Anatomie Clinique

Collection dirigée par JP Chevrel

Neuro-anatomie

Jean Bossy

G Bastide, G Godlewski, J Guérin, P Lasjaunias, D Lefebvre, D Prat, J Roland, J Salama
Membres du Collège Médical Français des Professeurs d'Anatomie

et

F Müller, R O'Rahilly,
G Rodesch, P Sambuc

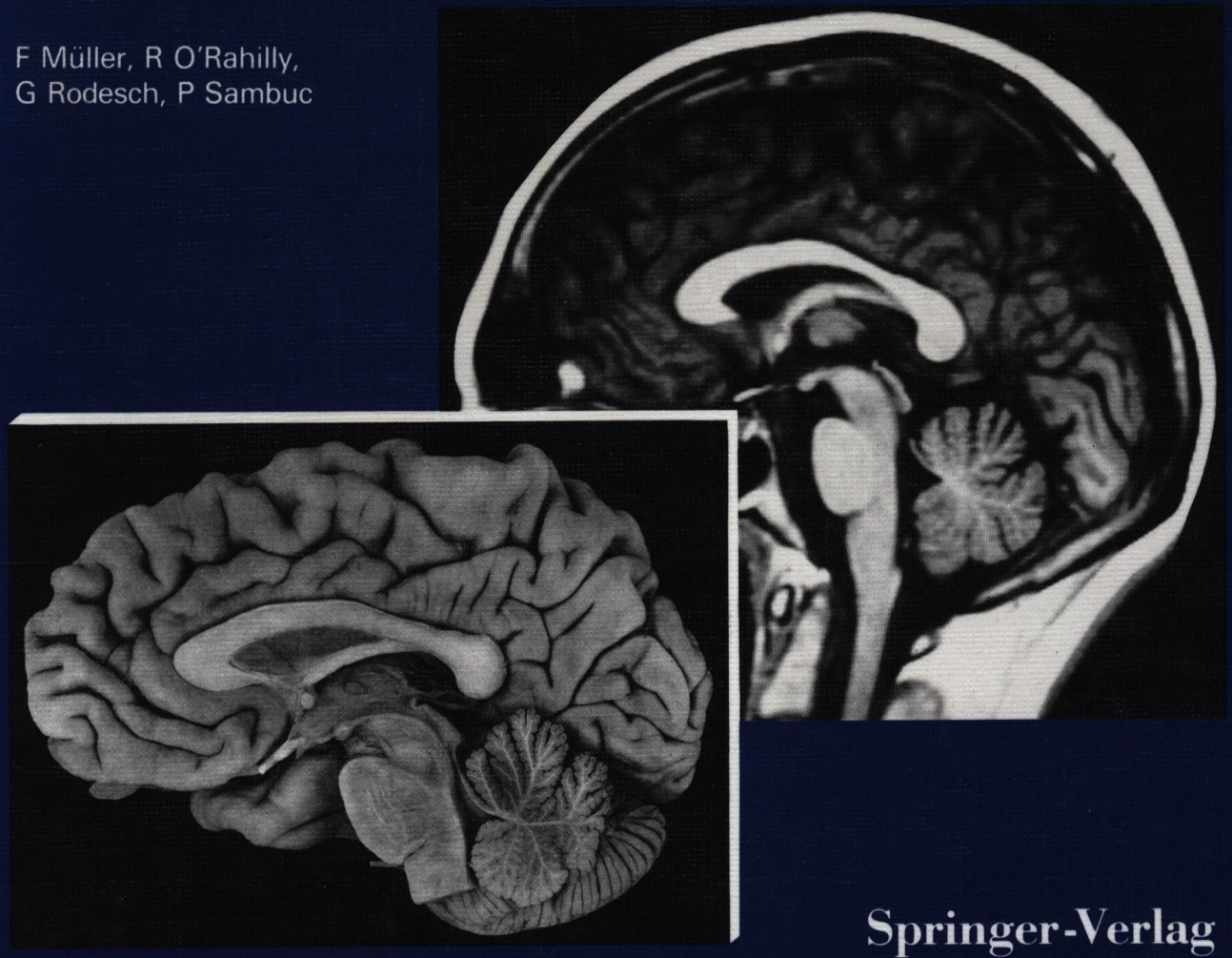

Springer-Verlag

Springer-Verlag France
26, rue des Carmes, 75005 Paris, France

Anatomie Clinique

Collection dirigée par JP Chevrel

Neuro-anatomie

Jean Bossy

G Bastide, G Godlewski, J Guérin, P Lasjaunias, D Lefebvre, D Prat, J Roland, J Salama
Membres du Collège Médical Français des Professeurs d'Anatomie

et F Müller, R O'Rahilly, G Rodesch, P Sambuc

Avec 450 illustrations

Springer-Verlag Paris
Berlin Heidelberg New York
Londres Tokyo Hong Kong

Professeur Jean Bossy
Service d'Explorations Fonctionnelles du Système Nerveux
CHRU de Nîmes
5, rue Hoche
30006 Nîmes

Clichés de couverture :
coupe anatomique : collection J. Bossy
coupe IRM : collection E.-A. Cabanis

Tous droits de traduction, de reproduction et d'adaptation réservés pour tous pays.

La loi du 11 mars 1957 interdit les copies ou les reproductions destinées à une utilisation collective. Toute représentation, reproduction intégrale ou partielle faite par quelque procédé que ce soit, sans le consentement de l'auteur ou de ses ayants cause, est illicite et constitue une contrefaçon sanctionnée par les articles 425 et suivants du Code pénal.

© Springer-Verlag France, 1990.
Imprimé en France

ISBN 2-286-00009-7 Springer-Verlag Paris Berlin Heidelberg London New York Tokyo
ISBN 3-540-59516-3 Springer-Verlag Berlin Heidelberg London New York Paris Tokyo
2918/3917/543210/ Imprimé sur papier non acide.

Préface

C'est une joie profonde pour le Secrétaire Général du Collège Médical Français des Professeurs d'Anatomie que de présenter aujourd'hui ce « Traité d'Anatomie Clinique », une grande joie et un bonheur.

Véritable traité original, il présente clairement et complètement les données actuelles, non seulement de l'organogenèse explicative, de l'anatomie microscopique, de l'anatomie morphologique et topographique supports de la fonction, mais aussi celles de l'anatomie fonctionnelle et de son exploration avec de nombreuses applications pratiques, séméiologiques, médicales et chirurgicales.

Cette anatomie morpho-topographique, fonctionnelle et médicale, se veut essentiellement de Faculté de Médecine : une anatomie de l'homme, de l'homme vivant, une anatomie pour la médecine et les médecins.

Elle montre, si besoin est, et quoi qu'on ait pu en dire, que l'Anatomie est une science bien vivante, évolutive, avançant tous les jours au rythme des progrès de la Médecine, sans doute plus particulièrement de ceux des spécialités chirurgicales, mais de ceux des autres spécialités aussi.

Ainsi conçue, elle va passionner les étudiants de tous niveaux, en formation initiale et de spécialités, qui trouveront dans cet ouvrage les grandes orientations de base mais aussi les compléments souhaités pour alimenter leur travail personnel. L'enseignant, le spécialiste, le praticien généraliste, et chacun à son niveau, aura enfin à sa disposition un traité clair et complet de référence permanente.

Un tel ouvrage complet et de haut niveau dans toutes ses données ne pouvait être que collégial et il n'a été possible que parce que l'Anatomie Française est ce qu'elle est aujourd'hui grâce à nos maîtres, une discipline très ouverte sur toutes les spécialités médicales et chirurgicales, très riche de cette diversité que lui apporte cette ouverture.

Le Collège Médical Français des Professeurs d'Anatomie rassemble tous les anatomistes, enseignants de nos Facultés de Médecine, les seuls au monde qui soient hospitalo-universitaires, anatomistes de formation mais aussi chirurgiens appartenant à tout l'éventail des disciplines chirurgicales, ou encore médecins appartenant à un nombre de disciplines médicales et de plus en plus grand (neurologie, radiologie, cardiologie, rééducation, psychiatrie...) ou enfin biologistes. Et il les rassemble autour de l'Anatomie, autour d'un esprit, d'un objectif d'anatomie fonctionnelle et médicale, insistant d'abord sur les spécificités de la formation anatomique que sont le tableau noir et le laboratoire que chacun se doit de cultiver mais insistant ensuite sur sa finalité, l'homme vivant, l'homme qui souffre.

Cet ouvrage n'a été possible enfin que parce que le Collège a su devenir au fil des ans, depuis sa création en 1968, une réelle petite communauté hospitalo-universitaire animée d'un véritable esprit communautaire construit aussi autour de l'estime et de l'amitié réciproques.

Cet ouvrage est un aboutissement. Il est l'honneur de notre Collège et de chacun de ses membres. Il est l'honneur de son initiateur, JP Chevrel, dont nous admirons l'esprit de discipline (l'anatomie et la chirurgie), la volonté et l'efficacité, l'esprit de collège aussi. Il a su mobiliser chacun pour une grande œuvre commune !

Chacun concevra mieux maintenant que présenter ce travail aujourd'hui est, pour le Secrétaire du Collège, une joie profonde et un grand honneur.

André Gouazé
Doyen de la Faculté de Médecine de Tours

Avant-propos

Il y a déjà 5 ans que, lors d'une des deux réunions annuelles du Collège Médical Français des Professeurs d'Anatomie, Michel Caix, doyen de la Faculté de Médecine de Limoges, lançait l'idée d'un ouvrage collectif d'anatomie. Rédigé par les membres du Collège, il devait refléter l'orientation pratique de l'enseignement prise par notre Collège dès sa création en 1968, sous l'impulsion de son secrétaire général, André Gouazé, doyen de la Faculté de Médecine de Tours.

J'avais alors accepté, un peu imprudemment il faut bien le reconnaître, de coordonner la rédaction de ce travail auquel plus de 40 membres de notre Collège souhaitaient participer, désireux de témoigner ma reconnaissance à notre discipline et à trois de mes maîtres à qui je dois ma carrière universitaire : le Professeur André Delmas, successeur de la chaire d'anatomie d'Henri Rouvière, mon père spirituel dans cette discipline, le Professeur Jacques Hureau, qui a été ma locomotive sur les rails de mon premier concours d'agrégation en 1965, et le Professeur A. Gouazé grâce à qui j'ai pu succéder à la chaire de mon maître A. Delmas. Les chaires n'existent plus aujourd'hui mais la mémoire, heureusement, reste fidèle.

Quatre amis m'ont aidé dans ce travail de rédaction : François Bonnel, représentant la très ancienne anatomie Montpelliéraine et Gérard Outrequin, digne élève de Michel Caix pour l'anatomie clinique des membres ; Jean-Bernard Flament, le dynamique chef de l'école de Reims pour la tête et le cou ; Jean Bossy enfin qui, dans son laboratoire de Nîmes, a rédigé presque entièrement l'anatomie clinique du système nerveux central, matérialisant par là un enseignement magistral qu'il prodigue depuis plus de 25 ans.

Notre discipline a connu, en France, depuis 30 ans, deux événements importants, l'un bénéfique, l'autre catastrophique.

Le premier a été la réforme hospitalo-universitaire de 1958 prônée par le Professeur R. Debré, qui a ouvert les portes des hôpitaux aux enseignants d'anatomie, jusque-là isolés dans leurs laboratoires et leurs amphithéâtres ; elle a suscité une prise de conscience de la nécessité d'une évolution de notre enseignement, tourné vers son application pratique dans la médecine quotidienne, impliquant à tout moment la justification clinique de la connaissance anatomique.

Le deuxième a été la disparition de l'anatomie du programme du concours de l'Internat des Hôpitaux qui, depuis près de 2 siècles, fournissait la fleur de la médecine française. L'enseignement de la chirurgie a sombré en partie dans le même naufrage et le résultat ne s'est pas fait attendre : c'est l'ignorance, lourde de conséquences, d'une discipline qui est la base de la médecine, de la chirurgie et d'une spécialité en train d'exploser littéralement : l'imagerie médicale.

Le Professeur A. Gouazé, dans la présentation de cette Anatomie Clinique, a parfaitement expliqué la genèse et l'orientation de cet ouvrage, fruit des deux événements que je viens de rappeler.

Nous avons essayé, dans l'anatomie clinique des membres, du tronc, de la tête et du cou, de donner une place importante à l'anatomie topographique indispensable à tous les praticiens. L'iconographie utilisée dans ces chapitres, due au talent de J.-L. Cornille, a été réalisée d'après des dis-

sections cadavériques, ce qui explique par endroits l'existence de variations anatomiques.

La terminologie anatomique est celle de la *Nomina Anatomica*, francisée il y a déjà plus de 10 ans sous l'impulsion de notre Collège. Toutefois, les termes anciens ont été conservés entre parenthèses lorsqu'ils diffèrent totalement des termes nouveaux.

Les deux livres sur l'anatomie clinique des membres et la neuro-anatomie clinique, terminés les premiers, paraissent l'année de la fondation de l'Association Européenne d'Anatomie Clinique, symbole d'une évolution que nous espérons tous bénéfique pour la discipline qui nous lie par le travail et par l'amitié.

Je termine ces quelques lignes de présentation en adressant mes remerciements au Professeur Dietrich Götze qui a bien voulu, en 1986 à Bruxelles, faire confiance à l'équipe des corédacteurs et des rédacteurs de ces quatre livres et nous faire bénéficier du label scientifique de la maison Springer-Verlag ; à tous les coauteurs dont la compétence a permis la rédaction de cet ouvrage ; enfin à Madame Angèle Travadel qui a accepté, avec patience, de faire et refaire une grande partie des dessins de cet ouvrage en suivant mes exigences pour rester fidèle à la réalité anatomique et aux vœux des auteurs.

Bobigny, le 23 octobre 1989
J.-P. Chevrel

Liste des auteurs

Guy Bastide
Laboratoire d'Anatomie
Faculté de Médecine
31077 Toulouse

Guilhem Godlewski
Laboratoire d'Anatomie
Faculté de Médecine
Avenue Kennedy
30000 Nîmes

Jean Guérin
Laboratoire d'Anatomie
Université de Bordeaux II
146, rue Léo-Saignat
33076 Bordeaux Cedex

Pierre Lasjaunias
Service de Radiologie
Hôpital Bicêtre
94270 Le Kremlin-Bicêtre

Daniel Lefebvre
Laboratoire d'Anatomie
Faculté de Médecine
133, route de Narbonne
31000 Toulouse

F. Müller
Carnegie Laboratories of Embryology
CPRC
University of California
Davis, CA 95616
USA

R. O'Rahilly
Carnegie Laboratories of Embryology
CPRC
University of California
Davis, CA 95616
USA

Dominique Prat
Laboratoire d'Anatomie
Faculté de Médecine
Avenue Kennedy
30000 Nîmes

Georges Rodesch
Hôpital Erasme
Service de Radiologie
Route de Leenik, 808
Bruxelles 1070
Belgique

Jacques Roland
Laboratoire d'Anatomie
Faculté de Médecine B
Avenue de la Forêt-de-Haye
54505 Vandœuvre-lès-Nancy

Jeffrey Salama
Laboratoire d'Anatomie
UER de Médecine
74, rue Marcel-Cachin
93000 Bobigny

P. Sambuc
Laboratoire d'Anatomie
Faculté de Médecine
Avenue Kennedy
30000 Nîmes

Table des matières

Préface V

Avant-propos VII

Liste des auteurs IX

Introduction 1

PREMIÈRE PARTIE
ORGANISATION ET PROPRIÉTÉS GÉNÉRALES DU SYSTÈME NERVEUX

Chapitre 1 : Tissu nerveux et tissu glial 3
Tissu nerveux 3
Cellule nerveuse ou neurone 3
Paraneurones 5
Tissu glial 5
Névroglie épithéliale 6
Macroglie 8
Oligodendroglie 8
Microglie 8
Névroglie périphérique 8
Fibres nerveuses 8
Structure 8
Gaines 9
Classification des fibres nerveuses 10

Chapitre 2 : Synapses, jonctions neuro-effectrices et sensori-dendritiques 13
Synapses 13
Aspects optiques 13
Microscopie électronique 15
Aspect fonctionnel 16
Synapse réciproque 18
Jonctions neuro-effectrices 18
Jonction neuromusculaire striée (ou plaque motrice) 18
Jonction neuro-myocardique 19

Jonction neuromusculaire lisse 20
Terminaison effectrice glandulaire 20
Neurosécrétion 20
Jonction sensori-dendritique 20
Considérations fonctionnelles 20
Ontogenèse de l'organisation synaptique 20

Chapitre 3 : Récepteurs et information ; organes des sens 23
Organisation des récepteurs 23
Localisation des récepteurs 24
Sensibilité extéroceptive 24
Sensibilité proprioceptive 24
Sensibilité viscérale 24
Organes des sens 26
Organisation des récepteurs sensoriels 27
Organisation des voies sensorielles 27
Origine embryologique des récepteurs et des voies nerveuses correspondantes 28

Chapitre 4 : Effecteurs et réactions 31
Effecteurs élémentaires 31
Fibre musculaire striée 31
Fibre musculaire lisse 31
Myocarde 32
Terminaisons glandulaires ou excito-sécrétoires 33
Fibres trophiques 33
Dispositifs vasculaires 33
Organes effecteurs 33
Innervation du muscle strié 34
Innervation d'une glande exocrine 35
Innervation d'une glande endocrine 35
Innervation d'un viscère creux 36

Chapitre 5 : Organisation réflexe et organisation métamérique 39
Réflexe 39
Différents réflexes 40
Organisation métamérique 40

Chapitre 6 : Circuits neuronaux 47
Activation — Inhibition 47
Convergence et divergence 47
Frange sous-liminaire, occlusion, facilitation 48
Innervation réciproque 48
Chaînes neuronales multiples 49
Information en retour (feedback) 49
Voies spécifiques et non spécifiques 49
Microcircuits neuronaux 50
Mise en mémoire 50

Chapitre 7 : Organisation générale du système nerveux périphérique 53
Structures et subdivisions 53
Ganglions 53
Formations blanches 53
Trajet et subdivisions 54
Nerfs spinaux (ou rachidiens) 55

Racines spinales 56
Nerfs cérébraux (crâniens) 58
Nerfs olfactifs 61
Nerf optique 62
Nerf oculomoteur (moteur oculaire commun) 62
Nerf trochléaire (nerf pathétique) 62
Nerf trijumeau 62
Nerf abducens (moteur oculaire externe) 62
Nerf facial et nerf intermédiaire 62
Nerf vestibulo-cochléaire 62
Nerf glosso-pharyngien 62
Nerf vague (nerf pneumogastrique) 62
Nerf accessoire (nerf spinal) 62
Nerf hypoglosse 62

Chapitre 8 : Organisation générale du système nerveux autonome 65
Partie périphérique du système nerveux autonome 65
Substance blanche 65
Disposition générale 66
Formations grises ; chaînes ganglionnaires 67
Plexus 68
Partie centrale du système nerveux autonome 68
Centres autonomes intranévraxiaux 68
Voies intranévraxiales 70
Fibres afférentes ou sensitives du système nerveux autonome 70

Chapitre 9 : Organisation générale du système nerveux central 71
Morphologie 71
Structure 71
Substance grise 71
Substance blanche 71
Protection des centres nerveux 73
Vascularisation des centres nerveux 74
Principes généraux de l'organisation des voies et des centres nerveux 74
Centres névraxiaux 74
Voies du système nerveux central 75

Chapitre 10 : Éléments de neurochimie 77
Historique 77
Définitions 77
Neurotransmetteur 77
Neuromodulateur 78
Neurohormone 78
Récepteurs 78
Méthodes 79
Classification des substances neurochimiques 79
Acides aminés 79
Monomanines 79
Neuropeptides 79
Autres substances pouvant intervenir dans la neuroactivité 80
Métabolisme des substances neurochimiques 80
Conclusion 80

DEUXIÈME PARTIE
MORPHOLOGIE DE BASE DU SYSTÈME NERVEUX

Chapitre 11 : Innervation somatique. J Bossy, D Prat, P Sambuc 83
Innervation de l'extrémité céphalique 83
Nerfs moteurs du globe oculaire 83
Nerf trijumeau 85
Nerf facial et intermédiaire 85
Nerf glosso-pharyngien 86
Nerf vague 86
Nerf accessoire 86
Nerf hypoglosse 88
Innervation somatique du membre supérieur 89
Constitution du plexus brachial 90
Systématisation du plexus brachial 90
Distribution du plexus brachial 90
Corrélations anatomo-fonctionnelles en clinique humaine 91
Innervation somatique du membre inférieur 91
Constitution des plexus lombaire et sacré 91
Systématisation de l'innervation du membre inférieur 91
Distribution du plexus lombo-sacré 94
Innervation somatique du tronc 97
Paroi dorsale 97
Paroi ventrolatérale 98
Cloisons horizontales 99

Chapitre 12 : Innervation viscérale. J Bossy, J Guérin 101
Organisation générale de l'innervation viscérale 101
Centres orthosympathiques 101
Innervation parasympathique 103
Territoire céphalique 103
Territoire cervico-thoraco-abdominal 103
Territoire pelvien 104
Conclusion 104

Chapitre 13 : Système neuro-vasculaire. G Bastide, D Lefebvre 107
Voies et centres vasomoteurs périphériques 107
Ganglion 107
Rameaux communicants blancs 107
Rameaux post-ganglionnaires 108
Innervation des vaisseaux 108
Artères 109
Veines 110
Capillaires et unités circulatoires fonctionnelles 110
Lymphatiques 110
Les voies du système neuro-vasculaire 110
Voies vasomotrices 110
Voies vasosensitives 111
Le système neurovasculaire : vasodilatateur et vasoconstricteur 111

Chapitre 14 : Moelle épinière. J Guérin 113
Configuration externe 113

Structure 113
Organisation de la substance grise 114
Expansions postérieures 116
Expansions antérieures 117
Zone fondamentale ou substance intermédiaire centrale 119
Systématisation de la substance blanche 121
Voies descendantes 121
Voies ascendantes 122

Chapitre 15 : Tronc cérébral et origine des nerfs crâniens 127
Configuration externe 127
Vue ventrale ou antérieure 127
Vue latérale 128
Vue dorsale 128
Émergence des nerfs crâniens 130
Cavités du tronc cérébral 132
Formations choroïdiennes du quatrième ventricule 132
Organogenèse des formations choroïdiennes du quatrième ventricule 132
Substance grise du tronc cérébral 132
Noyaux des nerfs crâniens 132
Formations non segmentaires du tronc cérébral 135
Substance blanche du tronc cérébral 140
Faisceaux descendants, moteurs 141
Faisceaux ascendants, sensitifs et sensoriels 142
Faisceaux propres du tronc cérébral 144

Chapitre 16 : Formation réticulaire 149
Formation réticulaire spinale 149
Formation réticulaire du tronc cérébral 149
Formation réticulaire diencéphalique 152
Noyaux intralaminaires 152
Noyau réticulé thalamique 153
Fibres de la formation réticulaire 153
Afférences de la formation réticulaire du tronc cérébral 154
Efférences de la formation réticulaire du tronc cérébral 154
Faisceaux d'association 154
Aspects fonctionnels de la formation réticulaire 156
Le système activateur ascendant 156
Les phénomènes descendants 156
Les unités réticulaires 156
Aspects neuro-chimiques 156

Chapitre 17 : Cervelet. J Guérin 159
Morphologie générale et généralités 159
Organisation du cortex cérébelleux 159
Couche granulaire 159
Couche des cellules de Purkinje 159
Couche moléculaire 160
Fibres grimpantes 160
Fibres moussues 161
Interneurones 163
Organisation des noyaux gris cérébelleux 163
Situation 163
Afférences 165

Fonction spécifique du cervelet ... 165
Systématisation de la substance blanche ... 166
Afférences cérébelleuses ... 166
Efférences cérébelleuses ... 167

Chapitre 18 : Hypothalamus et 3e ventricule ... 175
Subdivision de la région thalamique ... 175
Troisième ventricule ... 175
Substance grise de l'hypothalamus ... 177
Substance blanche de l'hypothalamus ... 180
Afférences ... 180
Efférences ... 180
Commissures ... 180
Faisceaux et voies de l'hypothalamus ... 181
Relations hypothalamo-hypophysaires ... 181

Chapitre 19 : Thalamus. J Salama ... 183
Morphologie et rapports ... 183
Structure et organisation nucléaire du thalamus ... 186
Connexions des noyaux thalamiques ... 187
Noyaux ventraux ... 187
Noyaux latéro-dorsaux ... 189
Noyau médial (n. dorso-médial) ... 189
Noyaux antérieurs ... 190
Noyaux intra-laminaires ... 190
Noyau réticulé ... 190
Métathalamus ... 190
Vascularisation ... 191
Artères ... 191
Veines ... 191

Chapitre 20 : Corps striés. J Salama ... 193
Morphologie et rapports ... 193
Noyau caudé ... 195
Noyau lenticulaire ... 197
Noyau subthalamique ... 197
Connexions du corps strié ... 197
Connexions du striatum ... 199
Connexions du globus pallidus ... 199
Vascularisation ... 200
Anatomie fonctionnelle ... 200

Chapitre 21 : Hémisphères cérébraux et cortex cérébral ... 203
Configuration externe des hémisphères cérébraux ... 203
Lobe frontal ... 205
Lobe pariétal ... 205
Lobe occipital ... 205
Lobe temporal ... 205
Lobe limbique ... 208
Insula ... 208
Substance blanche des hémisphères cérébraux ... 208
Mise en place topographique ... 208
Substance blanche de la région thalamique ... 210
Substance blanche télencéphalique ... 210

Topographie des hémisphères cérébraux 215
Structure du cortex cérébral 229
Les neurones corticaux 229
Structure du cortex cérébral 229
Aires corticales 233
Circuits intracorticaux 233
Données fonctionnelles sur les lobes cérébraux 233
Lobe frontal 233
Lobe pariétal 235
Lobe occipital 237
Lobe temporal 237
Insula 238
Lobe limbique 238

Chapitre 22 : Fibres et faisceaux d'association, commissures, décussations 239
Fibres et faisceaux d'associations courts 239
Fibres d'association corticales 239
Fibres d'association intra- et internucléaires, et intersegmentaires 239
Formation réticulaire 240
Faisceaux d'associations longs 240
Faisceaux télencéphaliques 240
Faisceaux télencéphalo-diencéphaliques et télencéphalo-mésencéphaliques 240
Faisceaux diencéphalo-mésencéphaliques et mésencéphalo-bulbaires 241
Faisceaux propres de la moelle épinière 242
Commissures 242
Commissures télencéphaliques 242
Commissures diencéphaliques 242
Tronc cérébral et moelle épinière 243
Décussations 244
Décussations sensitivo-sensorielles 244
Décussations motrices 244
Décussations cérébelleuses 244

Chapitre 23 : Le système ventriculaire. J Roland 245
Généralités 245
Tissus périventriculaires ; liquide cérébro-spinal 245
Épendyme 245
Tissu choroïdien et plexus choroïdes 245
Liquide cérébro-spinal 246
Canal de l'épendyme 247
Quatrième ventricule 247
Base ou plancher du 4e ventricule 247
Sommet 248
Toit 248
Côtés et angles 249
Aqueduc du mésencéphale 249
Troisième ventricule 250
Faces latérales 250
Paroi supérieure ou toit 250
Paroi inférieure ou plancher 252
Bord antérieur 252
Bord postérieur 254
Foramens interventriculaires 254
Les ventricules latéraux 255

Corne antérieure (frontale) 256
Corps du ventricule 257
Carrefour des ventricules 258
Corne postérieure (occipitale) 258
Corne inférieure (temporale) 259
Plexus choroïdes des ventricules latéraux 261

Chapitre 24 : Système limbique 263
Lobe limbique 263
Lobe olfactif primitif 263
Lobe limbique non olfactif 267
Corps amygdaloïde 269
Formations blanches du système limbique 269
Connexions et circuits du système limbique 269
Afférences 269
Efférences 269
Commissures 271
Circuits 271
Aspects fonctionnels 271
Phénomènes viscéraux 271
Phénomènes somatiques 271
Phénomènes comportementaux 271

Chapitre 25 : Interneurones 275
Définition 275
Moyen d'étude 275
Description morphologique 275
Aspects fonctionnels 276
Répartitions topographique et fonctionnelle 277
Moelle épinière 277
Tronc cérébral, centres suprasegmentaires 277
Cervelet 278
Hypothalamus 278
Thalamus et striatum 278
Cortex cérébral 278
Conclusion 278

Chapitre 26 : Organisation topique du système nerveux 279
Généralités 279
Bases neuroanatomiques et mécanismes neurophysiologiques 279
Organisation topique de la motricité 280
Organisation topique de l'aire motrice primaire 281
Voie pyramidale 281
Voies extrapyramidales 283
Corne ventrale de la moelle épinière 283
Somatotopie sensitive 284
Moelle épinière 284
Tronc cérébral 284
Thalamus 284
Somatotopie sensitive corticale 284
Organisation topique cérébelleuse 285
Organisation topique des sensibilités spéciales 285
Viscérotopie 286
Viscérotopie sensitive 286
Viscérotopie motrice 287

Chapitre 27 : Voies et centres du système nerveux autonome. J Guérin 291
Formations segmentaires 291
Moelle épinière 291
Tronc cérébral 293
Contrôle 293
Contrôle segmentaire périphérique 294
Contrôle supra-segmentaire 297

Chapitre 28 : Topochimie du névraxe 305
Centres 305
Centres noradrénergiques 305
Centres dopaminergiques 306
Centres sérotoninergiques 306
Centres adrénergiques 307
Centres cholinergiques 307
Autres centres 307
Étude analytique des systèmes neurochimiques 307
Système cholinergique 307
Système noradrénergique 307
Système adrénergique 308
Système dopaminergique 309
Système sérotoninergique 310
Système histaminergique 311
Acides aminés 312
Peptides intestinaux et nerveux 312
Neuropeptides hypophysiotropes 314
Peptides neurohypophysaires 315
Dérivés de la pro-opiomélanocortine (POMC) 315
Enképhalines 315
Dynorphine (DYN) 316
Angiotensine II (ANG) 316
Les grandes voies 316

Chapitre 29 : Névroglie 319
Névroglie de la moelle épinière 319
Névroglie du cortex cérébelleux 320
Névroglie des noyaux gris centraux 320
Névroglie du cortex cérébral en général 321
Cellules longiradiées 321
Cellules brévitradiées 321
Névroglie de l'allocortex 321
Névroglie des dérivés du système nerveux central 323
Bulbe olfactif 323
Rétine 323
Conclusion 323

Chapitre 30 : Les méninges. J Roland 325
Définitions et mise en place 325
Dure-mère et espace épidural 326
Généralités 326
Dure-mère de l'encéphale 326
Dure-mère spinale 329
Espace épidural 329
Espace sub-dural 330

Arachnoïde ... 330
Espaces sub-arachnoïdiens, citernes, liquide cérébro-spinal ... 330
Espaces sub-arachnoïdiens ... 330
Citernes sub-arachnoïdiennes ... 330
Liquide cérébro-spinal ... 332
Granulations arachnoïdiennes (ou de Pacchioni) ... 332
Pie-mère ... 333
Généralités ... 333
Pie-mère encéphalique ... 333
Pie-mère spinale ... 334
Nerfs et vaisseaux des méninges ... 334
Innervation méningée ... 334
Vascularisation méningée ... 334

Chapitre 31 : Vascularisation du névraxe. G Rodesch et P Lasjaunias ... 335
Vascularisation artérielle cérébrale ... 335
Artères carotides ... 335
Artère cérébrale antérieure ... 338
Artère cérébrale moyenne ... 342
Artère vertébrale ... 344
Tronc basilaire ... 344
Artère cérébrale postérieure ... 344
Cercle artériel du cerveau ... 347
Artères de la moelle épinière ... 347
Veines du névraxe ... 351

Chapitre 32 : Ontogenèse du système nerveux : organogenèse, maturation, croissance, sénescence, malformations et troubles du développement. J Bossy, R O'Rahilly, F Müller ... 357
Considérations générales ... 357
Processus organogénétiques ... 357
Principes généraux du développement du système nerveux ... 358
Morphogenèse du névraxe ... 359
Période embryonnaire ... 359
Période fœtale ... 362
Enfance ... 365
Morphogenèse du système nerveux périphérique ... 366
Analyse séquentielle par stade embryonnaire ... 367
Racines et nerfs spinaux ... 368
Nerfs crâniens et ganglions parasympathiques crâniens ... 368
Système nerveux autonome ... 368
Les méninges ... 368
Évolution des neurones et gradients de l'organisation nerveuse ... 369
Évolution fonctionnelle et sénescence ... 370
Malformations et troubles du développement ... 370
Gamètes et troubles héréditaires ... 371
Malformations organogénétiques ... 371
Atlas embryologique ... 380

TROISIÈME PARTIE
BASES MORPHOLOGIQUES DES GRANDES FONCTIONS

Chapitre 33 : Bases morphologiques des fonctions motrices 389
Organisation générale de la motricité 389
Étage périphérique et segmentaire 389
Étage suprasegmentaire 390
Cervelet 390
Étage thalamo-strié 391
Cortex cérébral 392
Synthèse 393
Locomotion 393
Préhension 395
Expression verbale et gestuelle, mimique, rire 396
Mimique faciale 398
Expression gestuelle 398
Expression verbale 398
Rire 402

Chapitre 34 : Bases morphologiques des fonctions sensitives et sensorielles 403
Généralités 403
Somesthésie 403
Sensibilités tactile épicritique et proprioceptive consciente 403
Sensibilités protopathique et nociceptive 405
Sensibilité proprioceptive 408
Topographie des principaux troubles sensitifs 410
Équilibration, vertiges 410
Afférences 411
Motricité de l'équilibration 412
Vertiges 412
Olfaction 412
Récepteurs 412
Voies olfactives 412
Réflexes 413
Troubles de l'olfaction 414
Gustation 414
Récepteurs 414
Voies et centres sensoriels 414
Connexions réflexes 416
Audition 416
Récepteur 417
Voies et centres sensoriels 417
Voies et centres réflexes 418
Vision 419
Structures sensorielles 419
Accommodation 422
Système cortico-oculo-céphalogyre 424
Vision colorée et relief 425
Protection 425

Chapitre 35 : Bases nerveuses des fonctions vitales. J Bossy, G Godlewski, P Sambuc 427
Respiration 427
Innervation périphérique de l'appareil respiratoire 427

Centres respiratoires ... 427
Régulation réflexe ... 429
Centres supérieurs ... 429
Circulation ... 429
Circulation périphérique ... 430
Cœur ... 430
Récepteurs et afférences ... 430
Centres névraxiaux ... 432
Alimentation et digestion ... 434
Prise orale ... 434
Mastication et insalivation ... 434
Déglutition ... 435
Transit digestif ... 437
Defécation ... 439
Nausées et vomissements ... 441
Faim et soif ... 442
Sudation, excrétion urinaire, miction ... 443
Sudation ... 443
Excrétion urinaire ... 443
Miction ... 444
Sexualité et reproduction ... 445
Sexualité ... 445
Parturition ... 447
Lactation ... 449
Régulation thermique ... 449
Centre de lutte contre le froid ... 450
Centre de la thermolyse ... 451
Neuroendocrinologie ... 451

Chapitre 36 : Fonctions supérieures et cerveau ... 453
Perception et réaction ... 453
Hémisphères cérébraux, asymétrie, latéralité, corps calleux ... 454
Hémisphères cérébraux ... 454
Commissures hémisphériques ... 454
Asymétrie hémisphérique et latéralisation ... 454
Dimorphisme sexuel cérébral ... 455
Mémoire, apprentissage, intelligence ... 455
Mémoire ... 455
Apprentissage ... 456
Fonctions cognitives intellectuelles ... 456
Comportement ... 456
Vigilance, sommeil, rêves ... 456
Rythmes ... 457
Affectivité, humeur, émotion ... 457
Conclusion ... 458

Index ... 459

Introduction

Le système nerveux est formé par l'ensemble des cellules nerveuses et des cellules gliales de l'organisme. A ces tissus spécifiques, sont adjointes des structures non spécifiques : osseuses, fibreuses, vasculaires, qui participent à sa nutrition et à sa protection.

Le rôle du système nerveux est d'assurer : la coordination rapide entre les différents organes ou régions de l'organisme, la régulation des réactions internes, et son adaptation au milieu extérieur en déclenchant, contrôlant et modulant ses réactions.

Au cours de l'évolution, le système nerveux est parti d'un simple réseau pas ou peu spécifique, pour atteindre une très grande complexité permet-

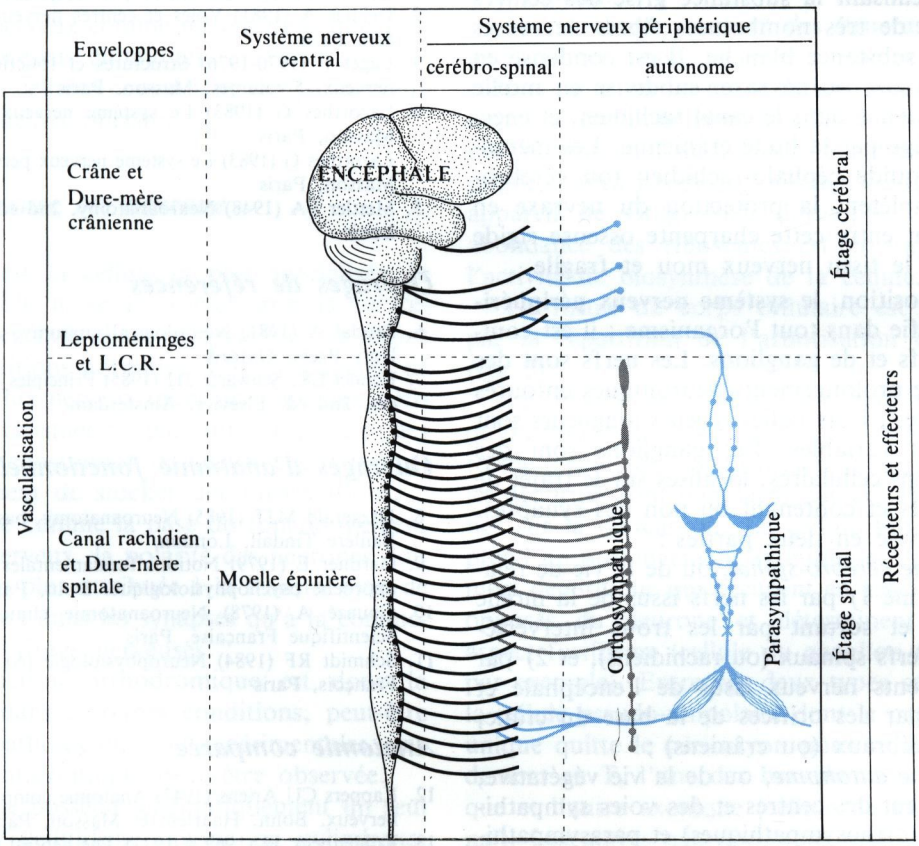

Fig. 1. Subdivisions du système nerveux

tant à la fois la mise en mémoire d'évènements internes et externes, l'adaptation très fine et très rapide dans le temps et l'espace, la régulation viscérale et le maintien du milieu intérieur. Cette évolution nerveuse s'est traduite dans les formes et les fonctions.

Le système nerveux de l'Homme arrive à la plus grande complexité aussi bien dans le domaine morphologique que fonctionnel. Mais, chaque structure acquiert une différenciation adaptée à l'espèce concernée, ce qui rend bien difficile, sinon illusoire le passage d'une espèce à l'autre. Aussi cet ouvrage n'étudiera-t-il que le système nerveux de l'Homme auquel il est consacré. De plus, sa destination première étant la formation initiale ou continue des médecins, il prépare à la clinique humaine en laissant de côté nombre de détails sans intérêt présent pour le médecin, et en évoquant partout où cela s'avère possible et utile la pathologie ou les anomalies.

Malgré son indissociable unité qui fait celle de l'organisme, le système nerveux peut être subdivisé selon sa forme, sa topographie ou ses fonctions (fig. 1).

Le **système nerveux central** comprend la majorité des corps cellulaires des neurones et des synapses, réalisant la substance grise des centres nerveux, et de très nombreuses fibres nerveuses formant la substance blanche. Il est condensé en un axe nerveux, ou névraxe, subdivisé en mœlle épinière contenue dans le canal rachidien, et encéphale, protégé par la boite crânienne. Les méninges et le liquide céphalo-rachidien (ou cérébro-spinal) complètent la protection du névraxe en s'interposant entre cette charpente osseuse rigide et dure, et le tissu nerveux mou et fragile.

Par opposition, le **système nerveux périphérique** se ramifie dans tout l'organisme ; il est composé de nerfs et de ganglions. Les nerfs sont des faisceaux de prolongements neuroniques entourés par des gaines ; leurs tailles et leurs longueurs sont extrêmement variables. Les ganglions sont des amas de corps cellulaires, localisés sur le trajet de certains nerfs et contenant ou non des synapses.

Il est divisé en deux parties :

— le *système cérébro-spinal*, ou de la vie de relation, formé 1) par les nerfs issus de la mœlle épinière et sortant par les trous intervertébraux, nerfs spinaux (ou rachidiens), et 2) par les éléments nerveux issus de l'encéphale et sortant par des orifices de la base du crâne, nerfs cérébraux (ou crâniens) ;

— le *système autonome*, ou de la vie végétative, comprenant des centres et des voies sympathiques (ou orthosympathiques) et parasympathiques à destinée viscérale et somatique. Malgré son nom, ce système nerveux autonome est étroitement lié au système nerveux périphérique cérébro-spinal.

Pour se mettre en relation avec les différents organes ou le milieu extérieur, le système nerveux participe à la constitution de formations spécialisées : les récepteurs et les effecteurs.

L'unité fondamentale structurale du tissu nerveux est la cellule nerveuse ou *neurone*. Mais, le fonctionnement du système nerveux exige souvent la mise en jeu obligatoire et simultanée de plusieurs éléments structuraux réalisant alors une **unité fonctionnelle**, unité neurale, souvent qualifiée par sa localisation : unité spinale, unité réticulaire, unité thalamique, etc.

Ce sont toutes ces structures dans leurs aspects anatomiques, fonctionnels et médicaux qui font l'objet de cet ouvrage qui comprend les trois parties suivantes : organisation et propriétés générales du système nerveux ; morphologie de base ; bases morphologiques des grandes fonctions.

Bibliographie

Ouvrages de base à consulter

1. Barr ML, Kiernan JA (1983) The human nervous system, 4th ed. Harper and Row, Philadelphia
2. Delmas A (1981) Voies et centres nerveux. 10e éd. Masson, Paris
3. Laget P (1970-1976) Structures et fonctions du système nerveux, 5 volumes. Masson, Paris
4. Lazorthes G (1983) Le système nerveux central, 3e ed. Masson, Paris
   Lazorthes G (1983) Le système nerveux périphérique, 3e ed. Masson, Paris
5. Mettler FA (1948) Neuroanatomy, 2nd ed. Mosby, Saint Louis

Ouvrages de références

6. Brodal A (1981) Neurological anatomy, 3rd ed. Oxford Univ Press, Oxford
7. Kandel ER, Schwartz JH (1985) Principles of neural Sciences, 2nd ed. Elsevier, Amsterdam

Ouvrages d'anatomie fonctionnelle

8. Fitzgerald MJT (1985) Neuroanatomy, basic and applied. Baillère Tindall, London
9. Gardner E (1979) Notions fondamentales de neurologie, approche psychophysiologique. Doin, Paris
10. Gouazé A (1978) Neuroanatomie clinique. Expansion Scientifique Française, Paris
11. Schmidt RF (1984) Neurophysiologie (éd. française). Le François, Paris

Anatomie comparée

12. Kappers CU Ariens (1947) Anatomie comparée du système nerveux. Bohn, Haarlem et Masson, Paris
13. Kuhlenbeck H (1967 à 1977) The central nervous system of vertebrates, 5 volumes. Karger, Basel New York

CHAPITRE 1

Tissu nerveux et tissu glial

Tissu nerveux

La caractéristique essentielle de la cellule nerveuse, ou neurone, est la conduction rapide de l'influx nerveux. Mais d'emblée, on doit dire que certaines autres cellules, comme le tissu nodal, sont capables d'assurer une conduction rapide et que des cellules dérivées du tissu nerveux n'utilisent pas l'influx nerveux comme moyen de conduction mais des processus chimiques.

Toutes les cellules constituant le tissu nerveux dérivent du neurectoblaste.

Cellule nerveuse ou neurone

Le **neurone** est la cellule la plus spécialisée de l'organisme. Elle ne se divise plus après la vie fœtale, restant en interphase permanente, au moins dans les conditions normales. Elle est chargée de conduire l'influx nerveux selon une direction définie, de le transmettre par l'intermédiaire des synapses à la constitution desquelles elle participe, et probablement de stocker des informations.

Considérée comme la base du fonctionnement du système nerveux, la polarité des neurones doit être beaucoup plus attribuée à la transmission de l'influx nerveux dans les synapses qu'à la conduction dans les fibres nerveuses.

La conduction orthodromique est donc la règle ; mais dans certaines conditions, peut-être uniquement pathologiques ou expérimentales, une conduction antidromique peut être observée.

Le neurone possède schématiquement un seul prolongement cellulifuge, axone ou cylindraxe, conduisant l'influx nerveux du corps cellulaire vers la périphérie et un ou plusieurs prolongements centripètes, dendrites, conduisant les informations vers le corps cellulaire (fig. 1).

Le **corps cellulaire** contient un noyau clair sphérique avec un nucléole. L'importance du cytoplasme ainsi que ses constituants varient avec les cellules. Le diamètre d'un neurone peut varier de 4 à 130 μm.

Le péricaryon contient des structures particulières : neurofilaments, micro-tubules, substance chromophile ou corps de Nissl (aspects particuliers du réticulum endoplasmique granulaire), et des éléments non spécifiques, réticulum endosplasmique, mitochondries, pigments lipochromes, appareil de Golgi bien développé. La grande abondance des ribosomes est en rapport avec l'activité de biosynthèse de la cellule.

La forme du corps cellulaire est déterminée par la répartition de l'arborisation dendritique (fig. 2).

La cellule unipolaire assez rare ne possède qu'un prolongement, l'axone ; son aspect est piriforme (cellule du noyau mésencéphalique du V) ; les dendrites sont remplacés par des épines réparties sur la péricaryon. La cellule bipolaire comprend un prolongement axonique et un prolongement dendritique qui occupent en général les pôles opposés du neurone et déterminent ainsi son aspect fusiforme (cellule du ganglion vestibulaire par exemple). Entre ces deux types se rencontre la cellule pseudo-unipolaire dont le prolongement unique quitte le péricaryon pour se diviser rapidement en T, l'une des branches étant dendritique et l'autre axonique (cellule du ganglion spinal). Les autres neurones sont multipolaires. Le cas le plus typique correspond à une répartition

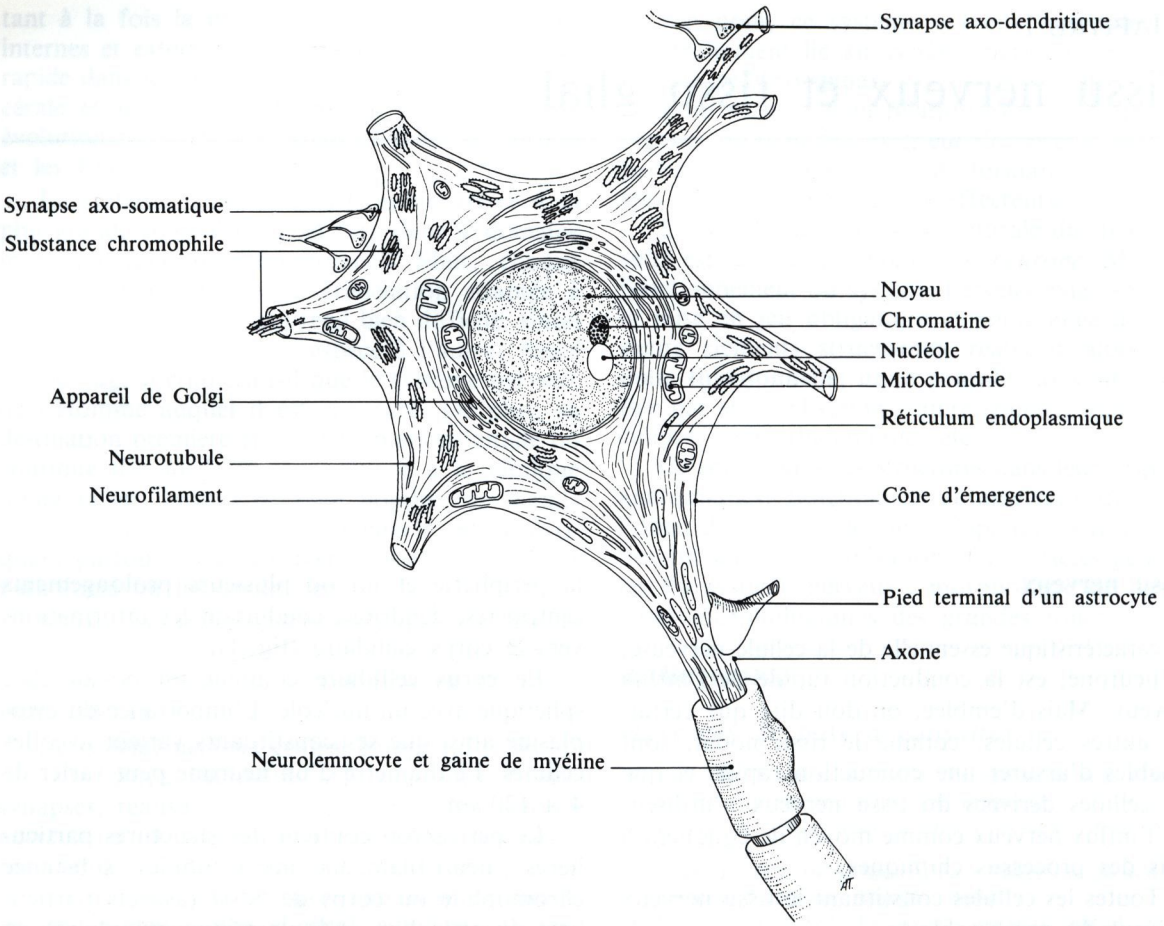

Fig. 1. Schéma du péricaryon d'une cellule nerveuse multipolaire montrant les organites qu'elle contient, le départ de ses prolongements et les contacts nerveux ou gliaux qu'elle peut recevoir

au hasard de ces prolongements comme ceci se rencontre dans les motoneurones de la corne ventrale de la moelle épinière. Lorsque ces prolongements se groupent en différents pôles, la forme du corps cellulaire suit ; ainsi certains neurones des centres autonomes de la moelle épinière possèdent deux touffes de dendrites opposées, l'axone partant latéralement, réalisant le type oppositopolaire à axone latéral. Lorsqu'il existe une touffe dendritique unique la cellule prend un aspect piriforme comme dans la cellule de Purkinje du cervelet. Dans la cellule pyramidale du cortex cérébral, il existe un dendrite apical et une couronne de dendrites basaux à l'origine de sa forme conique ou pyramidale. Pour la cellule mitrale du bulbe olfactif, deux touffes dendritiques apicales s'opposent à la base portant une couronne dendritique et l'axone.

Les **prolongements** de la cellule nerveuse sont de deux types : axonique et dendritique. Leur structure est différente. Le cytoplasme du dendrite n'est que le prolongement de celui du corps cellulaire. L'arborescence, le nombre et les dimensions de ces prolongements sont des plus variables. Au contraire le prolongement axonique est unique, mais il peut donner des collatérales le long de son trajet. Quittant le corps cellulaire par un cône d'implantation, sa structure diffère de celle du dendrite par l'absence de corps de Nissl et une plus grande richesse en neurotubules et neurofilaments. Les cultures ont montré l'existence d'un flux axoplasmique orthograde et rétrograde, dont la vitesse, suivant les éléments, peut varier de 1 mm/jour pour les protéines de structure à 100 mm, ou plus, pour les substances neurochimiques.

Les **cellules ganglionnaires primitives** possèdent une morphologie neuronale avec prolongements, mais la conduction de l'influx pourrait s'y faire dans les deux sens ortho- et antidromique. Son

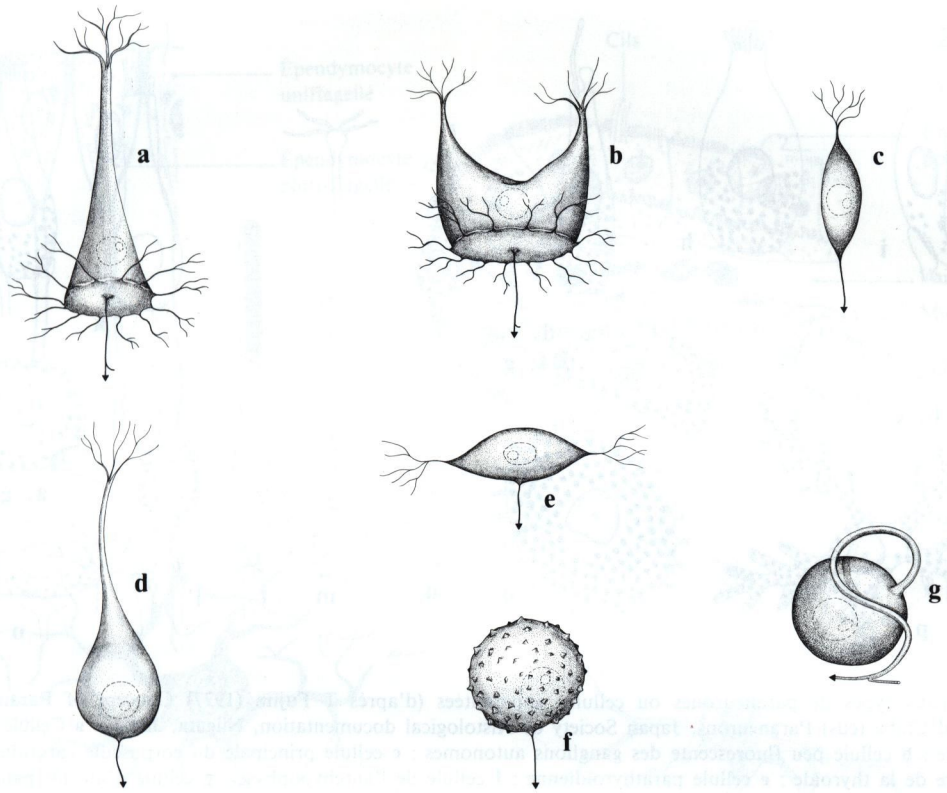

Fig. 2. Différents types de neurones. **a** Cellule pyramidale du cortex moteur ; **b** cellule mitrale du bulbe olfactif ; **c** cellule bipolaire du ganglion vestibulaire ; **d** cellule de Purkinje du cortex cérébelleux ; **e** cellule à dendrites opposito-polaires et à axone latéral des centres autonomes du névraxe ; **f** cellule unipolaire du noyau mésencéphalique du V ; **g** cellule pseudo-unipolaire, en « T », du ganglion spinal

existence chez l'Homme n'est pas certaine. Les cellules interstitielles de Cajal dans la paroi intestinale pourraient en être un aspect.

Les **cellules neurosécrétoires** sont un type particulier faisant la transition entre neurone et paraneurone. Cette cellule présente bien une arborisation dendritique, un corps cellulaire à peu près comparable à un neurone normal, ainsi qu'une polarité déterminée, mais au lieu de conduire l'influx nerveux du corps cellulaire vers la périphérie, son axone transporte des grains de neurosécrétion qui se déversent dans le liquide interstitiel, le liquide cérébro-spinal (LCR), ou les vaisseaux.

Le tissu nerveux comprend aussi les synapses qui seront étudiées dans le chap. 2.

Paraneurones

Ce terme de paraneurones a été créé pour bien montrer la parenté et non l'identité de ces cellules et des neurones. Les critères retenus par Fujita sont l'origine neurectoblastique, la sécrétion de substances neurochimiques (neurotransmetteurs ou neurohormones), la présence de formations de réception et de sécrétion (sites récepteurs, vésicules synaptiques, granules de neurosécrétion).

Ainsi le groupe des paraneurones contient-il des cellules aussi différentes que les cellules parathyroïdiennes et les cellules chromaffines de la surrénale, les cellules du corpuscule carotidien, les cellules pseudosensorielles des bourgeons gustatifs, les cellules ciliées de l'organe spiral, les disques tactiles de Merkel, ou les photorécepteurs de la rétine (fig. 3).

Tissu glial

A côté de son rôle de soutien, le tissu glial, ou névroglie, se présente comme un système fonctionnel dynamique intervenant dans les échanges entre les éléments nerveux, leur environnement et le sang. Ces échanges assurent l'oxygénation et la nutrition des neurones aussi bien que l'élimina-

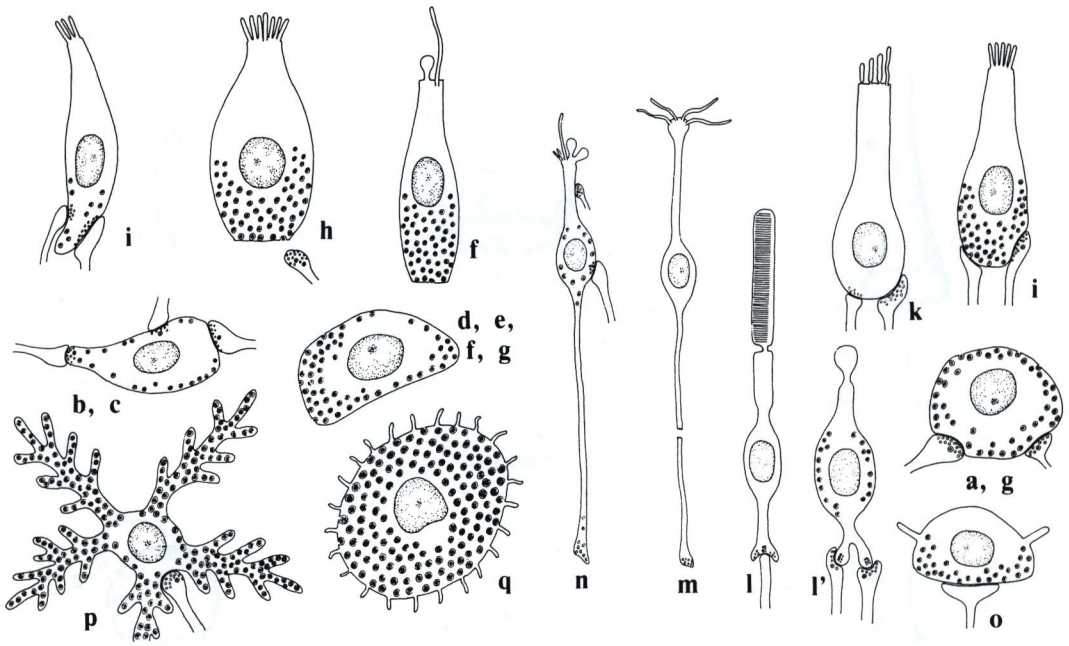

Fig. 3. Principaux types de paraneurones ou cellules apparentées (d'après T Fujita (1977) Concept of Paraneurons. In : Kobayashi and Chiba (eds) Paraneurons. Japan Society of Histological documentation, Niigata, Japan). **a** Cellule chromaffine de la surrénale ; **b** cellule peu fluorescente des ganglions autonomes ; **c** cellule principale du corpuscule carotidien ; **d** cellule parafolliculaire de la thyroïde ; **e** cellule parathyroïdienne ; **f** cellule de l'antéhypophyse ; **g** cellule d'un ilôt pancréatique ; **h** cellule granulaire de la muqueuse gastro-entérique ; **i** cellule gustative ; **j** cellule granulaire de l'épithélium bronchique ; **k** cellule ciliée de l'oreille interne ; **l** photorécepteur de la rétine ; **m** cellule olfactive ; **n** cellule chémoréceptrice (?) pour le LCR ; **o** disque tactile (de Merkel) ; **p** mélanocyte ; **q** mastocyte

tion des déchets. Le tissu glial joue également un rôle dans la conduction saltatoire de l'influx et peut-être dans le fonctionnement du corps neuronal.

On peut donc résumer ces fonctions en disant que la névroglie est indispensable à la vie du neurone et à son fonctionnement, ce qui explique son rôle dans la pathologie nerveuse, aussi bien centrale que périphérique.

Enfin le tissu glial aura des fonctions propres ; il est le siège de sites récepteurs ; il peut sécréter des substances neurochimiques : LCR, neurohormone, etc. ; il peut réaliser de véritables organes jouant un rôle général fondamental comme l'organe subfornical dans le métabolisme de l'eau.

A l'exception de la microglie, le tissu glial dérive du neurectoblaste, mais il présente des aspects extrêmement variés (fig. 4).

Névroglie épithéliale

Comme son nom le suggère, elle se présente comme un épithélium de revêtement. Elle tapisse toutes les cavités du névraxe réalisant l'épithélium épendymaire. L'embryologie du tube neural explique bien sa situation topographique et sa structure épithéliale (chap. 32).

Les cellules épendymaires, ou **épendymocytes**, (fig. 4a) forment le revêtement continu de toutes les cavités du système nerveux central. Pendant la vie intra-utérine, ces cellules portent des cils du côté luminal ; ces cils disparaissent le plus souvent ou sont extrêmement réduits chez l'homme adulte. A l'opposé, ces cellules donnent un prolongement qui peut atteindre la périphérie, intervenant dans le rôle de soutien du tissu glial (cf. névroglie spinale, chap. 29). Ces cellules portant un long prolongement basal sont aussi appelées *tanycytes*.

Entre ces cellules, des moyens d'union plus ou moins étanches, solides et étroits permettent des échanges réglés entre le liquide cérébro-spinal des cavités névraxiales et le liquide interstitiel du tissu nerveux.

Du fait de la disparition du tissu nerveux dans certaines régions ventriculaires, l'épithélium épendymaire s'accole à la pie-mère pour réaliser les formations choroïdiennes. Les cellules se modi-

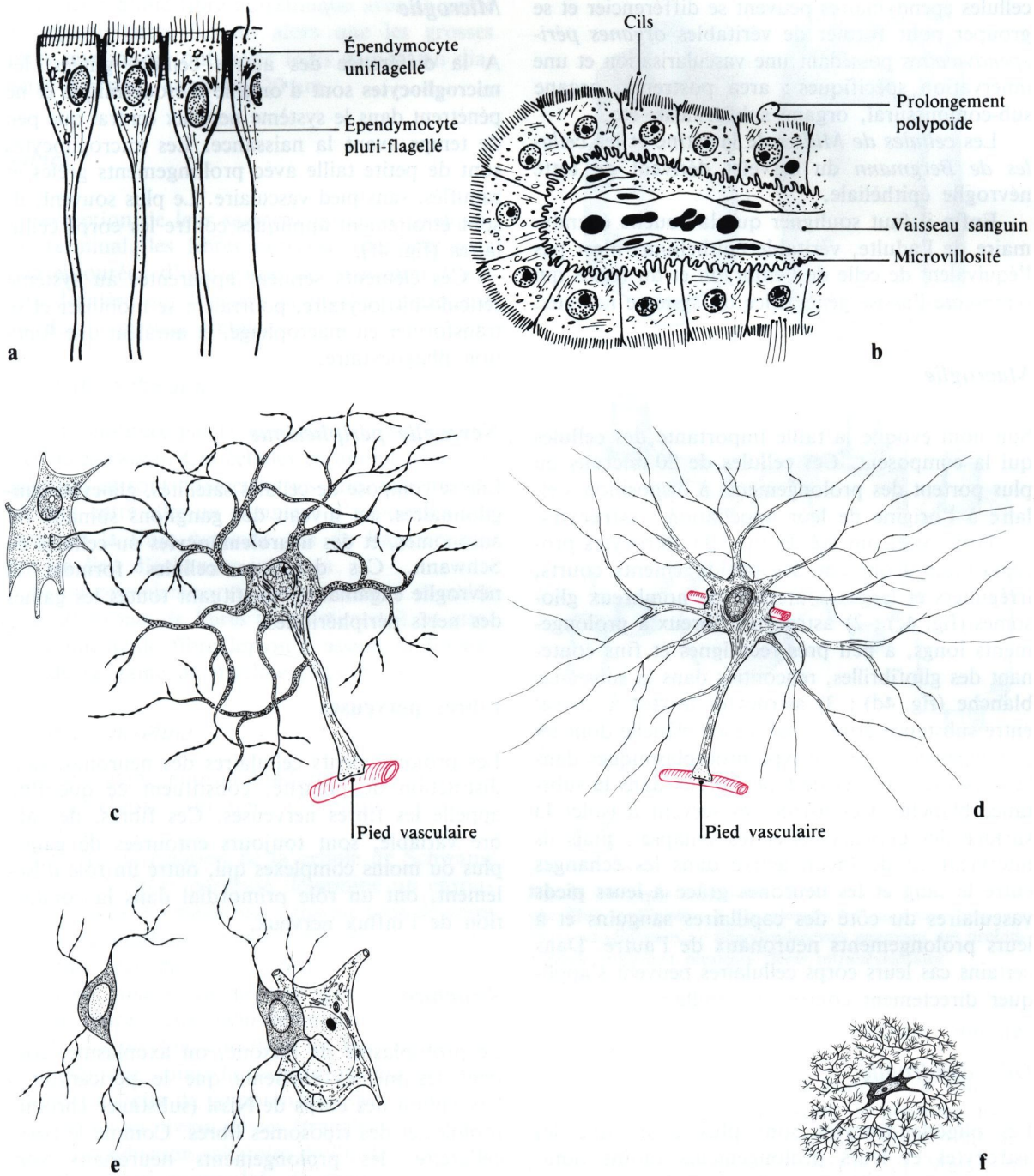

Fig. 4 a-f. Cellules gliales **a** épendymocytes ; **b** aspect schématique d'une villosité choroïdienne en microscopie électronique (reproduite à partir des schémas de Maxwell et Pease, 1956 ; J Biophys Biochem Cytol 2 : 467-474) ; **c** astrocyte protoplasmique ; **d** astrocyte fibreux ; **e** oligodendrocytes périneuronal et interfasciculaire (d'après W. Penfield, 1932. Cytology and cellular pathology of the nervous system, Hoeber, New York, Vol. 2, p. 423) ; **f** microgliocyte (d'après W. Penfield, *op. cit.*, p. 479)

fient et deviennent des *choroïdocytes* dont la fonction de sécrétion-résorption du liquide céphalo-rachidien est indispensable à l'équilibre mécanique et métabolique intracérébral et intracrânien (fig. 4b).

Dans les troisième et quatrième ventricules, des

cellules épendymaires peuvent se différencier et se grouper pour former de véritables *organes péri-épendymaires* possédant une vascularisation et une innervation spécifiques : area postrema, organe sub-commissural, organe subfornical, etc.

Les *cellules de Müller* de la rétine et les *cellules de Bergmann* du cervelet dérivent de cette névroglie épithéliale.

Enfin il faut souligner que la couche épendymaire de l'adulte, véritable épithélium, n'est pas l'équivalent de celle de l'embryon et du fœtus qui représente l'assise génératrice du système nerveux.

Macroglie

Son nom évoque la taille importante des cellules qui la composent. Ces cellules de 20 microns ou plus portent des prolongements à disposition stellaire à l'origine de leur appellation : **astrocytes**.

Trois types ont été décrits : 1) astrocytes protoplasmiques qui ont des prolongements courts, irréguliers et larges contenant de nombreux gliosomes (fig. 4c) ; 2) astrocytes fibreux à prolongements longs, à peu près rectilignes et fins contenant des gliofibrilles, rencontrés dans la substance blanche (fig. 4d) ; 3) astrocytes mixtes à cheval entre substance grise et substance blanche dont les prolongements sont de type protoplasmiques dans la substance grise et de type fibreux dans la substance blanche. Ces astrocytes servent à isoler la surface des péricaryons et les synapses, mais ils interviennent de façon active dans les échanges entre le sang et les neurones grâce à leurs pieds vasculaires du côté des capillaires sanguins et à leurs prolongements neuronaux de l'autre. Dans certains cas leurs corps cellulaires peuvent s'appliquer directement contre un capillaire.

Oligodendroglie

Les **oligodendrocytes** sont plus petits que les astrocytes et leurs prolongements moins nombreux, peu ramifiés, assez fins et quelquefois variqueux. Dans la substance grise, ils sont le plus souvent accolés aux corps neuronaux, mais on les trouve souvent dans la substance blanche où ils se disposent en lignes entre les fibres, et où leurs prolongements s'orientent selon l'axe de ces fibres nerveuses (fig. 4e).

Dans le névraxe, ce sont eux qui remplacent les neurolemnocytes autour des fibres nerveuses ; ils sont responsables de la myélogénèse centrale.

Microglie

A la différence des autres cellules gliales, les **microgliocytes** sont d'origine mésodermique et ne pénètrent dans le système nerveux central que peu de temps avant la naissance. Les microgliocytes sont de petite taille avec prolongements grêles et ramifiés, sans pied vasculaire. Le plus souvent, ils sont étroitement appliqués contre les corps cellulaires (fig. 4f).

Ces éléments seraient apparentés au système réticulo-histiocytaire, pourraient se mobiliser et se transformer en macrophage, et auraient une fonction phagocytaire.

Névroglie périphérique

Elle se compose de cellules satellites, **gliocytes ganglionnaires**, au niveau des ganglions spinaux ou autonomes, et des **neurolemnocytes** ou cellules de Schwann. Ces dernières cellules forment la névroglie engainante constituant toutes les gaines des nerfs périphériques.

Fibres nerveuses

Les prolongements cellulaires des neurones, sans distinction de polarité, constituent ce que l'on appelle les fibres nerveuses. Ces fibres, de calibre variable, sont toujours entourées de gaines plus ou moins complexes qui, outre un rôle d'isolement, ont un rôle primordial dans la conduction de l'influx nerveux.

Structure

Le protoplasme de l'axone, ou axoplasme, contient les mêmes éléments que le péricaryon à l'exception des corps de Nissl (substance chromatophile) et des ribosomes libres. Comme le corps cellulaire, les prolongements neuronaux sont entourés par une mince membrane de 7 nanomètres (70 Å) l'axolemme, dont les chaines polypeptidiques sont orientées selon l'axe des fibres.

Ces fibres possèdent des collatérales et présentent des terminaisons (télodendrites) spécifiques permettant la transmission synaptique ou la neurosécrétion.

Les diamètres des axones varient de 0,5 à 3 μm. Mais le diamètre des gaines qui les entourent est proportionnel à leur calibre, si bien que

le diamètre d'une fibre amyélinique avec sa gaine ne dépasse guère 0,5 μm alors que les grosses fibres myélinisées ont, avec leurs gaines, un diamètre qui peut atteindre 20 μm.

Gaines

A l'exception de leur segment initial et quelquefois terminal, les fibres nerveuses périphériques sont entourées d'une gaine de Schwann. C'est cette dernière qui formera la myéline périphérique dès la période fœtale.

Gaine de Schwann

Elle est constituée par les *neurolemnocytes*, ou cellules de Schwann. Ces cellules entourent les fibres nerveuses et sont adjacentes les unes aux autres, réalisant entre elles un complexe d'apposition : le nœud de la fibre nerveuse (ou de Ranvier) qui sera un lieu d'échanges ioniques.

Si un neurolemnocyte peut entourer et isoler plusieurs axones de fibres amyéliniques, il est attaché à une seule fibre lorsqu'il assure la formation de sa gaine de myéline (figs. 5a et b).

Gaine de myéline

C'est une gaine phospholipidique dont la structure lamellaire spiralée s'explique par sa formation.

En effet la rotation de la cellule de Schwann autour de la fibre nerveuse détermine un enroulement spiralé du mésaxone ; chaque tour de spire forme une lamelle de myéline (fig. 6). Cette gaine n'est pas régulière ; elle présente des étranglements, ou *nœuds*, qui ne sont que des zones de contact entre deux neurolemnocytes successifs (fig. 7). La myéline constitue un bon isolant au transit ionique ; ainsi la disposition nodale de la gaine permet-elle de comprendre que l'excitation n'émerge qu'au niveau de ces étranglements, expliquant la conduction saltatoire de l'influx nerveux. Dans la portion internodale, la conduction serait électrotonique et à chaque nœud le potentiel d'action serait ramené à un même niveau par un mécanisme ionique [4]. Les *incisures myéliniques* (de Schmidt-Lantermann) se présentent comme des interruptions brusques de la gaine de myéline ayant une disposition spatiale conique. La microscopie électronique a permis de montrer qu'elles correspondaient à une ligne d'inclusions de cytoplasme neurolemnocytaire remplaçant les lignes denses [3]. Leur fonction est encore obscure (fig. 7).

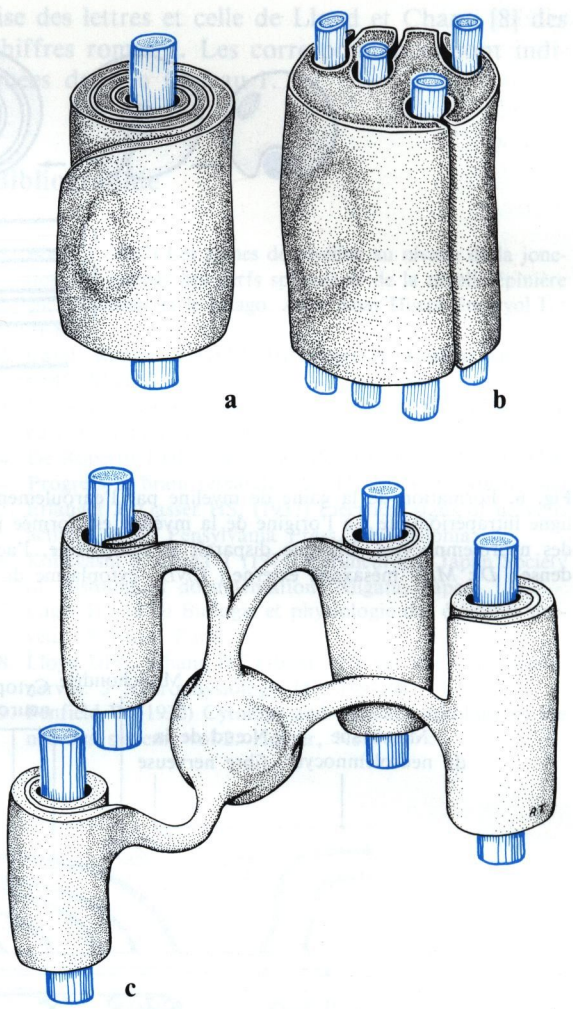

Fig. 5. Névroglie engainante. **a** Neurolemnocyte entourant une fibre myélinisée ; **b** neurolemnocyte engainant plusieurs fibres amyéliniques ; **c** oligodendrocytes envoyant des prolongements engainant plusieurs fibres intranévraxiales

Dans le système nerveux central, ce sont les *oligodendrocytes* qui remplacent les neurolemnocytes pour l'isolement des fibres nerveuses et la formation des gaines de myéline (fig. 5c). Mais contrairement à la périphérie, un même oligodendrocyte intervient dans la myélinisation de plusieurs fibres nerveuses.

Gaine endoneurale

Dans le système nerveux périphérique entre la membrane plasmique des neurolemnocytes et l'endonèvre, se trouve une couche amorphe de 10 à 20 nanomètres (100 à 200 Å) que l'on peut con-

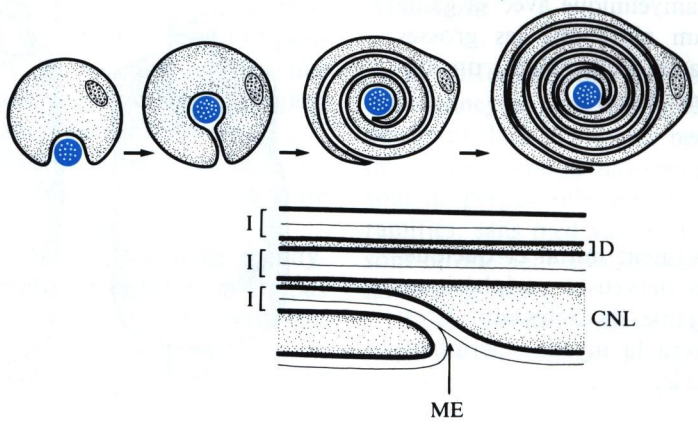

Fig. 6. Formation de la gaine de myéline par l'enroulement en spirale du neurolemnocyte autour de la fibre nerveuse. La ligne intrapériodique I à l'origine de la myéline est formée par l'accolement des surfaces externes de la membrane plasmique des neurolemnocytes. Lorsque disparaît le cytoplasme, l'accolement des surfaces internes de la membrane réalise la ligne dense : *D* ; *ME* : mésaxone externe ; *CNL :* cytoplasme du neurolemnocyte

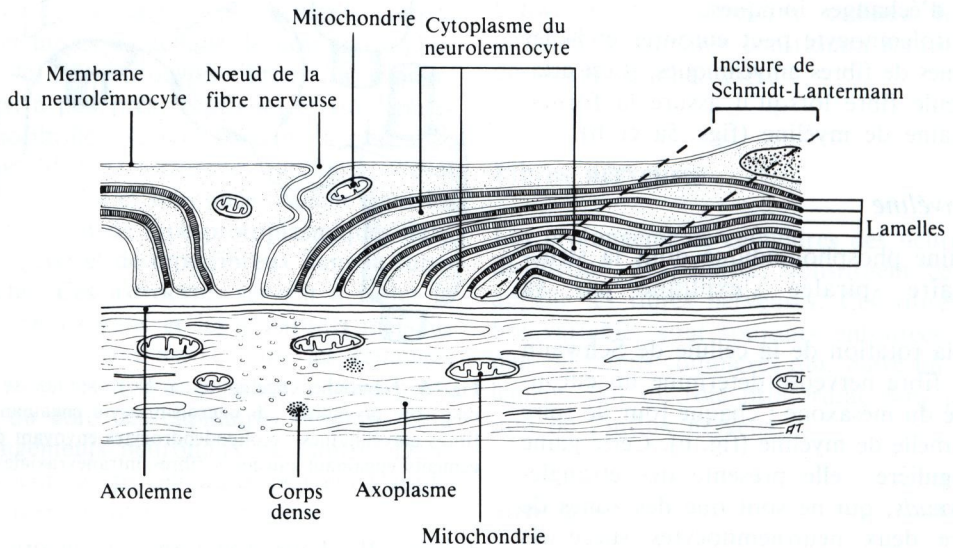

Fig. 7. Nœud de la fibre nerveuse (Ranvier) et incisure myélinique (Schmidt-Lantermann)

sidérer comme une membrane basale. Elle passe en pont au dessus des nœuds de la fibre nerveuse et pourrait jouer un rôle dans son fonctionnement.

Classification des fibres nerveuses

Les fibres nerveuses sont classées en fonction de leur diamètre comprenant les gaines qui les entourent. La première subdivision tient compte de la présence ou de l'absence de gaine de myéline : fibres myélinisées ou amyéliniques.

Les fibres nerveuses myélinisées possèdent une gaine de myéline d'épaisseur plus ou moins importante. Si la limite entre la myéline d'origine périphérique et celle d'origine centrale est en général nette, sa topographie peut varier ; quelquefois la névroglie périphérique pénètre dans la névraxe sur 1 ou 2 mm, alors que dans d'autres cas, c'est l'inverse [1].

Par définition, les fibres amyéliniques ne pos-

sèdent pas de gaine de myéline, mais elles ne sont pas toutes identiques. Elles possèdent en général une gaine de Schwann, comme les fibres postganglionnaires du système nerveux autonome ou les fibres olfactives. Contrairement aux fibres myélinisées, plusieurs prolongements nerveux peuvent être engainés par le même neurolemnocyte. A l'origine et à la terminaison des fibres amyéliniques, la gaine de Schwann disparaît ; elle est remplacée par des invaginations plasmalemmales des cellules épithéliales ou des cellules de soutien.

Le calibre des fibres nerveuses avec leurs gaines varie de 0,5 à 20 μm. Erlanger et Gasser (1937) ont montré que la vitesse de conduction dans les fibres nerveuses des nerfs cutanés était en relation linéaire avec leurs diamètres. Lloyd et Chang, à partir de l'étude des nerfs musculaires ont obtenu des résultats similaires. Ces auteurs ont proposé des classifications à peu près superposables en fonction des calibres et vitesses de conduction avec une indication de la fonction des différentes fibres qui a été confirmée physiologiquement.

La classification de Erlanger et Gasser [5] utilise des lettres et celle de Lloyd et Chang [8] des chiffres romains. Les correspondances sont indiquées dans le tableau 1.

Bibliographie

1. Bossy J (1967) Les gaines de myéline au niveau de la jonction des racines des nerfs spinaux et de la moelle épinière chez l'homme et le galago. Arch Anat Histol Embryol L : 71-81
2. Cajal, Ramon Y (1952) Histologie du système nerveux. CSIC Madrid
3. Davson H (1964) A text book of general physiology (3rd ed.). Churchill, London
4. De Robertis EDP, Carrea R (1965) Biology of neuroglia. Progress in brain research, vol. 15. Elsevier, Amsterdam
5. Erlanger J, Gasser HS, (1937) Electrical signs of nervous activity. Univ Pensylvania Press, Philadelphia
6. Kobayashi S, Chiba T (1977) Paraneurons. Japan Society of Histological documentation. Niigata, Japan
7. Laget P, (1970) Biologie et physiologie des éléments nerveux. Masson, Paris
8. Lloyd DPC, Chang HT (1948) Afferent fibers in muscles nerves. J Neurophysiology 11 : 199-208
9. Penfield W (1932) Cytology and cellular pathology of the nervous system, vol 2. Hœber, New York

Tableau 1. Classification comparative des fibres nerveuses

Gasser et Erlanger	Myélinisées					Amyéliniques
	A				B	C
	α	β	γ	δ		
ϕ en μ	20	15	8	4	3	0,5
V en m/sec	100	60	40	20	10	1
Fonctions — Efférentes	α - moton du SNCS		γ - moton du SNCS		prégang. du SNA	postgangl. du SNA
Fonctions — Afférentes	s. musculaire		s. tactile	s. thermique nociceptive		s. nociceptive
Lloyd et Chang	I		II	III	IV	
	IA (FNM) 120 m/sec.	IB (ONT) 90 m/sec.				

CHAPITRE 2

Synapses, jonctions neuro-effectrices et sensori-dendritiques

Tout le fonctionnement du système nerveux repose sur la transmission de l'influx nerveux entre les neurones, ou entre ceux-ci et les récepteurs ou effecteurs. Les articulations interneuronales ont été nommées synapses par Sherrington en 1897, et ce terme a été étendu aux contacts fonctionnels neuro-effecteurs et sensori-dendritiques.

La notion de contiguité entre ces cellules a été démontrée par Cajal, et le microscope électronique a permis de mettre en évidence une fente synaptique comprise entre deux membranes pré et post-synaptiques.

Synapses

Une **synapse** peut être définie comme une zone de contact fonctionnel entre deux neurones permettant le passage de l'influx nerveux de l'un à l'autre.

Deux grands types de synapses s'opposent : *synapse électrique* caractérisée par la rapidité de la transmission de l'influx nerveux, et *synapse chimique* où la libération d'une substance chimique spécifique est nécessaire au passage de l'influx à travers l'espace synaptique.

C'est ce deuxième type de synapse qui est le plus répandu chez les mammifères et en particulier chez l'homme. Classiquement les synapses de type électrique se rencontrent chez les invertébrés et quelques vertébrés inférieurs. En fait ces synapses électriques existent également chez les mammifères supérieurs y compris l'Homme : ce sont des contacts de ce type qui permettent le passage de l'influx nerveux entre les cellules myocardiques, d'une fibre musculaire lisse à une autre dans certains cas, ou même entre certains éléments nerveux corticaux en particulier.

Du point de vue historique, l'étude des synapses correspond à deux époques : celle de la microscopie optique et celle de la microscopie électronique ; l'une n'effaçant pas l'autre, les deux venant se compléter même à l'époque actuelle (fig. 1). Mais elles ont été complétées par des méthodes physiologiques grâce à l'enregistrement de potentiels mono-cellulaires, par des méthodes histochimiques permettant de mettre en évidence les neuro-transmetteurs et différentes enzymes, et enfin par des méthodes pharmacologiques dont l'intérêt est indiscutable.

Le nom d'**éphapse** est réservé à des zones de contact non synaptiques entre deux éléments nerveux au niveau desquels s'exerce une interaction fonctionnelle. Cette définition de l'éphapse pourrait englober les synapses électriques. En fait ce terme est beaucoup plus général, et si les uns la considèrent comme correspondant à tout contact entre deux éléments nerveux y compris des contacts synaptiques, pour d'autres ce terme doit être réservé à des contacts non-synaptiques ne permettant pas la transmission de l'influx nerveux.

Aspects optiques

Différentes synapses ont été décrites en fonction des éléments entrant en contact. Le type en est la synapse axo-dendritique mettant en relation l'extrémité d'un axone, bouton terminal axonique, avec un élément dendritique. Mais on peut observer des synapses axo-somatiques, ou plus rarement axo-axoniques et dendro-dendritiques (fig. 2).

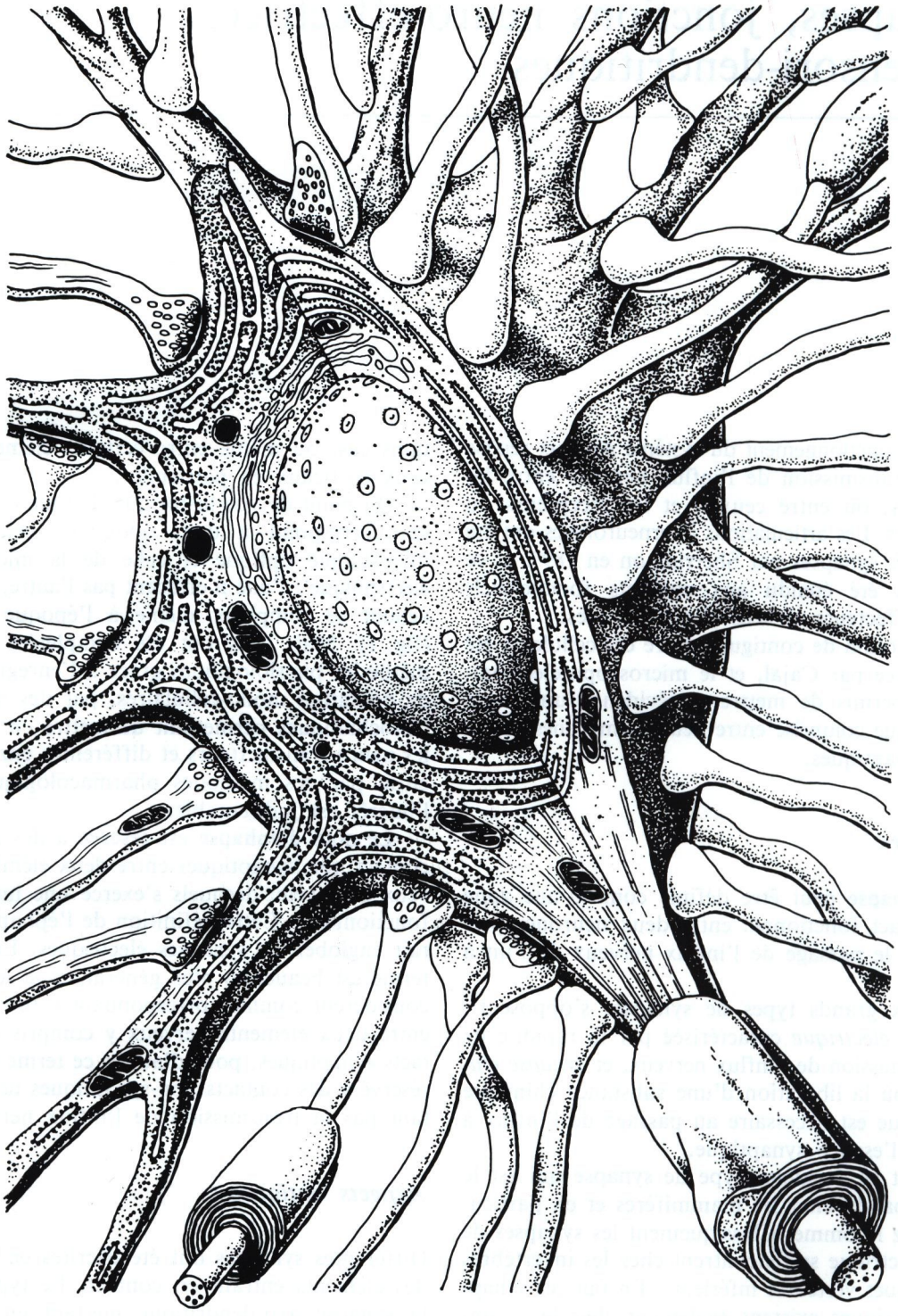

Fig. 1. Représentation tridimensionnelle des contacts synaptiques d'un neurone (d'après RV Kristič 1979, Ultrastructure of the mammalian cell, Planche 120, Springer-Verlag Berlin)

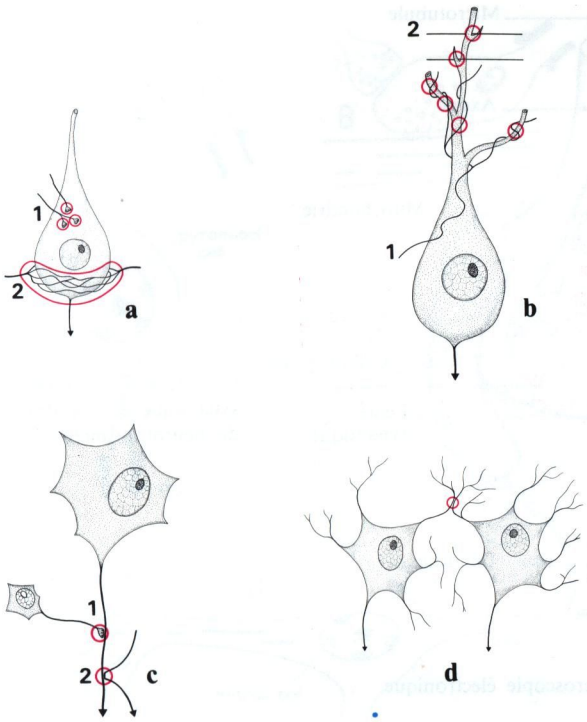

Fig. 2. Aspects optiques des synapses (rond rouge) : **a** synapses axo-somatiques : pieds terminaux, 1, et corbeille, 2, sur une cellule de Purkinje ; **b** synapses axo-dendritiques : fibres grimpantes, 1, et fibres parallèles, 2, montrant des contacts synaptiques avec les dendrites d'une cellule de Purkinje ; **c** synapses axo-axonique, 1, et transitive, 2 ; **d** contact dendro-dendritique : synapse ou éphapse

L'élément terminal d'un axone peut présenter des aspects variés simples (bouton terminal ou anneau), ou complexes (calice dans les cellules du noyau du corps trapézoïde, corbeille au niveau des cellules de Purkinje du cervelet).

Un aspect particulier est la *synapse transitive*, dite « en passant » ; au cours de son trajet l'axone prend un vrai contact synaptique avec un autre élément nerveux, ou effecteur (muscle lisse en particulier). Ce contact correspond le plus souvent à une différenciation au niveau d'un nœud de Ranvier [4].

Une même cellule nerveuse reçoit très souvent un nombre important de contacts synaptiques. Le nombre de ces contacts peut aller de quelques dizaines à 50, 100 000 et même 500 000 pour les grandes cellules pyramidales. Ainsi la surface du corps d'un neurone et de ses dendrites peut-elle être occupée dans une proportion de 50 % par des structures post-synaptiques. Dans certains cas, il semble même que les pieds terminaux viennent complètement entourer le soma et les dendrites. Une zone cependant paraît rester libre de contact synaptique c'est le cône d'émergence de l'axone (ou colliculus axonal).

Les dendrites peuvent présenter des dispositifs particuliers dont l'un est fréquent, les épines dendritiques, décrites depuis fort longtemps.

Microscopie électronique

Elle est venue apporter des données nouvelles et précises sur les synapses.

La **synapse électrique** se présente comme une zone d'apposition de deux éléments nerveux. L'espace entre les éléments nerveux est de l'ordre de 2 nanomètres (20 Å). Cette synapse électrique, ou électrotonique, permet le passage du potentiel d'action directement d'un neurone à l'autre. Son élément présynaptique ne contient pas de vésicules, d'où son nom : synapse non vésiculaire. Ce type de synapse ne déterminerait pas de polarisation dynamique de l'influx nerveux mais ceci n'est pas absolument certain.

Malgré différentes formes, la **synapse chimique** conserve une organisation que l'on retrouve dans tous les cas. Elle est responsable de la polarisation dynamique de la transmission de l'influx nerveux. La synapse chimique se compose de trois étages : un étage présynaptique, une fente synaptique, un étage post-synaptique. L'étage présynaptique, bouton terminal le plus souvent, contient des mitochondries, des microtubules souvent, et toujours des vésicules synaptiques qui sont la caractéristique de cette synapse chimique (fig. 3).

De plus, la **membrane présynaptique** montre un épaississement avec des spicules, des barres, des formations en T, des projections denses, des éléments sphéroïdes [5]. Le système présynaptique contient un réseau microfilamenteux et des microtubules qui déterminent les différents éléments enserrant les vésicules synaptiques et les mitochondries [7].

Les **vésicules synaptiques** présentent une forme, une taille et une densité variable. Chacune correspond à un quantum du neurotransmetteur qu'utilise cette synapse. On décrit des vésicules claires, petites et rondes de 40 à 60 nanomètres qui contiendraient de l'acétylcholine ; des vésicules granulaires contenant des catécholamines, noradrénaline en particulier ; ces vésicules sont rondes et relativement petites. Les vésicules grosses, granulaires correspondraient aux nerfs purinergiques et peptidergiques. Enfin, un quatrième type de vésicules est aplati ou allongé ; il corres-

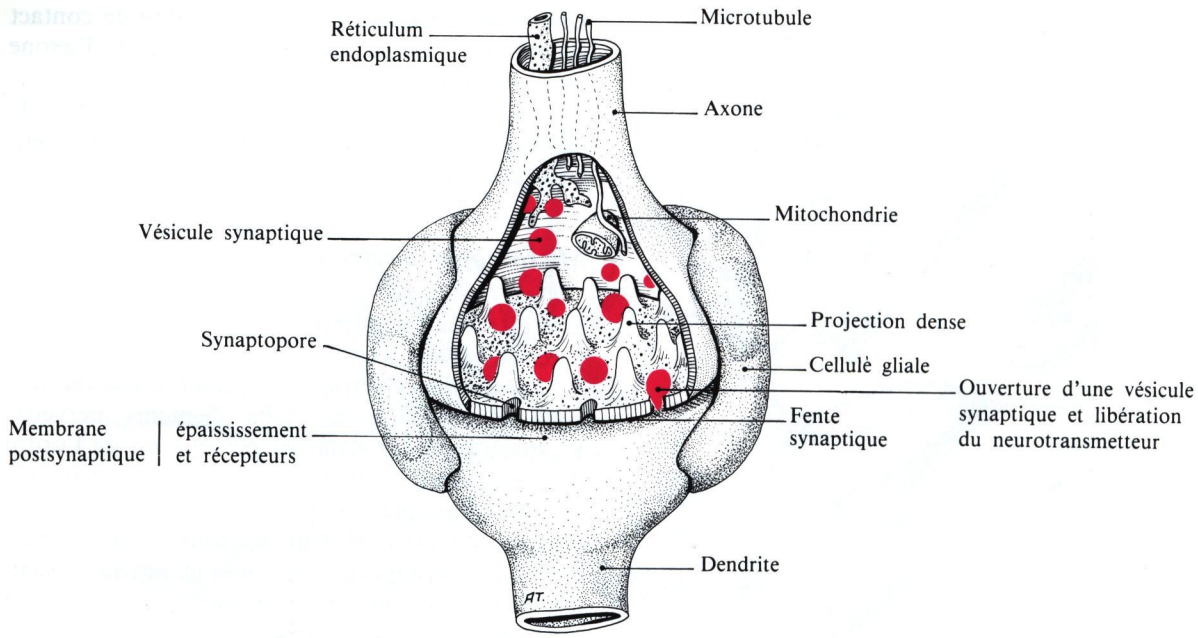

Fig. 3. Schéma tridimensionnel d'une synapse chimique en microscopie électronique

pondrait à des neurotransmetteurs de type inhibiteur. Ainsi donc les vésicules synaptiques paraissent-elles devoir donner une indication sur le type de transmetteur existant dans l'élément présynaptique. Ceci est important puisque l'on admet qu'une terminaison présynaptique ne contient qu'un seul type de neurotransmetteur et que, selon le postulat d'Eccles puis le principe de Dale, les neurones seraient soit excitateurs, soit inhibiteurs. Il faut cependant souligner que ce n'est pas le transmetteur qui détermine le type excitateur ou inhibiteur mais les récepteurs de la membrane subsynaptique ou post-synaptique. Pour en terminer avec l'élément présynaptique on doit signaler que certains auteurs ont décrit des synaptopores, orifices de la membrane pré-synaptique entre deux projections denses ; ils ont un diamètre beaucoup plus réduit que celui des vésicules. Ainsi les vésicules petites de type cholinergiques ont un diamètre de l'ordre de 50 nanomètres, et les synaptopores de 10 à 20 nanomètres. Ils pourraient donc permettre le passage du transmetteur et non celui de la vésicule.

L'élément suivant est constitué par la **fente** ou **espace synaptique** dont la largeur oscille entre 20 et 60 nanomètres (200 à 600 Å). Cette fente est hermétiquement close par des cellules gliales. C'est un matériel amorphe qui en réalise le contenu.

La troisième partie de la synapse est constituée par la **membrane post-synaptique**. Elle se présente toujours comme un épaississement mais de morphologie et d'épaisseur variables. On ne trouve pas de vésicules dans l'élément post-synaptique, mais la plupart des autres organites normalement contenus dans le neurone.

L'importance de la membrane post-synaptique provient surtout de la présence à son niveau de récepteurs spécifiques pour les neurotransmetteurs. Actuellement, il ne semble pas que la microscopie ait permis de visualiser ces récepteurs. Mais la neuropharmacologie les connaît fort bien. Ainsi a-t-on pu différencier dans les ganglions sympathiques des récepteurs lents muscariniques et des récepteurs rapides nicotiniques.

Sur cette organisation commune, de nombreuses variétés morphologiques ont été décrites [4] (fig. 4).

Aspect fonctionnel

La notion de synapse est primordiale dans la compréhension du fonctionnement du système nerveux. En effet elle peut être activatrice ou inhibitrice, c'est-à-dire que le passage de l'influx nerveux pourra transmettre une excitation à l'élément suivant ou bien en inhiber le fonctionnement. De plus cette synapse nécessite un délai de transmis-

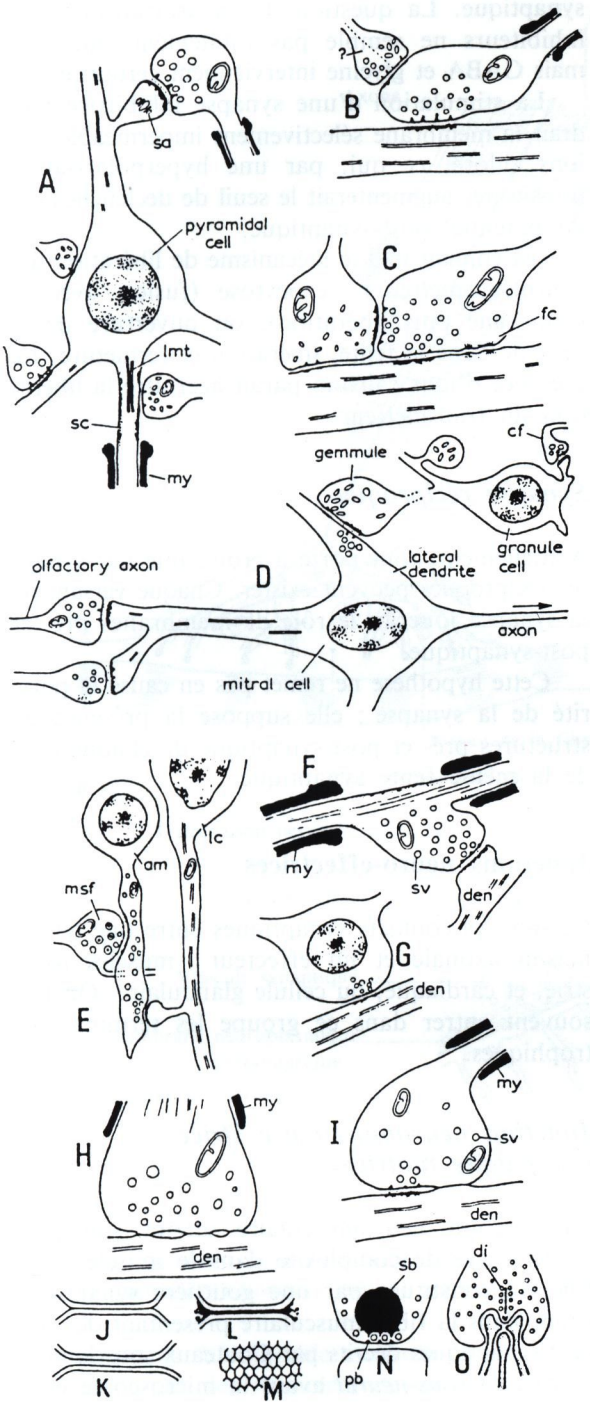

Fig. 4. Variations morphologiques des synapses. *am* cellule amacrine ; *cf* terminaison de fibres centrifuges ; *den* dendrite ; *di* disque synaptique ; *fc* contact filamenteux ; *lc* grosse cellule ; *lmt* microtubules liés ; *msf* axones du lobe frontal supérieur médian du cerveau de l'octopus ; *my* gaine de myéline ; *pb* barre parallèle ; *sa* épine ; *sb* corps sphéroïde ; *se* matériel dense ; *sv* vésicule synaptique. **A** cellule pyramidale ; **B** moelle épinière ; **C**, noyau géniculé latéral ; **D** axone olfactif ; **E,G** cellule amacrine d'octopus ; **F** sac présynaptique ; **H** cellule de Mauthner ; **I** moelle épinière de poisson ; **J, K, L, M** divers types de jonction ; **N** corps sphéroïde d'un récepteur électrique de poisson ; **O** cône ou batonnet de la rétine (d'après EG Gray (1971) The fine structural characterization of different types of synapses. In : O Eränkö (ed) Histochemistry of neural transmission, p 150, progress in brain research, vol 34. Elsevier, Amsterdam)

sion, ce qui explique la lenteur de transmission de l'influx le long des voies polysynaptiques ou inversement leur rapidité lorsque leur nombre est réduit.

Le fonctionnement de la synapse dépend souvent du *neurotransmetteur* contenu dans l'élément présynaptique. Dans la fente synaptique des synapses cholinergiques, une enzyme, la cholinestérase, fractionne l'acétylcholine en choline et acide acétique qui sont recaptés par l'élément présynaptique qui en rééffectue la synthèse.

Dans les synapses adrénergiques, il n'y a pas

de destruction enzymatique du neurotransmetteur, mais captage direct par la terminaison présynaptique.

D'autres transmetteurs peuvent intervenir, comme la sérotonine ou des acides aminés ; ainsi l'acide gamma-aminobutyrique, GABA, et la glycine seraient inhibiteurs alors que l'acide glutamique serait excitateur.

Les neuropeptides constituent un groupe de neurotransmetteurs dont la connaissance croît de jour en jour. La substance P dans les fibres amyéliniques arrivant à la corne dorsale de la mœlle épinière en est l'exemple le plus ancien, mais de nombreux neuropeptides à chaîne courte sont aussi impliqués dans la transmission synaptique centrale.

Le fonctionnement de la synapse chimique se schématise de la manière suivante : l'influx nerveux se propage le long d'une fibre nerveuse par un mécanisme de dépolarisation de la membrane dont le potentiel de repos, de l'ordre de 60 à 80 mV, est maintenu grâce au jeu et au passage des ions potassium. Cet influx nerveux arrivant au niveau de l'élément présynaptique dépolarise la membrane présynaptique permettant aux vésicules synaptiques de s'accoler et de libérer leur contenu dans la fente synaptique. Ce transmetteur met 0,5 à 1 msec pour traverser l'espace synaptique et atteindre la membrane post-synaptique. Celle-ci voit sa perméabilité ionique augmenter et donc sa polarisation modifiée donnant un potentiel post-synaptique. Ce potentiel post-synaptique, déterminé par un seul quantum du transmetteur, ne permet pas toujours l'apparition d'un potentiel d'action ; il faut une sommation de plusieurs potentiels post-synaptiques, synchronisés, pour obtenir un potentiel d'action. L'apparition de ce dernier serait liée à une perméabilité sélective aux ions sodium augmentant très vite avec la dépolarisation. Le fonctionnement synaptique serait aussi lié à la présence d'ions calcium ; il semble que quatre ions calcium soient nécessaires pour la libération d'un quantum d'acétylcholine. Les ions magnésium auraient un effet inverse de celui des ions calcium. Pour certains auteurs [9] le passage de neurotransmetteurs dans la fente synaptique ne serait pas démontré mais les neurotransmetteurs agissant au niveau de la membrane présynaptique permettraient l'afflux d'un nombre important d'ions calcium modifiant les récepteurs membranaires post-synaptiques et déterminant ainsi une dépolarisation de la membrane post-synaptique. A l'inverse, pour les synapses inhibitrices, le résultat est une hyperpolarisation membranaire post-synaptique. La question des neurotransmetteurs inhibiteurs ne semble pas totalement élucidée ; mais GABA et glycine interviennent certainement.

La stimulation d'une synapse inhibitrice rendrait la membrane sélectivement imperméable aux ions chlore, ce qui, par une hyperpolarisation transitoire, augmenterait le seuil de déclenchement du potentiel post-synaptique.

On connait mal le mécanisme de libération des neurotransmetteurs : exocytose (fusion avec la membrane puis libération), ou ouverture de la vésicule dans la fente, libération et fermeture. La présence d'ions calcium paraît accroitre la libération du transmetteur.

Synapse réciproque

Actuellement, tout porte à croire que des synapses réciproques peuvent exister. Chaque versant de la synapse jouerait le rôle de membranes pré- et post-synaptique.

Cette hypothèse ne remet pas en cause la polarité de la synapse ; elle suppose la présence de structures pré- et post-synaptique de chaque côté de la même fente synaptique.

Jonctions neuro-effectrices

Ce sont les contacts synaptiques entre une terminaison axonale et un effecteur : muscles lisse, strié, et cardiaque, ou cellule glandulaire. On fait souvent entrer dans ce groupe les terminaisons trophiques.

Jonction neuromusculaire striée (ou plaque motrice)

La jonction neuromusculaire atteint son plus grand degré de complexité dans le muscle strié. Elle est constituée par une gouttière synaptique située dans la fibre musculaire présentant des plis post-synaptiques décrits par Couteaux sous le nom d'*appareil sous-neural* avant la microscopie électronique (fig. 5).

Cette gouttière synaptique a une longueur de 2 à 10 μm alors que les plis post-synaptiques sont distants de 0,5 μm et ont une profondeur de l'ordre du micron. La richesse de l'appareil sous-neural (plis post-synaptiques) parait en liaison directe avec la taille de la fibre musculaire. La fente synaptique séparant l'élément nerveux et la membrane post-synaptique mesure de 20 à

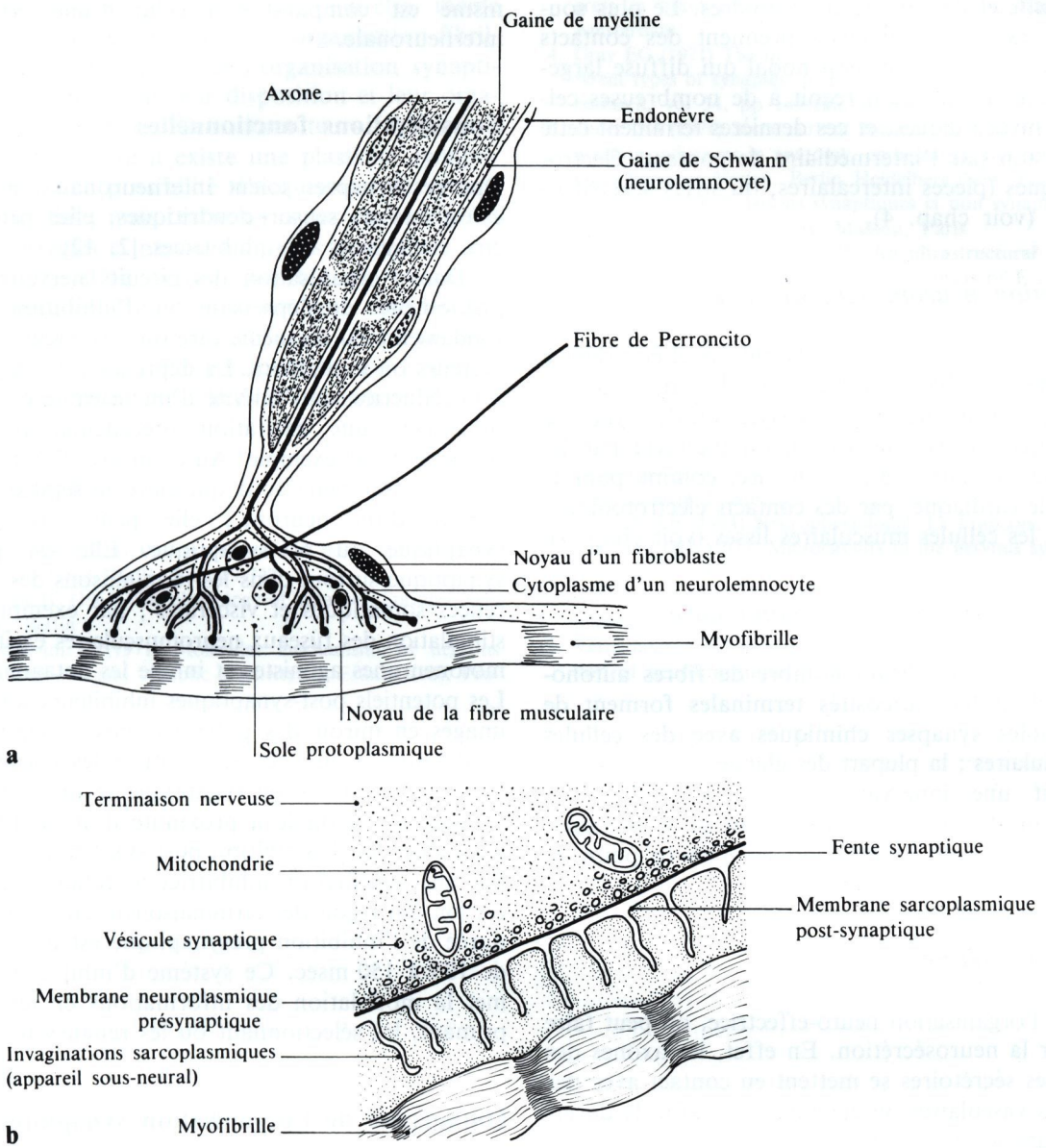

Fig. 5. Jonction neuromusculaire. **a** Aspect général ; **b** coupe schématique d'une plaque motrice au microscope électronique (modifiée d'après JAG Rhodin (1963) An atlas of ultrastructure, p 31. Saunders, Philadelphia)

30 nanomètres. L'ensemble est isolé de son environnement par des neurolemnocytes (cellules de Schwann).

A propos de cette plaque motrice, il faut mentionner la notion d'*unité motrice*. En effet, un motoneurone par ses terminaisons axonales peut innerver plusieurs fibres musculaires et donc posséder plusieurs plaques motrices qui sont excitées en même temps. Cet ensemble : un motoneurone et les fibres musculaires qui en dépendent, bien qu'elles ne soient pas toujours côte à côte, réalise ce que l'on appelle une unité motrice (voir aussi chap. 4).

Cette jonction neuro-musculaire fonctionne comme une synapse interneuronale cholinergique.

Jonction neuro-myocardique

Les cellules myocardiques peuvent recevoir leur innervation par un contact synaptique, ressemblant à la jonction neuro-musculaire striée, mais

de taille et de complexité moindres. Le plus souvent les fibres nerveuses prennent des contacts synaptiques avec le tissu nodal qui diffuse largement les influx qu'il reçoit à de nombreuses cellules myocardiques, et ces dernières terminent cette diffusion par l'intermédiaire de contacts électrotoniques (pièces intercalaires, ou stries scalariformes) (voir chap. 4).

Jonction neuromusculaire lisse

Pour le muscle lisse, l'innervation peut-être directe par de véritables synapses entre la varicosité terminale des axones et le myocyte, ou des synapses transitives (« en passant »), ou indirecte par les cellules interstitielles, ou encore, comme pour le muscle cardiaque, par des contacts électrotoniques entre les cellules musculaires lisses (voir chap. 4).

Terminaison effectrice glandulaire

On trouve un certain nombre de fibres autonomes dont les varicosités terminales forment de véritables synapses chimiques avec des cellules glandulaires ; la plupart des glandes exocrines possèdent une innervation effectrice (ou excito-sécrétoire) alors qu'à l'exception de la médullo-surrénale, cette innervation est pauvre pour les glandes endocrines.

Neurosécrétion

Dans l'organisation neuro-effectrice, on peut faire entrer la neurosécrétion. En effet, les axones des cellules sécrétoires se mettent en contact avec des parois vasculaires ou épendymaires afin de déverser dans le sang ou le LCR leur produit de sécrétion. Il paraît cependant difficile d'assimiler à une synapse chimique cette zone sécrétoire.

Jonction sensori-dendritique

Les jonctions sensori-dendritiques, ou sensitivo-neurales unissent un récepteur à un élement nerveux. Le récepteur, ou mieux transducteur, transforme une stimulation quelconque en influx nerveux qui est transmis dans le dendrite qui lui fait suite, grâce à un neurotransmetteur contenu dans les vésicules de l'élément présynaptique. C'est donc une véritable synapse chimique, qui existe entre le récepteur et le dendrite, dont le mécanisme est comparable à celui d'une synapse interneuronale.

Considérations fonctionnelles

Que ces synapses soient interneuronales, neuro-effectrices ou sensori-dendritiques, elles peuvent être excitatrices ou inhibitrices [2, 12].

Dans l'organisation des circuits nerveux, les phénomènes de dépression ou d'inhibition sont fondamentaux, au même titre que les circuits facilitateurs ou excitateurs. La dépression correspond à la réduction de l'activité d'un neurone en relation avec une excitation précédente, période réfractaire par exemple. Au contraire, l'inhibition est un phénomène actif qui élève le seuil d'excitabilité d'un neurone ; elle peut être post-synaptique ou pré-synaptique. Elle est post-synaptique surtout dans les terminaisons des afférences somatiques et viscérales ; par exemple, la stimulation des fuseaux neuromusculaires excite les motoneurones agonistes et inhibe les antagonistes. Les potentiels post-synaptiques inhibiteurs sont les images en miroir des potentiels post-synaptiques excitateurs ; on peut schématiser les choses en disant que l'inhibition synaptique se fait par une synapse axo-axonale à proximité d'un motoneurone alors que l'inhibition post-synaptique se fait par une terminaison inhibitrice affectant un péricaryon qui reçoit des terminaisons excitatrices. La durée de l'inhibition présynaptique est de l'ordre de 100 à 150 msec. Ce système d'inhibition permet la modulation des informations en les supprimant, les sélectionnant ou les rehaussant [10].

Ontogénèse de l'organisation synaptique

Les premières synapses apparaissent très précocément ; les réactions réflexes, qui se rencontrent chez l'embryon en sont les témoins vers la 5e ou la 6e semaine de la vie intra-utérine. Ces synapses fonctionnent alors comme des synapses électriques. Ce n'est que plus tard que les neurotransmetteurs apparaissent [8, 13]. Les synapses continuent à évoluer et à augmenter de nombre pendant toute la vie fœtale et au-delà. Si le nombre des cellules nerveuses chez l'homme ne s'accroît plus vers la fin du 8e mois de la vie intra-utérine et les cellules corticales terminent leurs déplacements à la naissance, les arborisations dendritiques des aires spécifiques du cerveau progressent jusque vers l'âge de 2 ans et celle des aires asso-

ciatives jusque vers 6, 8 ou peut-être même 10 ans. C'est vers 12 ans que l'organisation fibrillaire, la myélinisation, et l'organisation synaptique auraient acquis leur disposition et leur organisation définitives. Certains auteurs [3] pensent que chez l'adulte il existe une plasticité synaptique avec une possibilité d'acquisition de synapses nouvelles ; mais ces néosynapses sont en général incorrectes et mauvaises ; elles pourraient être à l'origine d'un certain nombre de processus pathologiques. Il faut enfin souligner que les différents types de synapses entourant un même neurone sont à l'origine de microcircuits extrêmement variés, qui modulent l'activité neuronale [11].

Bibliographie

1. Dale HH (1935) Pharmacology and nerve endings Proc R Soc Lond [Biol] 28 : 319-322
2. Eccles JC (1964) The physiology of synapses. Springer Verlag, Berlin
3. Giacobini E (1971) Molecular mechanisms of nervous transmission and synaptic plasticity, in Eränko (ed), Progress in brain research, vol. 34, pp. 243-258, Elsevier. Amsterdam
4. Gray EG (1971) The fine structural characterization of different types of synapses. In Eränko (ed) Progress in brain research, vol 34, pp 149-160. Elsevier, Amsterdam
5. Jones DG (1978) Some current concepts of synaptic organization, advances in anatomy, embryology and cell biology. Springer Verlag, Berlin Heidelberg New York
6. Laget P (1970) Relations synaptiques et non synaptiques entre les éléments nerveux. Masson, Paris
7. Le Beux YJ, Willmot J (1975) An ultrastructural study of the microfilaments in rat brain by means of E - PTA staining and heavy meromyosin labelling. II, the synapses. Cell Tissue Res 160 : 37-68
8. Molliver ME, Van Der Loos H (1970) Ontogenesis of cortical circuitry. advances in anatomy, embryology and cell biology. Springer Verlag, Berlin
9. Nachmansohn D (1971) Proteins in bioelectricity : acetylcholinesterase and ach. In NR Loewenstein (ed) Handbook of sensory physiology, vol 1 principles of receptor physiology chapitre 2. Springer Verlag, Berlin
10. Schmidt RF (1984) Neurophysiologie. Le François, Paris
11. Shepherd GM (1977) Microcircuits in the nervous system. Sci Am 93-104
12. Uchizono K (1975) Excitation and inhibition, synaptic morphology. Elsevier, Amsterdam
13. Vernadakis A, Giacobini E, Filogamo G (1978) Maturation of neurotransmission. Karger, Basel

CHAPITRE 3

Récepteurs et information ; organes des sens

La réception des stimuli externes ou internes est une propriété générale de la matière vivante.

Au cours de la phylogénèse, cette propriété va se perfectionner avec l'apparition de récepteurs capables de recevoir des stimulations de plus en plus précises, ou même de se spécialiser dans la réception d'un seul type de stimulus. Cependant, même avec l'apparition d'organes récepteurs spécifiquement adaptés pour recevoir un stimulus, des récepteurs primitifs (analyse de la teneur du CO2 dans le sang par exemple) restent présents chez l'Homme. Il semble néanmoins que la majorité des informations reçues par l'Homme arrivent à son système nerveux central.

Ainsi, au sens le plus général du terme, un récepteur apparaît-il comme une structure plus ou moins complexe capable de réceptionner un stimulus pour le transformer en un influx nerveux qui pourra cheminer dans des voies nerveuses. C'est donc un transducteur.

Avec Sherrington, on peut diviser les récepteurs en : 1) *extérocepteurs* de contact ou à distance, recevant les informations extérieures ; 2) *viscérocepteurs* (ou entérorécepteurs) renseignant sur le fonctionnement des viscères ; 3) *propriocepteurs*, spécialisés dans les informations provenant de toutes les structures somatiques.

Parfois, ces deux derniers ont été groupés en intérocepteurs ; ce terme prête à confusion car il est parfois utilisé pour les seuls viscérocepteurs.

D'un point de vue fonctionnel, les classifications des sensibilités ont été nombreuses ; la plus anatomo-fonctionnelle est schématisée dans le tableau 1.

Organisation des récepteurs

Si, pour les sensibilités spéciales, la spécificité du récepteur est évidente, il n'en est pas de même pour la sensibilité générale. Malgré de nombreux travaux consacrés à la détermination de la spécificité des récepteurs cutanés, on pense actuellement que les seules microscopies photonique et électronique ne permettent pas d'attribuer une fonction à une terminaison nerveuse [6].

Par contre, on sait qu'un stimulus précis peut être perçu par un récepteur, corpuscule lamellaire par exemple ; mais il n'est pas possible d'affirmer que ce récepteur ne perçoive que ce type de stimulus. De plus, on a démontré d'une part l'existence de récepteurs polymodaux, et d'autre part qu'un stimulus donné peut dans certains cas exciter des récepteurs différents.

En allant du plus simple au plus complexe, on trouve les structures réceptrices suivantes (fig. 1) :

- une *cellule neurosensorielle* vraie contenue dans l'épithélium dont le prolongement dendritique affleure la surface et le prolongement axonique traverse la membrane basale de l'épithélium pour rejoindre le système nerveux périphérique ;
- un élément nerveux qui est en profondeur ; seul son *prolongement dendritique* est intra-épidermique ; il est ou non en contact avec le milieu extérieur ;
- des *plexus* et *terminaisons libres* dans les différentes couches du derme et de l'hypoderme, ou périvasculaires ;
- une *cellule pseudosensorielle*, entrant dans le cadre des paraneurones (cf p. 5), est interposée entre le stimulus et le prolongement nerveux ;

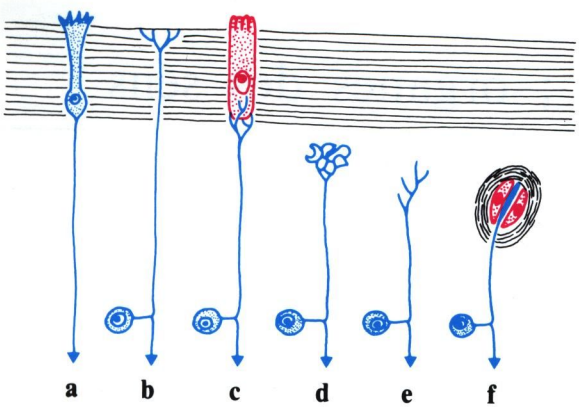

Fig. 1. Schéma des structures réceptrices de l'aire superficielle extéroceptive. En bleu, élément nerveux ; en rouge, cellule pseudosensorielle. **a** Cellule neurosensorielle, **b** terminaison libre intraépidermique, **c** cellule pseudosensorielle, **d, e,** plexus et terminaisons libres, **f** terminaison encapsulée

- dans sa forme plus complexe, *terminaison encapsulée*, le récepteur se présente comme une différenciation de l'extrémité d'un dendrite dont les gaines se prolongent et se modifient autour de la portion réceptrice. La gaine de Henlé correspond à la capsule conjonctive ; les cellules pseudosensorielles, de type paraneuronal, prolongent les neurolemnocytes.

Localisation des récepteurs

Sensibilité extéroceptive

Elle est assurée par des récepteurs superficiels dont la situation peut être épidermique, dermique ou hypodermique, et dont la complexité va de la terminaison libre intra-épidermique à des corpuscules volumineux, complexes et profonds, et aux terminaisons complexes péritrichiales (figs. 2, 3).

Les pressions sont reçues par les corpuscules profonds, lamellaires (Pacini) et bulboïdes (Golgi-Mazzoni), et les déformations par les corpuscules tactiles (Meissner) ; il a été aussi possible de préciser dans certains cas l'existence de récepteurs spécifiques du froid ou de la douleur. Dans le cadre des récepteurs extéroceptifs, on peut faire entrer les télérécepteurs de la vision et de l'audition, ou dans celui de la chémosensibilité des récepteurs de contact spécialisés comme les cellules olfactives et les bourgeons du goût.

Sensibilité proprioceptive

Ses récepteurs sont profonds. Au sens strict du terme, c'est la sensibilité ostéo-arthro-musculaire ; mais les organes de l'équilibration entrent aussi dans ce groupe.

Les récepteurs musculaires sont les mieux connus ; ils comprennent des éléments spécifiques comme les fuseaux neuro-musculaires (fig. 4) et les organes neuro-tendineux (de Golgi), et des éléments non spécifiques comme des terminaisons libres et des terminaisons encapsulées type lamellaire que l'on rencontre dans les gaines et les septa des muscles.

L'organe de l'équilibration chez l'homme comprend les deux labyrinthes inclus dans les oreilles internes.

Sensibilité viscérale

L'organisation sensitive est comparable dans les vaisseaux sanguins et les viscères creux. On trouve des chémorécepteurs et des mécanorécepteurs. Les chémorécepteurs sont formés par une cellule spécifique interposée entre le liquide intraluminal et le nerf. Il n'existerait pas de fibres nerveuses intra-épithéliales [1].

Les mécanorécepteurs, sous forme diffuse ou compacte, sont contenus dans la média ou l'adventice. Mais, on trouve également des terminaisons encapsulées, lamellaires, dans la capsule des différents organes ; elles seraient sensibles aux

Tableau 1. Classification anatomo-fonctionnelle des sensibilités

• **Sensibilité somesthésique générale**			
aire superficielle (extéroceptive)	*s. épicritique*		tactile, trichoesthésique (en partie)
	s. protopathique		nociceptive, thermique, trichoesthésique (en partie), pallesthésique
aire profonde (proprioceptive)	*s. ostéo-arthro-musculaire* (statique et dynamique)		
• **Sensibilité viscérale**	mécanoréception, chémoréception, nociception		
• **Sensibilités spéciales**	*Télésensibilités*		vision, audition
	Chémosensibilités		olfaction, gustation
	Équilibration (en relation avec la proprioception)		

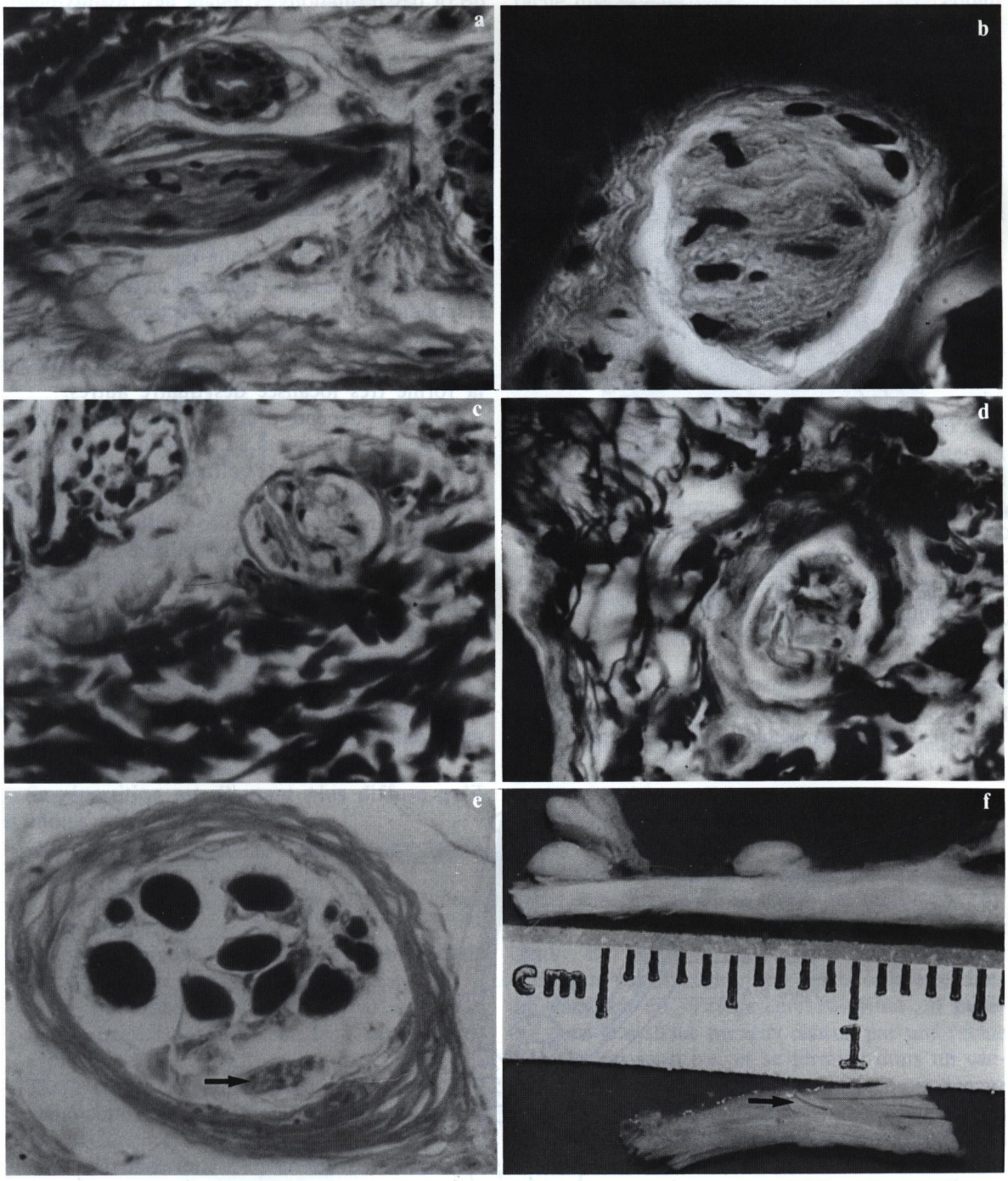

Fig. 2. **a** Corpuscule de Ruffini ; **b** corpuscule tactile (Meissner) ; **c** corpuscule bulboïde (Golgi-Mazzoni) ; **d** corpuscule bulboïde (génital) ; **e** fuseau neuromusculaire : coupe transversale montrant son pédicule vasculaire et nerveux (*flèche*) en bas et à droite ; **f** *en haut :* dissection des corpuscules lamellaires (Pacini) attachés au nerf collatéral latéral de l'index, *en bas* : fuseau neuro-musculaire et son pédicule vasculo-nerveux (*flèche*) d'un muscle lombrical

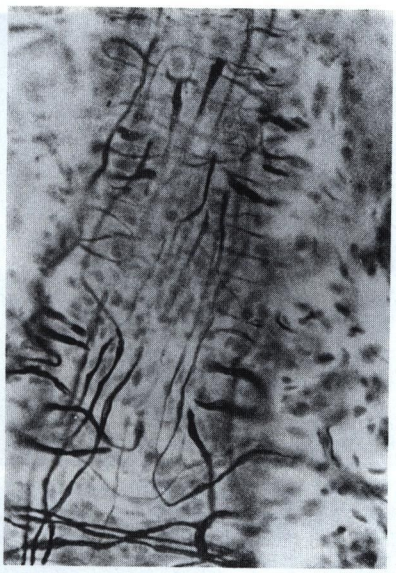

Fig. 3. Lèvre du coati-mundi. Imprégnation de Bielschowsky-Gros-Jabonero. L'innervation pilaire est fort démonstrative chez cet animal : de très gros neurites adoptent une disposition palissadique ou circulaire et subissent une dissociation neurofibrillaire (X 450) (d'après A Bourlond (1968) L'innervation cutanée, p 134. Masson, Paris)

variations de tension auxquelles sont soumises les parois.

Enfin, dans la musculeuse des bronches, on a décrit des formations évoquant des fuseaux neuro-musculaires lisses.

Selon Leek [4], on peut distinguer dans les viscères, des chémorécepteurs et des mécanorécepteurs d'adaptation rapide ou lente, avec des dispositifs en série plus fréquents pour ces derniers.

Organes des sens

Les organes des sens sont des récepteurs complexes, spécialisés dans la réception des stimuli correspondant aux cinq sens : olfaction, vision, audition, gustation et tact. Le terme d'organe des sens peut-être discuté pour la peau qui ne présente pas la forme très localisée des quatre autres.

Chacun dépend d'un ou plusieurs nerfs du système cérébro-spinal. L'olfaction est sous la dépendance des filets olfactifs ; la vision est annexée au nerf optique ; l'audition utilise la partie cochléaire du nerf cochléo-vestibulaire ; la gustation dépend du nerf intermédiaire et de la partie linguale du nerf glosso-pharyngien ; le tact intéresse tous les nerfs spinaux et certains nerfs crâniens (nerf trijumeau, une partie du nerf glosso-pharyngien et du nerf vague).

Les organes des sens sont caractérisés par un récepteur plus ou moins complexe et des voies sensorielles spécifiques.

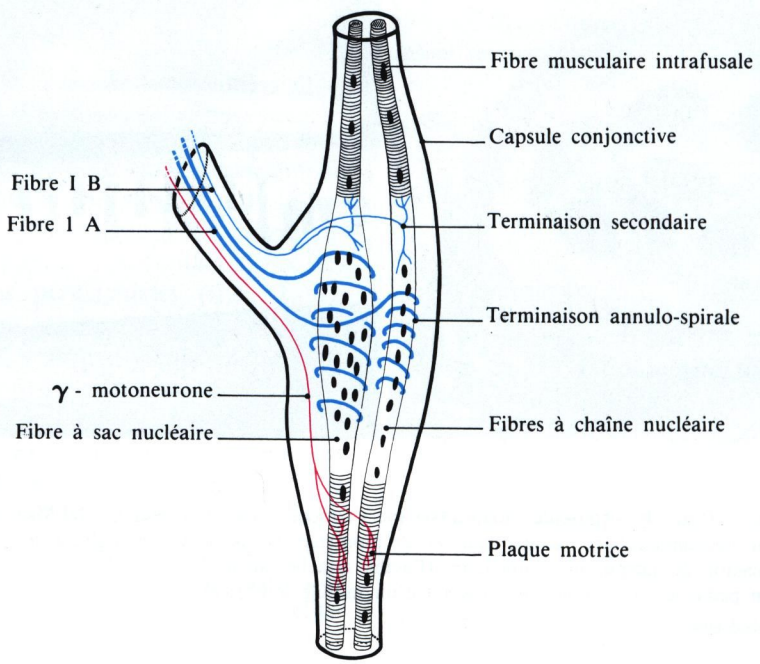

Fig. 4. Schéma d'un fuseau neuro-musculaire. Le fuseau neuro-musculaire possède un pédicule vasculaire qui n'a pas été représenté

Organisation des récepteurs sensoriels

Dans tous les récepteurs, existe une portion sensorielle spécifique ; mais il est possible qu'un certain nombre de structures viennent se surajouter pour accroître la spécifité du récepteur ou le protéger (fig. 5).

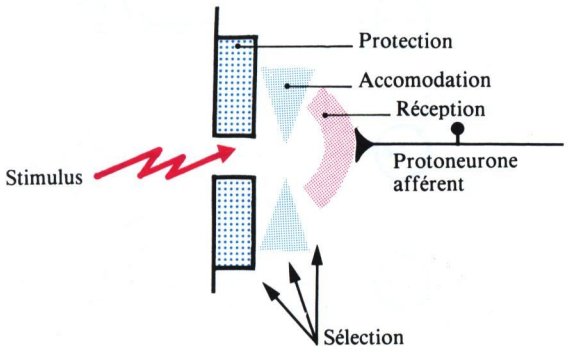

Fig. 5. Diagramme de l'organisation générale d'un organe des sens

Portion sensorielle. C'est l'élément sensoriel au sens strict. On peut trouver des cellules neurosensorielles, lorsque protoneurone et élément sensoriel sont confondus, ou des cellules pseudosensorielles s'articulant avec le protoneurone par une synapse sensori-dendritique.

Sa répartition est d'autant plus diffuse qu'il est moins spécialisé.

— Olfaction : tâche jaune, recouvrant le toit des fosses nasales et le cornet supérieur.
— Vision : rétine, ou plus précisément les cônes et les bâtonnets.
— Audition : organe spiral (de Corti) situé dans la cochlée.
— Goût : bourgeons du goût, répartis sur la muqueuse linguale et les muqueuses avoisinantes.
— Tact : récepteurs répartis dans tout le revêtement cutané et à différentes profondeurs.

Système de sélection. Le plus souvent le système de sélection est incorporé dans la partie sensorielle du récepteur. Ainsi, pour la rétine, les cônes servent à la vision photopique (couleur, lumière diurne), les bâtonnets à la vision scotopique (obscurité, noir et blanc). De même, pour l'audition les cellules ciliées de la base de la cochlée perçoivent les sons aigus alors que les graves sont reçus près de l'hélicotréma. Ou encore pour les mécanorécepteurs, la mise en activité est d'autant plus facile que la capsule est plus fine et le récepteur plus proche du contact du stimulus.

Système d'accomodation. C'est un filtre sélectif interposé entre le stimulus et le récepteur. Pour la vision, l'iris régle l'importance du flux lumineux pénétrant dans la chambre postérieure du globe oculaire ; les muscles ciliaires permettent l'accomodation à la distance en modifiant les courbures de la lentille, ou cristallin. Pour l'audition, la musculature de la chaîne des osselets permet de tendre le tympan ou de diminuer le jeu de la platine stapédienne dans la fenêtre ovale, afin d'adapter le récepteur à la qualité et à la quantité du flux sonore.

Appareil de protection. Il peut être couplé avec le système d'accomodation ; ainsi, pour éviter un impact lumineux trop intense sur la rétine, l'iris se contracte et ferme la pupille. Mais, à côté de ceci, un appareil spécifique de protection peut exister, comme par exemple les paupières et les cils qui protègent la cornée contre les poussières, ou la sécrétion lacrymale qui assure l'humidification de la cornée et donc sa transparence.

Tous ces systèmes de sélection, d'accomodation et de protection utilisent des mécanismes nerveux, plus ou moins complexes (voir chap. 34).

Organisation des voies sensorielles

Les différentes voies sensorielles s'organisent selon le schéma général de la sensibilité tactile (fig. 6).

Tact. Le protoneurone a son origine dans le récepteur périphérique, son corps cellulaire dans un ganglion du système cérébro-spinal ; il pénètre dans le système nerveux central par une racine dorsale, ou sensitive, et se termine dans un centre primaire spinal ou bulbaire. Le deutoneurone a son corps cellulaire dans ce centre primaire, son axone croise la ligne médiane et se termine dans le thalamus. Le troisième neurone est thalamo-cortical.

Gustation. Le schéma est identique ; seul l'étage périphérique présente une variante puisqu'il suit seulement deux nerfs crâniens, le nerf intermédiaire et le nerf glosso-pharyngien.

Audition. La particularité de cette voie sensorielle est dans son deutoneurone qui présente une décus-

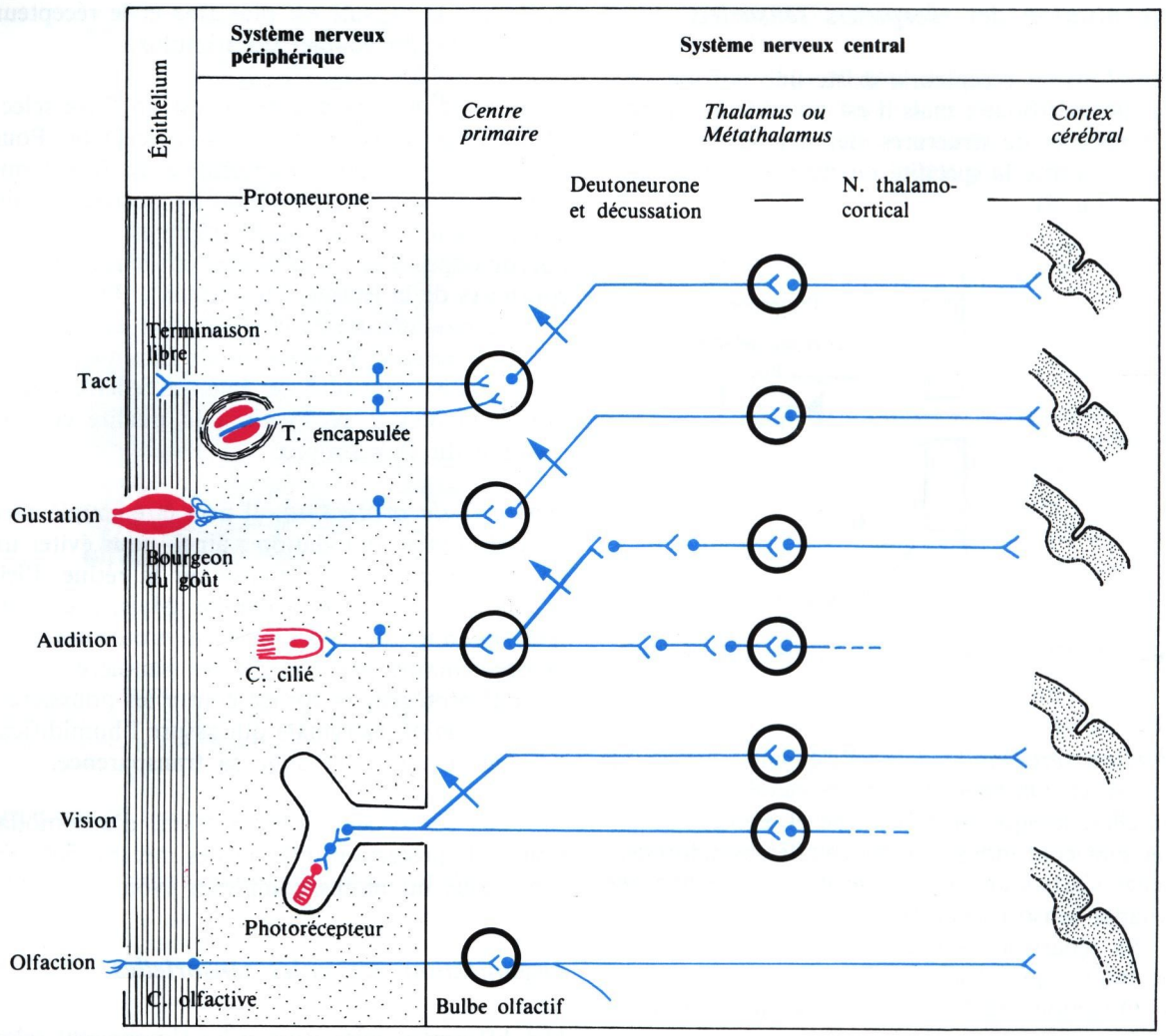

Fig. 6. Schéma comparatif de l'organisation des voies sensorielles

sation partielle (80 %) et qui est formé d'une chaîne polysynaptique.

Vision. le protoneurone et le corps cellulaire du deutoneurone sont inclus dans la rétine. Les axones du deutoneurone sont extra-névraxiaux (nerfs optiques) et décussent à 50 % réalisant le chiasma optique, au moment où ils s'incorporent dans le cerveau.

Olfaction. C'est un sens primitif dont la voie ne comporte que deux neurones ; le neurone périphérique sert d'élément sensoriel ; le neurone central issu des cellules mitrales du bulbe olfactif se termine dans l'hypothalamus et le cortex olfactif.

Origine embryologique des récepteurs et des voies nerveuses correspondantes

Tous les éléments sensoriels et nerveux sont d'origine neurectoblastique. Mais, selon les processus embryologiques, l'élément sensoriel et le protoneurone pourront provenir du système nerveux central, des crêtes neurales ou des placodes (fig. 7).

Les **placodes** sont des épaississements de l'épiblaste conservant une potentialité de tissu jeune, qui s'invaginent ; le plus souvent, elles pénètrent en profondeur et s'isolent du revêtement en formant une vésicule.

Les **crêtes neurales** sont aussi des épaississements neurectoblastiques de la jonction entre tissu nerveux et revêtement épidermique, qui s'enfon-

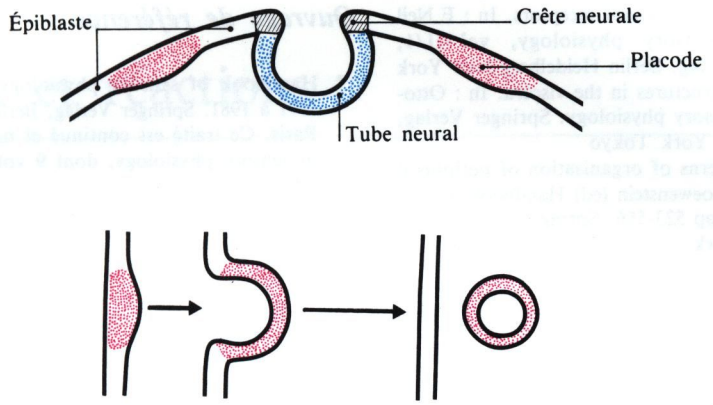

Fig. 7. Évolution d'une placode, allant de l'épaississement épiblastique à un stade de gouttière, puis de vésicule isolée de l'épiblaste

cent et conservent une disposition métamérique (fig. 8).

- La placode olfactive s'invagine mais ne s'isole pas du revêtement ; elle est à l'origine du protoneurone de la voie olfactive ; elle donne les cellules olfactives situées dans l'épithélium olfactif, dont le prolongement axonique pénètre dans le bulbe olfactif.
- Pour la vision, la placode de la lentille donne la lentille (cristallin) et ne participe pas à la formation de l'élément sensoriel ; la rétine et le nerf optique proviennent du tube neural.

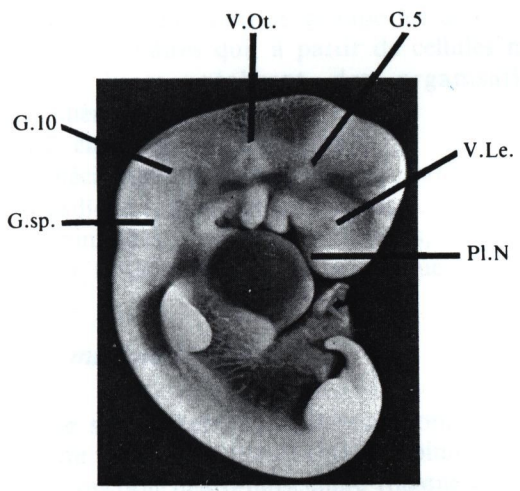

Fig. 8. Vue latérale d'un embryon humain de 8 mm, au stade 14 (d'après : R O'Rahilly, F Müller et J Bossy (1982) Atlas des stades du développement du système nerveux chez l'embryon humain intact, Arch Anat Histol Embryol 65 : 65). *G5* crête neurale ou ganglion du 5 ; *G10* crête neurale ou ganglion du 10 ; *G. sp.* crête neurale ou ganglion spinal ; *Pl.N.* plaque nasale ; *V.Le* vésicule de la lentille ; *V.Ot. :* vésicule otique

- Les appareils de l'audition et de l'équilibration ont une origine similaire. La placode otique donne les cellules ciliées, cellules pseudosensorielles, et le protoneurone de la voie acoustique ou vestibulaire.
- Une différenciation de certaines cellules du revêtement de la langue donne naissance à des cellules pseudo-sensorielles gustatives. Le protoneurone dérive des crêtes neurales des nerfs crâniens correspondants, et il est en contact avec les bourgeons gustatifs par des filets intra-épithéliaux issus du plexus sub-gemmal.
- Enfin, pour le tact, si le protoneurone est toujours d'origine neurale (crête neurale), les cellules sensorielles peuvent provenir soit de l'épiblaste pour les terminaisons intra-épidermiques, soit du mésoblaste ou du neurectoblaste pour les terminaisons encapsulées.

Ainsi, seules les cellules olfactives et visuelles sont des cellules neuro-sensorielles ; les autres doivent être considérées comme des cellules pseudosensorielles (paraneurones). L'origine embryologique n'intervient pas directement puisque la placode olfactive donne des cellules neurosensorielles, alors que la placode otique est à l'origine de cellules pseudosensorielles, et que la placode de la lentille ne fournit aucun élément sensoriel ou nerveux.

Bibliographie

1. Aumonier FJ (1972) Histological observations on the distribution of baroreceptors in the carotid and aortic regions of the rabbit, cat and dog. Acta Anat 82 : 1-16
2. Bourlond A (1968) L'innervation cutanée. Masson, Paris
3. Chouchkov Ch (1978) Cutaneous receptors, advances in anatomy, embryology and cell biology, vol. 54/5

4. Leek BF (1972) Abdominal visceral receptors. In : E Neil (ed) Handbook of sensory physiology, vol III/1, pp 113-160. Springer Verlag, Berlin Heidelberg New York
5. Mei N (1983) Sensory structures in the viscera. In : Ottoson (ed) Progress in sensory physiology. Springer Verlag, Berlin Heidelberg New York Tokyo
6. Munger BL (1971) Patterns of organisation of peripheral sensory receptors. In : Loewenstein (ed) Handbook of sensory physiology, vol I, pp 523-556. Springer Verlag, Berlin Heidelberg New York

Ouvrage de référence

7. Handbook of sensory physiology : 9 volumes, édités de 1971 à 1981. Springer Verlag, Berlin Heidelberg New York Paris. Ce traité est continué et mis à jour par : Progress in sensory physiology, dont 9 volumes sont parus depuis 1981

CHAPITRE 4

Effecteurs et réactions

Les effecteurs sont les différentes structures qui permettent de transformer un influx nerveux en diverses réactions. On distingue des effecteurs élémentaires (cellule musculaire, cellule glandulaire, etc.) et des organes effecteurs complexes groupant divers dispositifs aussi bien effecteurs que récepteurs.

Effecteurs élémentaires

Une seule cellule musculaire ou glandulaire est considérée comme un effecteur élémentaire. Mais on inclut souvent dans ce groupe les divers dispositifs vasculaires qui, à partir de cellules musculaires lisses, réalisent des organisations particulières.

On classe les effecteurs en :

- mécaniques : fibre musculaire striée ; fibre myocardique ; fibre musculaire lisse.
- chimiques : cellules glandulaires, auxquelles on peut rattacher les fibres trophiques.

Fibre musculaire striée

C'est le seul effecteur qui dépend fonctionnellement du système nerveux cérébro-spinal.

La jonction neuro-musculaire (plaque motrice) est indispensable à la mise en jeu de la fibre musculaire striée. Une fibre nerveuse de gros calibre, 12 à 20 μm, fibre α-motrice, entre en contact avec la fibre musculaire striée, en général au milieu de sa longueur. La richesse de l'arborisation dépend de la taille de la fibre musculaire. C'est une véritable synapse (cf chap. 2, fig. 5). La membrane post-synaptique possède une série de plis correspondant à l'appareil sous-neural de Couteaux. La différence de surface entre les membranes pré- et post-synaptiques permet de comprendre la diffusion rapide de l'influx nerveux entre deux structures de taille très inégale.

Il faut encore noter que pour les fibres musculaires striées des fuseaux neuro-musculaires, existent de petites plaques motrices recevant une fibre nerveuse de taille moindre (γ-motoneurone), 8 μm environ, qui joue un rôle primordial dans le fonctionnement du muscle strié (boucle γ) (fig. 4).

Enfin, on a décrit l'existence d'une fibre amyélinique arrivant à la plaque motrice (fibre de Perroncito) qui pourrait avoir une fonction trophique.

Fibre musculaire lisse

Pour tous les muscles lisses, y compris les muscles arrecteurs des poils, le dispositif est comparable. Un axone amyélinique envoie des expansions variqueuses qui en un point de leur trajet s'applique sur la fibre musculaire réalisant un contact synaptique de type transitif, (fig. 1 c) ou qui s'y termine par une massue ou un bouton terminal (fig. 1 a).

Pour certains viscères, tube digestif en particulier, un paraneurone (cellule interstitielle de Cajal) s'interpose entre l'axone et plusieurs fibres musculaires lisses.

Par ailleurs, on trouve des couplages électrotoniques entre les cellules musculaires lisses, comparables à des synapses électriques, sans neuro-

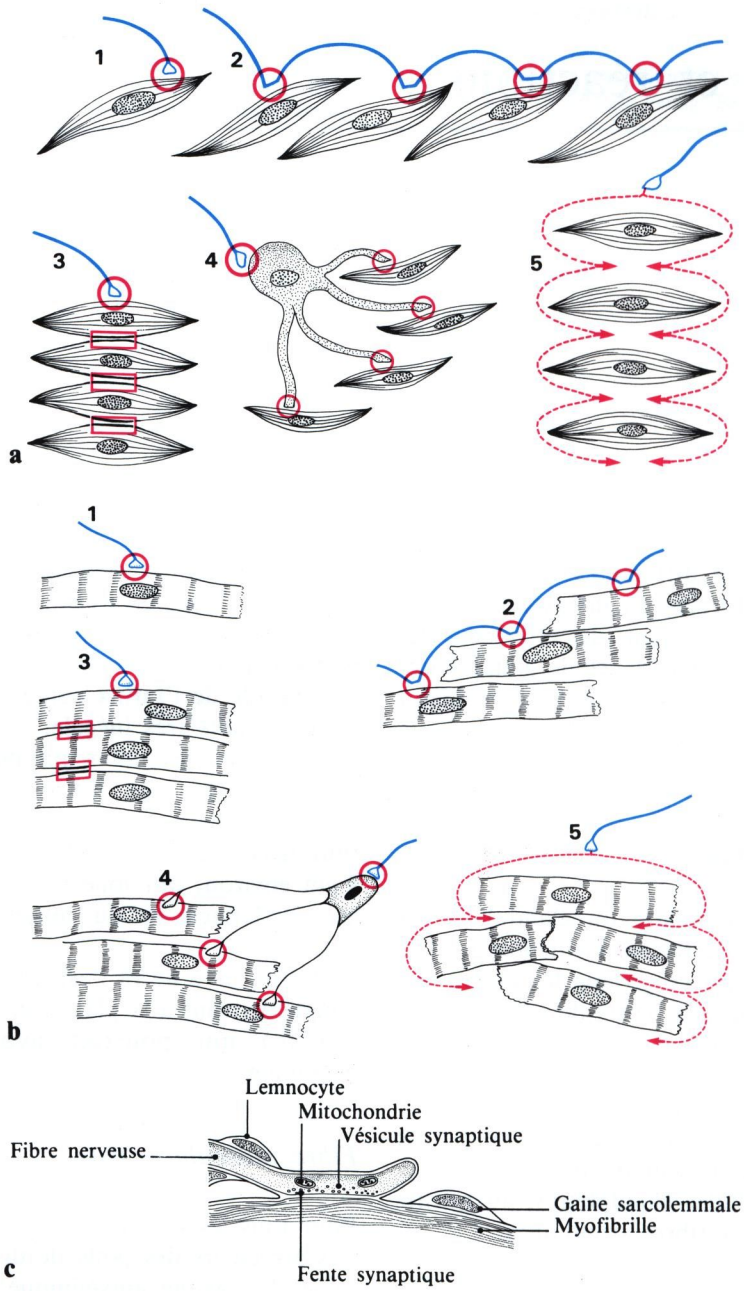

Fig. 1. En **a**, innervation des fibres musculaires lisses et en **b** des cellules myocardiques. *1* synapse terminale ; *2* synapse transitive ; *3* couplages électrotoniques intercellulaires ; *4* transmission par l'intermédiaire d'un paraneurone (cellules interstitielles ; tissu nodal) ; *5* diffusion de la substance neurochimique par le liquide interstitiel ; **c** schéma d'une synapse transitive au microscope électronique

transmetteur, nommés parfois nexus. Ils permettent une diffusion large et rapide de l'influx nerveux. A cette diffusion, de type électrique il faut ajouter une diffusion chimique se faisant par des neurotransmetteurs libérés dans le liquide interstitiel [8] (fig. 1 a).

Myocarde

Bien que les fibres myocardiques soient striées, leur fonctionnement diffère totalement de celui du muscle strié car il est involontaire. De plus, le schéma de leur innervation est comparable à celui

des muscles lisses. (fig. 1 b). En effet, nous trouvons :

- une innervation directe formée d'arborisations terminales et de synapses de type transitif [3, 9].
- une innervation passant par le tissu nodal qui n'est que du tissu myocardique modifié ayant perdu son caractère contractile et assurant la transmission de l'influx nerveux ; il peut même fonctionner de façon autonome, c'est-à-dire être à l'origine d'influx nerveux. Cette organisation est comparable aux circuits passant par les cellules interstitielles dans le tube digestif [6].
- comme pour le muscle lisse, on trouve des contacts électrotoniques de type nexus et une possibilité de réaction par les neurotransmetteurs libérés dans le liquide interstitiel.

Terminaisons glandulaires ou excito-sécrétoires

Ces terminaisons excito-sécrétoires sont mal connues, mais dans certaines glandes (pancréas, glande sub-mandibulaire, cortico-surrénale) leur existence a été démontrée (fig. 2). Ce sont de petits boutons terminaux de fibres amyéliniques post-ganglionnaires se trouvant à la surface des cellules glandulaires.

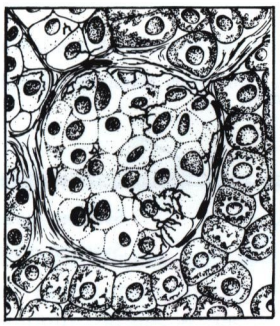

Fig. 2. Fibres excito-sécrétoires des cellules pancréatiques du Chat (d'après Richins CA (1945) The innervation of the pancreas. J Comp Neurol 83 : 223-236)

Pour la médullo-surrénale et les paraganglions dont les éléments glandulaires sont d'origine neurectoblastique, des fibres préganglionnaires entrent directement en contact par des structures de type synaptique interneuronal.

Cependant il faut noter que les sécrétions glandulaires font intervenir d'autres mécanismes vasculaires et musculaires (voir p. 34).

Il semble que l'innervation excito-sécrétoire soit beaucoup plus fréquente et importante dans les glandes exocrines.

Fibres trophiques

Parmi les éléments effecteurs, on doit inclure les fibres trophiques. On en trouve à destination de presque tous les tissus, mais il est difficile d'en faire une description systématique. Annexée à la fibre myélinisée motrice de la jonction myoneurale existe une fibre amyélinique, la fibre de Perroncito. L'appareil de Timofejew des récepteurs encapsulés pourrait avoir une fonction trophique. Il en serait de même pour les fibres rétinomotrices et les fibres efférentes vestibulaires et cochléaires, ou au moins pour une partie de ces fibres, les autres ayant un rôle d'adaptation du récepteur.

Dispositifs vasculaires

Les dispositifs vasculaires revêtent des aspects très divers, (fig. 3) mais la base de leur fonctionnement reste la contraction des fibres musculaires lisses pour les vaisseaux, et des péricytes pour les capillaires.

Certains dispositifs sont très particuliers et méritent une mention spéciale. Les glomus sont très largement répandus dans l'organisme et règlent le fonctionnement des champs capillaires sanguins ; un shunt est placé en dérivation d'un réseau capillaire ; il comprend un manchon de cellules contractiles d'aspect épithélioïde recevant une innervation effectrice très riche ; lorsque le shunt est fermé, le sang passe dans le réseau capillaire, et inversement. Les coussinets des artères du tissu érectile permettent la turgescence des organes érectiles et empêchent le reflux sanguin qui devrait se faire dans les artères étant donné l'augmentation de pression due à la contraction des fibres musculaires lisses des aréoles et des muscles érecteurs. Le système sphinctéro-propulseur de la grande veine surrénale décrit par Vélican (1943) fonctionnerait lors des réactions de stress ; la musculature longitudinale en se contractant brusquement, permet l'injection rapide dans la veine cave inférieure du tiers du sang adrénaliné contenu dans la veine (soit 3 à 5 mm^3).

Organes effecteurs

Le point de vue général importe seul ici ; il permet donc de limiter cette étude à la description de l'innervation d'un muscle strié, d'une glande exocrine, d'une glande endocrine et d'un viscère.

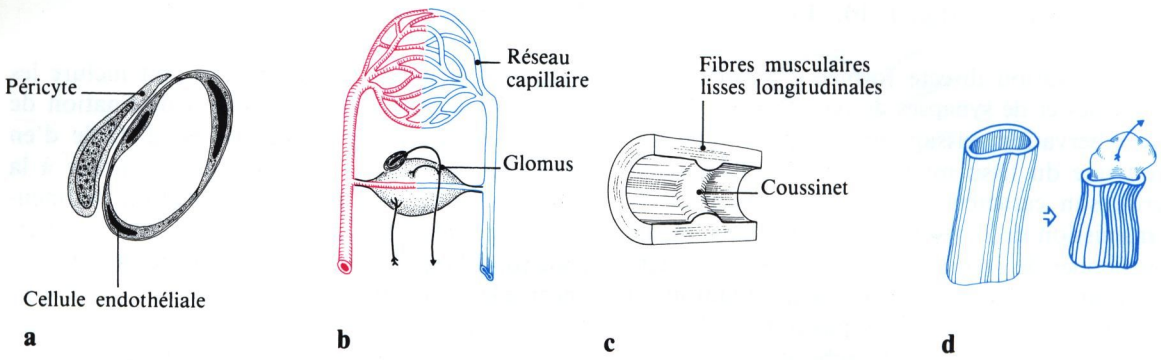

Fig. 3. Dispositifs vasculaires. **a** Péricyte d'un capillaire ; **b** glomus ; **c** artère à coussinet d'un tissu érectile ; **d** système sphinctéro-propulseur de la grande veine surrénale

L'innervation des organes fera toujours intervenir plusieurs dispositifs élémentaires récepteurs et effecteurs.

Innervation du muscle strié (fig. 4)

Tout muscle strié possède une innervation motrice et une innervation sensitive.

L'innervation motrice est formée par l'ensemble des plaques motrices ; chaque motoneurone tient sous sa dépendance un certain nombre de fibres musculaires (1 à 100, ou plus), l'ensemble réalisant une unité motrice. Plus le muscle assure des mouvements fins et précis, plus le rapport fibres nerveuses/fibres musculaires se rapproche de l'unité (muscle stapédien ; muscles oculomoteurs). Les fibres musculaires des fuseaux neuro-musculaires sont innervées par des neurones efférents particuliers, les γ-motoneurones, ou fibres fusi-motrices.

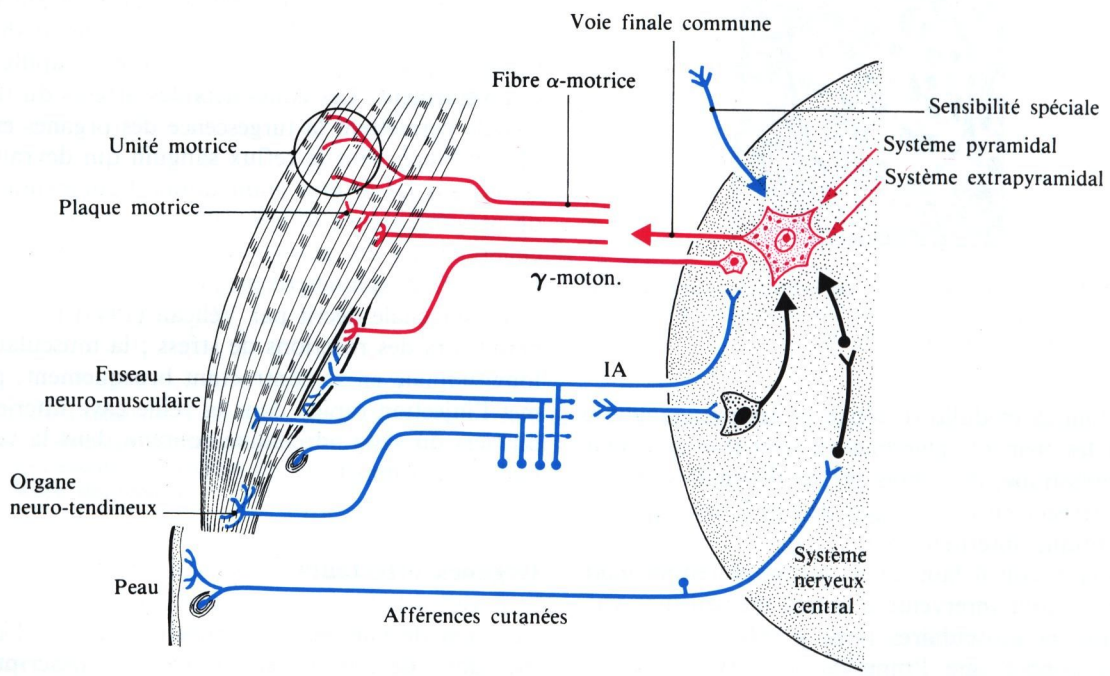

Fig. 4. Innervation du muscle strié (d'après J Bossy (1974) Schémas de neuroanatomie, fasc VII-1, p 61. Vigot, Paris)

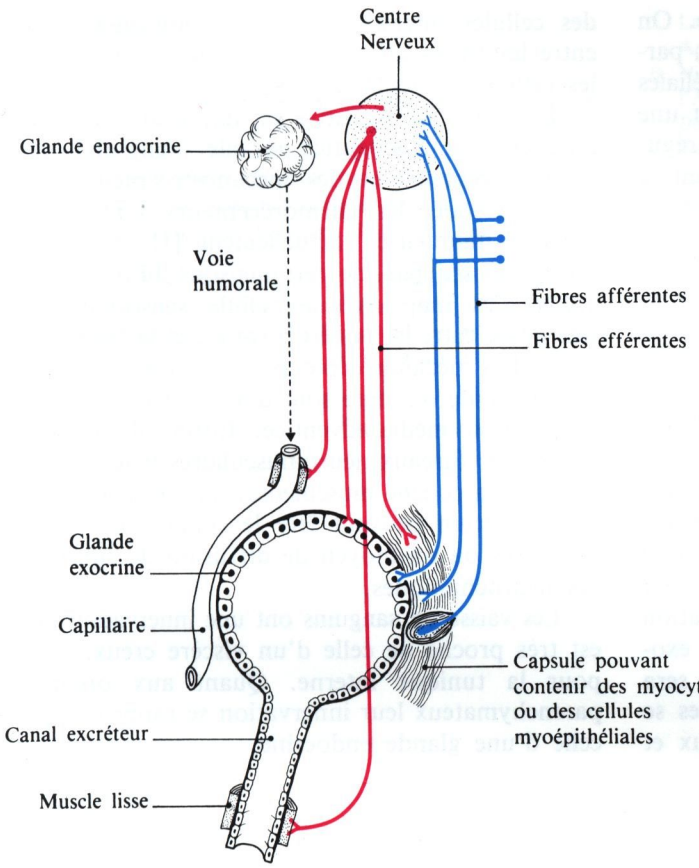

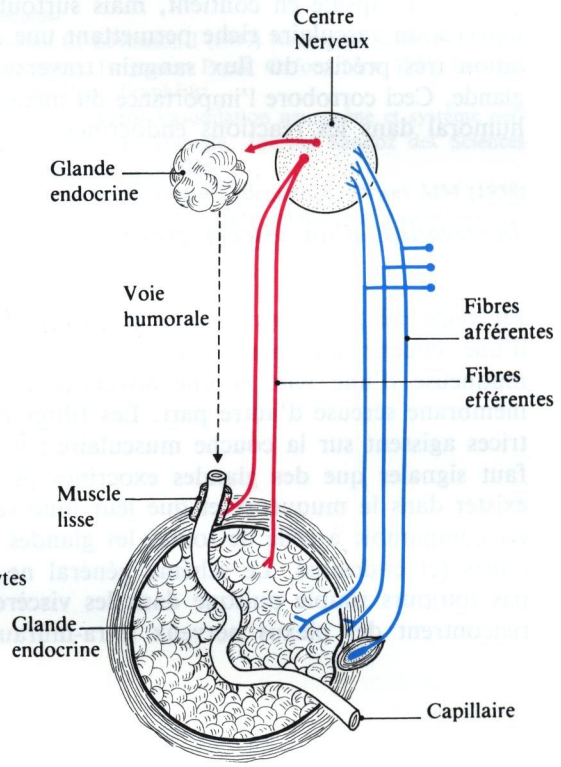

Fig. 5. Innervation d'une glande exocrine (d'après J Bossy (1974) Schémas de neuroanatomie, fasc VII-1, p 63. Vigot, Paris)

Fig. 6. Innervation d'une glande endocrine (d'après J Bossy (1974) Schémas de neuroanatomie, fasc VII-1, p 63. Vigot, Paris)

Les récepteurs musculaires sont spécifiques ou non :

- Les *récepteurs spécifiques* sont réprésentés par : 1) les fuseaux neuro-musculaires contenant des terminaisons annulo-spirales et des terminaisons en bouquet, sensibles à l'étirement du muscle ou de son tendon et à la contraction des fibres intrafusales (fig. 4) ; 2) les organes neurotendineux de Golgi renseignent plutôt sur la tension musculotendineuse, mais cependant répondent à la contraction et à l'étirement du muscle.

- Les *récepteurs non spécifiques* sont des terminaisons libres et des corpuscules situés dans la gaine du muscle et le tissu conjonctif interfasciculaire.

Innervation d'une glande exocrine (fig. 5)

Outre une innervation sensitive formée de terminaisons libres et encapsulées, baro- ou chémosensibles, on trouve une innervation effectrice comprenant : des terminaisons excito-sécrétoires pour le parenchyme glandulaire ; des fibres efférentes pour les cellules myo-épithéliales contenues dans la capsule ; des fibres pour les sphincters musculaires de l'appareil excréteur ; des fibres vasculaires pour le réseau vasculaire de la glande.

A côté de cette innervation, une sécrétion glandulaire peut être influencée par un circuit humoral ou hormonal dont le mécanisme nerveux peut être très éloigné car il se situe souvent dans le complexe hypothalamo-hypophysaire.

Innervation d'une glande endocrine (fig. 6)

L'innervation réceptrice est comparable à celle des glandes exocrines.

Le remplacement de l'appareil excréteur par le déversement du produit de sécrétion dans le circuit sanguin change le dispositif du fonctionnement ; l'innervation directe voit son importance

réduite au profit du mécanisme vasculaire. On peut trouver une innervation excito-sécrétoire, parfois un dispositif pour des cellules myo-épithéliales lorsque la capsule en contient, mais surtout une innervation vasculaire riche permettant une régulation très précise du flux sanguin traversant la glande. Ceci corrobore l'importance du mécanisme humoral dans les réactions endocrines.

Innervation d'un viscère creux (fig. 7)

En règle générale, un viscère creux est formé d'une couche musculaire interposée entre une muqueuse d'une part et une adventice ou une membrane séreuse d'autre part. Les fibres effectrices agissent sur la couche musculaire ; mais il faut signaler que des glandes exocrines peuvent exister dans la muqueuse et que leur innervation est comparable à celle de toutes les glandes exocrines (cf ci-dessus). Le schéma général ne sera pas toujours simple puisque dans les viscères se rencontrent des plexus nerveux intra-muraux et des cellules interstitielles (de Cajal) interposées entre les fibres du système nerveux autonome et les cellules musculaires lisses.

L'innervation sensitive est importante dans la muqueuse et l'adventice et elle comprend des chémo-récepteurs et des mécano-récepteurs. En règle générale, les chémorécepteurs sont situés dans la muqueuse ; actuellement [1] on admet qu'il n'existe pas de terminaisons libres intra-épithéliales mais qu'une cellule sensorielle est interposée entre la lumière viscérale et la fibre sensitive. Les mécanorécepteurs qu'ils soient à adaptation rapide ou lente sont dans l'adventice ou à la jonction média-adventice. Enfin, il pourrait exister des fuseaux neuromusculaires lisses localisés dans la couche musculeuse, ou média [5]. Les vasa vasorum peuvent être le support de fibres nerveuses ou un moyen de diffusion de substances neurochimiques.

Les vaisseaux sanguins ont une innervation qui est très proche de celle d'un viscère creux, sauf pour la tunique interne. Quant aux organes parenchymateux leur innervation se rapproche de celle d'une glande endocrine.

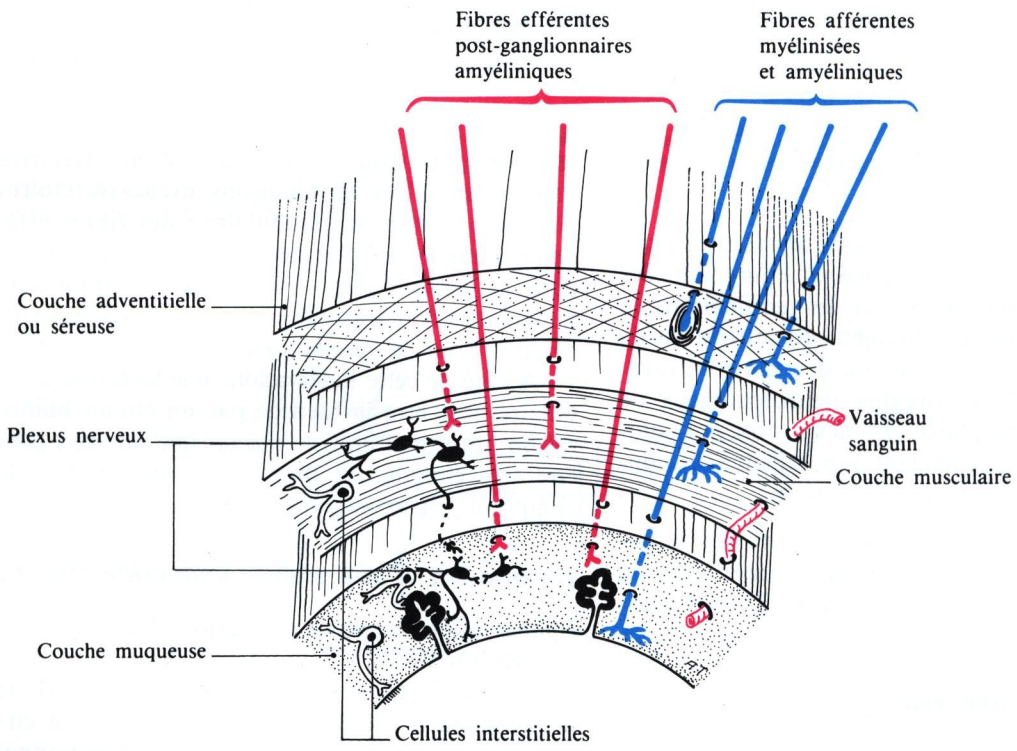

Fig. 7. Innervation d'un viscère creux

Bibliographie

1. Aumonier FJ (1972) Histological observations on the distribution of baroreceptors in the carotid and aortic regions of the rabbit, cat and dog. Acta Anat 82 :1-16
2. Couteaux R (1958) Morphological and cytochemical observations on the postsynaptic membrane at motor end plates and ganglionic synapses. Exp Cell Res Suppl 5 : 294-322
3. Fawcett DN, Selby CC (1957) Observation on the fine structure of the turtle atrium. Anat Rec 127 : 291
4. Grigor'eva TA (1962) The innervation of the blood vessels Pergamon Press, New York Oxford London Paris
5. Larsell O, Dow RS (1933) Innervation of the human lung Am J Anat 52 : 414-438
6. Nicolesco J (1959) Travaux Scientifiques. Editions de l'Académie de la République populaire de Roumanie, Bucarest
7. Owman C, Edvinsson I (1977) Neurogenic control of brain circulation. Pergamon Press, Oxford New York Toronto Sydney Paris Frankfurt
8. Owman C (1980) Vasodilation neurogène et système nerveux autonome. Triangle, Journal Sandoz des Sciences Médicales XX/3 : 15-26
9. Sjöstrand FS, Anderson-Cedergren E, Dewey MM (1958) The intercalated discs of frog, mouse and guinea pig cardiac muscle. J Ultrastructure Res 1 : 271

CHAPITRE 5

Organisation réflexe et organisation métamérique

L'organisme réagit à des stimuli provenant du milieu extérieur, des viscères et des organes somatiques (os, articulations et muscles striés). Les stimuli extérieurs, par l'intermédiaire du revêtement cutané, sont à l'origine de la sensibilité extéroceptive. La sensibilité viscérale correspond aux stimuli en provenance des viscères. Les organes somatiques donnent un certain nombre d'informations qui permettent de connaître à tous moments l'état et la position de notre corps dans son ensemble ou d'une de ses parties (sensibilité proprioceptive).

Le système nerveux central reçoit toutes ces informations par les neurones afférents. Après analyse et traitement, il répond par des neurones efférents en envoyant : 1) des ordres volontaires aux muscles striés qui agissent surtout sur le milieu extérieur ; 2) des messages involontaires aux muscles lisses des viscères, des vaisseaux et des poils, et aux glandes ; 3) des influx trophiques à la plupart des structures du corps.

Tout cet ensemble réalise l'organisation réflexe de l'organisme.

Réflexe

Dans la description princeps de Willis, le réflexe, motus reflexus, est défini comme la réponse motrice involontaire à une stimulation cutanée. On admet actuellement que n'importe quelle stimulation peut initier une réponse réflexe et que des structures biologiques variées peuvent donner une réponse. Aussi semble-t-il préférable de retenir la définition suivante : « Le réflexe nerveux est une activité particulière où des stimulations de natures différentes provoquent des réactions, par l'intermédiaire d'une partie du système nerveux sans que l'écorce cérébrale soit nécessaire. Le terme réflexe indique déjà que cette activité se réalise en dehors du contrôle de la volonté » [6].

On peut encore préciser que la stimulation doit être déterminée, spécifique et localisée avec précision, et que la réponse sera qualitativement toujours identique.

Le réflexe comprend une suite constante de structures : récepteur ⟶ neurone afférent (ou sensitif) ⟶ relais unique ou multiple dans des centres nerveux ⟶ neurone efférent (ou moteur) ⟶ effecteur. Selon le nombre de synapses le réflexe deviendra plus complexe et la réponse pourra être modulée au détriment de sa spécificité et de sa rapidité.

Par ailleurs, il est possible de raccourcir cet arc ou d'en supprimer une portion, soit récepteur-neurone afférent, soit neurone efférent-effecteur. Cette particularité permet d'élargir ce cadre de réflexe purement nerveux à celui de réflexe neuro-humoral et neuro-hormonal, ou inversement de réflexe humoro-nerveux ; par exemple des modifications de la composition chimique du sang stimulant l'area postrema peuvent entraîner des réponses réflexes nerveuses comme des vomissements.

Les récepteurs et effecteurs peuvent être somatiques ou viscéraux, et c'est ainsi que se forment des boucles réflexes somato-viscérales ou viscéro-somatiques, appelées parfois cuti-musculo-viscérales ou viscéro-musculo-cutanées.

Différents réflexes

Le **réflexe élémentaire monosynaptique** est le circuit le plus simple dont la réponse est toujours identique. Chez l'homme, on ne le retrouve que dans le réflexe myotatique unissant une fibre IA provenant des terminaisons annulo-spirales du fuseau neuro-musculaire à un γ-motoneurone (fig. 4).

Partout ailleurs un ou plusieurs interneurones s'intercalent entre le neurone afférent et le neurone efférent, réalisant un **réflexe polysynaptique**. Ce type se retrouve dans les réflexes ostéo-tendineux que l'on utilise en clinique. Ce réflexe est homolatéral et homosegmentaire. Selon le nombre de synapses, la réponse perd de sa vitesse mais peut être modulée, comme le montre bien le tableau comparatif ci-joint (tableau 1).

Tableau 1. Comparaison des caractéristiques des réflexes monosynaptique et polysynaptique (d'après P Glees (1960), Morphologie et physiologie du système nerveux. Doin, Paris, p. 178)

Réflexe monosynaptique	Réflexe polysynaptique
— réflexe myotatique (ou réflexe proprioceptif de Sherrington, ou auto-réflexe de Hoffmann.)	— réflexe extéroceptif (ou hétéro-réflexe d'Hoffmann).
— temps de réflexe court, indépendant de la force d'excitation	— temps de réflexe plus long, dépendant de la force d'excitation
— peu d'importance de la sommation temporelle lorsqu'elle existe	— importance de la sommation temporelle qui peut s'étendre sur plusieurs secondes
— action segmentaire et homolatérale	— action plurisegmentaire et souvent bilatérale
— difficilement fatigable	— facilement fatigable
— difficilement adaptable	— facilement adaptable
— inconscient le plus souvent	— perçu par la conscience le plus souvent
— seuil d'excitation plus faible	— seuil d'excitation élevé
— subordonné à la forme de l'excitation dans la limite où elle varie avec celle-ci	— l'effet du réflexe dépend beaucoup moins de la nature de l'excitation

La présence d'interneurones intersegmentaires et commissuraux permet d'obtenir des réponses hétérotopiques (intersegmentaires et controlatérales) (fig. 1). Malgré la complication des circuits nerveux et la variété des réponses, ces actions réflexes restent élémentaires homotopiques (homosegmentaires) ou hétérotopiques, c'est-à-dire dans le cadre des centres primaires spinaux et des noyaux de nerfs crâniens qui sont tous en relation directe avec le système nerveux périphérique.

Les **réflexes suprasegmentaires**, souvent appelés supraspinaux, font intervenir obligatoirement les centres primaires à l'origine des neurones périphériques. Les réponses sont beaucoup plus complexes : ainsi peuvent-elles être mieux adaptées mais elles sont plus diffuses, moins rapides et moins spécifiques. On trouve aussi, à cet étage un certain nombre de réponses neuro-humorales, et neuro-hormonales.

Enfin, le **réflexe d'axone** serait une réaction réflexe simplifiée qui n'utiliserait qu'un seul neurone. Une collatérale d'un dendrite sensitif cutané pourrait agir sur un vaisseau sanguin proche [Bayliss 1901]. Ce « réflexe d'axone » qui permettrait d'expliquer certains phénomènes vasomoteurs cutanés est controversé actuellement ; il pourrait s'expliquer soit par des circuits nerveux intersegmentaires, soit par la libération locale de substances chimiques.

Organisation métamérique

Dans la réflexologie, le schéma de base reste le ou les métamères correspondants à la région ou aux organes intéressés. Toutes les structures sont intimement liées dans le métamère, et qu'elles soient somatiques ou viscérales, elles peuvent interférer les unes sur les autres.

Le *métamère-type* est organisé autour d'un segment de moelle épinière, lui-même défini par l'émergence des racines ventrales et dorsales droites et gauches (fig. 2). Toutes les structures anatomiques dépendant de ce segment spinal font partie du métamère. Ainsi trouve-t-on un dermatome correspondant à la peau, un myotome (muscle), un sclérotome (os et articulation), un angiotome (vaisseaux), un viscérotome (viscère). Les limites des éléments somatiques du métamère sont bien définies, tandis que celles des éléments viscéraux sont en général beaucoup plus floues. Quant au *neurotome*, il comprend l'ensemble des structures nerveuses cérébrospinales et autonomes ; il faut cependant signaler tout de suite que l'innervation parasympathique (transmétamérique) est en partie à l'origine de la délinéation défectueuse du viscérotome.

Cette organisation métamérique, structure de base de l'embryon, se retrouve bien dans la région dorsale et la région thoracique de l'adulte. Par contre, elle se modifie au niveau des membres, nécessitant donc la parfaite connaissance de la dis-

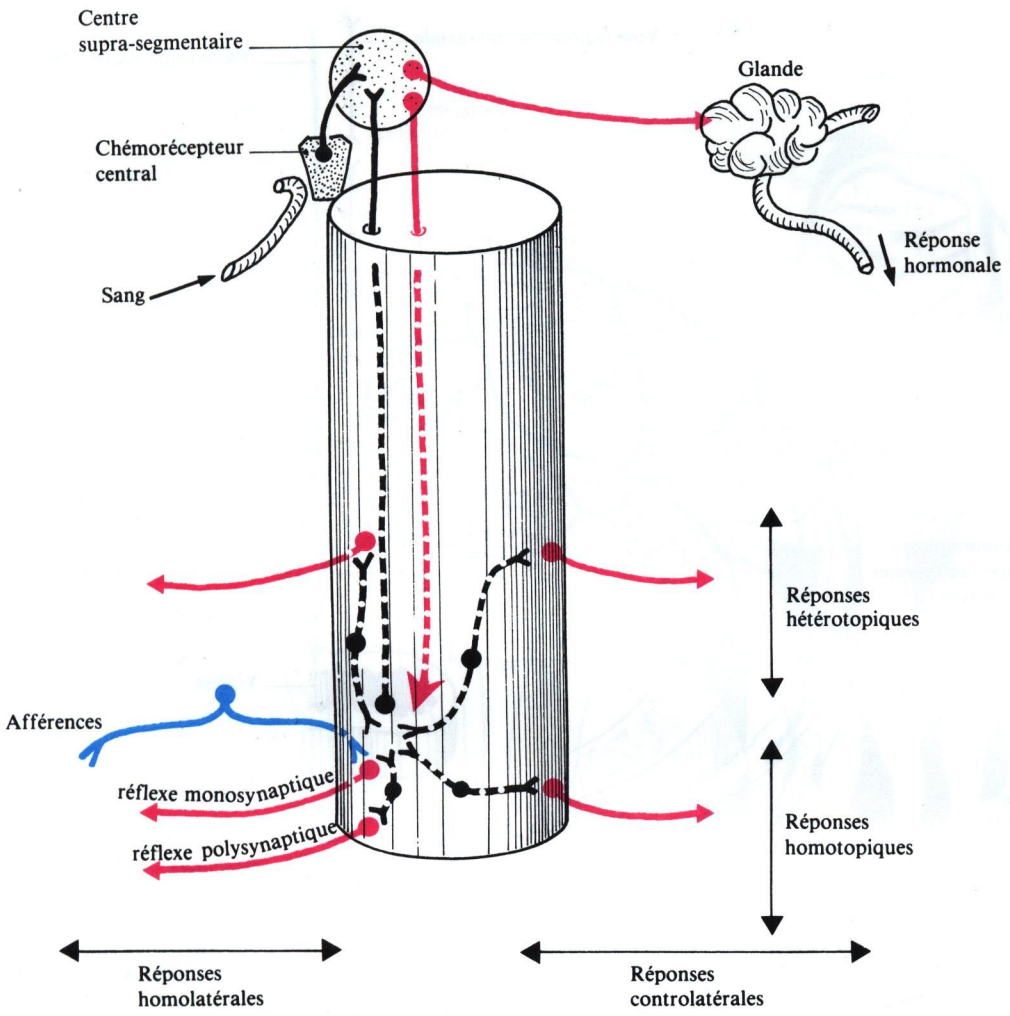

Fig. 1. Organisation nerveuse segmentaire, intersegmentaire et supra-segmentaire, les interneurones sont indiqués en pointillé (d'après J Bossy (1982) Le massage réflexe et autres méthodes de thérapie manuelle réflexe. Encyclopédie médico-chirurgicale, traité de kinésithérapie et de rééducation fonctionnelle. 26130 A 10, p 6)

position radiculaire sensitive et motrice, et de l'innervation autonome, pour comprendre les réactions réflexes normales ou pathologiques.

Les différences dans les cartographies des *dermatomes* ne sont souvent que la traduction des zones de recouvrement périphérique des territoires des racines spinales. Comme l'a montré expérimentalement Sherrington, il faut sectionner trois racines successives pour obtenir un territoire d'anesthésie complète. Inversement, on peut dire qu'une racine dorsale et donc un segment spinal, reçoit des fibres des dermatomes sus et sous-jacents. Aussi a-t-il semblé préférable de choisir une représentation traduisant les limites extrêmes de ces territoires d'après les données cliniques [5, 7, 8] (fig. 3).

Quant aux *myotomes* et aux *angiotomes* leurs territoires sont encore moins bien précisés, au moins pour certains d'entre eux. Les limites indiquées sont les territoires maximaux qui ont été décrits chez l'homme à la suite d'étude sur les déficits traumatologiques et de dissections fines in cadavero. Les variations ne sont probablement pas très importantes (tableaux 2 et 3).

En ce qui concerne les *viscérotomes*, les études ont été faites à partir du schéma anatomique de l'homme, de l'expérimentation animale et de l'observation clinique. Là les limites sont beaucoup plus floues ; cependant la constance des zones réflexogènes et des douleurs référées de certains viscères a permis de décrire un territoire principal et des zones d'extension sensitive [4, 9].

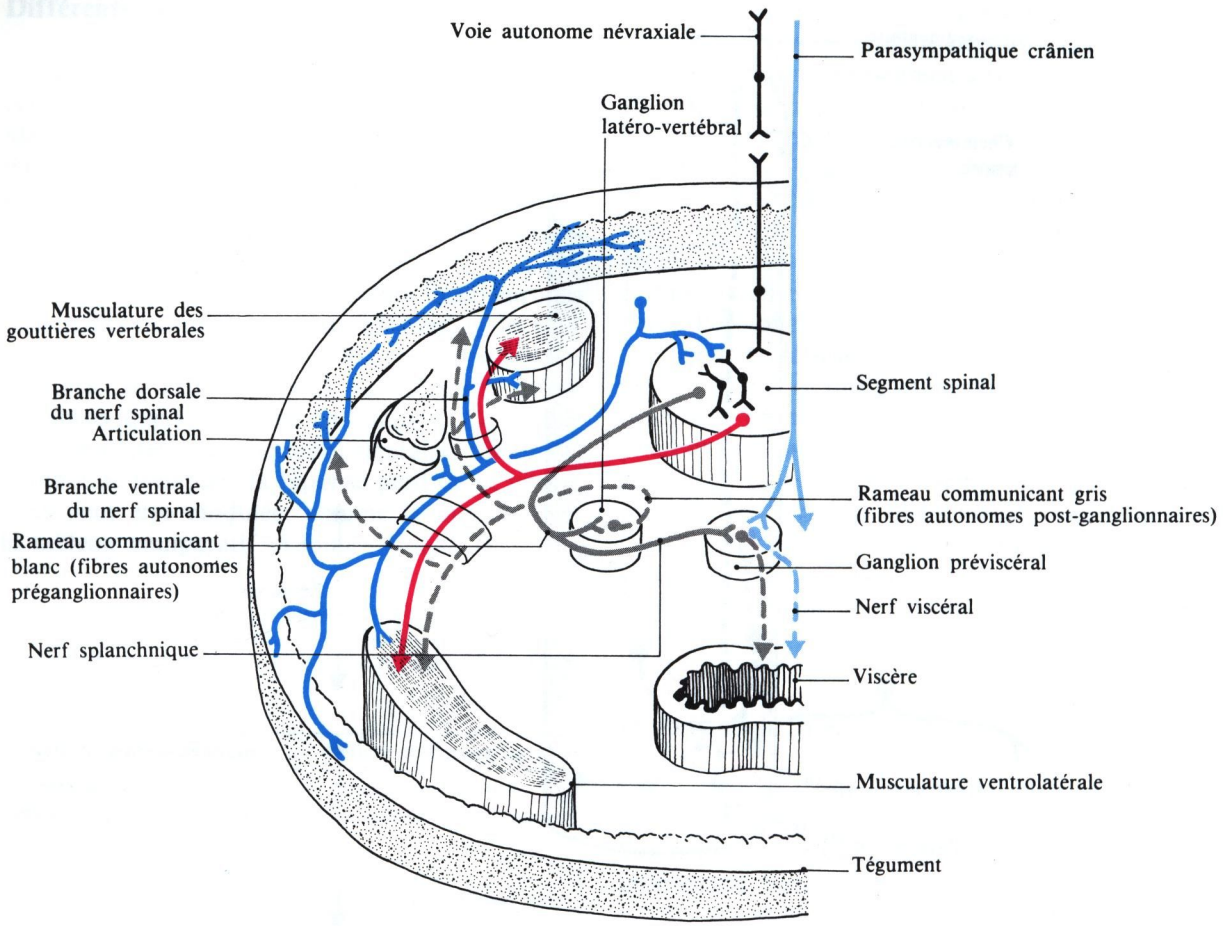

Fig. 2. Schéma d'un métamère-type (d'après J Bossy (1983) Bases neurobiologiques des réflexothérapies, 3e édition, p 28. Masson, Paris)

Bibliographie

1. Bechterew VM (1973) General principles of human reflexology (reprint). Arno Press, New York
2. Bossy J (1982) Le massage réflexe et autres méthodes de thérapie manuelle réflexe. Encyclopédie médico-chirurgicale. Traité de kinésithérapie et rééducation fonctionnelle, mise à jour 1982
3. Bossy J (1983) Bases neurobiologiques des réflexothérapies, 3e édition. Masson, Paris
4. Carpenter M (1979) Human neuroanatomy, 7e édition. William and Wilkins, Baltimore
5. Déjerine J (1977) Sémiologie des affections du système nerveux, 3e tirage. Masson, Paris
6. Encyclopédie internationale des Sciences et Techniques (1969), vol 9, p 413. Groupe des Presses de la Cité, Paris
7. Foerster O (1933) The dermatomes in man. Brain 56 : 1-39
8. Hansen K Schliack H (1962) Segmentale Innervation : ihre Bedeutung für Klinik und Praxis. Thieme Stuttgart
9. Lhermitte F (1957) Les douleurs viscérales. In : Alajouanine (ed) La douleur et les douleurs. Masson, Paris
10. Sherrington CS (1893) Experiments in examination of the peripheral distribution of the fibers of the posterior roots of some spinal nerves. Philos trans R Soc London [Biol] 184 : 641-783

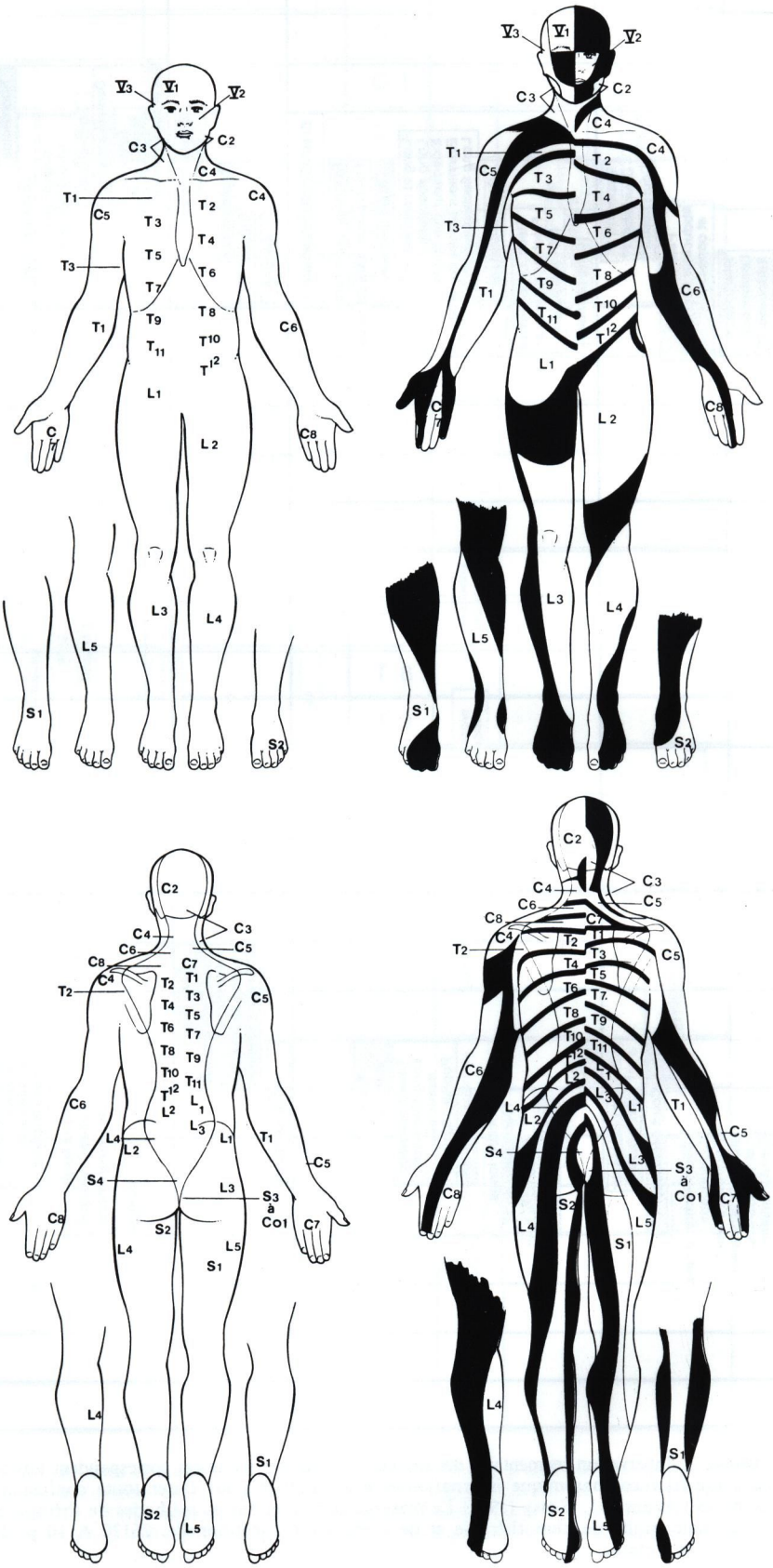

Fig. 3. Représentation des limites extrêmes des dermatomes d'après les observations cliniques de Déjerine, Foerster, Purves-Stewart, Hansen et Schliack, etc. (d'après J Bossy (1982) Le massage réflexe et autres méthodes de thérapie manuelle réflexe. Encyclopédie médico-chirurgicale, traité de kinésithérapie et de rééducation fonctionnelle 26130 A 10, p 2)

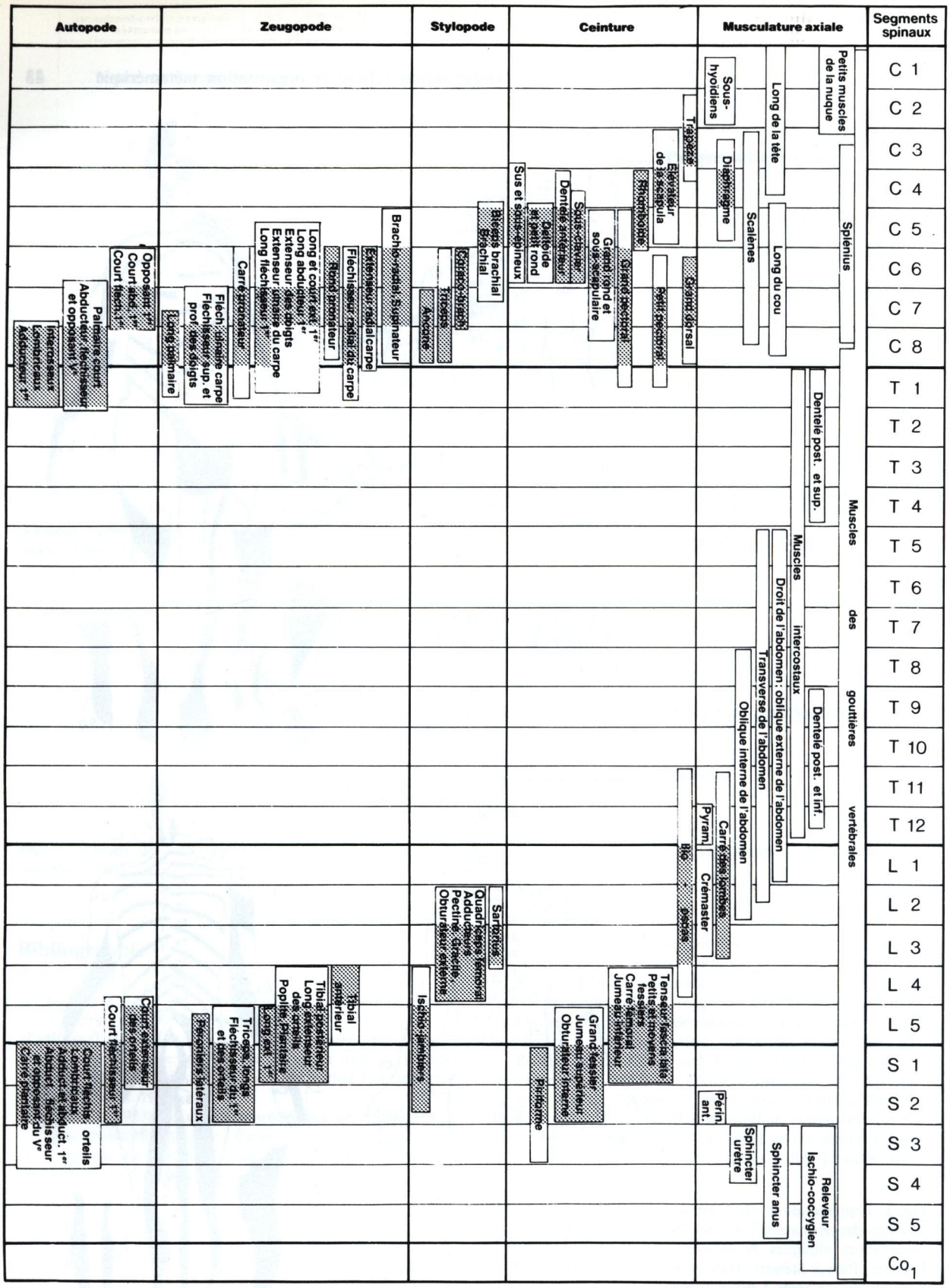

Tableau 2. Innervation segmentaire des muscles. Les limites indiquées correspondent aux territoires extrêmes décrits chez l'homme. La nomenclature anatomique internationale a été utilisée pour éviter toute confusion (T, thoracique, est utilisé et non pas D, dorsal) (d'après J. Bossy (1982) Le massage réflexe et autres méthodes de thérapie manuelle réflexe. Encyclopédie médico-chirurgicale, traité de kinésithérapie et de rééducation fonctionnelle. 26130 A 10 p. 3). En grisé sont indiqués les segments les plus importants

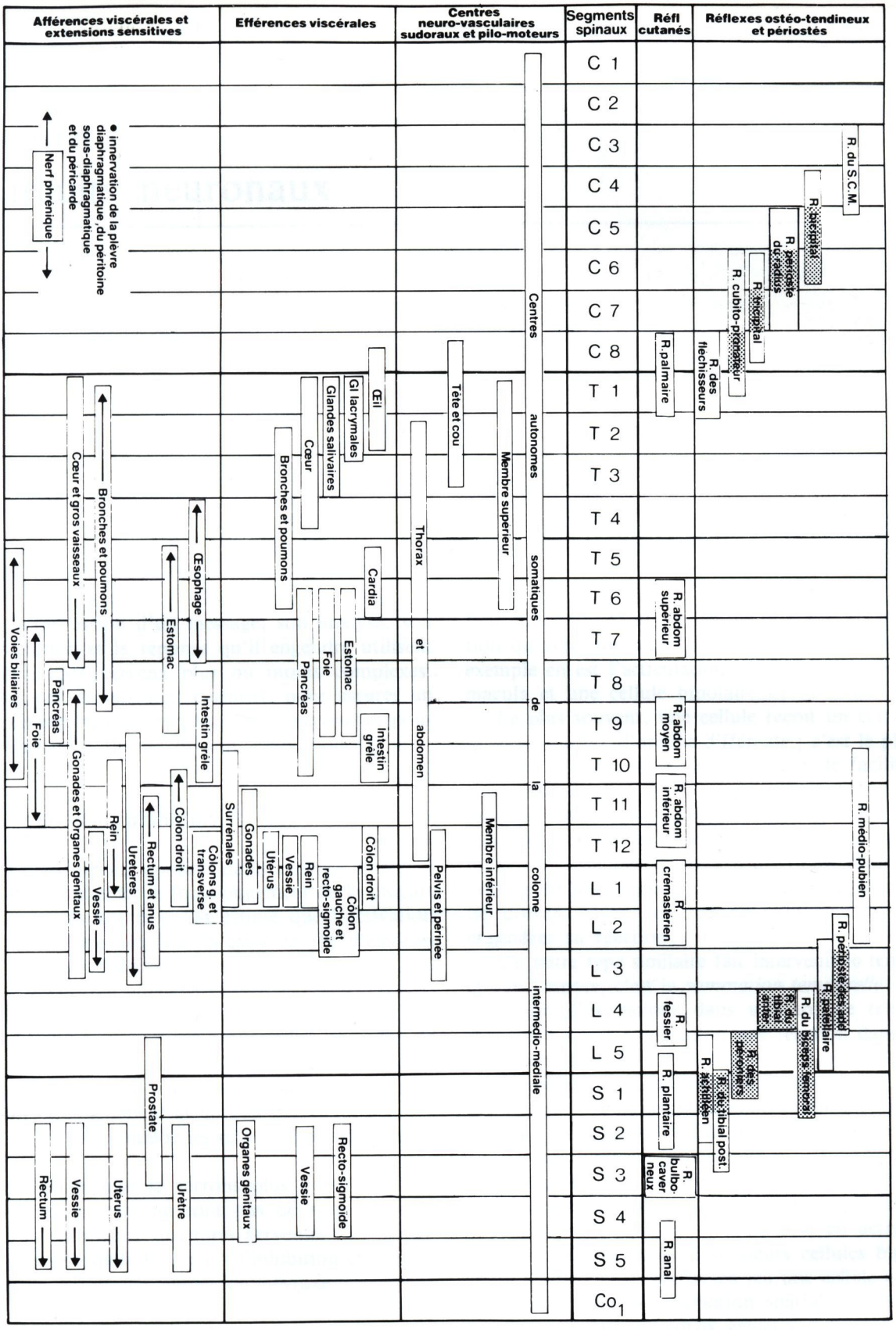

Tableau 3. *A droite*, réflexe ostéotendineux, périostés et cutanés ; *à gauche*, centres autonomes à destinée somatique (neuro-vasculaire, pilomoteurs et sudoraux), centres à l'origine des efférences viscérales, et centres recevant les afférences décrites chez l'homme à partir des douleurs référées. Les *flèches* indiquent les extensions sensitives (d'après J Bossy (1982). Le massage réflexe et autres méthodes de thérapie manuelle réflexe. Encyclopédie médico-chirurgicale, traité de kinésithérapie et de rééducation fonctionnelle, 26130 A 10, p. 4). En grisé sont indiqués les segments les plus importants

CHAPITRE 6

Circuits neuronaux

La transmission d'un message, son analyse, son intégration et la réponse qu'il engendre utilisent des circuits nerveux plus ou moins complexes. Tous ces circuits sont essentiels pour assurer un fonctionnement souple des centres nerveux et pour permettre la finesse de son adaptation [2, 4].

Activation - Inhibition

Ces deux aspects opposés de la synapse (chap. 2) vont conditionner le fonctionnement de la plupart des circuits nerveux. On estime que l'activation d'un neurone nécessite la mise en jeu d'environ 50 % des contacts synaptiques qu'il reçoit, ce chiffre pouvant atteindre plusieurs dizaines de milliers pour les plus gros neurones.

L'inhibition requiert un nombre moindre de contacts, peut-être un seul s'il intéresse le corps neuronal. Mais le phénomène d'inhibition se rencontre fréquemment au niveau présynaptique, où par exemple, il inhibe les réflexes polysynaptiques [1].

Comme nous le verrons plus loin (chap. 25) les interneurones ne sont pas de simples ponts inertes entre deux structures nerveuses ; ils paraissent plutôt spécialisés dans l'inhibition et la facilitation à tous les étages du névraxe.

Convergence et divergence

Il est exceptionnel qu'un neurone ne reçoive qu'un seul contact synaptique, et ne se mette en relation qu'avec une seule cellule nerveuse. Un rare exemple en est l'articulation entre un cône de la macula et une cellule bipolaire de la rétine.

Le plus souvent, une cellule reçoit un certain nombre d'influx d'origine différente ; c'est le phénomène de *convergence neuronale* et de facilitation spatiale (fig. 1). L'exemple type en est le motoneurone de la corne ventrale de la moelle épinière, élément de base de la voie finale commune. Il reçoit des afférences multiples réalisant près de 40 000 contacts synaptiques dont la moitié doivent entrer en jeu simultanément pour engendrer sa réaction.

Un autre type similaire fait intervenir le temps et non l'espace, c'est la *sommation temporelle*. La répétition d'excitations dans un laps de temps déterminé arrive à engendrer une réaction dans le neurone intéressé.

Le phénomène inverse est la *divergence* de l'influx ou « avalanche de conduction » (Cajal) (fig. 1) ; les collatérales d'un axone vont entrer en contact avec plusieurs neurones.

L'organisation des voies visuelles permet de comprendre ces deux phénomènes : plusieurs bâtonnets sont nécessaires à la mise en activité d'une cellule bipolaire et plusieurs cellules bipolaires permettent de mettre en jeu une cellule ganglionnaire, c'est la sommation spatiale. Inversement au niveau du corps géniculé latéral nous voyons une seule fibre optique entrer en contact avec plusieurs cellules et l'une de ces cellules active à son tour plusieurs cellules de l'aire visuelle corticale, c'est le phénomène de divergence.

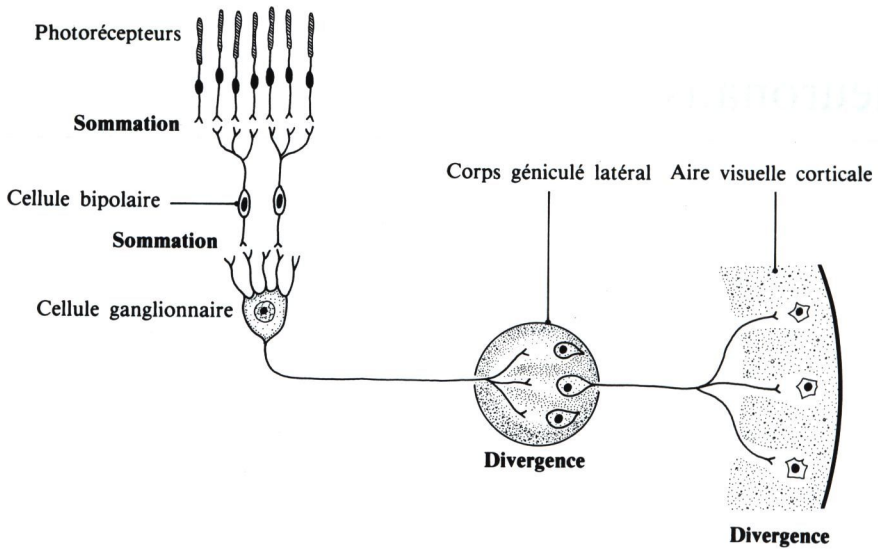

Fig. 1. Convergence et divergence neuronales dans les voies optiques (d'après J Bossy (1974) Schémas de neuro-anatomie, fasc VII-1, p 15. Vigot, Paris)

Frange sous-liminaire, occlusion, facilitation

Lloyd a montré que les motoneurones étaient groupés en « pools » qui recevaient des afférences particulières, mais que certains d'entre eux recevaient des afférences spécifiques de deux, ou plusieurs, « pools ». Ce groupe pouvait donc répondre dans certaines conditions à l'un ou l'autre pool (fig. 2). Ce groupe de neurones a été appelé frange *sous-liminaire* ; selon l'intensité, la durée, et le moment de la stimulation sa réponse peut varier. Ainsi, pour une stimulation brève et faible de a, seul répond le groupe A ; et de même pour la stimulation de b. Par contre, une stimulation, toujours brève et faible, mais simultanée de a et b entraîne une réponse A + B + C ; le pool C, frange sous-liminaire, a donc été le siège d'une *facilitation*. Si la stimulation est forte en a, on obtient une réponse maximale A + C, entraînant donc l'activation du pool C ; il en est de même pour la stimulation de b ; mais la stimulation forte de a + b entraîne une réponse faible sans la participation de la frange sous-liminaire qui est alors le siège d'une *occlusion*. Facilitation et occlusion sont des phénomènes antinomiques.

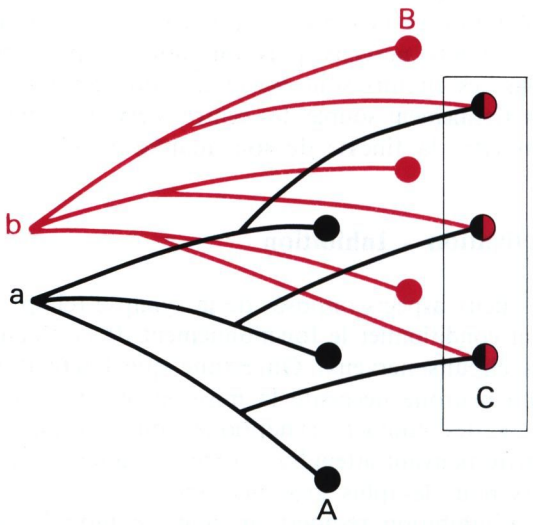

Fig. 2. Schéma de la frange sous-liminaire (d'après J Bossy (1982) Le massage réflexe et autres méthodes de thérapie manuelle réflexe. Encyclopédie médico-chirurgicale, traité de kinésithérapie et rééducation fonctionnelle, 26130 A 10, p 5)

Innervation réciproque

Ce principe énoncé par Sherrington [5] intervient dans les *synergies* et *antagonismes* musculaires. Il utilise la facilitation et l'inhibition dans les systèmes monosynaptiques.

Ainsi, pour le biceps, chacun des pools de motoneurones se destinant à l'un des chefs du biceps reçoit des afférences IA des deux nerfs musculaires. Ce dispositif permet de comprendre que la stimulation des fibres IA d'un seul nerf facilite des muscles synergiques.

Inversement, la stimulation de ces fibres IA entraîne une inhibition des motoneurones antagonistes, avec un retard de 0,5 ms correspondant au

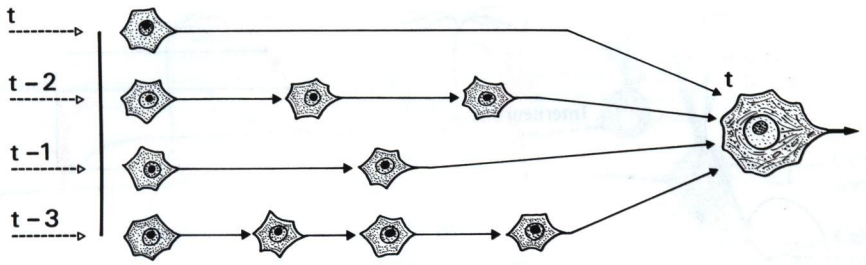

Fig. 3. Chaîne neuronale multiple (d'après J Bossy (1974) Schémas de neuro-anatomie, fasc VII-1, p 15. Vigot, Paris)

franchissement d'une synapse supplémentaire ; c'est le principe de l'innervation réciproque.

L'inhibition diffère de l'occlusion, en ce sens que c'est la présence d'afférences inhibitrices qui est en cause alors que l'occlusion correspond à la période réfractaire de certains neurones déjà engagés par des afférences excitatrices.

Chaînes neuronales multiples

Les chaînes neuronales multiples augmentent les variétés des réponses dans leur forme, leur intensité, leur délai et leur durée ; elles peuvent être nécessaires pour la déclencher (fig. 3).

Ces chaînes sont le support de la préparation et de la prévision de la réaction. Ainsi, considérant qu'une cellule doit recevoir un certain nombre d'influx pour réagir à l'instant « t », il faudra que l'influx nerveux parte pour parcourir ces différentes voies aux instants t-1, t-2, t-3, etc., selon le nombre de synapses intercalés entre l'origine de l'ordre et la cellule effectrice.

Dans le fonctionnement du système nerveux, l'existence de périodes réfractaires dans les liaisons synaptiques détermine l'existence de circuits de suppléance. Ainsi, pour qu'un influx rejoigne deux points identiques du système nerveux il peut emprunter des voies variables en fonction des périodes réfractaires. Ce dispositif se rencontre en particulier dans les réseaux d'interneurones (fig. 4).

Information en retour (feedback)

Les chaînes fermées ou récurrentes constituent une variété spéciale des circuits nerveux permettant l'information en retour, ou rétro-action (feedback). Ce circuit peut être très simple, mononeuronal ; une collatérale récurrente de l'axone vient se mettre en contact avec un dendrite ou le corps cellulaire de la même cellule. Le plus souvent, un ou plusieurs interneurones sont interposés, réalisant quelquefois des boucles très longues. Cette rétroaction peut être négative si le dernier neurone est inhibiteur, ou positive s'il est excitateur. Ainsi, de tels circuits apparaissent-ils comme le support structural des phénomènes d'extinction ou des réactions auto-entretenues (fig. 5).

Voies spécifiques et non spécifiques

Le névraxe contient des voies spécifiques maintenant intact le codage de la stimulation d'origine permettant donc de la retrouver à tous les étages du névraxe ; à l'opposé, des voies non spécifiques ont pour rôle de diffuser l'arrivée d'un message sans tenir compte de sa signification ou de son contenu. La multiplication des relais entraîne une dispersion spatio-temporelle et donc un effet de facilitation ou d'activation plus long.

Les *voies spécifiques* possèdent en général peu de neurones et leurs axones peu de collatérales (fig. 6 a). Les *voies non spécifiques* sont constituées par des chaînes de neurones (fig. 6 b) dont les collatérales permettent la diffusion de l'influx

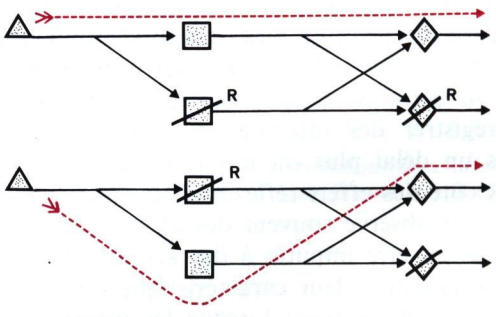

Fig. 4. Circuits de suppléance et période réfractaire (d'après J Bossy (1974) Schémas de neuro-anatomie, fasc VII-1, p 15. Vigot, Paris). R période réfractaire

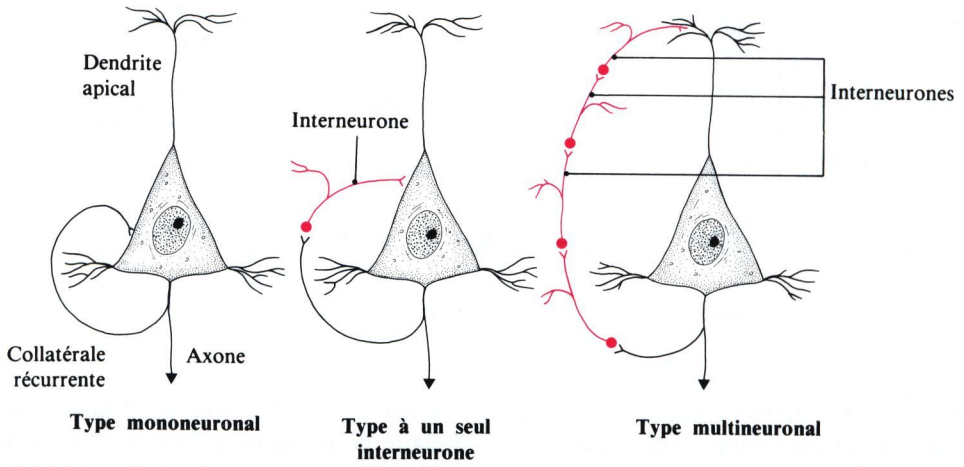

Fig. 5. Phénomène de l'information en retour (rétro-action, ou feedback) ; il peut s'agir aussi bien d'une inhibition que d'une facilitation récurrente

originel. La conduction est rapide dans le premier cas, et d'autant plus lente dans le deuxième que le nombre de synapses est plus grand.

On doit cependant ajouter que les circuits convergents et divergents, modulés par des phénomènes d'activation ou d'inhibition latérales, permettent de réaliser des *voies fonctionnelles spécifiques* dans un réseau neuronal qui n'en possède pas la structure caractéristique (fig. 6 c).

Microcircuits neuronaux

A partir de ces éléments de base, de très nombreux circuits ont été découverts et étudiés dans les différentes parties du système nerveux : cortex cérébral [3] (voir chap. 21), cervelet (Eccles et coll), rétine (Biaulac et coll), bulbe olfactif (Biaulac et coll) (fig. 7).

Mise en mémoire

Même si l'on n'est pas encore arrivé à déterminer avec précision les bases neuro-anatomiques de la mémoire, on sait que certaines cellules nerveuses, ou certains circuits nerveux, sont capables d'enregistrer des informations pour les utiliser après un délai plus ou moins long.

A côté des effets réflexes élémentaires, immédiats, on observe souvent des effets retardés qui ne peuvent être imputés à des actions humorales ou hormonales ; leur caractéristique est de réapparaître spontanément lorsque les mêmes conditions se rencontrent, et souvent de s'estomper avec le temps (voir aussi chap. 36).

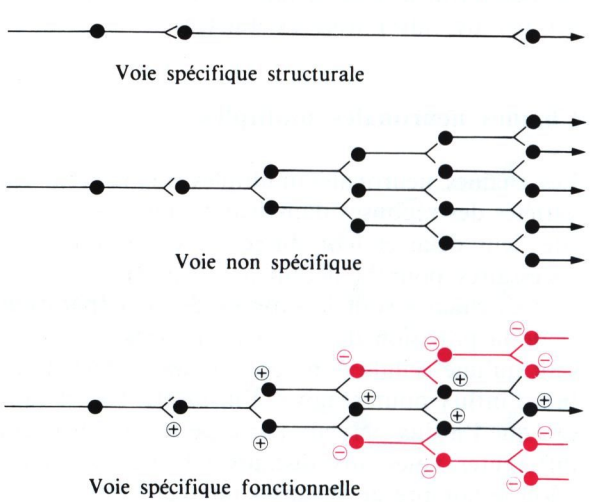

Fig. 6. Différents types de voies nerveuses. L'inhibition latérale permet la focalisation de la projection (d'après J Bossy (1983) Bases neurobiologiques des réflexothérapies, p 7. Masson, Paris)

Bibliographie

1. Chan SH, Fung SJ (1975) Suppression of polysynaptic reflex by electroacupuncture and possible underlying presynaptic mechanism in the spinal cord of the cat. Exp Neurol 48/2 : 336-342
2. Caianiello ER (1968) Neural networks. Springer Verlag, Berlin Heidelberg New York
3. Lorente de Nó R (1949) The structure of cerebral cortex. In JF Fulton (ed) Physiology of the nervous system, 3rd ed, p 288-330. Oxford University Press, New York
4. Nelson P (1978) Logique des neurones et du système nerveux. Maloine-Doin, Paris
5. Sherrington CS (1906) The integrative action of the nervous system. Charles Schriber's sons, New York

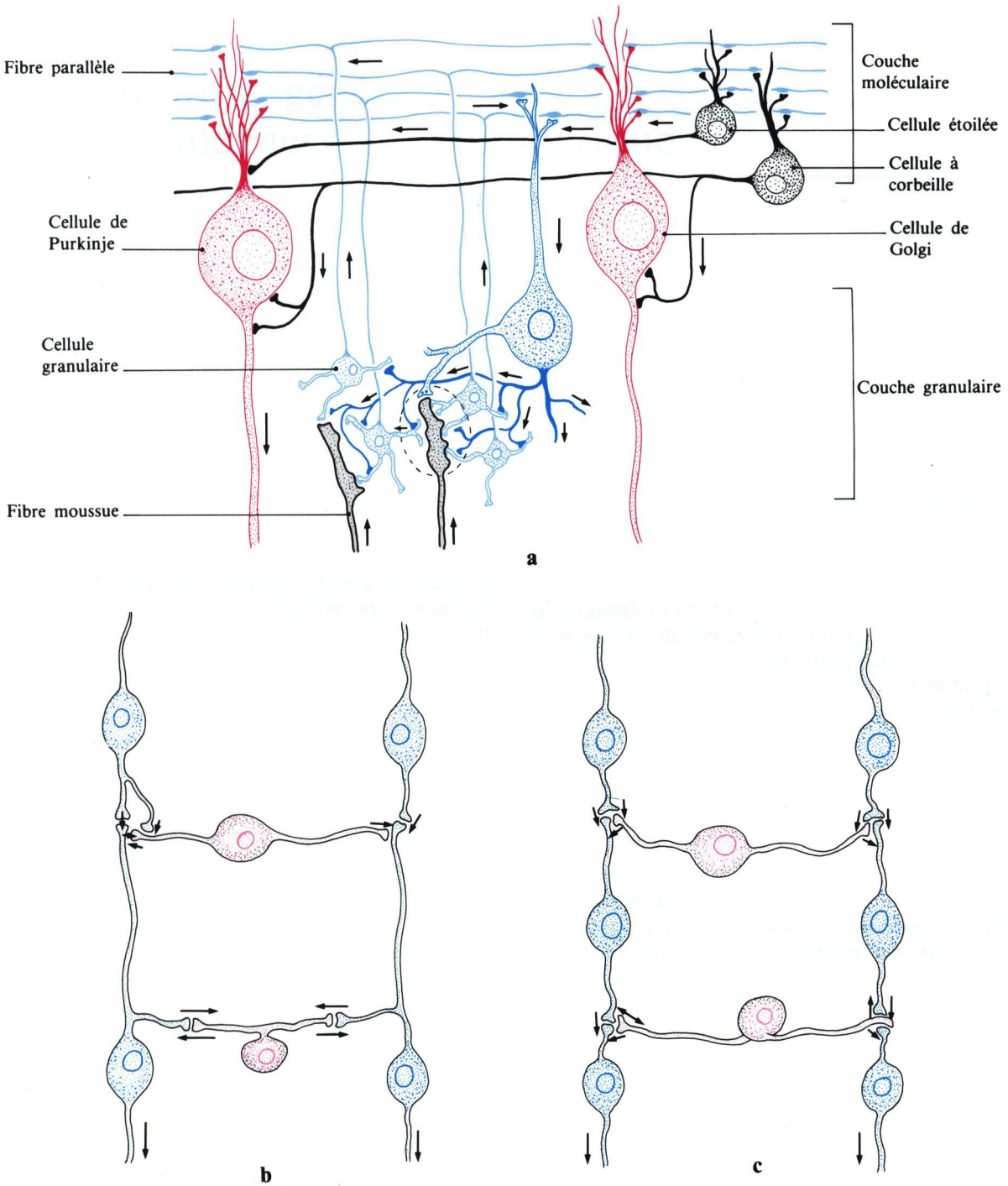

Fig. 7. Exemple de microcircuits : **a** Glomérule du cervelet (d'après Eccles et coll (1967) The cerebellum as a neuronal machine, fig. 120. Springer Verlag, Berlin Heidelberg New York) ; **b** bulbe olfactif et **c** rétine (d'après Biaulac et coll (1981) Synapses et transmissions chimiques, p 120 et 121. Sandoz, Paris)

CHAPITRE 7

Organisation générale du système nerveux périphérique

Au sens large du terme, le système nerveux périphérique comprend la partie périphérique du système nerveux autonome, mais il est habituel d'isoler l'étude de ce dernier. Il sera envisagé au chap. 8. Seule est donc abordée ici l'étude du système nerveux périphérique cérébro-spinal [1, 3].

Il comprend des amas de substance grise, les ganglions, et des formations blanches, les racines, les troncs nerveux et les nerfs.

Le système nerveux périphérique cérébro-spinal groupe : les *nerfs spinaux, ou rachidiens*, émergeant de la moelle épinière et passant à travers les trous intervertébraux (trous de conjugaison) ; les *nerfs crâniens, ou cérébraux*, issus du cerveau et passant à travers des orifices de la base du crâne.

Structures et subdivisions

Ganglions

Un **ganglion cérébro-spinal** présente les caractéristiques suivantes : grosse taille, en général deux pôles et aspect fusiforme, courant fibrillaire central, peu ou pas de synapses, cellules pseudo-unipolaires (claires et sombres), beaucoup de cellules satellites. Sa structure s'oppose ainsi à celle d'un **ganglion de type autonome** : 1) présence de synapses et de cellules multipolaires (de Cajal) dont le type varie avec les arborisations dendritiques ; 2) peu de cellules satellites ; 3) taille très variable avec des pôles multiples, et 4) substance blanche formant un plexus irrégulier intraganglionnaire (figs. 1 et 2).

Formations blanches

A la sortie du névraxe, les fibres nerveuses sont groupées en petits faisceaux ou *radicelles* ; plusieurs se réunissent pour former une *racine* qui se dirige vers un orifice de la protection osseuse du névraxe. A l'étage rachidien, la fusion d'une racine motrice et de la racine sensitive correspondante qui porte un ganglion, forme un *nerf* spinal. Dans la région crânio-cérébrale, les radicel-

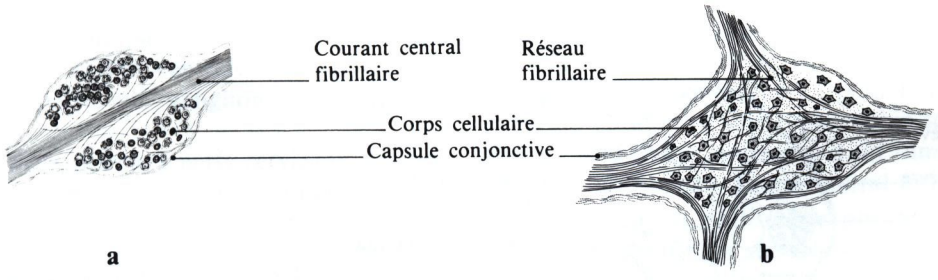

Fig. 1. Comparaison entre un ganglion de type spinal, **a**, et un ganglion de type autonome, **b** (d'après Bossy J (1974) Schémas de neuro-anatomie, fasc VII-1, p 21. Vigot, Paris)

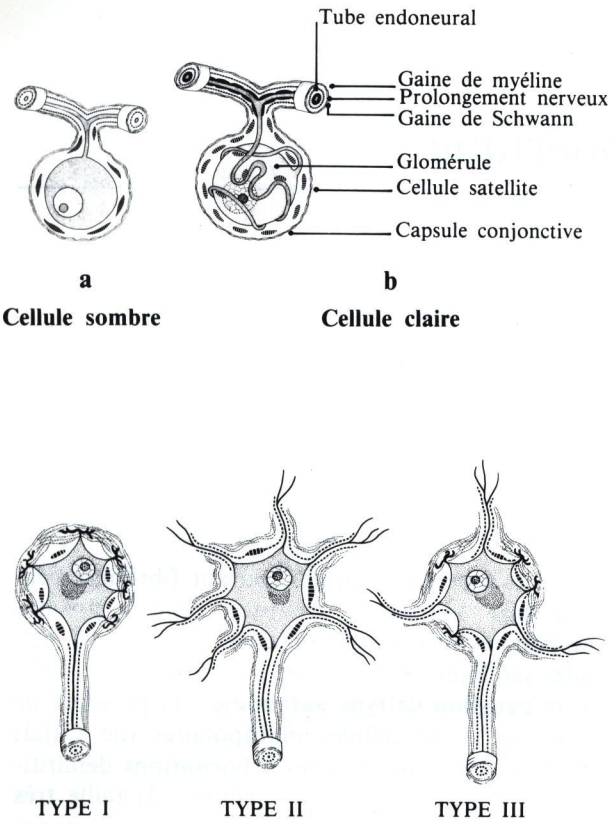

Fig. 2. Cellules des ganglions nerveux. **a** Cellules claires et sombres d'un ganglion spinal ; **b** cellules multipolaires d'un ganglion de type autonome : Type I de Cajal : dendrites courts se ramifiant dans la capsule ; Type II : dendrites longs et fins traversant la capsule ; Type III : mixte (d'après Bossy J (1974) Schémas de neuro-anatomie, fasc VII-1, p 21. Vigot, Paris)

les peuvent exister ou non, et un nerf cérébral, ou crânien, sera formé par une, deux ou plusieurs racines.

La **structure des éléments radiculaires** qui cheminent dans l'espace sous-arachnoïdien, diffère de celle de la substance blanche intra-névraxiale et des nerfs périphériques. D'une part, les gaines de myéline et le névrilemme changent de type à la sortie du névraxe : oligodendrocyte dans le névraxe, neurolemnocyte en dehors. D'autre part les radicelles et racines (portion intradurale) sont formées par des groupements de fibres entourés de leptoméninges et baignent dans le liquide céphalo-rachidien, ou LCR ; en passant la dure-mère, ces éléments s'accolent, perdent leur contact avec l'espace liquidien et entraînent une gaine fibreuse, l'épinèvre.

La **constitution d'un nerf périphérique** peut se schématiser de la manière suivante (fig. 3) : chaque *fibre nerveuse* est entourée d'un tube *endoneural*. L'endonèvre groupe un certain nombre de fibres nerveuses réalisant un *faisceau primaire*. L'ensemble de plusieurs de ces faisceaux primaires entourés de périnèvre forme un *faisceau secondaire*. Plusieurs faisceaux secondaires maintenus entre eux par l'épinèvre, prolongement périphérique de la dure-mère, forment un *nerf périphérique*. Alors que les vaisseaux lymphatiques atteignent les gaines endoneurales, les vaisseaux sanguins et les nerfs (vasa et nervi nervorum) ne dépassent pas la périnèvre.

Trajet et subdivisions

Le nerf cérébro-spinal présente (fig. 4) : une portion intra-névraxiale ; une portion intra-durale, ou intra-thécale, correspondant aux racines ; une portion extra-durale (ou extra-thécale) ; une portion périphérique.

Par rapport au névraxe, la partie extra-névraxiale rassemble les trois dernières subdivisions, et par rapport à la protection osseuse (rachis ou crâne), seule la dernière est extra-rachidienne.

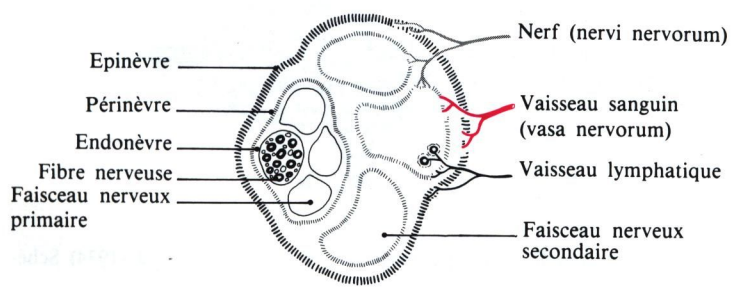

Fig. 3. Structure et vascularisation d'un nerf périphérique (d'après Bossy J (1974) Schémas de neuro-anatomie, fasc VII-1, p 21. Vigot, Paris)

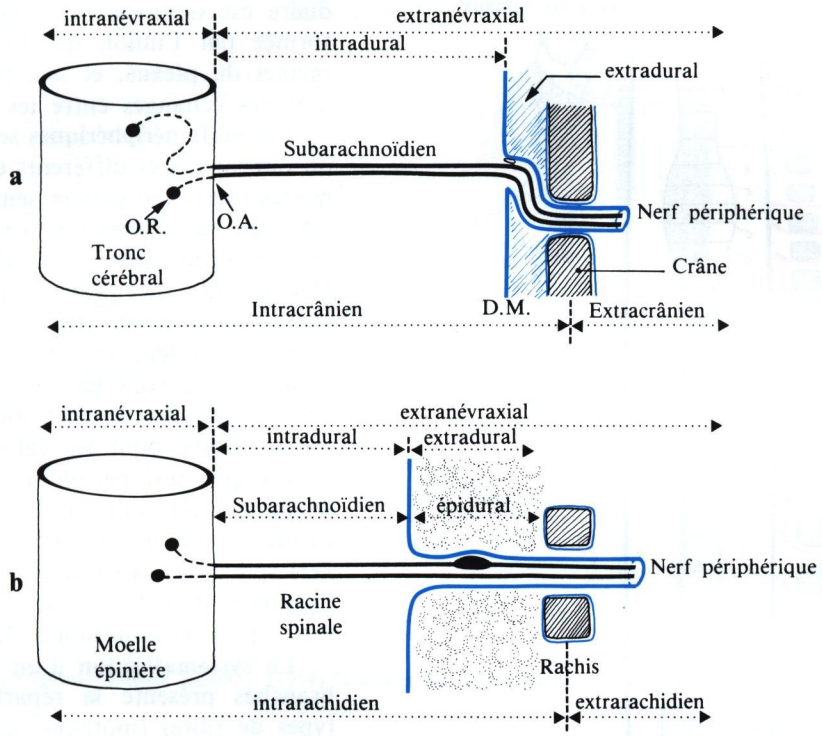

Fig. 4. Comparaison des différentes portions **a** d'un nerf crânien, **b** d'un nerf spinal. *DM* Dure-mère ; *OA* origine apparente ; *OR* origine réelle

Nerfs spinaux (ou rachidiens)

Les nerfs spinaux sortent du canal vertébral par les trous intervertébraux (trous de conjugaison). Il en existe 31 paires (fig. 5) :

8 nerfs cervicaux	portant le numéro de la vertèbre sous-jacente
12 nerfs thoraciques 5 nerfs lombaires 5 nerfs sacrés 1 nerf coccygien	portant le numéro de la vertèbre sus-jacente

Chacun est formé par la fusion de deux racines spinales. La racine ventrale est motrice ; la dorsale, qui porte un ganglion, est sensitive (fig. 6).

Pour les deux premiers nerfs cervicaux, le ganglion repose en général sur l'arc neural, respectivement de l'atlas et de l'axis. Les autres ganglions spinaux sont situés dans les trous intervertébraux et s'en éloignent progressivement ; les derniers, logés dans une extension dure-mérienne, sont dans l'espace épidural.

A sa sortie du canal vertébral, chaque nerf spinal se divise en une branche ventrale et une branche dorsale (fig. 7).

Les **branches dorsales** conservent une disposition segmentaire (ou métamérique) ; elles se distribuent aux muscles du dos (erector spinae) et à la peau située de chaque côté de la ligne des processus épineux. Ces branches se divisent en deux rameaux médial et latéral.

Les **branches ventrales** ne conservent pas une disposition métamérique sauf dans la région thoraco-abdominale. Elles forment différents plexus et assurent l'innervation des muscles des membres et des parois du corps. Les territoires cutanés sont irréguliers au niveau des membres où ils rappellent l'organogénèse ; pour le tronc où les branches conservent une topographie segmentaire, chaque nerf donne naissance à un rameau cutané latéral et un rameau cutané ventral (ou antérieur).

Un **plexus** est réalisé par plusieurs nerfs qui échangent des fibres de façon variable (fig. 8). Formés par de volumineux échanges de fibres entre des branches ventrales, les plexus des membres sont divisés en : une *portion vertébrale*, à dis-

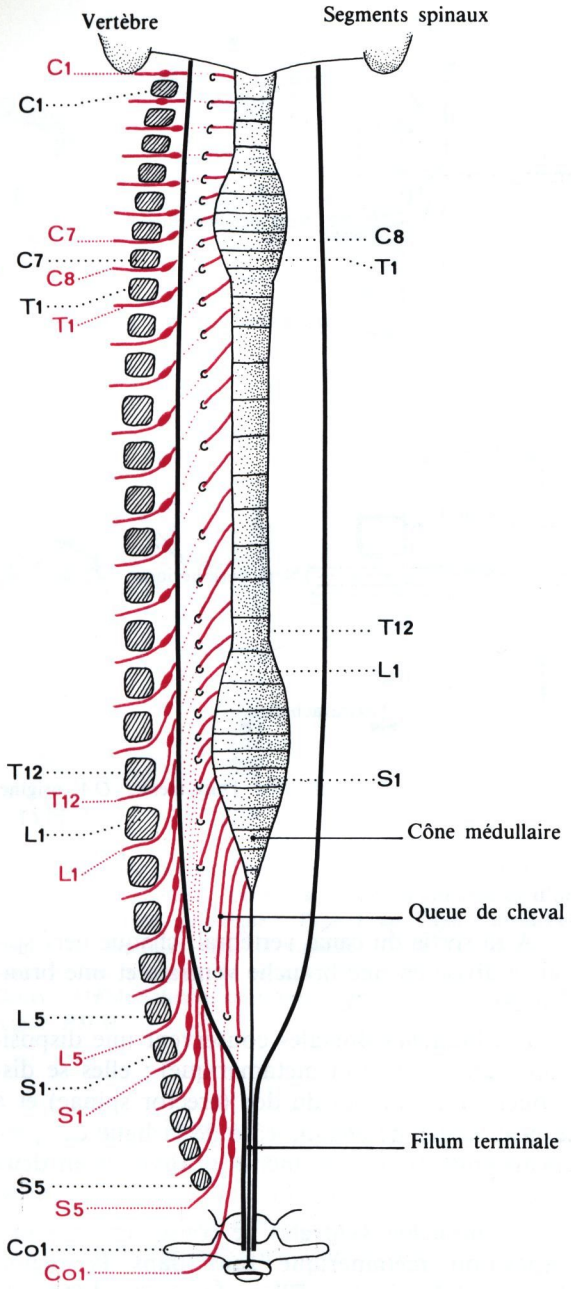

Fig. 5. Rapports réciproques des vertèbres avec les segments, racines, ganglions et nerfs spinaux (d'après Bossy J (1974) Schémas de neuro-anatomie, fasc VII-1, p 25. Vigot, Paris)

position segmentaire (dont les nerfs d'origine sont souvent appelés racines du plexus) ; une *portion intermédiaire*, d'échanges ; une *portion périphérique* correspondant à la naissance des différents nerfs périphériques.

Dans le plexus brachial, la portion intermédiaire est subdivisée en une portion tronculaire formée par l'union des branches ventrales, ou racines du plexus, et une portion cordale résultant des échanges entre les différents troncs.

Les **nerfs périphériques** se divisent en branches ou rameaux. Ces différents éléments peuvent être mixtes (nerfs moteurs et sensitifs), cutanés (nerfs cutanés), vasculaires (nerfs vasculaires), articulaires ou osseux (nerfs articulaires, nerfs osseux). Des échanges de fibres peuvent aussi exister entre les différents nerfs périphériques, mais elles présentent habituellement de grosses variations individuelles ; ce sont des branches communicantes (fig. 9) appelées à tort autrefois anastomoses, terme réservé pour les vaisseaux.

Chaque nerf périphérique donne un **rameau méningé** (nerf sinu-vertébral). Ce rameau a une racine spinale, et une racine autonome. Il naît du nerf spinal dès sa sortie du rachis et rentre immédiatement dans le trou intervertébral après avoir reçu sa racine autonome (figs. 7 et 10).

La **systématisation** d'un nerf spinal et de ses branches présente la répartition des différents types de fibres (motrices, sensitives, autonomes) contenues dans ses différentes portions ou subdivisions (fig. 10).

Racines spinales [2, 6]

Les racines spinales sont les structures nerveuses qui raccordent le système nerveux périphérique au névraxe. Elles sont le témoin de la disposition segmentaire, ou métamérique, de l'organisme. En effet, les racines sensitives et motrices, droites et gauches, délimitent une portion de moelle épinière que l'on appelle **segment spinal**.

Elles émergent du névraxe par un certain nombre de **radicelles** (5 à 15). Ces éléments se réunissent pour former la racine ventrale, ou motrice, et la racine dorsale, ou sensitive, qui présente à ce niveau un renflement, le ganglion spinal. Elles se réunissent pour former un nerf spinal mixte au passage de la dure-mère.

Du point de vue topographique, les radicelles baignent dans le LCR qui remplit l'espace sous-arachnoïdien. La pachyméninge, ou dure-mère, se prolonge en entonnoir autour du nerf, puis participe à la formation de l'épinèvre. Ces feuillets méningés et leurs dépendances constituent un système d'amarrage pour le névraxe (fig. 11).

Le *ligament dentelé* sépare les racines dorsales et ventrales du côté central. Leur réunion, pour sortir du rachis par le trou intervertébral cor-

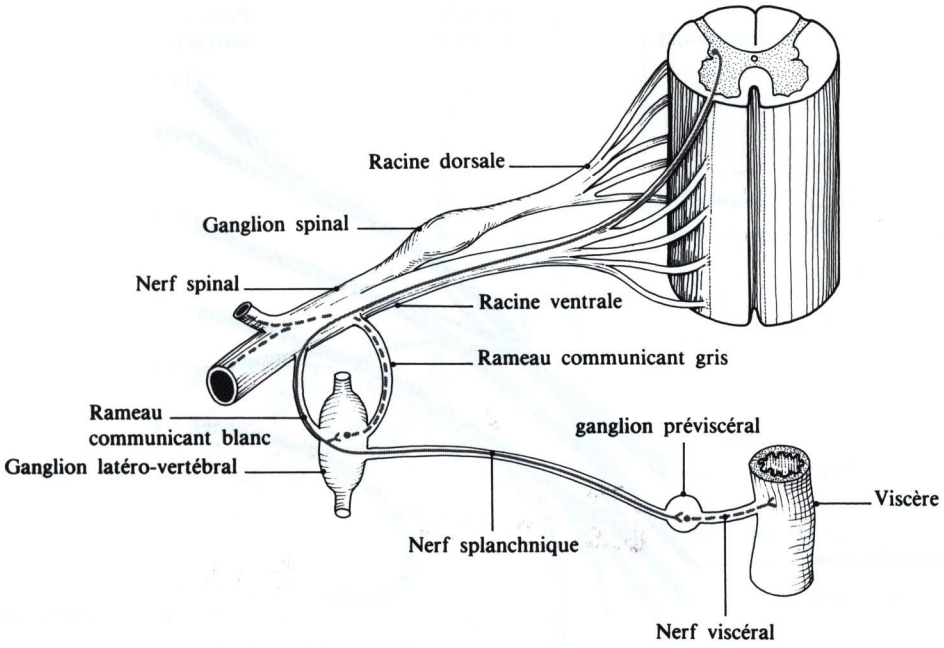

Fig. 6. Formation d'un nerf spinal (d'après Bossy J (1974) Schémas de neuro-anatomie, fasc VII-1, p 23. Vigot, Paris)

respondant, se fait dans un fourreau dure-mérien tapissé d'arachnoïde et divisé en deux par une cloison fibreuse d'origine durale et où se termine en cul-de-sac l'espace sous-arachnoïdien (fig. 12).

A la sortie du trou intervertébral, la gaine dure-mérienne est renforcée par une lame épidurale, condensation du tissu conjonctif de l'espace épidural (fig. 13) ; elle deviendra l'épinèvre. Une autre partie des fibres durales se fixe sur le périoste du trou intervertébral, réalisant une sorte d'opercule fibreux, isolant l'espace épidural de la graisse extra-rachidienne.

Les racines spinales ne sont plus horizontales chez l'adulte [5]. En effet à partir du 3e mois de la vie intra-utérine, la croissance en longueur du rachis est plus rapide que celle de la moelle épinière ; l'extrémité supérieure de celle-ci est attachée au tronc cérébral, elle est donc fixée ; aussi les racines acquièrent-elles une obliquité qui s'accroît dans le sens rostro-caudal ; les premières racines cervicales sont presque horizontales, les dernières sacrées presque verticales (fig. 5).

Chaque racine correspondant à un segment spinal, son importance dépendra du volume de la

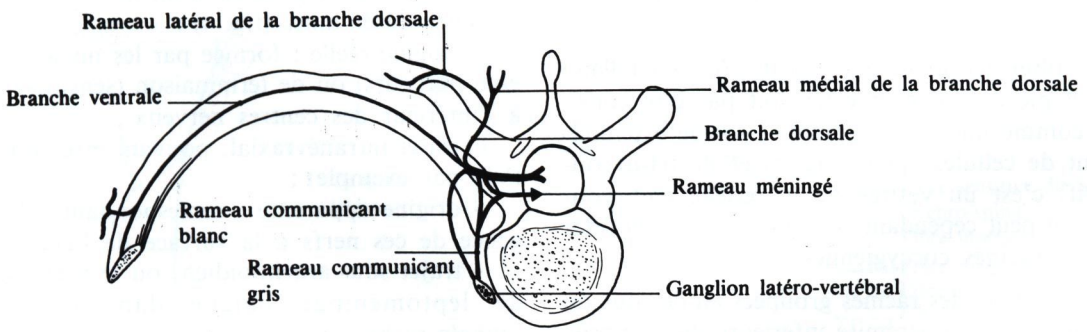

Fig. 7. Division d'un nerf spinal à sa sortie du trou intervertébral (d'après Bossy J (1974) Schémas de neuro-anatomie, fasc VII-1, p 23. Vigot, Paris)

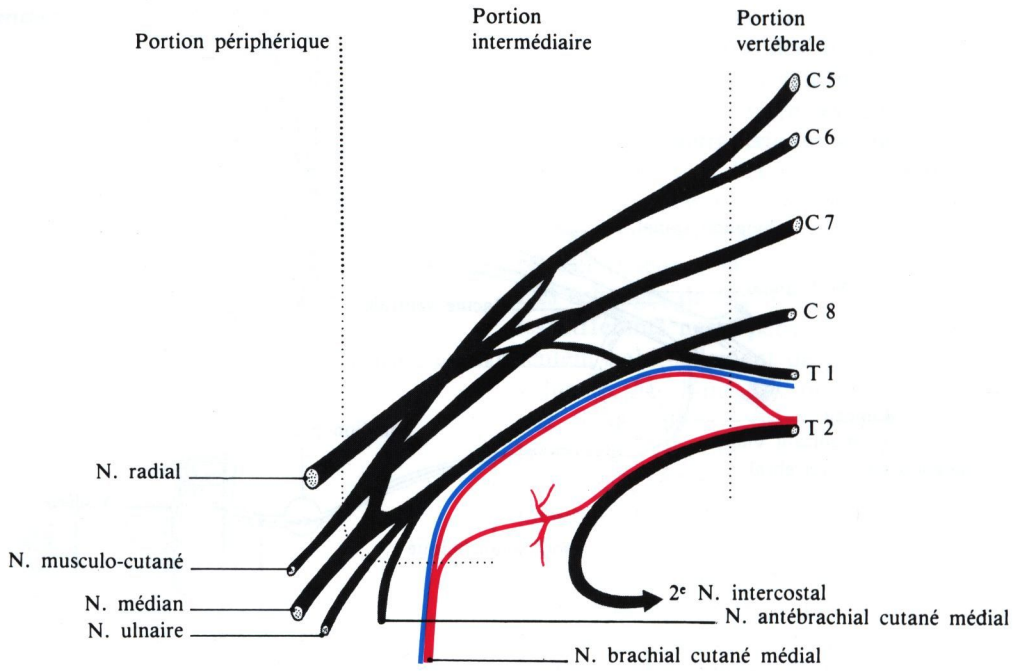

Fig. 8. Schéma des échanges de fibres du plexus brachial. Les échanges de fibres entre les différentes racines, les troncs et les cordes, aboutissent à la formation des nerfs périphériques. De nombreuses variations peuvent exister. Ainsi, les fibres du 2e nerf thoracique pour la peau de l'aisselle peuvent rejoindre directement le plexus brachial et participer à la formation du nerf brachial cutané médial, ou suivre le trajet du 2e nerf intercostal et émerger avec sa branche latérale pour rejoindre le nerf brachial cutané médial (d'après Bossy J (1974) Schémas de neuro-anatomie, fasc VII-1, p 24. Vigot, Paris)

substance grise du segment dont elle est issue. Ainsi les racines coccygiennes sont extrêmement réduites alors que les premières racines sacrées sont les plus volumineuses de l'organisme. Le ganglion spinal porté par la racine dorsale a une taille qui suit le volume de la racine sensitive : minime pour la première racine cervicale ou la racine coccygienne, son importance est maximum pour les racines des renflements cervico-brachial et lombo-sacré, correspondant à l'origine des nerfs des membres supérieurs et inférieurs.

Le filum terminale qui joint le cône médullaire à la 2e pièce coccygienne ne doit pas être considéré comme une racine spinale ; formé essentiellement de cellules épendymaires et de tissu conjonctif, c'est un vestige de la moelle embryonnaire ; il peut cependant contenir les ébauches des 2e et 3e racines coccygiennes.

L'ensemble des racines groupées en-dessous du cône médullaire (extrémité inférieure de la moelle épinière), baignent dans l'espace sous-arachnoïdien et forment la queue de cheval (fig. 5).

Nerfs cérébraux (crâniens)

Au nombre de 12 paires chez l'adulte, ils émergent de l'encéphale et deviennent périphériques en passant à travers différents orifices de la base du crâne.

Par rapport à l'organisation générale d'un nerf spinal ils présentent un dispositif variable ; de plus, ils n'en sont pas toujours les équivalents.

L'*organisation générale d'un nerf crânien* peut se schématiser ainsi (fig. 4) :

- origine réelle : formée par les noyaux d'origine (moteurs) ou de terminaison (sensitifs) situés à l'intérieur des centres nerveux ;
- trajet intranévraxial, pouvant être complexe (VII par exemple) ;
- origine apparente : correspondant à l'émergence de ces nerfs à la surface de l'encéphale ;
- trajet sous-arachnoïdien, où le nerf entouré de leptoméninge baigne dans le liquide céphalo-rachidien ;
- traversée dure-mérienne,marquant le début de la structure périphérique du nerf ;

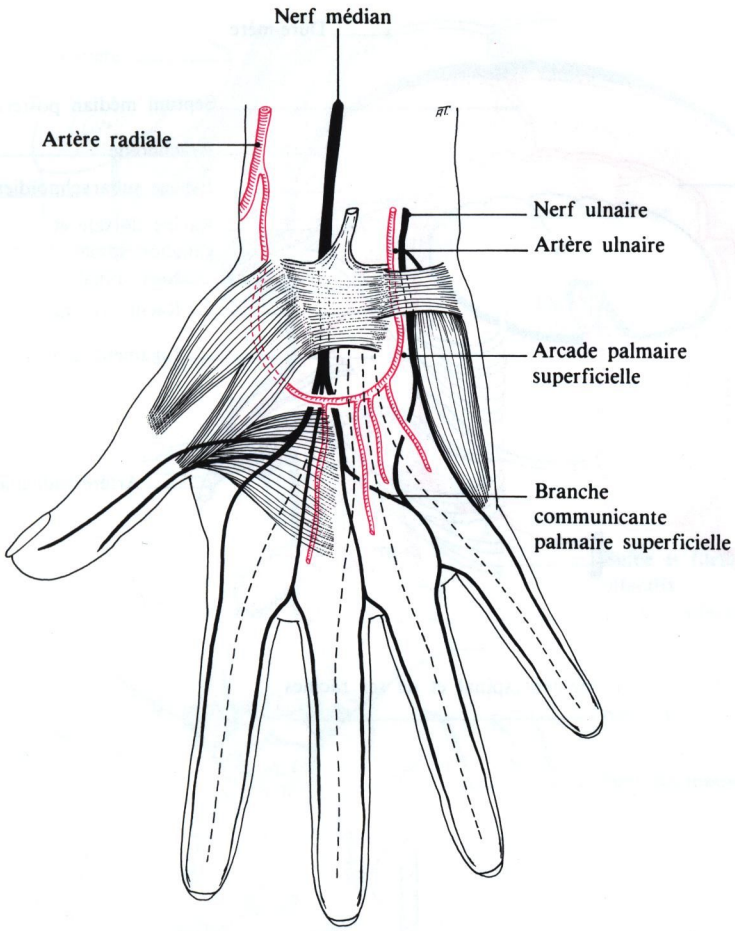

Fig. 9. Échange de fibres nerveuses par des branches communicantes périphériques. Branche communicante palmaire superficielle entre les nerfs médian et ulnaire, au niveau de l'arcade artérielle palmaire superficielle (d'après Bossy J (1974) Schémas de neuro-anatomie, fasc VII-1, p. 24. Vigot, Paris)

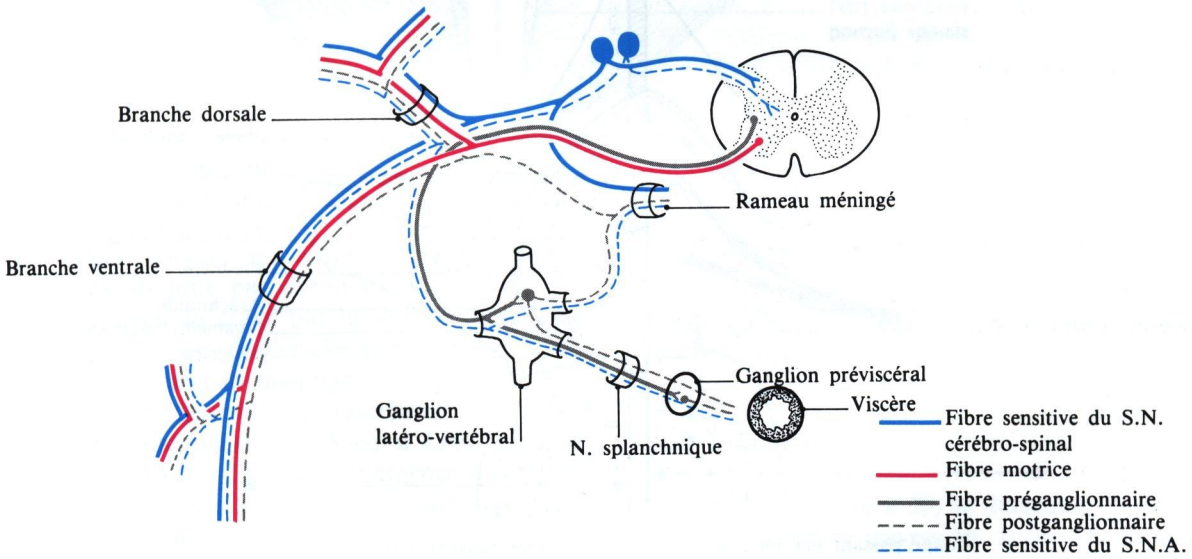

Fig. 10. Systématisation des fibres d'un nerf spinal et de ses branches (d'après Bossy J (1974) Schémas de neuro-anatomie, fasc VII-1, p 23. Vigot, Paris)

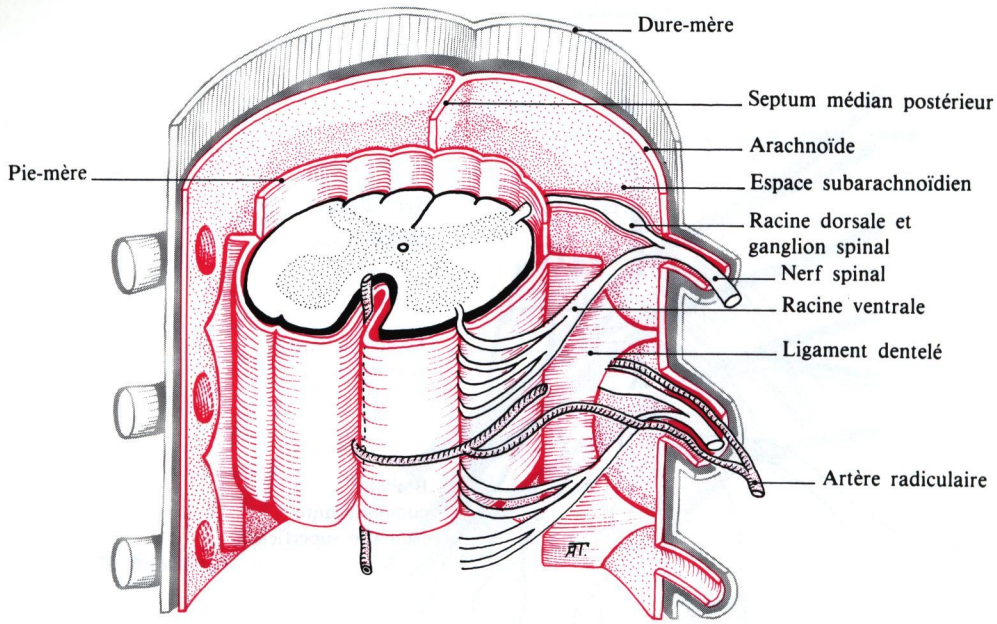

Fig. 11. Enveloppes méningées d'un segment spinal et de ses racines

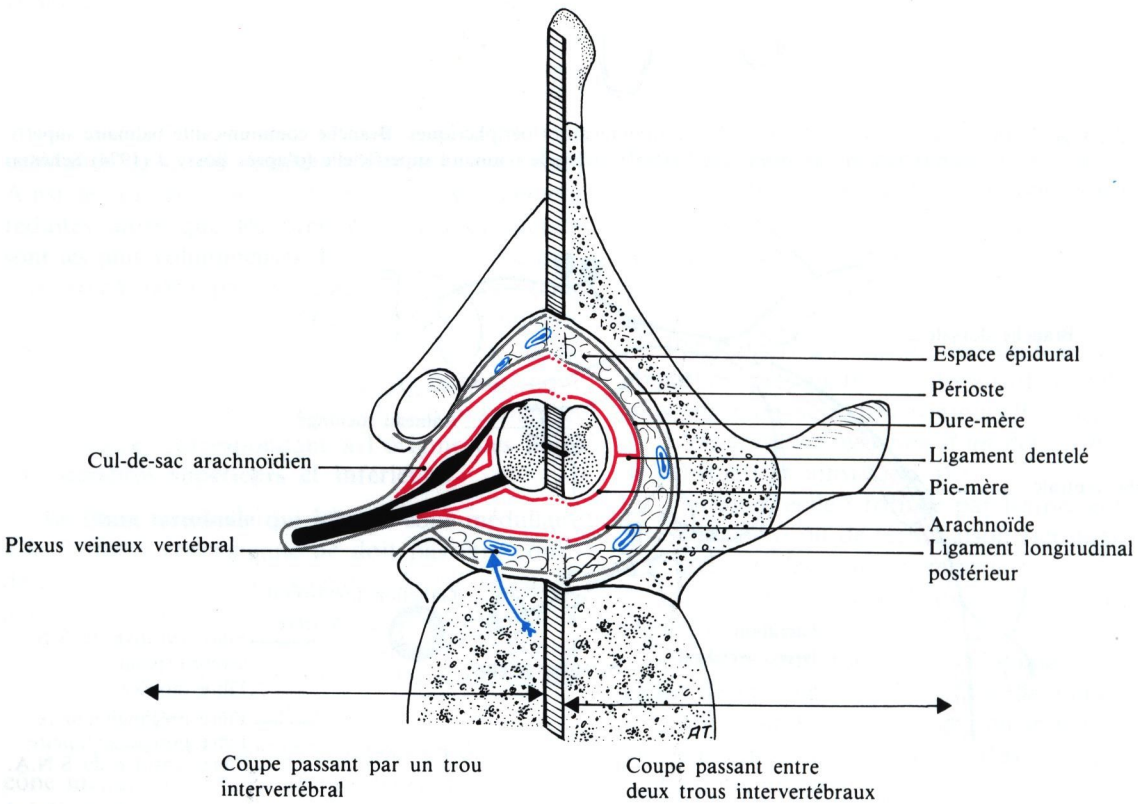

Fig. 12. Coupe du canal vertébral et de son contenu

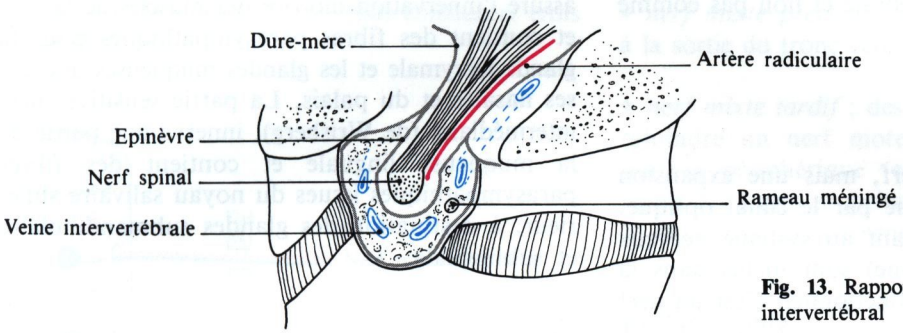

Fig. 13. Rapports d'un nerf spinal dans le trou intervertébral

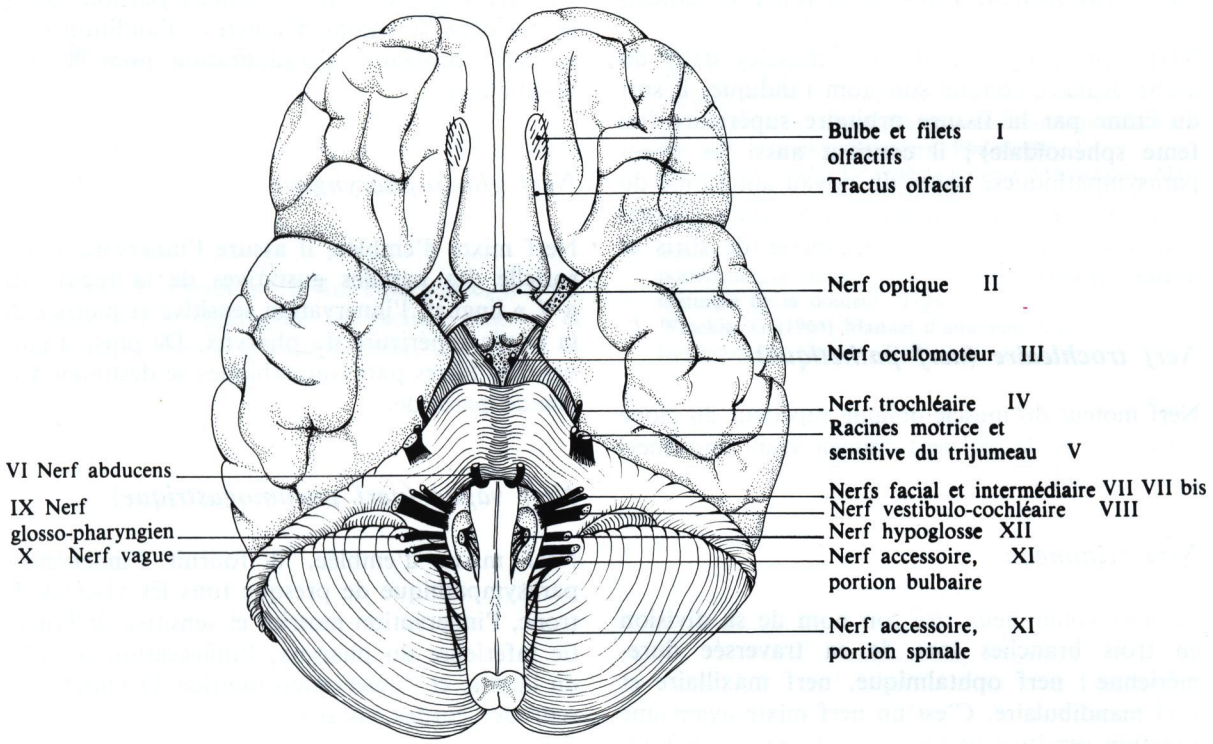

Fig. 14. Vue de la base du cerveau montrant l'émergence des nerfs crâniens

- trajet possible extra-dural et intra-crânien (nerf ophtalmique par exemple) ;
- traversée du crâne par un orifice de la base du crâne, au cours de laquelle la plupart des nerfs envoient un rameau méningé ;
- trajet périphérique extra-crânien.

Depuis Soemmering et Vicq d'Azyr, c'est la classification selon l'ordre d'émergence qui a prévalu ; elle a permis d'isoler les 12 paires de nerfs crâniens (fig. 14).

C'est elle qui est conservée ici en indiquant les particularités fonctionnelles et structurales de chacun.

Il convient cependant de noter que chez l'embryon humain existe d'une manière indiscutable jusqu'au 3ème mois, un complexe nerveux terminal-voméro-nasal [4].

Nerfs olfactifs

Ces filets nerveux (10 à 20) se détachent du bulbe olfactif et passent à travers les orifices de la lame criblée de l'ethmoïde ; ce sont des nerfs sensoriels. Le tractus olfactif, unissant le bulbe olfactif au cerveau, doit être considéré comme un faisceau

de substance blanche cérébrale et non pas comme un nerf périphérique.

Nerf optique

Ce n'est pas un vrai nerf, mais une expansion cérébrale sortant du crâne par le canal optique. Les éléments correspondant au système nerveux périphérique (protoneurone) sont inclus dans la rétine. Du point de vue fonctionnel, c'est un nerf sensoriel.

Nerf oculomoteur (moteur oculaire commun)

Nerf moteur pour quatre des muscles striés du globe oculaire comme son nom l'indique, il sort du crâne par la fissure orbitaire supérieure (ou fente sphénoïdale) ; il contient aussi les fibres parasympathiques, issues du noyau autonome du complexe nucléaire oculomoteur assurant l'innervation de muscles lisses : sphincter de l'iris et muscle ciliaire.

Nerf trochléaire (nerf pathétique)

Nerf moteur du muscle oblique supérieur du globe oculaire, c'est le seul nerf crânien ayant une émergence dorsale.

Nerf trijumeau

Ce nerf volumineux tire son nom de sa division en trois branches lors de sa traversée duremérienne : nerf ophtalmique, nerf maxillaire et nerf mandibulaire. C'est un nerf mixte ayant une fonction sensitive (innervation du massif crâniofacial) et une fonction motrice (innervation des muscles masticateurs principalement).

Nerf abducens (moteur oculaire externe)

Nerf moteur pénétrant dans l'orbite par la fissure orbitaire supérieure, il innerve le muscle droit latéral, d'où son nom de nerf abducteur de l'œil.

Nerf facial et nerf intermédiaire

La nomenclature internationale groupe ces deux éléments en un tout, le « nerf facial », qui est alors considéré comme un nerf mixte. La partie motrice (n. facial au sens restreint du terme) assure l'innervation motrice des muscles de la face et contient des fibres parasympathiques pour la glande lacrymale et les glandes muqueuses des fosses nasales et du palais. La partie sensitive, nerf intermédiaire (de Wrisberg), innerve une partie de la muqueuse linguale et contient des fibres parasympathiques issues du noyau salivaire supérieur, à destination des glandes submandibulaire et sublinguale.

Nerf vestibulo-cochléaire

Ce nerf sensoriel comprend deux portions dévolues à deux fonctions distinctes : l'audition pour le nerf cochléaire, l'équilibration pour le nerf vestibulaire.

Nerf glosso-pharyngien

Nerf mixte d'emblée, il assure l'innervation sensorielle des papilles gustatives de la région du « V » lingual, l'innervation sensitive et motrice de la partie supérieure du pharynx. De plus, il contient les fibres parasympathiques se destinant à la glande parotide.

Nerf vague (nerf pneumogastrique)

Nerf mixte d'emblée, il fournit l'innervation parasympathique de presque tous les viscères du tronc, l'innervation motrice et sensitive de la partie inférieure du pharynx, l'innervation sensitive du larynx, et l'innervation motrice du muscle tenseur des cordes vocales.

Nerf accessoire (nerf spinal)

Ce nerf comporte deux portions, motrices toutes les deux. La portion bulbaire contient les fibres motrices de la musculature laryngée. La portion spinale assure l'innervation motrice des muscles sterno-cléïdo-mastoïdien et trapèze.

Nerf hypoglosse

C'est le nerf moteur de la langue.

Les racines motrice et sensitive des nerfs mixtes cérébraux n'ont pas la disposition caractéristique des nerfs spinaux.

Selon G Winckler [7], on peut considérer trois types (fig. 15) :

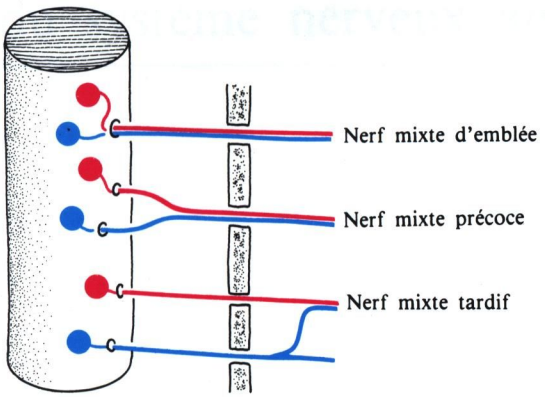

Fig. 15. Constitution d'un nerf crânien mixte, selon G Winckler

• *nerf mixte d'emblée* ; à son émergence, il n'est pas possible de distinguer les racines motrice et sensitive (ex : nerf glosso-pharyngien) ;

• *nerf mixte précoce* ; les racines sont distinctes à la sortie du tronc cérébral (ex : nerf trijumeau) ;

• *nerf mixte tardif* ; des fibres sensitives viennent rejoindre un nerf moteur, quelquefois dans sa portion périphérique (ex : nerf trochléaire, qui reçoit des fibres proprioceptives en provenance du V dans le sinus caverneux ou dans l'orbite).

Bibliographie

1. Bossy J (1974) Schémas de neuro-anatomie, fasc VII-1. Vigot, Paris
2. Cousineau J (1987) Etudes macroscopiques concernant les racines lombo-sacrées, recherches anatomiques et mise à jour bibliographique. Thèse de Médecine, Montpellier
3. Gardner E (1975) Gross anatomy of the peripheral nervous system. In : Dyck, Thomas and Lambert (eds) Peripheral neuropathy. Saunders, Philadelphia
4. Lazorthes G (1971) Le système nerveux périphérique, Masson, Paris
5. Louis R (1983) Chirurgie du rachis, Springer Verlag, Berlin
6. Sindou M (1972) Etude de la jonction radiculo-médullaire postérieure, la radicellectomie postérieure sélective dans la chirurgie de la douleur. Thèse de Médecine, Lyon
7. Winckler G (1964) Manuel d'anatomie topographique et fonctionnelle. Masson, Paris

CHAPITRE 8

Organisation générale du système nerveux autonome

Le système nerveux autonome s'oppose au système nerveux cérébro-spinal par son indépendance vis-à-vis de la conscience et de la volonté.

En réalité, il n'est pas autonome comme pourrait le laisser présumer son nom, car il comprend une portion appartenant au système nerveux périphérique et une portion appartenant au système nerveux central, toutes deux intimement imbriquées avec le système nerveux cérébro-spinal. La notion de son indépendance vis-à-vis de la conscience et de la volonté doit aussi être remise en question : en effet certaines personnes peuvent à volonté modifier leur rythme cardiaque, ou encore un nombre important d'affections viscérales que l'on range dans le cadre de la médecine psychosomatique ont des causes affectives [1].

Le système nerveux autonome assure l'innervation trophique de tous les tissus et de tous les organes, c'est-à-dire leur nutrition, et l'innervation fonctionnelle des viscères. C'est pour cela que l'on avait proposé le terme de système nerveux organo-végétatif pour le désigner.

On peut ainsi distinguer une partie somatique pour la seule innervation trophique des organes somatiques (os, muscles, peau...) et une partie viscérale pour l'innervation trophique et fonctionnelle des viscères [2].

Du point de vue fonctionnel, on distingue le sytème sympathique ou **orthosympathique**, et le système **parasympathique**. Ces deux système possèdent des voies et des centres bien différenciés à l'origine, c'est-à-dire dans le névraxe, et dans la portion initiale de leur trajet périphérique. Ils agissent soit en opposition soit de manière complémentaire. D'un point de vue descriptif général, il est plus simple d'étudier la partie périphérique du système nerveux autonome et celle qui est incluse dans le névraxe.

Partie périphérique du système nerveux autonome

Substance blanche

Les fibres efférentes du système nerveux autonome quittent le névraxe en suivant la racine ventrale, puis elles suivent le nerf spinal et sortent ainsi du rachis par le trou intervertébral. Quelques millimètre plus loin elles abandonnent le nerf spinal par le *rameau communicant blanc* qui rejoint un ganglion de la chaîne sympathique latéro-vertébrale. Ce rameau communicant blanc est formé principalement de fibres préganglionnaires myélinisées (fig. 1).

Le contingent somatique de ces fibres fait relai dans le ganglion de la chaîne latéro-vertébrale, et les fibres post-ganglionnaires amyéliniques qui leur font suite, se groupent en un *rameau communicant gris* qui rejoint le nerf spinal. Alors qu'il existe au moins un rameau communicant gris pour chaque nerf spinal (fig. 2), les rameaux communicants blancs n'existent que de C8 à L2.

Un certain nombre de fibres du rameau communicant blanc ne font pas relai dans les ganglions de la chaine latéro-vertébrale. Elles se groupent pour quitter les ganglions de cette chaîne, formant les *nerfs splanchniques* ; ces nerfs rejoignent les ganglions de la chaîne préviscérale avant de se rendre aux viscères. Ces formations blanches tendues entre les deux chaînes, ou nerfs

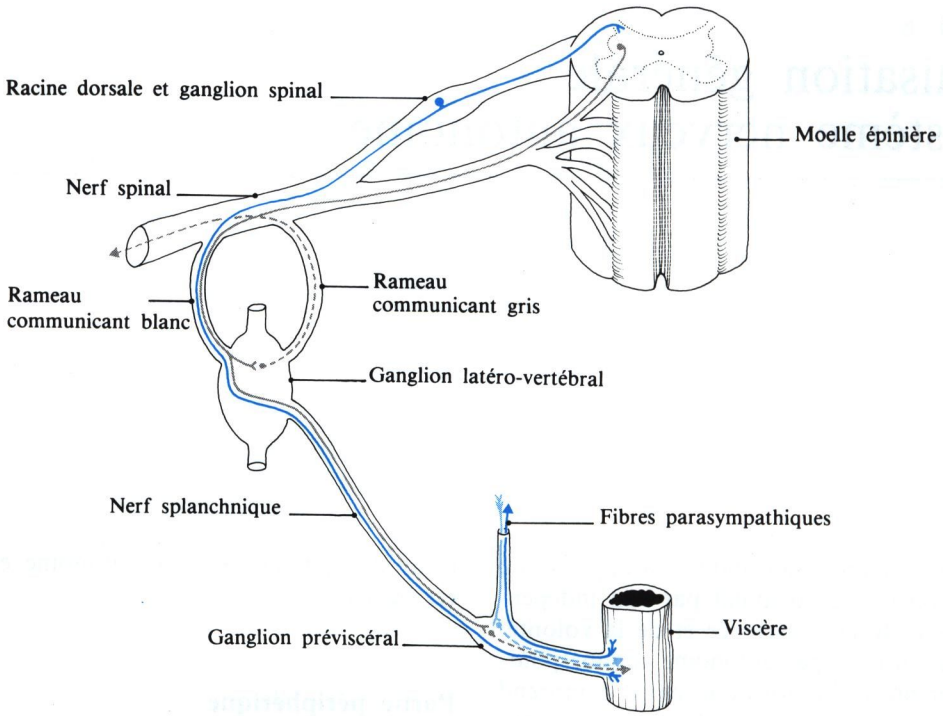

Fig. 1. Disposition transversale (métamérique) du système nerveux autonome

splanchniques, contiennent des fibres orthosympathiques myélinisées, préganglionnaires.

Les fibres post-ganglionnaires quittant la chaîne préviscérale forment les *nerfs viscéraux* qui contiennent des fibres des systèmes sympathique et parasympathique.

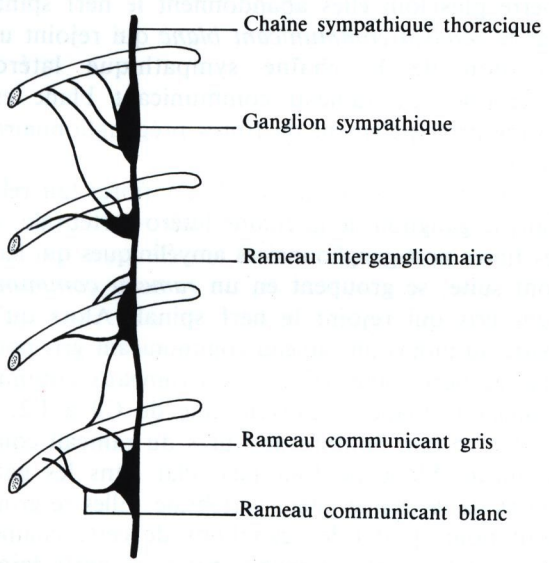

Fig. 2. Rameaux communicants de la chaîne sympathique thoracique (d'après Winckler G (1961) La chaîne sympathique thoracique chez l'homme. Arch Anat Histol Embryol 4/1-4 : fig. 17)

Disposition générale

Le dispositif *orthosympathique* conserve schématiquement une *organisation transversale ou métamérique*, c'est-à-dire qu'à partir d'un segment spinal et du nerf spinal qui en dépend, on observe : 1) un échange de fibres avec un ganglion latéro-vertébral, par des rameaux communicants blancs et gris ; 2) le départ d'un nerf splanchnique tendu entre ganglions latéro-vertébral et préviscéral contenant essentiellement les éléments sympathiques (fig. 1), et, 3) des nerfs viscéraux qui leur font suite. Cependant cette stricte disposition transversale est rarement respectée. Le plus souvent, les nerfs splanchniques se dirigent vers l'étage sous-jacent, traduisant l'évolution embryonnaire.

A l'opposé, le système *parasympathique* a une *disposition longitudinale*, axiale ou *transmétamérique*, car toute l'innervation parasympathique des viscères est assurée à partir de deux contingents topographiquement opposés : crânien et sacré (fig. 3).

Le contingent crânien se destine aux viscères thoraco-abdominaux ; il est formé par la 10e paire

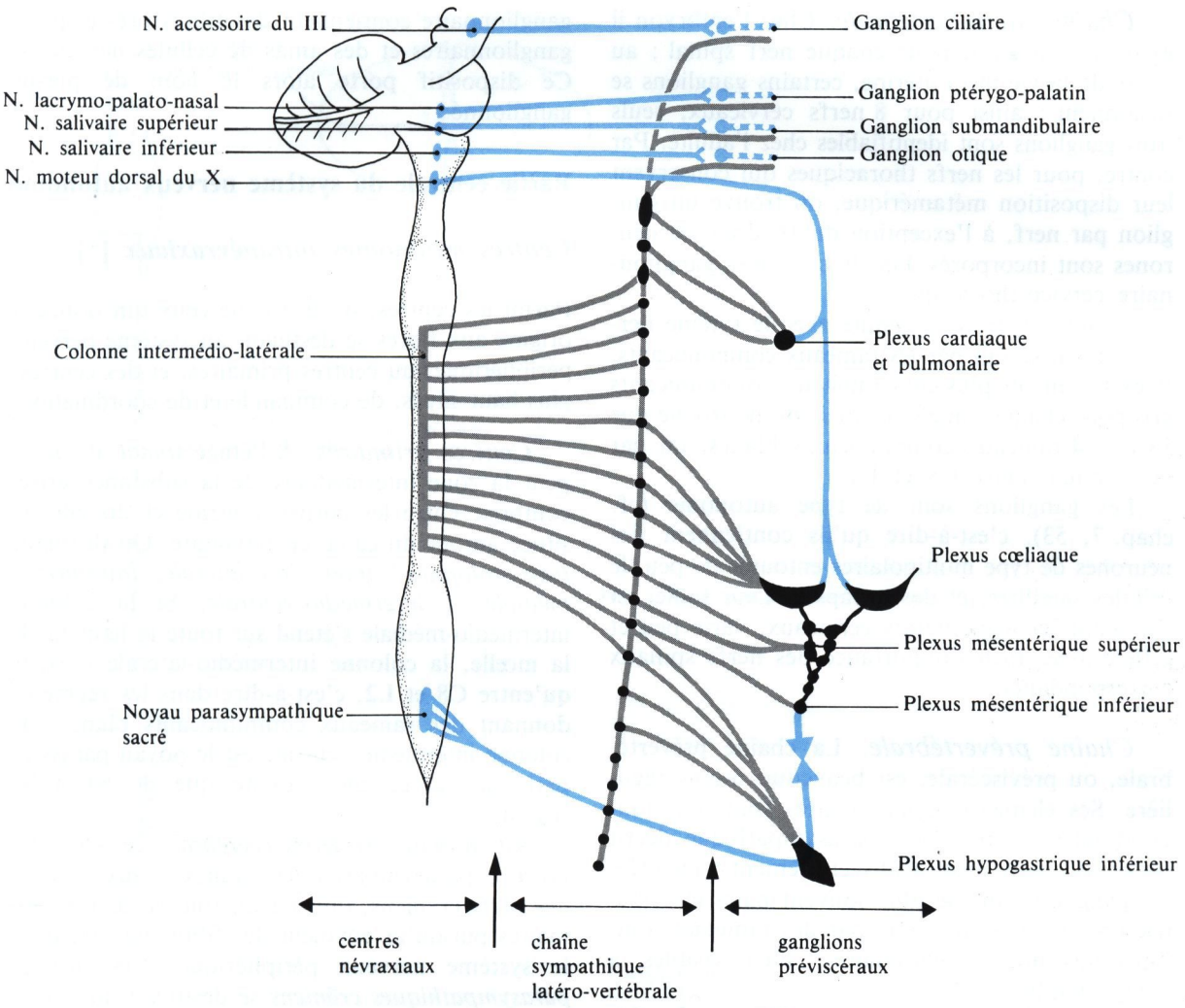

Fig. 3. Organisation longitudinale (transmétamérique) du système nerveux autonome (d'après Bossy J (1974) Schémas de neuro-anatomie, fasc VII-1, p 39. Vigot, Paris)

des nerfs crâniens, nerf vague (ou pneumogastrique). Les fibres parasympathiques issues du noyau moteur dorsal du nerf vague (cardio-pneumo-entérique), sortent du crâne par le trou jugulaire, traversent le cou, le thorax et l'abdomen en s'épuisant au cours de ce trajet ; les dernières fibres se terminent dans le plexus hypogastrique supérieur (ou nerf présacré).

Le contingent parasympathique sacré naît du noyau autonome sacré (colonne intermédio-ventrale). Il rejoint les plexus hypogastriques inférieurs droit et gauche par les nerfs splanchniques pelviens (nerfs érecteurs) (Le terme de splanchnique n'est pas bien approprié, selon la définition donnée plus haut ; on a proposé celui de nerfs pelviens).

Ainsi se trouve formé un axe longitudinal parasympathique crânio-sacré qui traverse l'organisation métamérique sympathique et abandonne des fibres aux différents ganglions et plexus ganglionnés de la chaine prévertébrale.

Formations grises ; chaînes ganglionnaires

Les ganglions autonomes sont groupés en chaînes, c'est-à-dire qu'ils sont reliés entre eux par des *connectifs* ou *rameaux interganglionnaires*.

Chez l'adulte on distingue deux grands systèmes : les chaînes latérovertébrales droite et gauche, et une chaîne prévertébrale ou préviscérale.

Chaîne latéro-vertébrale. Chez l'embryon il existe un ganglion pour chaque nerf spinal ; au cours de la vie intra-utérine, certains ganglions se fusionnent : ainsi pour 8 nerfs cervicaux, seuls trois ganglions sont identifiables chez l'adulte. Par contre, pour les nerfs thoraciques qui conservent leur disposition métamérique, on trouve un ganglion par nerf, à l'exception du 1er dont les neurones sont incorporés dans le complexe ganglionnaire cervico-thoracique.

La liaison de cette chaîne avec le sytème nerveux spinal se fait par les rameaux communicants. Il existe un ou plusieurs rameaux communicants gris pour chaque ganglion ; mais on ne trouve que 13 ou 14 rameaux communicants blancs, un par nerf spinal, entre C8 et L2.

Les ganglions sont de type autonome (cf. chap. 7, 53), c'est-à-dire qu'ils contiennent des neurones de type multipolaires entourés de peu de cellules satellites, et des synapses. Leur taille, en éliminant les agglomérats cervicaux, varie peu et reflète assez bien l'importance des nerfs spinaux correspondants.

Chaîne prévertébrale. La chaîne prévertébrale, ou préviscérale, est beaucoup moins régulière. Ses éléments ganglionnaires sont unis longitudinalement par l'axe parasympathique décrit ci-dessus, mais aussi transversalement ; en effet ces ganglions sont le plus souvent pairs et symétriques, et reliés entre eux par des rameaux commissuraux interganglionnaires, bien visibles à l'étage lombo-sacré.

Cette chaîne reçoit aussi des fibres sympathiques par les nerfs splanchniques. Elle est à l'origine des nerfs viscéraux. C'est pour cette raison que le terme de chaîne préviscérale lui est aussi attribué.

Les ganglions du type autonome ont des formes et des tailles extrêmement variables ; certains dépassent le centimètre alors que d'autres formés de trois ou quatre cellules ont un diamètre d'une centaine de microns. Au niveau abdominal, souvent la taille du ganglion est proportionnelle à celle du vaisseau qui portera ses fibres efférentes.

Plexus

Les fibres autonomes issues de divers ganglions peuvent former un réseau fibrillaire à distance d'un organe sur un vaisseau (plexus périvasculaire), ou au niveau de l'organe. Ce dispositif porte le nom de plexus [4].

Quelquefois, les plexus situés près d'une masse ganglionnaire contiennent des fibres pré- et post-ganglionnaires et des amas de cellules nerveuses. Ce dispositif porte alors le nom de plexus ganglionné.

Partie centrale du système nerveux autonome

Centres autonomes intranévraxiaux [5]

Parmi les centres, on distingue ceux qui donnent origine aux fibres se destinant au système nerveux périphérique, ou centres primaires, et des centres, plus haut situés, de commande et de coordination.

Centres primaires. A l'étage *spinal*, ils occupent la zone intermédiaire de la substance grise, comprise entre les cornes ventrale et dorsale, et située autour du canal épendymaire. On distingue *trois colonnes* : *intermédio-latérale, intermédio-médiale* et *intermédio-ventrale*. Si la colonne intermédio-médiale s'étend sur toute la hauteur de la mœlle, la colonne intermédio-latérale n'existe qu'entre C8 et L2, c'est-à-dire dans les segments donnant des rameaux communicants blancs ; la colonne intermédio-ventrale est le noyau parasympathique sacré, elle n'existe que de S1 à S3 (fig. 4).

Au niveau du *tronc cérébral*, ce sont les noyaux parasympathiques, annexés aux noyaux des nerfs crâniens, qui ont un rôle de centres primaires puisqu'ils envoient des fibres passant dans le système nerveux périphérique. Ces *noyaux parasympathiques crâniens* se destinant aux organes de l'extrémité céphalique forment le parasympathique crânien, stricto sensu (cf. chap. 11), alors que le noyau moteur dorsal du X (noyau cardio-pneumo-entérique) se destinant aux viscères du cou et du tronc constitue le système parasympathique crânien à destinée thoraco-abdominale (fig. 5) (cf. chap. 12).

Centres de commande et de coordination (fig. 6). La formation réticulaire joue sans aucun doute un rôle de commande et de coordination pour le système nerveux autonome, mais elle participe aussi au fonctionnement du système cérébrospinal.Il n'est pas possible d'isoler des éléments propres au système nerveux autonome.

Par contre l'hypothalamus, ou mieux le complexe hypothalamo-hypophysaire, est un centre essentiel de commande et de coordination pour les centres primaires autonomes.

A l'étage le plus élevé de la hiérarchie des centres nerveux, le cortex cérébral agit aussi sur les

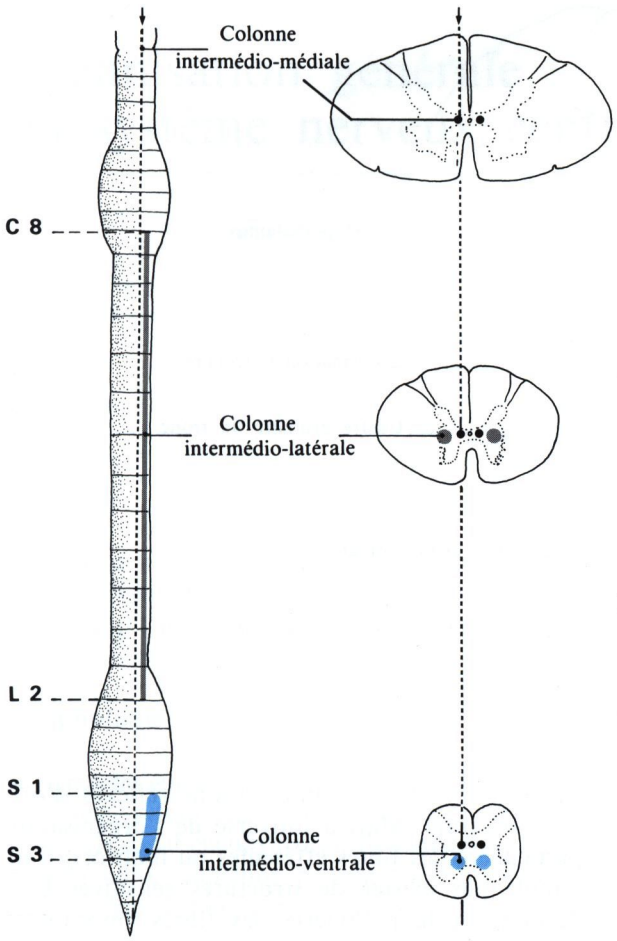

Fig. 4. Centres autonomes de la moelle épinière

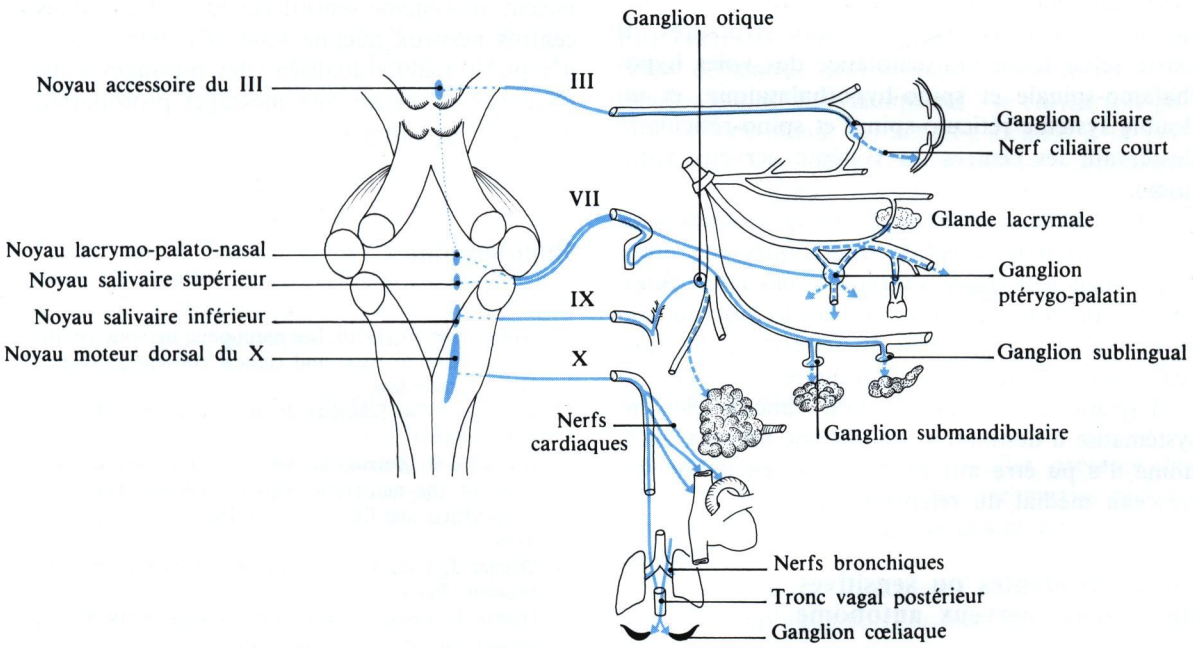

Fig. 5. Noyaux parasympathiques du tronc cérébral et destination de leurs fibres

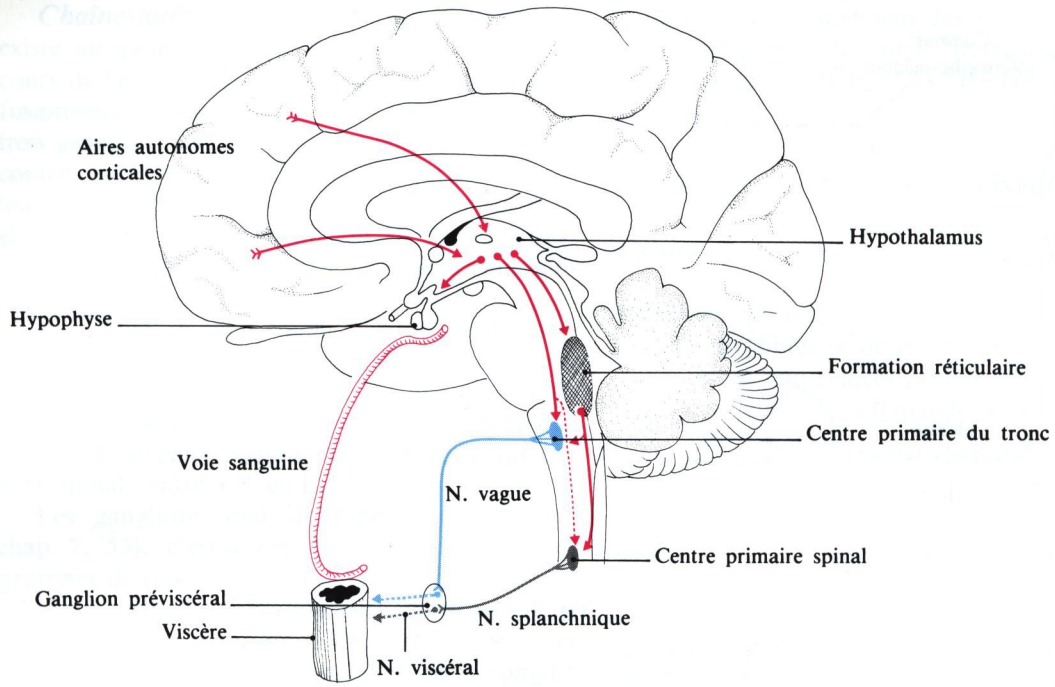

Fig. 6. Centres autonomes de commande et de coordination

centres primaires, directement parfois, mais surtout par l'intermédiaire de l'hypothalamus et de la formation réticulaire [3, 5].

Voies intranévraxiales

Elles sont mal connues. Ce sont des voies fonctionnelles plus que des faisceaux structurés. Il existe selon toute vraisemblance des voies hypothalamo-spinale et spino-hypothalamique, et un double système réticulo-spinal et spino-réticulaire desservant les centres du système nerveux autonome.

Des faisceaux efférents hypothalamiques semblent avoir une fonction spécifiquement autonome, mais leur trajet n'a pu être mis en évidence au-delà du tronc cérébral ; ce sont le faisceau longitudinal médial (faisceau de Schütze) et les faisceaux quittant le corps mamillaire.

Partant du cortex cérébral, aucun élément systématisé à destination du système nerveux autonome n'a pu être mis en évidence, en dehors du faisceau médial du télencéphale.

Fibres afférentes ou sensitives du système nerveux autonome

On ne peut nier l'existence d'une innervation sensitive autonome ; ne serait-ce que par les douleurs ou les nombreuses manifestations réflexes d'origine viscérale. Mais à l'inverse de l'organisation particulière des fibres efférentes ou motrices, il ne semble pas exister de structures sensitives bien définies. A la périphérie, les fibres empruntent d'abord le système efférent autonome puis se mêlent au système sensitif cérébro-spinal ; dans les centres nerveux aucune voie afférente autonome n'a pu être individualisée ; les messages sensitifs viscéraux se mêlent aux messages protopathiques d'origine somatique.

Bibliographie

1. Appenzeller O (1970) The autonomic nervous system (an introduction to basic and clinical concepts). North Holland, Amsterdam
2. Bossy J (1974) Schémas de neuro-anatomie. Fasc VII-1. Vigot, Paris
3. Brooks CM, Koizuni K, Sato A (1979) Integrative functions of the autonomic nervous system. University of Tokyo Press and Elsevier/North Holland, Amsterdam New York
4. Delmas J, Laux G (1952) Système nerveux sympathique. Masson, Paris
5. Guérin J, Bioulac B, Henry P, Loiseau P (1979) Système nerveux autonome. Sandoz, Paris
6. Kuntz A (1953) The autonomic nervous system. Lea and Febiger, Philadelphia

CHAPITRE 9

Organisation générale du système nerveux central

Le système nerveux central est l'ensemble des éléments nerveux contenus dans le crâne et le canal rachidien ; c'est l'axe nerveux ou névraxe.

Morphologie

Si la **moelle épinière** conserve la disposition schématiquement tubulaire de l'embryon avec un canal central (le canal épendymaire), **l'encéphale** contenu dans la boîte crânienne présente une morphologie complexe formé à partir de cinq renflements qui se coudent, se plissent, se développent de manières différentes (voir chap. 32, organogenèse et maturation). Dans le sens caudo-rostral se succèdent le myélencéphale (moelle allongée ou bulbe) qui fait suite à la moelle épinière, le métencéphale (pont ou protubérance annulaire), le mésencéphale (qui comprend le tectum ou lame colliculaire, le tegmentum et les pédoncules cérébraux), le diencéphale et le télencéphale (fig. 1). Les trois premiers forment le tronc cérébral qui porte dorsalement en dérivation le cervelet (ou petit cerveau). Le cerveau est formé par les deux hémisphères cérébraux qui groupent diencéphale et télencéphale.

L'encéphale est creusée de **cavités** dont certaines, importantes, sont appelées les ventricules ; ainsi le 4e ventricule de forme losangique (rhombe = losange), est logé dans le rhombencéphale qui englobe le bulbe et le pont ; le 3e ventricule est creusé dans le cerveau antérieur, et dans chaque hémisphère se trouve un ventricule latéral. Toutes ces cavités sont reliées entre elles ; les ventricules latéraux communiquent avec le 3e ventricule par les trous interventriculaires (de Monro), celui-ci avec le 4e ventricule par l'aqueduc du mésencéphale (de Sylvius) creusé dans le mésencéphale, et le 4e ventricule avec le canal épendymaire qui est au centre de la moelle épinière.

Structure

Dans tout le névraxe une simple coupe macroscopique permet de distinguer de la substance grise et de la substance blanche.

Substance grise

Elle correspond aux centres ; c'est un amas de corps cellulaires neuroniques, de synapses et de cellules gliales. Elle comprend : le *cortex* (ou pallium, ou manteau, ou écorce) localisé à la périphérie des hémisphères cérébraux et cérébelleux ; des centres appelés *noyaux* s'ils sont bien individualisés et de proportions équivalentes, *colonnes* lorsque l'une des dimensions excède de beaucoup les deux autres, ou encore *lames* lorsque l'épaisseur est minime.

Substance blanche

Sous une uniformité macroscopique, présente une grande variabilité. Elle est formée par les prolongements des neurones qu'ils soient axoniques ou dendritiques.

Un *cordon* (ou funicule) n'a qu'une signification topographique (cordon postérieur ou cordon antérolatéral de la moelle épinière). Le *pédoncule* est une structure allongée, condensée, groupant

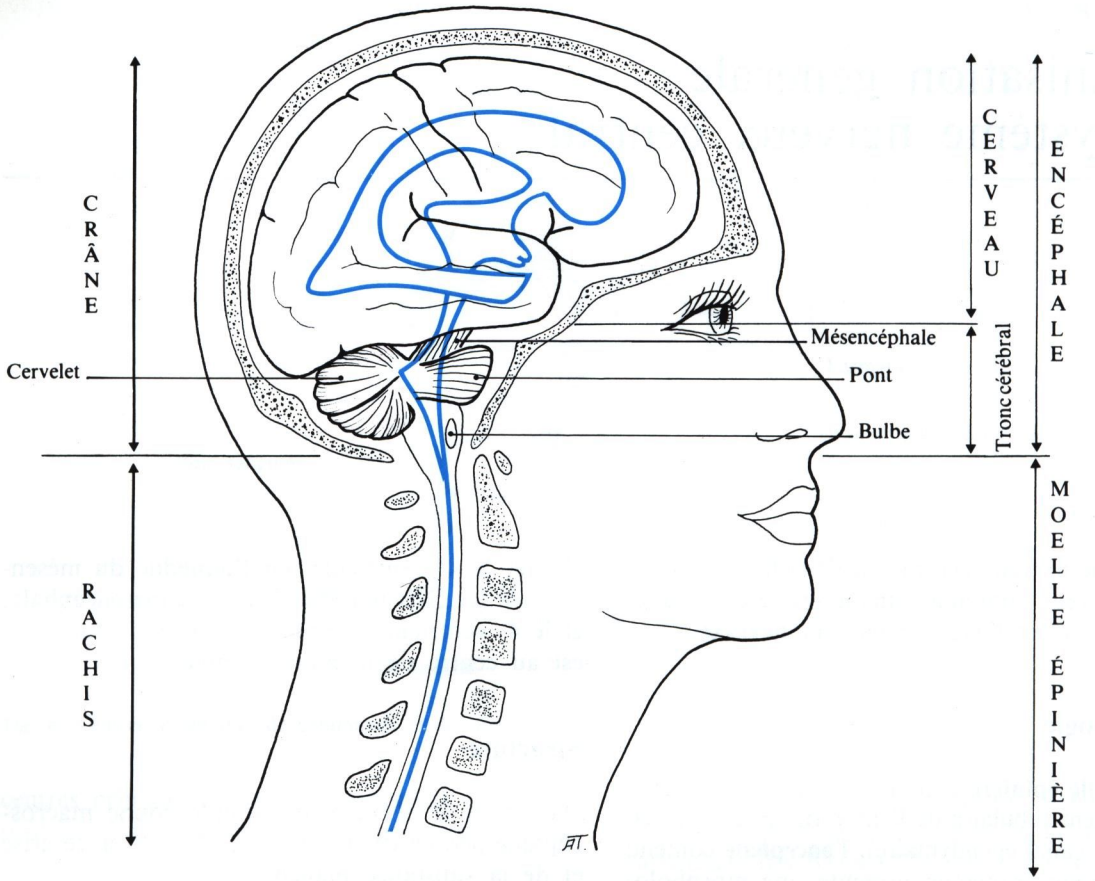

Fig. 1. Le névraxe : sa topographie, ses subdivisions et ses cavités.

des fibres unissant deux parties du système nerveux (ex : pédoncule cérébelleux), il n'a lui aussi qu'une signification topographique. L'un et l'autre pourront contenir des éléments très variables dans leur forme et leur fonction.

D'un point de vue descriptif, il est possible de distinguer :

- des *tractus*, groupant des fibres dont le nom indique l'origine et la terminaison ; de constitution homogène, ils ont une fonction déterminée (ex : tractus cortico-spinal) ;
- des *faisceaux*, groupes de fibres morphologiquement bien définis (ex : faisceau arqué) ;
- des *lemniscus*, bandes de fibres nerveuses plus ou moins aplaties, d'aspect rubané (ex : lemniscus médial ou ruban de Reil médian) ;
- des *fibres*, lorsque les éléments nerveux sont dispersés, (ex : fibres arciformes) ;
- des *radiations*, formées par des fibres qui partent d'une structure et s'épanouissent en divergeant (ex : radiations thalamiques, ou radiations du corps calleux).

Une *voie nerveuse* est un terme général et fonctionnel (voies motrices, voies auditives) englobant différentes formations nerveuses.

Les *éléments d'association*, unissent entre eux des centres homolatéraux de même étage ou non.

Lorsque les fibres traversent le plan médian, elles peuvent former :

- une *décussation* lorsqu'elles appartiennent à un faisceau rejoignant des centres controlatéraux situés à des niveaux différents (ex : décussation du tractus cortico-spinal, ou décussation motrice)
- un *chiasma*, terme réservé au croisement partiel des fibres optiques
- une *commissure* lorsque les fibres unissent des structures homologues ou de même niveau, de fonction semblable ou non. (ex : commissure habénulaire, commissure antérieure).

Le terme, *fibres de projection*, concerne les axones issus d'un centre et se projetant sur une

structure nerveuse précise. On l'utilise souvent de façon plus restrictive pour les fibres corticipètes ou corticifuges qui unissent le cortex cérébral aux centres primaires, ou au thalamus.

Enfin, il existe des zones du système nerveux central où les substances grise et blanche sont mêlées morphologiquement et fonctionnellement ; c'est la *formation réticulaire* que l'on rencontre dans tous les étages du névraxe. Elle joue à la fois un rôle de centre et un rôle de voie de conduction. C'est peut-être le type le plus archaïque de structure nerveuse, mais son importance reste primordiale non seulement dans les phénomènes de veille et de sommeil, mais aussi dans le fonctionnement de tous les centres nerveux depuis le motoneurone spinal jusqu'aux aires néocorticales préfrontales.

Protection des centres nerveux (fig. 2)

La protection propre du système nerveux périphérique est réduite à l'épinèvre ; à l'opposé, celle du névraxe est assurée par un système très complexe. Une série de tuniques concentriques séparées par des espaces assurent non seulement sa protection, mais aussi son amarrage grâce à des dépendances.

De la périphérie vers les centres, on trouve successivement :

- l'*enveloppe osseuse* (crâne ou rachis) dont la paroi interne est tapissée de périoste (ou endoste) pouvant se décoller artificiellement en créant un espace qualifié d'extra-dural uniquement au niveau du crâne ;

- l'*espace épidural* est inexistant dans le crâne ; il est, par contre, important dans le rachis où il contient de la graisse et les plexus veineux intrarachidiens. Le terme de péridural, utilisé dans certaines techniques d'anesthésie semble préférable ;

- la *dure-mère*, ou pachyméninge, est un feuillet limitant l'espace épidural dans le canal rachidien. Dans le crâne elle est accolée au périoste pour former la dure-mère crânienne ou secondaire ; dans cette zone d'accolement elle contient les vaisseaux méningés et les sinus veineux duraux qui sont les équivalents des plexus veineux intrarachidiens ;

- l'*espace sub-dural* (sous-dural), virtuel, est rempli par un film liquidien qui correspondrait à de la lymphe ;

- l'*arachnoïde*, feuillet leptoméningé, est très ténue comme l'indique son nom ;

- l'*espace sub-arachnoïdien* est vaste ; il est rempli de liquide cérébro-spinal (céphalo-rachidien) et peut être cloisonné par différentes formations leptoméningées comme les ligaments dentelés ;

- la *pie-mère*, 2e feuillet leptoméningé, est

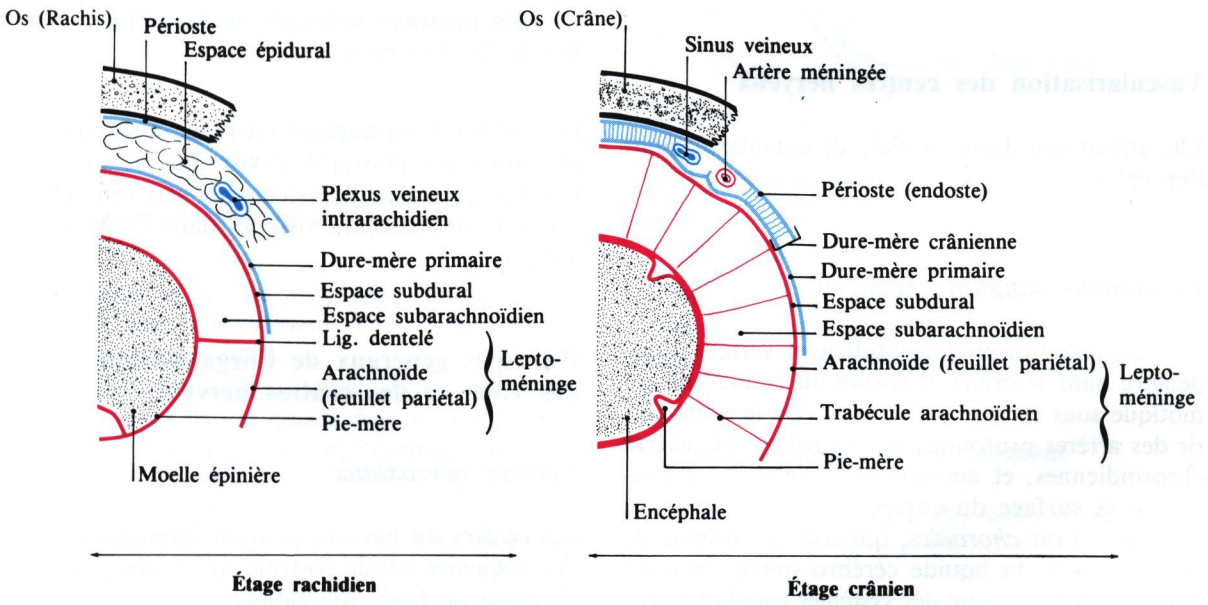

Fig. 2. Comparaison de la protection des centres nerveux aux étages crânien et rachidien

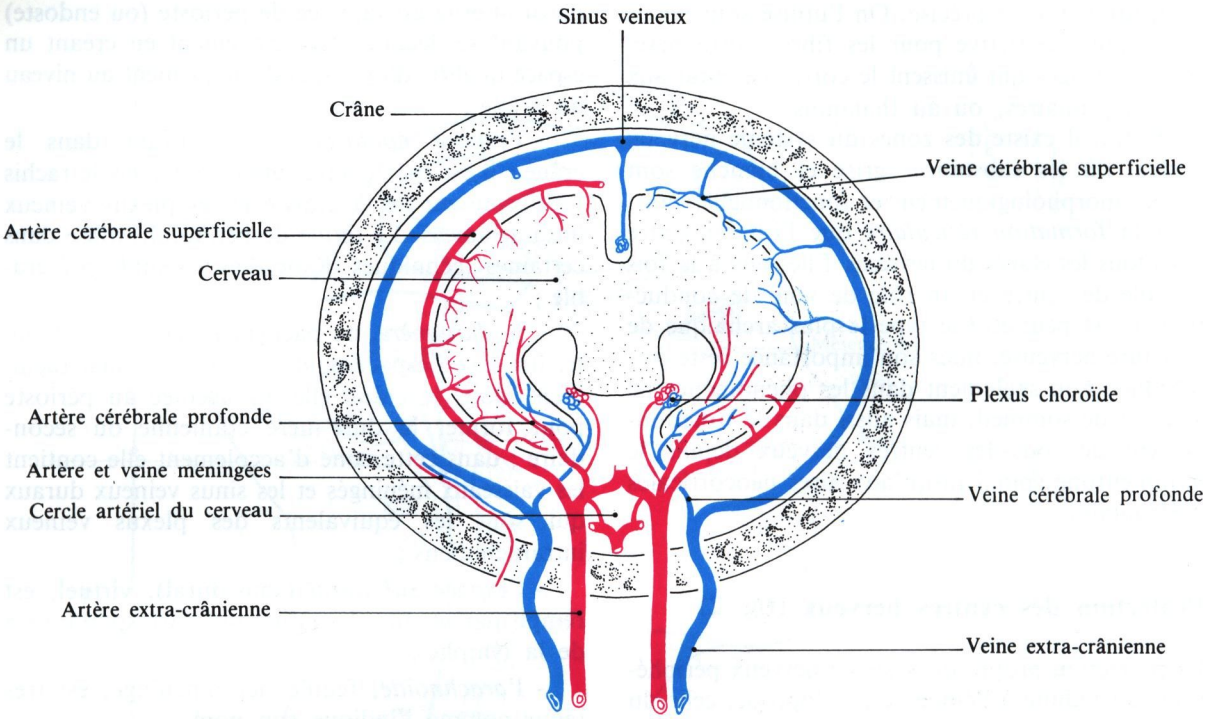

Fig. 3. Organisation générale de la vascularisation de l'encéphale

étroitement fixée au névraxe et en épouse tout le relief.

Dans le langage médical, on utilise souvent les adjectifs intrathécal et extrathécal pour indiquer un processus ou un acte localisé en dedans ou en dehors du fourreau dural.

Vascularisation des centres nerveux

Elle atteint son degré extrême de complexité pour l'encéphale, mais sa schématisation en est plus aisée (fig. 3).

Le système sanguin comprend :

- un *arbre artériel* carotidien et vertébral qui pénètre dans le crâne et forme un cercle anastomotique sous la base du cerveau. De là vont partir des artères profondes ou centrales, des artères chroroïdiennes, et des artères périphériques courant à la surface du cortex ;
- les *plexus choroïdes*, qui sont à l'origine de la production du liquide cérébro-spinal, peuvent être considérés comme des systèmes capillaires spéciaux annexés aux toiles choroïdiennes des ventricules cérébraux ;
- un *système veineux* qui a son origine dans l'ensemble des champs capillaires et se groupe en un système central et un système périphérique. Les deux se jettent dans les sinus veineux inclus dans la dure-mère (cf. chap. 30 et 31). C'est à partir de ces sinus que le sang sortira du crâne ;
- les *vaisseaux méningés*, inclus entre les feuillets de la dure-mère crânienne.

Le ***système lymphatique*** est réduit à sa plus simple expression puisqu'il n'existe pas de vaisseaux lymphatiques dans le système nerveux central. Un courant lymphatique existerait dans l'espace subdural.

Principes généraux de l'organisation des voies et des centres nerveux

Centres névraxiaux

Les centres du névraxe peuvent être classés selon une séquence caudo-rostrale qui traduit la complication de leurs fonctions :

- les centres primaires, ou segmentaires, en relation avec le système nerveux périphérique cor-

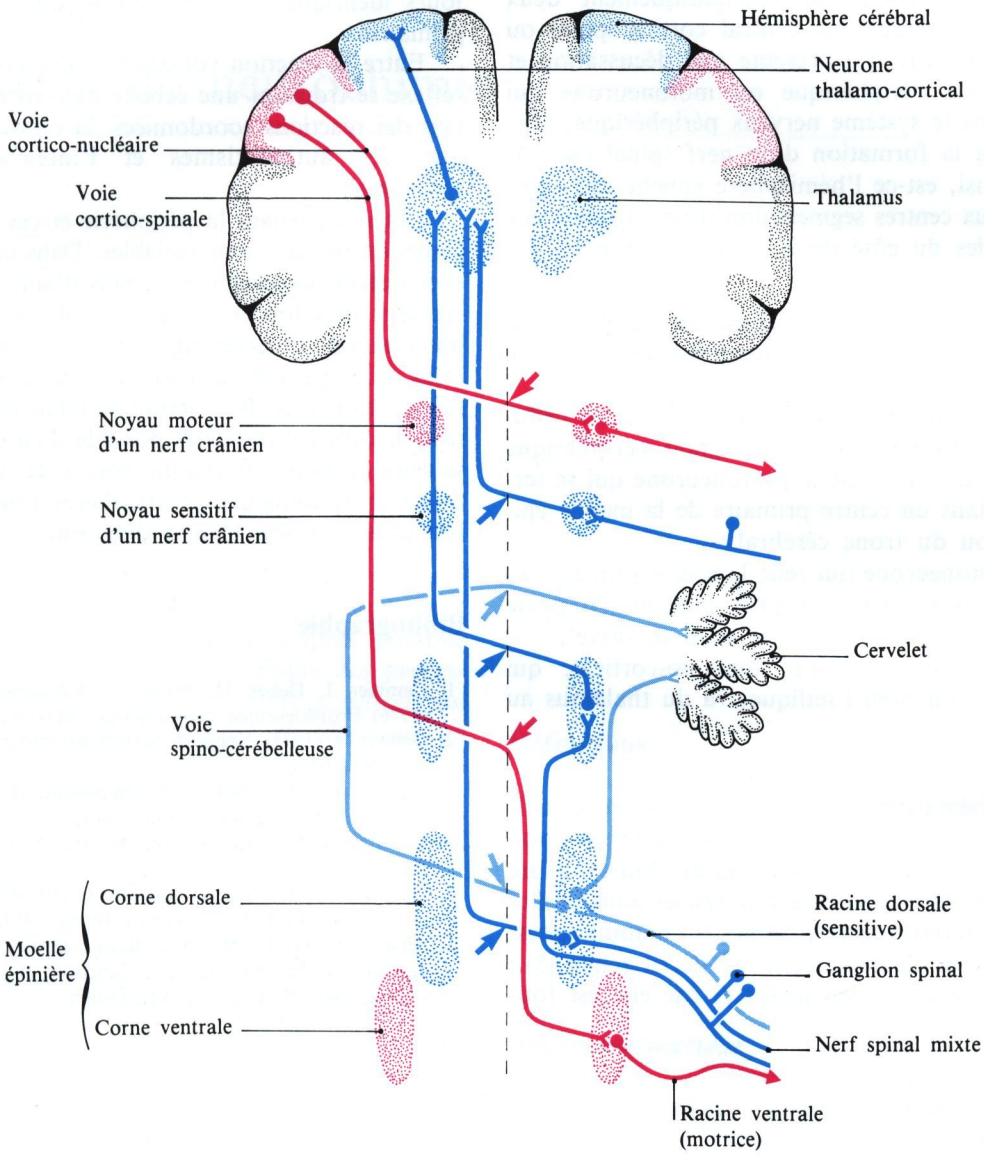

Fig. 4. Diagramme de l'organisation de quelques grandes voies nerveuses

respondent à la substance grise spinale et aux noyaux des nerfs crâniens. C'est le niveau des réflexes élémentaires ;

- les centres suprasegmentaires, ou supraspinaux, n'ont aucune liaison directe avec le système nerveux périphérique ; ils interviennent dans les processus séquentiels, la synergie, la tonicité, etc.) ;
- le cervelet intervient surtout dans la coordination ;
- l'étage thalamo-strié est responsable des automatismes et c'est à son niveau que débutent les phénomènes d'intégration ;
- quant au cortex cérébral, il est le siège de la conscience, des réactions volontaires, de la mémoire et des processus d'association.

Voies du système nerveux central

En règle générale les grandes voies sont croisées et comportent donc une décussation.

Les *voies motrices* ont une direction crânio-caudale ; elles sont dites descendantes.

La voie motrice principale (fig. 4) corticifuge,

descendante, comprend schématiquement deux neurones ; un neurone central cortico-spinal ou cortico-nucléaire qui présente une décussation et un neurone périphérique ou motoneurone qui passe dans le système nerveux périphérique, participant à la formation d'un nerf spinal ou crânien. Ainsi, est-ce l'hémisphère gauche qui commande aux centres segmentaires droits agissant sur les muscles du côté droit, et inversement.

La *voie sensitive* (fig. 4) est croisée elle aussi, mais elle est ascendante, corticipète, et formée de trois neurones :

- un neurone périphérique, dont le corps cellulaire se trouve dans un ganglion périphérique cérébrospinal ; c'est le protoneurone qui se termine dans un centre primaire de la moelle épinière ou du tronc cérébral ;
- un deutoneurone qui relie le centre primaire au thalamus et croise le plan médian ; il porte donc la décussation de la voie sensitive ;
- un troisième neurone, thalamo-cortical, qui comme son nom l'indique, va du thalamus au cortex.

Ce schéma simple permet de comprendre comment une information devient consciente ou comment se fait une réaction volontaire. Mais il existe une *hiérarchie des réactions nerveuses* dont la plupart sont réflexes, inconscientes ou automatiques. L'arc réflexe élémentaire a été décrit (chap. 5) ; c'est une réaction peu adaptée, car elle est toujours identique ; elle n'intéresse que les centres primaires.

Entre la réaction volontaire consciente et l'arc réflexe se trouvent une échelle de centres permettant des réactions coordonnées, la régulation tonique, les automatismes et l'intégration des sensations.

Les voies reliant la périphérie et ces différents étages du névraxe sont variables. Dans certains cas elles restent homolatérales ; dans d'autres cas elles croisent deux fois et ont donc finalement un effet homolatéral. Inversement si elles sont hétérolatérales, elles peuvent croiser la ligne médiane une fois ou trois fois. Le nombre de relais est lui aussi très variable ; il n'est pas possible d'en donner un schéma général, car chaque voie a des caractéristiques morphologiques particulières adaptées à sa fonction et à son champ d'action.

Bibliographie

1. Cambier J, Dehen H, Poirier J, Ribadeau-Dumas JL (1976) Propédeutique neurologique. Masson, Paris
2. Delmas A (1975) Voies et centres nerveux, 10e édition. Masson, Paris
3. Gardner E (1979) Notions fondamentales de neurologie. Doin, Paris et Saunders, Philadelphie
4. Lazorthes G (1973) Le système nerveux central. Masson, Paris
5. Lazorthes G, Gouazé A, Salamon G (1976) Vascularisation et circulation de l'encéphale. Tome I. Masson, Paris
6. Schadé JP, Ford DM (1971) Basic neurology, an introduction to the structure and function of the nervous system, 2nd ed. Elsevier, Amsterdam

CHAPITRE 10

Éléments de neurochimie

L'organisation structurale du système nerveux central reste la base indispensable à son étude et à sa compréhension ; mais il n'est plus possible actuellement de ne pas tenir compte des processus neurochimiques qui le font vivre et surtout qui animent ce schéma statique, en donnant un modèle souple, fin et capable de s'adapter au mieux pour recevoir, enregistrer et répondre.

Historique

C'est avec la synapse que la biochimie fait son entrée dans le système nerveux au début du siècle. La notion de médiateur chimique a permis de différencier les synapses. Dale (1935) [3] définit le principe de l'unicité du neurotransmetteur dans toutes les transmissions d'un neurone. Entre 1940 et 1950, ce sont les neurohormones hypothalamiques qui sont mises en évidence (Sharrer et du Vigneaud). La notion de sites récepteurs pour ces substances date du début du siècle [7], mais dès 1948 Ahlquist montre la dualité des récepteurs adrénergiques et les dissocient en α et β. Les synapses peuvent être distinguées en inhibitrice et excitatrice [5] selon le médiateur chimique. La microscopie électronique met en évidence la présence de microvésicules dans l'élément présynaptique [4, 10] ; elles apparaissent comme la forme visible du neurotransmetteur dont l'histochimie permet de définir la nature.

La découverte des récepteurs opiacés (1973), celle de neuromédiateurs morphinomimétiques (1975) ouvriront l'ère des neuropeptides qui, s'associant aux données précédentes, ont révolutionné nos connaissances sur le sytème nerveux central, la compréhension de sa pathologie, et ont ouvert de nouveaux horizons thérapeutiques.

Définitions

Toutes ces substances sont produites par des éléments nerveux ou peut-être par des cellules gliales. Le terme de neuromédiateur pouvant prêter à confusion, a été remplacé par ceux de neurotransmetteur et de neuromodulateur.

Neurotransmetteur

C'est une substance chimique directement liée à la transmission synaptique. Les critères qui le caractérisent sont :

1) présence dans l'élément présynaptique ;
2) libération sous l'effet de l'influx nerveux ;
3) identité d'effet de la stimulation de la fibre nerveuse et de celui de la substance appliquée par micro-iontophorèse ;
4) fugacité de l'action par destruction enzymatique ou recaptage ;
5) action sur les récepteurs postsynaptiques et réponse de l'élément postsynaptique ;
6) similitude d'effet de l'antagoniste sur la stimulation nerveuse ou lors de l'application locale du neurotransmetteur.

Ces neurotransmetteurs sont donc présents dans toutes les synapses chimiques du système nerveux ; leur nombre explique la variété des synapses rencontrées.

Neuromodulateur

Intermédiaire entre neurotransmetteur et neurohormone, c'est une substance produite par des éléments nerveux ; il agit à distance en passant par le liquide interstitiel remplissant des espaces extracellulaires ou par le liquide céphalo-rachidien. Cette substance modifie le fonctionnement des synapses ou des cellules-cibles pendant une durée importante. Un neuromodulateur ne sort pas du système nerveux ce qui le distingue des neurohormones.

Mais on doit signaler que la même substance chimique peut agir comme neurotransmetteur ou comme neuromodulateur selon son lieu de production et sa diffusion. Par exemple la noradrénaline (NA) peut être le neurotransmetteur des fibres postganglionnaires orthosympathiques, ou un neuromodulateur libéré par des varicosités dans l'espace extracellulaire. De même la sérotonine est un neurotransmetteur essentiel des noyaux du raphé, mais cette substance est produite en grande quantité par le corps pinéal et agit alors, au moins en partie, comme un neuromodulateur hypothalamique.

Neurohormone

Elle est produite par des cellules nerveuses spécialisées, neurosécrétoires. Cette substance est la résultante de la transformation d'un signal nerveux en signal chimique. Les produits de neurosécrétion cheminent souvent sous forme de granules dans l'axone et sont libérés dans le courant sanguin ; parfois cependant pour certains d'entre eux la libération s'effectue dans le liquide interstitiel ou le liquide cérébro-spinal (céphalo-rachidien) étant donnée la proximité de leur site de destination. Ces terminaisons neurosécrétoires peuvent être groupées en organes neurosécrétoires ou neuro-hémaux.

Les neurohormones agissent à distance sur des cellules cibles en général glandulaires. Le système hypothalamo-hypophysaire en est l'exemple type.

Une substance neurochimique ne peut avoir d'effet que sur un site capable de la reconnaître et de la recevoir ; c'est le terme de récepteur qui a été retenu pour le désigner.

Récepteurs

Ce sont des structures moléculaires spécifiques existant dans des régions particulières des membranes cellulaires. Leur organisation stéréochimique permet de recevoir électivement la substance neurochimique possédant une forme compétente (fig. 1). Lorsque la substance possédant cette structure active le récepteur, on parle de substance agoniste ; mais il existe des substances antagonistes capables de se fixer sur le même récepteur en le bloquant. Il existe aussi des substances ayant une structure chimique identique mais en miroir (énanthiomère) ; elles sont donc incapables d'occuper le récepteur. Enfin on rencontre des substances agonistes compétitives que le récepteur peut accepter, mais qui ne possèdent pas tous les effets de l'agoniste. De plus le récepteur pourrait modifier sa forme stéréospécifique pour réaliser des interconversions allostériques permettant de recevoir l'agoniste ou l'antagoniste selon la présence ou l'absence d'un autre facteur, Na + par exemple [12]. Les récepteurs sont en nombre limité permettant donc une saturation ; mais ils ne sont pas forcémment en quantité équivalente chez tous les individus.

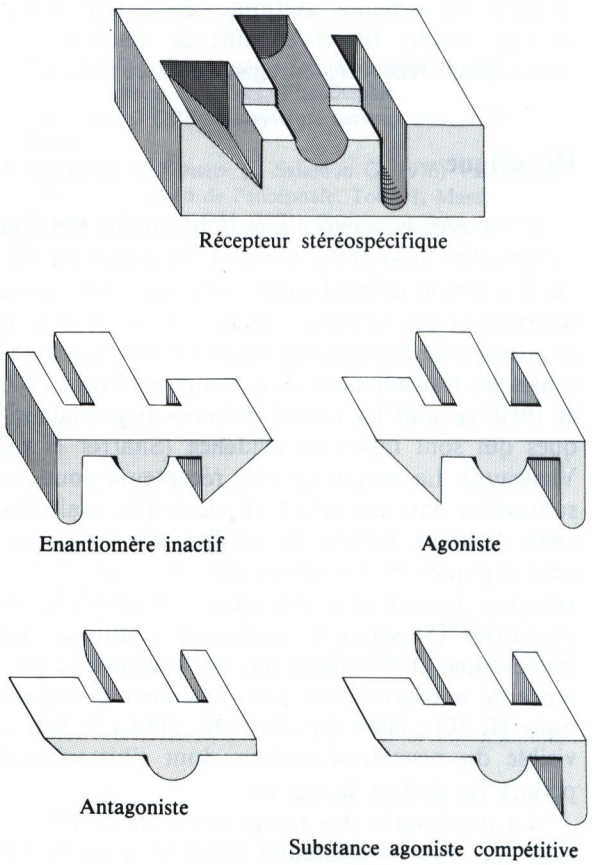

Fig. 1. Types de substances pouvant entrer en compétition sur un récepteur stéréospécifique

Le terme de ***ligand*** est un terme général s'appliquant à la réalisation d'un complexe chimique. Ce terme est utilisé en neurobiologie pour qualifier la liaison d'une substance neurochimique et d'un site récepteur. Ce ligand peut être plus ou moins stable.

Méthodes

A côté des moyens optiques, histochimiques ou électromicroscopiques, la neurochimie fait appel aux méthodes biochimiques et pharmacologiques habituelles :

- mise en évidence d'une substance et de sa topographie par dosage direct, par des techniques radio-immunologiques, chimiques ou immunohistologiques, par marquage radioactif ;
- caractérisation de la substance, avec synthèse éventuelle ou copie de la substance recherchée (génie génétique) ;
- blocage de la synthèse ;
- études des enzymes intervenant dans la synthèse ou la destruction
- destruction locale de la substance ;
- modification de sa résorption ;
- injection du produit ou de son précurseur dans le sang, le LCR, la cavité péritonéale ;
- localement, micro-injection ou micro-iontophorèse ;
- dénervation des fibres des neurones spécifiques (par exemple la 5, 6 di-hydroxy-tryptamine [5, 6 DHT], pour les fibres sérotoninergiques) ;
- blocage de la réabsorption (clomipramine pour la sérotonine par exemple) ;
- injection de peptidases pour accélérer la destruction des neuropeptides, ou leur blocage pour augmenter la durée de vie et d'action de ces substances ;
- étude des récepteurs qui a souvent permis de prévoir la production endogène d'une substance avant sa mise en évidence.

Quelques-unes de ces techniques peuvent être utilisées chez l'Homme, mais la plupart font partie du domaine de l'expérimentation animale.

Classification des substances neurochimiques

En allant des plus simples aux plus complexes, on trouve des acides aminés, des monamines et des peptides.

Acides aminés

Les acides aminés servent de neurotransmetteurs à 30 % des neurones. L'acide aspartique et l'acide glutamique sont excitateurs, alors que la glycine et l'acide gamma-amino-butyrique (GABA) sont inhibiteurs. Quant à la taurine et à la β-alanine, on pense qu'elles pourraient jouer un rôle de neurotransmetteur inhibiteur sans qu'une preuve expérimentale n'ait été donnée à ce jour.

Les deux derniers n'entrent pas dans la composition des neuropeptides.

Monoamines

Ce groupe de substances variées est le plus caractéristique de la neurotransmission avec l'acétylcholine et l'adrénaline, premières substances à avoir été mises en évidence dans ce domaine.

L'*acétylcholine* est une petite molécule très largement répandue dans le système nerveux central et le système nerveux périphérique ; elle est le neurotransmetteur de la jonction neuro-musculaire.

La mise en évidence de l'*histamine* dans le système nerveux central a été faite dès 1943. Sa répartition est hétérogène dans l'encéphale avec une forte concentration dans l'hypothalamus. Mais à ce jour on n'a pas pu prouver son rôle dans la neurotransmission. En effet sa présence pourrait être due aux mastocytes présents dans le système nerveux ; mais elle est détectée dans les préparations synaptosomiales, et d'autres arguments expérimentaux plaideraient en faveur d'un rôle neurotransmetteur [11].

Le groupe des *amines biogènes* comprend la sérotonine et les catécholamines.

La sérotonine, ou 5-hydroxy-tryptamine, est principalement localisée dans le tronc cérébral, noyaux du raphé. Elle jouerait à la fois le rôle de neurotransmetteur et de neuromodulateur même dans le cortex cérébral.

Le groupe des catécholamines dérive de la tyrosine qui sera à l'origine de la séquence : L-dopa → dopamine → noradrénaline → adrénaline. La dopamine et la noradrénaline seront à l'origine des deux grands systèmes dopaminergique et noradrénergique (chap. 28).

Neuropeptides

Les neuropeptides peuvent être des neurotransmetteurs, des neuromodulateurs ou des neurohormones. Leurs molécules peuvent être courtes, 2 acides

aminés (a.a) (carnosine), ou longues, jusqu'à plus de 200 a.a., (β-lipotropine 91 a.a. ; ou pro-opio-mélanocortine, 263 a.a.). En général les neurotransmetteurs ont des chaînes plus courtes que les neuromodulateurs et les neurohormones.

Les principaux neuropeptides courts sont la carnosine, 2 a.a, la thyréostimuline (TRH) 3 a.a., les nagapeptides 4 a.a., les enképhalines 5 a.a. (méthionine- enképhaline et leucine-enképhaline).

Les neuropeptides longs sont extrêmement nombreux : Angiotensine II, ANG, (8 a.a.), Cholecystokinine, CCK, (8 a.a.), Vasopressine, ADH, (9 a.a.), LHRH Luteinizing Hormone Releasing Hormone (10 a.a.), Prolactine Inhibiting Factor, PIF, Substance P ou neurokinine 1 (11 a.a.), Neurotensine (13 a.a.), Bombésine (14 a.a.), Somatostatine, SRIF (14 a.a.), Mélanostimuline-Inhibiting-Factor, M.I.F., Gastrine, Sécrétine (27 a.a.), Polypeptide Intestinal Vasoactif, V.I.P. (28 a.a.), Glucagon (29 a.a.), Inhibiteur gastrique (43 a.a.). Quant à la pro-opio-mélano-cortine (263 a.a.), elle contient les séquences de plusieurs peptides : corticotrophine, CRF (39 a.a.) dont l'α-MSH (hormone mélanostimulante), et β-lipotropine (91 a.a.) qui donne les peptides suivants : γ-lipotropine (58 a.a.) ; β-MSH (12 a.a.) ; β-endorphine (31 a.a.) ; α-endorphine (15 a.a.) ; γ-endorphine (16 a.a.), métenképhaline (5 a.a.), et la γ-MSH (12 a.a.).

Autres substances pouvant intervenir dans la neuroactivité

L'adénosine-triphosphate, ATP, a une action excitatrice au niveau de certaines cellules cérébrales alors que l'adénosine est inhibitrice. Les prostaglandines ont peut-être une action synaptique ; selon leur groupe (E ou F) et leur site d'action, elles pourraient avoir des effets opposés, activation ou inhibition.

Quant aux hormones stéroïdiennes, rien ne permet actuellement de les considérer comme des neuro-transmetteurs. Par contre, elles ont un indiscutable effet neuromodulateur sur l'hypothalamus en particulier dans sa portion préoptique et antérieure.

Métabolisme des substances neurochimiques

Dans le péricaryon, la production de substances se fait par un mécanisme de synthèse protéique et/ou par fractionnement d'un précurseur (pro-opio-mélanocortine par exemple) toujours sous l'influence d'enzymes.

Souvent la substance forme des vésicules se détachant du réticulum endoplasmique ou de l'appareil de Golgi, neuropeptides en particulier. Elles cheminent dans l'axone par un flux axonal antérograde, et s'accumulent dans les synaptosomes des terminaisons nerveuses où se forment des vésicules synaptiques.

Sous l'influence de l'influx nerveux, la substance est : 1) libérée dans la synapse puis soit détruite sous l'influence d'une enzyme spécifique, soit recaptée dans un intervalle de temps de l'ordre de 0,5 msec ; ou 2) libérée dans le liquide extra-cellulaire où elle pourra passer dans le sang ; dans ce dernier cas, elle formera un ligand avec le site récepteur qui sera détruit par un mécanisme enzymatique après un délai beaucoup plus long, pouvant atteindre plusieurs jours.

Au niveau synaptique, lorsqu'il y a eu destruction du neuro-transmetteur, les éléments sont recaptés et le neuro-transmetteur resynthétisé dans la terminaison présynaptique.

Dans tous ces mécanismes, la participation ionique est essentielle. La formation de ligands ouvre des ionopores probablement plus nombreux que les récepteurs membranaires.

Conclusion

Toutes ces substances ont pour caractéristique d'être produites dans des neurones (peut-être parfois dans des cellules gliales dérivées cependant du neurectoblaste), et d'être libérées par des terminaisons nerveuses pour agir à l'échelon synaptique (neurotransmetteur), dans un territoire du système nerveux (neuromodulateur), ou en dehors du système nerveux (neuro-hormones).

Le principe de Dale, « un neurone - un neurotransmetteur », est remis en question, les collatérales d'un neurone pouvant avoir des effets différents.

La chémoarchitectonie, ou toponeurochimie, qui étudie les groupements de ces familles de neurones ou la destination de leurs fibres sera vue au chap. 28. Cet aspect donne une nouvelle dimension à la neuro-anatomie. En effet, elle permet de dissocier certaines voies classiquement monovalentes, et inversement de grouper fonctionnellement des structures topographiquement indépendantes.

Bibliographie

1. Ahlquist R (1948) Concept of adrenergic receptors. Am J Physiol 153 : 568-600
2. Bioulac B, Simonet G, Vincent JD (1981) Synapses et transmission synaptique. L'actualité en neurobiologie n° 2. Sandoz, Paris (mise au point des connaissances sur les synapses, les neurotransmetteurs et leurs implications en clinique)
3. Dale HH (1935) Pharmacology and nerve-endings. Proc R Soc London [Biol] 28 : 319-322
4. De Robertis E, Bennett HS (1954) Submicroscopic vesicular component in the synapse. Fed Proc 13 : 35
5. Eccles JC (1957) The physiology of nerve cells. John Hopkins Press, Baltimore
6. Emson PC (1983) Chemical neuroanatomy. Raven Press, New York (Ouvrage très complet. La plupart des articles se rapportent à des études sur le Rat, avec quelques extensions vers d'autres espèces)
7. Langley JN (1905) On the reactions of cells and nerve endings to certain poisons, chiefly as regards the reaction of striated muscle to nicotine and to curare. J Physiol (London) 33 : 374-413
8. Mandel P(1981) Neuromédiateurs, aspects neurochimiques. In : Les maladies des récepteurs, 43e Congrès Français de Médecine. Masson, Paris
9. Nieuwenhuys R (1985) Chemoarchitecture of the brain. Springer Verlag, Berlin (Ouvrage de synthèse orienté vers le cerveau humain, mais où la base expérimentale reste évidemment l'animal)
10. Palade GE, Palay SL (1954) Electron microscope observations of interneuronal and neuromuscular synapses. Anat Rec 118 : 335-336
11. Schwartz JC (1977) Histaminergic mechanisms in brain. Am Rev Pharmacol Toxicol 17 : 325-339
12. Simon EJ (1977) Le récepteur de la morphine. Recherche 78 : 416-423
13. Zarifian E (1980) Neurobiochimie clinique. L'actualité en neurobiologie n° 1. Sandoz, Paris (Synthèse des progrès réalisés dans l'étude de la biochimie cérébrale avec ses implications en neurologie et en psychiatrie)

CHAPITRE 11

Innervation somatique

J Bossy, D Prat et P Sambuc

Seule est envisagée ici l'innervation des structures somatiques dans leurs relations avec l'organisation des centres primaires, ou segmentaires, du névraxe, c'est-à-dire l'organisation radiculaire du système nerveux périphérique et la systématisation des nerfs crâniens.

La description du trajet, des branches et des rapports des nerfs cérébro-spinaux est étudiée dans d'autres volumes de l'ouvrage auxquels se reportera le lecteur.

Innervation de l'extrémité céphalique

L'innervation de l'extrémité céphalique dépend de certains nerfs crâniens et de branches du plexus cervical, C1 à C4.

Étant donné l'imbrication des fibres somatiques et viscérales dans la plupart des nerfs crâniens [4, 11], la systématisation générale de ces nerfs est exposée dans ce paragraphe à l'exception des nerfs sensoriels qui sont étudiés dans le chapitre 34.

Actuellement l'imagerie médicale permet de visualiser le trajet intracrânien d'un certain nombre de nerfs (fig. 2).

Nerfs moteurs du globe oculaire

Les nerfs oculomoteur (III), trochléaire (IV) et abducens (VI), assurent l'innervation de la musculature striée du globe oculaire, et le nerf oculomoteur son innervation parasympathique.

Le nerf oculomoteur (III) innerve tous les muscles extrinsèques striés du globe oculaire à l'exception du muscle droit latéral innervé par le nerf abducens (VI) et du muscle oblique supérie innervé par le nerf trochléaire (IV).

Les fibres parasympathiques cheminent dans le nerf oculomoteur, font relais dans le ganglion ciliaire et, par l'intermédiaire des nerfs ciliaires courts, pénètrent dans le globe oculaire pour se terminer dans le sphincter de l'iris, le muscle ciliaire et les corps ciliaires (fig. 3).

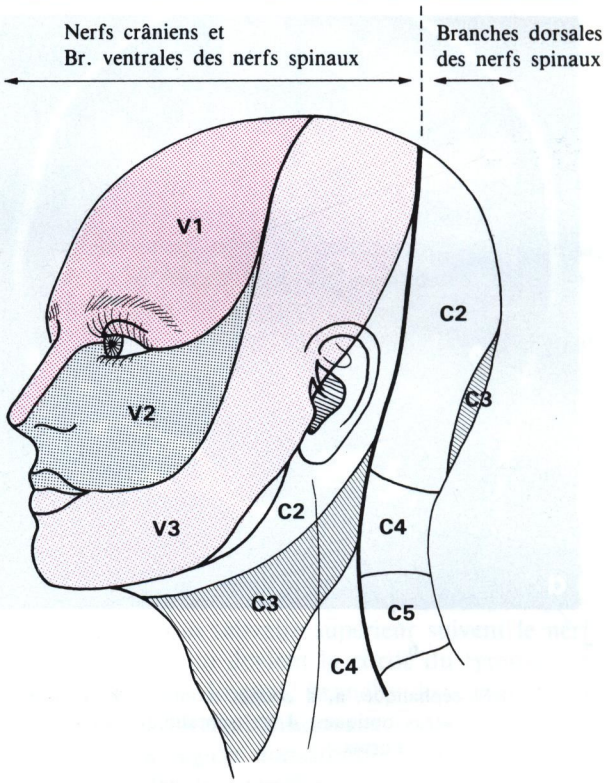

Fig. 1. Dermatomes de la face et du cou (d'après J Bossy, D Prat-Pradal, J Taillandier (1984) Les microsystèmes de l'acupuncture. Masson, Paris, p 37)

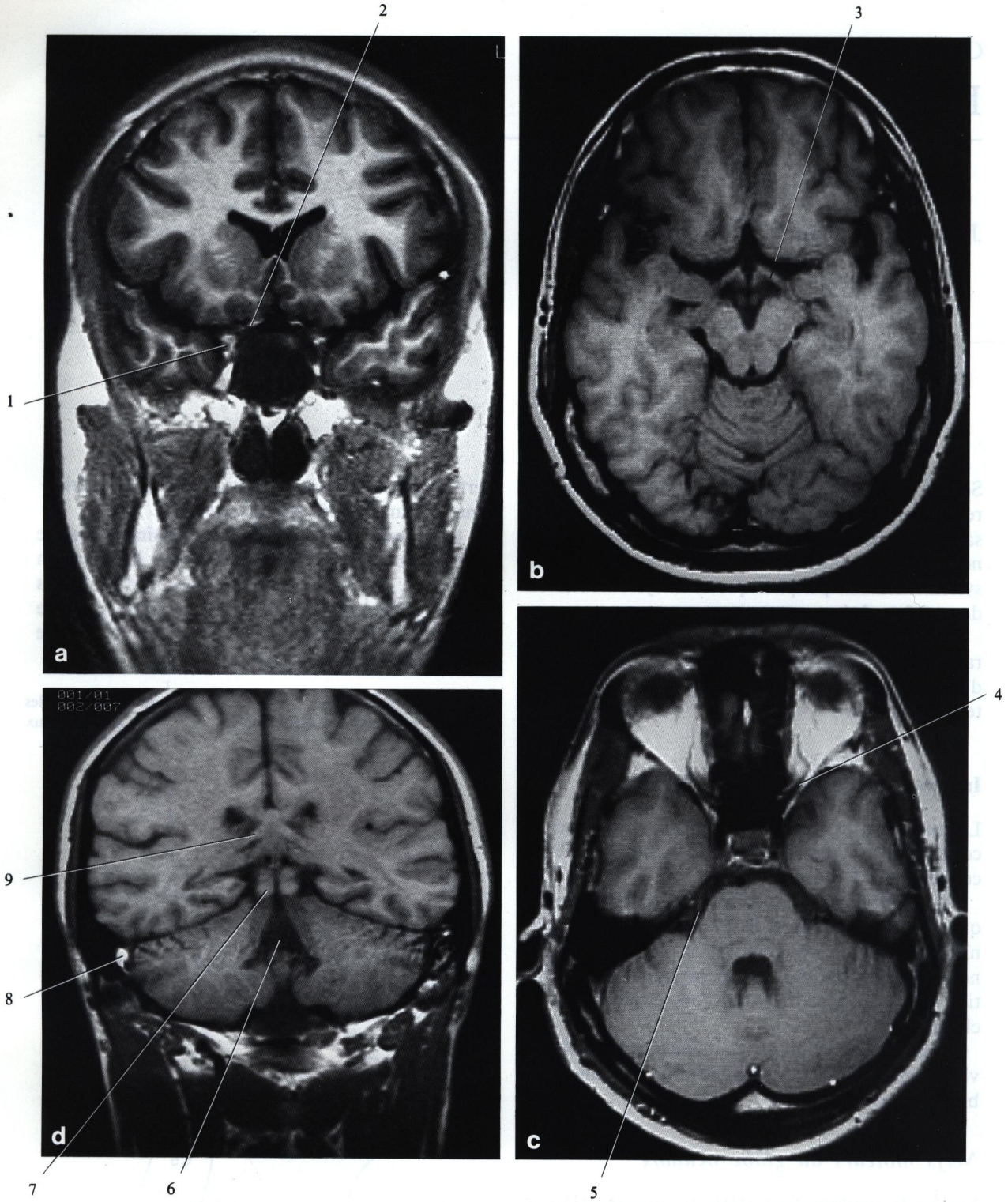

Fig. 2. IRM céphalique. **a, d** coupes frontales, **b, c** coupes transversales. *1* Sinus caverneux (III, IV, VI, VI) ; *2* Tractus olfactif ; *3* Tractus optique ; *4* V. ophtalmique supérieure ; *5* Nerf trijumeau ; *6* IVe Ventricule ; *7* Colliculus inférieur ; *8* Sinus latéral ; *9* Fornix

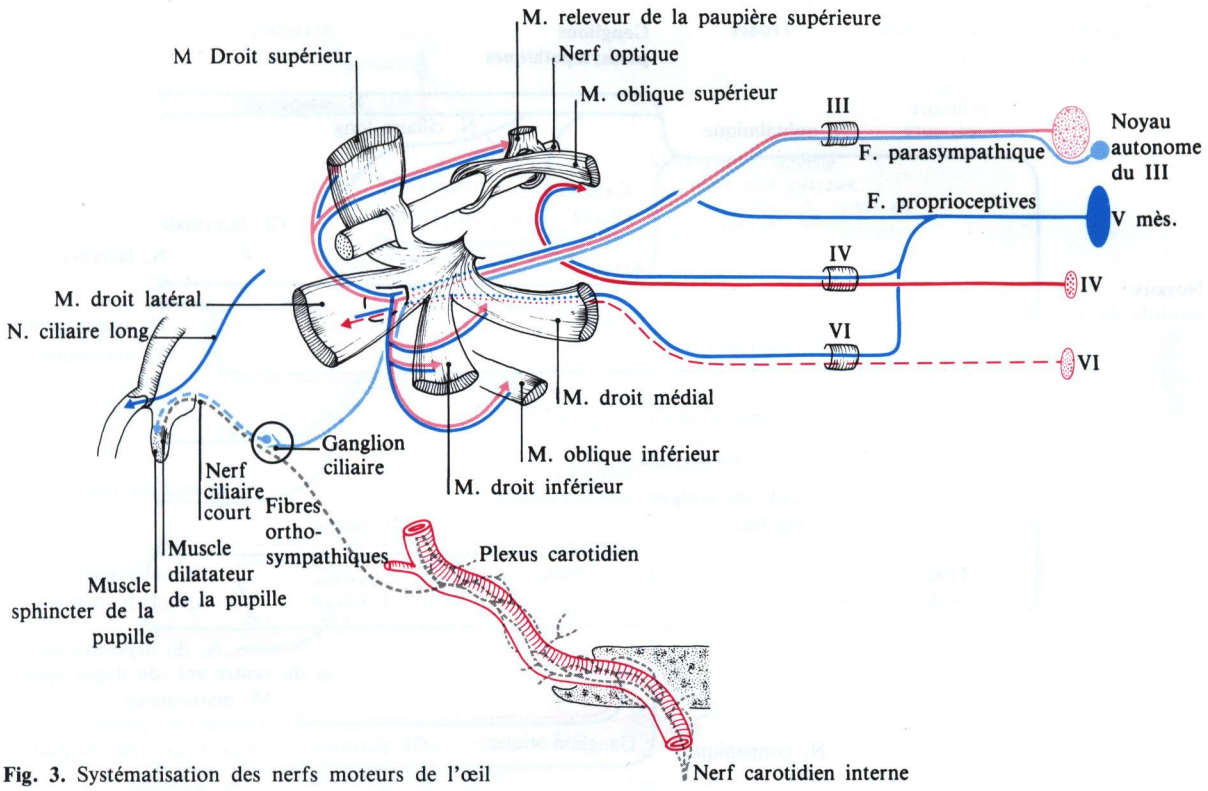

Fig. 3. Systématisation des nerfs moteurs de l'œil

Nerf trijumeau

Le nerf trijumeau (V) est un nerf mixte assurant l'innervation sensitive de l'extrémité céphalique avec les branches cutanées des quatre premiers nerfs cervicaux (fig. 1).

La région de la conque et du conduit auditif externe, zone de Ramsay-Hunt, sont sous la dépendance du rameau auriculaire du nerf vague, soit directement, soit en empruntant le trajet du nerf intermédiaire ou du nerf glosso-pharyngien. Aucune fibre parasympathique ne chemine dans le tronc du nerf trijumeau ou de ses branches. Les ganglions parasympathiques annexés aux branches de ce nerf reçoivent leurs contingents par d'autres nerfs crâniens (III, VII, VII bis et IX). Quant aux fibres sympathiques, elles arrivent du tronc sympathique cervical en suivant le plus souvent un trajet périvasculaire avant de rejoindre une structure nerveuse pour atteindre soit le ganglion autonome soit l'organe directement (fig. 4).

Seule la troisième branche du nerf trijumeau, le nerf mandibulaire, contient des fibres motrices se destinant à des muscles striés : muscles masticateurs, abaisseurs de la mandibule, du plancher buccal, tenseurs du tympan et du voile du palais.

Nerfs facial et intermédiaire
(fig. 5 ; chap. 8, fig. 5)

Le nerf facial stricto-sensu (VII), et le nerf intermédiaire (VII bis) forment un complexe nerveux mixte qui assure : l'innervation motrice des muscles de la mimique, du muscle stapédien, du stylo-hyoïdien et du ventre postérieur du digastrique ; et l'innervation sensitivo-sensorielle de la partie moyenne de la muqueuse linguale.

A côté de ce contingent cérébrospinal, des fibres parasympathiques issues du noyau lacrymo-palato-nasal suivent le nerf facial, le quittent au niveau de son genou pour former le grand nerf pétreux qui contient les fibres préganglionnaires se rendant au ganglion ptérygo-palatin, annexé au nerf maxillaire. Les fibres parasympathiques provenant du noyau salivaire supérieur suivent le nerf intermédiaire, qui devient la corde du tympan, et s'accole au nerf lingual, branche du nerf mandibulaire. Ces fibres abandonnent le nerf lingual au niveau de la région mandibulaire antéro-médiale pour atteindre les ganglions submandibulaire et sublingual, d'où partent les fibres post-ganglionnaires pour les glandes correspondantes.

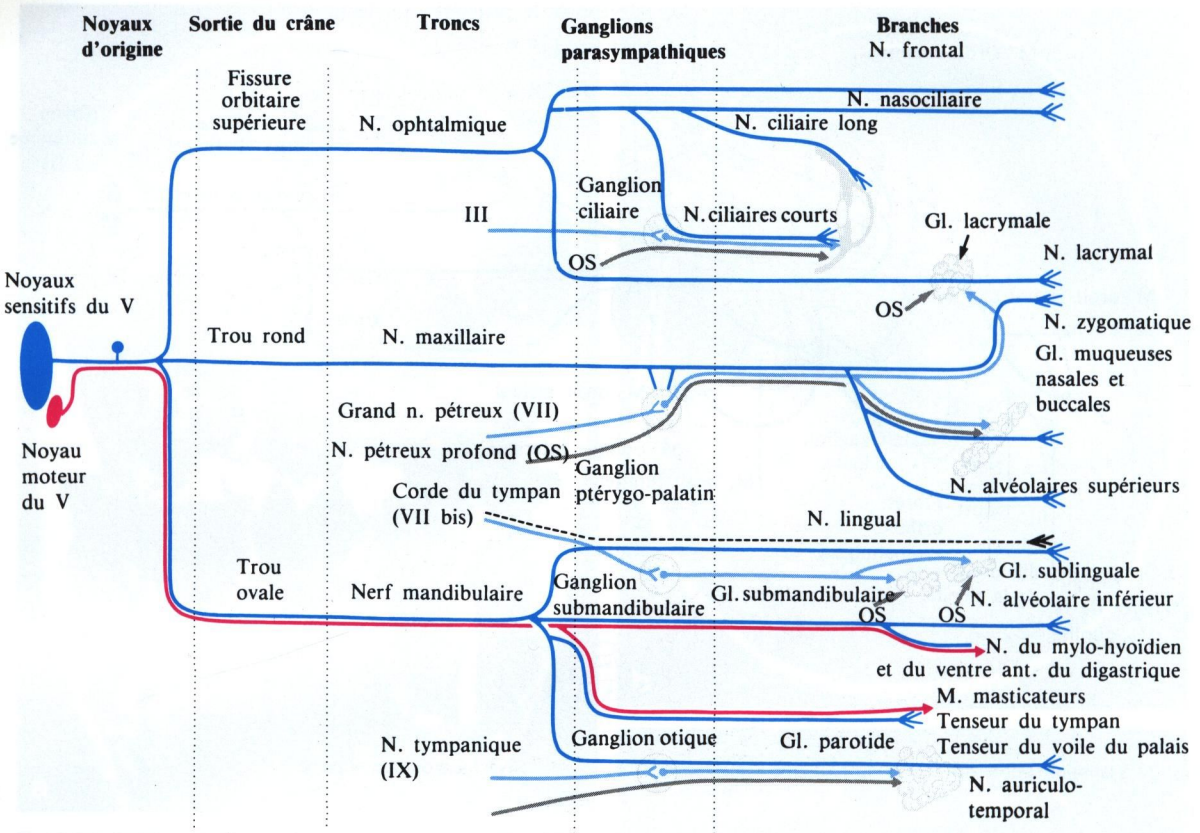

Fig. 4. Systématisation du nerf trijumeau (en partie d'après J Bossy (1973) Schémas de travaux pratiques de Neuroanatomie, fasc IX. Vigot, Paris, p 55). OS : fibres orthosympathiques

Nerf glosso-pharyngien (fig. 6)

Le nerf glosso-pharyngien (IX) est un nerf mixte qui donne l'innervation sensitivo-sensorielle de la base de la langue et assure l'innervation sensitive et motrice de la partie supérieure du pharynx et du voile du palais. Il participe à l'innervation sensitive de la muqueuse de la caisse du tympan et de la trompe auditive. Son contingent parasympathique issu du noyau salivaire inférieur suit le tronc du IX, puis le nerf tympanique et le petit nerf pétreux profond qui le conduit au ganglion otique annexé au nerf auriculo-temporal, branche du nerf mandibulaire.

Nerf vague (fig. 7)

Le nerf vague (X) (pneumogastrique), est aussi un nerf mixte. Ses fibres motrices assurent l'innervation de la musculature striée de la partie inférieure du pharynx et supérieure de l'œsophage, et celle du muscle crico-thyroïdien. Ses fibres sensitives innervent la partie inférieure du pharynx et tout le larynx ; il faut aussi y ajouter le rameau auriculaire du X qui transporte directement ou non, les fibres sensitives pour la conque et le conduit auditif externe.

Mais le nerf vague est surtout le vecteur des fibres parasympathiques issues du noyau moteur dorsal du X se destinant aux viscères thoraco-abdominaux, ce qui lui a valu son appellation de pneumogastrique.

Nerf accessoire (fig. 8)

Le nerf accessoire, XI (spinal), est un nerf moteur composite, contenant des fibres à destinée laryngée provenant de la partie inférieure du noyau ambigu, et des fibres à destinée somatique cervicale (sterno-cléido-mastoïdien et trapèze), issues des trois ou quatre premiers segments cervicaux.

Les fibres à destinée laryngée s'accolent au nerf vague (rameau interne du nerf accessoire) et

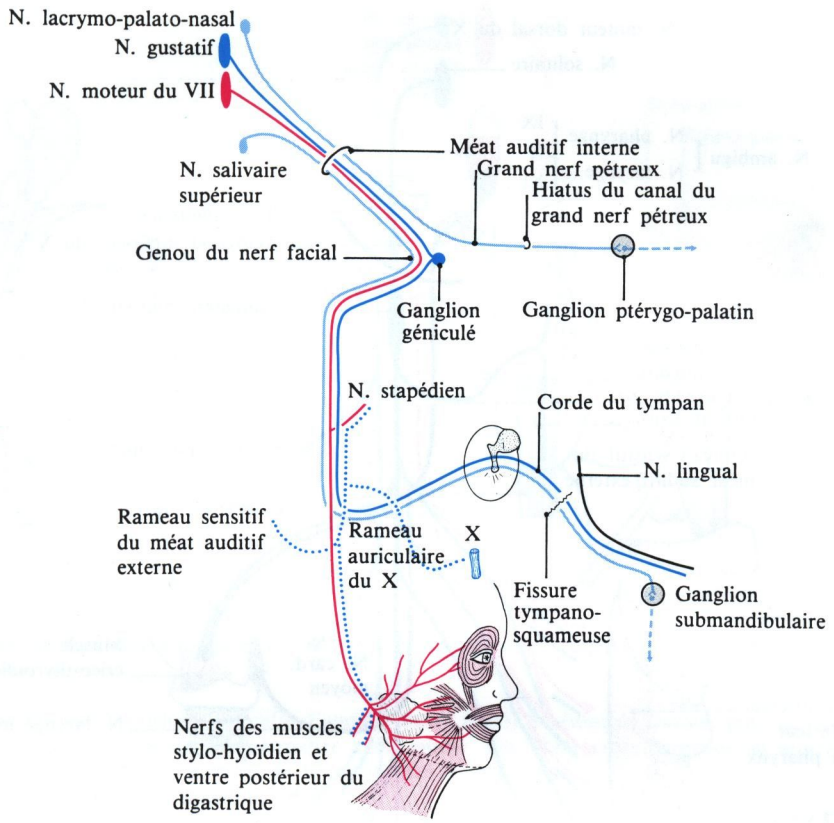

Fig. 5. Systématisation des nerfs facial et intermédiaire (en partie d'après J Bossy (1973) Schémas de travaux pratiques de Neuroanatomie, fasc IX. Vigot, Paris, p 61)

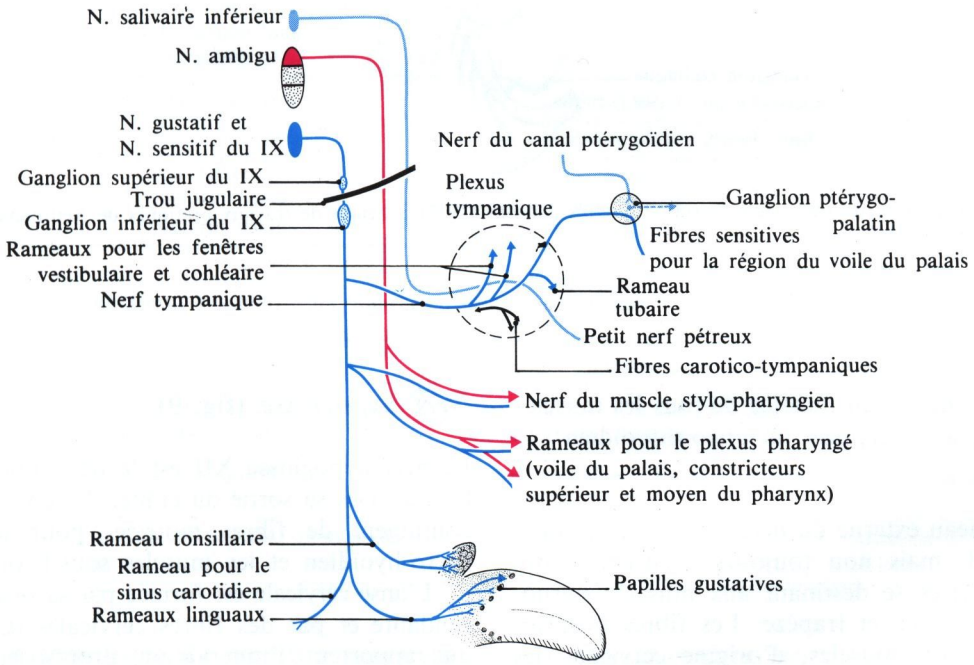

Fig. 6. Systématisation du nerf glossopharyngien (modifié d'après J Bossy (1973) Schémas de travaux pratiques de Neuroanatomie, fasc IX. Vigot, Paris, p 91)

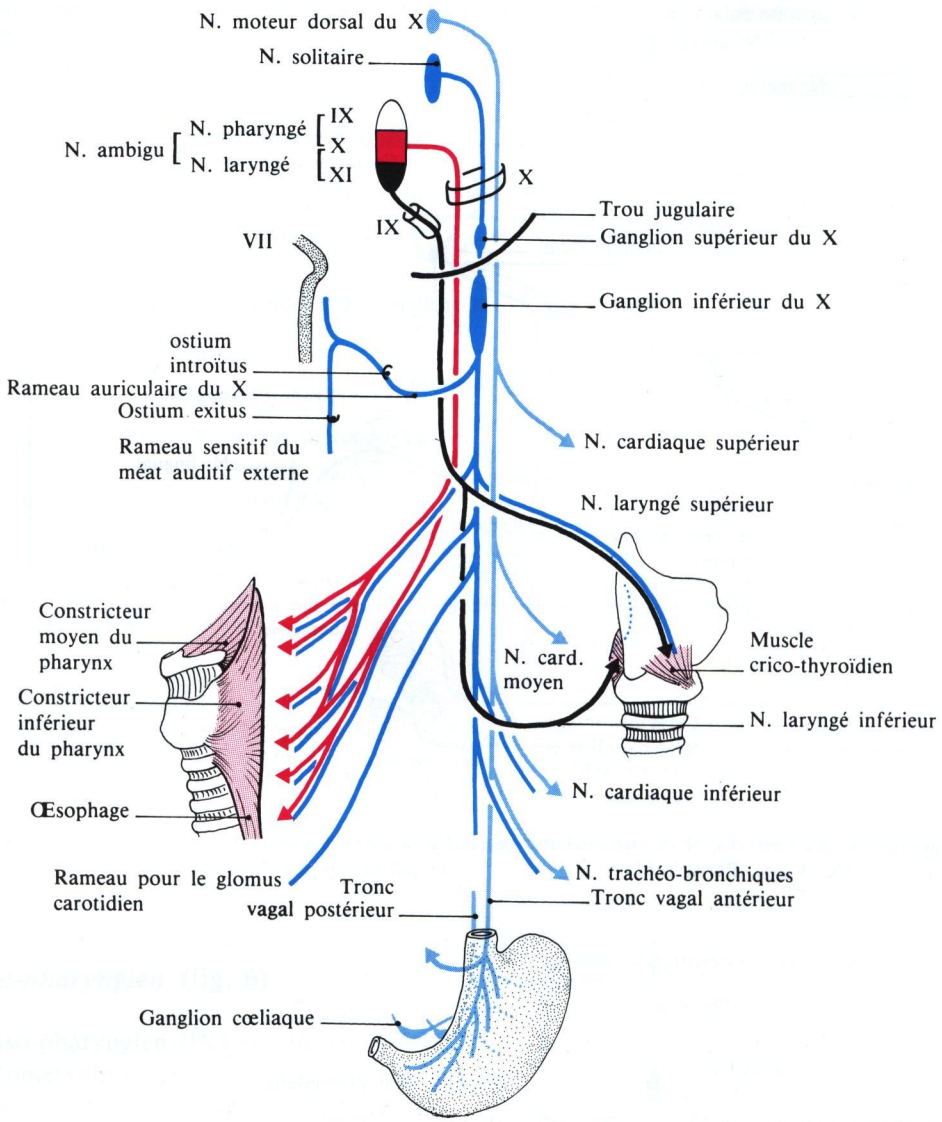

Fig. 7. Systématisation du nerf vague (modifié d'après J Bossy (1973) Schémas de travaux pratiques de Neuroanatomie, fasc IX. Vigot, Paris, p 92)

assurent l'innervation motrice de tous les muscles du larynx, à l'exception du crico-thyroïdien.

Le rameau externe du nerf accessoire contient en général, mais non toujours, l'ensemble des fibres motrices se destinant aux muscles sterno-cléido-mastoïdien et trapèze. Les fibres proprioceptives de ces muscles, d'origine cervicale, les atteignent soit directement, soit après un parcours commun avec les fibres motrices.

Nerf hypoglosse (fig. 9)

Le nerf hypoglosse XII est le nerf moteur de la langue. Dès sa sortie du crâne, il reçoit de C1 un contingent de fibres motrices pour le muscle thyro-hyoïdien et les muscles sous-hyoïdiens.

L'anse cervicale est formée par sa branche descendante et par des fibres cervicales (C2 et C3) qui apportent l'innervation proprioceptive des muscles sous-hyoïdiens, thyro-hyoïdien et génio-hyoïdien.

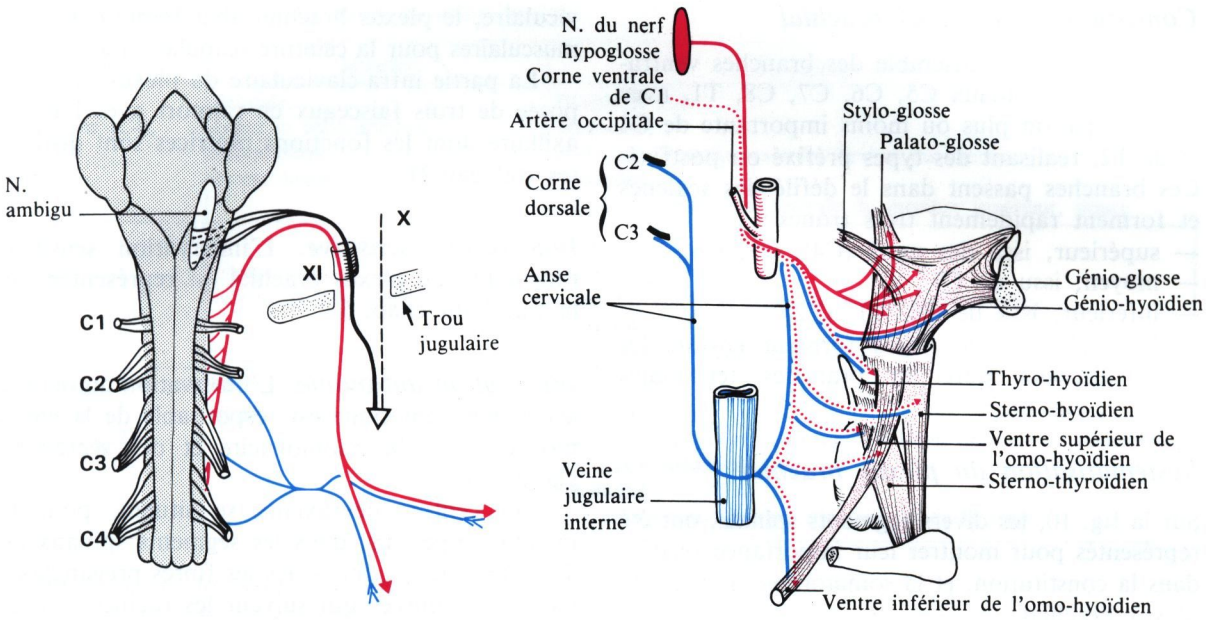

Fig. 8. Systématisation du nerf accessoire (d'après J Bossy (1973) Schémas de travaux pratiques de Neuroanatomie, fasc IX, Vigot, Paris, p. 94)

Fig. 9. Systématisation du nerf hypoglosse (modifié d'après J Bossy (1973) Schémas de travaux pratiques de Neuroanatomie, fasc IX. Vigot, Paris, p 101). Le muscle mylo-hyoïdien a été enlevé. Les fibres proprioceptives du muscle styloglosse sont fournies par le IX et celles des autres muscles de la langue par le nerf lingual

Tableau 1. Nerfs musculaires de la partie supra-claviculaire du plexus brachial

Région	Nerfs	Segments spinaux	Muscles
dorso-latérale	dorsal de la scapula, thoracique long, thoracodorsal	C4 C5 C5 C6 C6 C7	élévateur de la scapula, grand et petit rhomboïdes dentelé antérieur, grand dorsal
dorsale de la scapula	suprascapulaire	C5	supra-épineux, infra-épineux
ventrale de la scapula	sub-scapulaire	C6	sub-scapulaire, grand rond
antérieure	sub-clavier, pectoral latéral, pectoral médial	C5 C6 C6 C7 C8 C7 C8	sub-clavier, grand pectoral, petit pectoral

Tableau 2. Faisceaux du plexus brachial, leurs branches et leurs distributions

Faisceau	Origine	Distribution	Fonction
Latéral	réunion des branches ventrales des troncs supérieur et moyen	nerfs musculo-cutané et médian (racine latérale)	flexion de l'avant-bras, pronation de la main
Médial	branche ventrale du tronc inférieur	nerfs médian (racine médiale) et ulnaire	flexion de la main et des doigts
Postérieur	réunion des branches dorsales des trois troncs	nerfs radial et axillaire	extension, supination, abduction du membre supérieur

Innervation somatique du membre supérieur

Au niveau des membres, les branches ventrales des nerfs spinaux perdent leur disposition métamérique pour se grouper en plexus. Pour le membre supérieur, il s'agit du plexus brachial.

Constitution du plexus brachial

Il est formé par l'ensemble des branches ventrales des nerfs spinaux C5, C6, C7, C8, T1, avec la participation plus ou moins importante de C4 et de T2, réalisant des types préfixé ou postfixé. Ces branches passent dans le défilé des scalènes et forment rapidement trois troncs :

— supérieur, issu des nerfs (C4), C5, C6 ;
— moyen, issu de C7 ;
— inférieur, issu de C8, T1, (T2).

Des échanges de fibres forment ensuite les trois faisceaux puis les branches terminales (chap. 7, fig. 8).

Systématisation du plexus brachial

Sur la fig. 10, les divers segments spinaux ont été représentés pour montrer leur importance relative dans la constitution, et la somatotopie motrice du plexus brachial.

La sémiologie motrice principale des grands déficits touchant les branches terminales est représentée sur la partie gauche de la figure.

Distribution du plexus brachial

Innervation motrice. Dans sa portion supraclaviculaire, le plexus brachial abandonne des nerfs musculaires pour la ceinture scapulaire (tableau 1).

La partie infra-claviculaire du plexus est composée de trois faisceaux en rapport avec l'artère axillaire dont les fonctions motrices sont distinctes (tableau 2).

Innervation sensitive. L'innervation sensitive radiculaire du plexus brachial est représentée sur la fig. 3 du chap. 5.

Innervation autonome. L'innervation autonome à destinée somatique est responsable de la vasomotricité, de la pilomotricité et des sécrétions glandulaires.

Les centres névraxiaux se situent, pour le membre supérieur, dans les segments spinaux de T1 à T8 ; de là sont issues les fibres préganglionnaires myélinisées qui suivent les racines ventrales, les nerfs spinaux et les rameaux communicants blancs pour faire relais dans les centres extranévraxiaux, c'est-à-dire le ganglion cervico-thoracique (stellaire) et le deuxième ganglion thoracique (fig. 11). Le deuxième neurone amyélinique de cette voie, rejoint les racines spinales C5 à T1 par les rameaux communicants gris, seuls

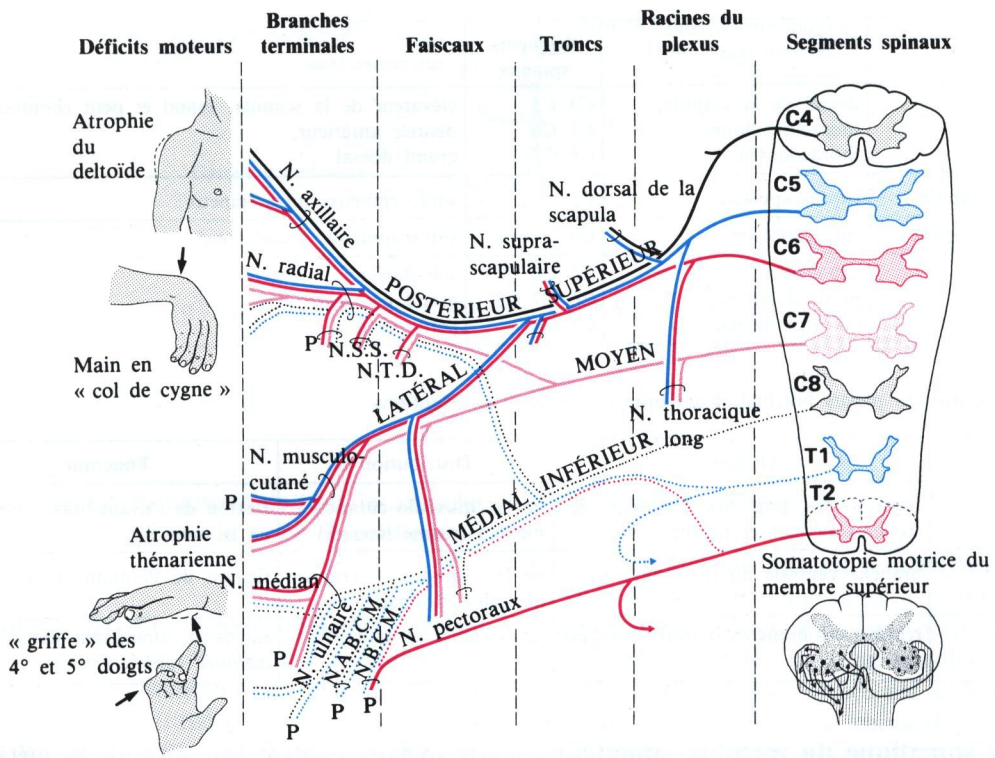

Fig. 10. Systématisation du plexus brachial. *NABCM* Nerf antébrachial cutané médial ; *NBCM* nerf brachial cutané médial ; *NSS* nerf du sub-scapulaire ; *NTD* nerf thoraco-dorsal ; *P* peau

Tableau 3. Lésions plexiques des troncs du plexus brachial

Tronc	Muscles	Lésions plexiques
Supérieur (C4), C5, C6	deltoïde, supra et infra-épineux, rhomboïdes, biceps brachial,	Duchenne Erb : **Motricité :** abduction, rotation externe, flexion du coude **Sensibilité :** moignon épaule, face latérale du membre supérieur, pouce
Moyen C7	triceps, extenseurs des doigts	Remack : **Motricité :** extension coude et doigts, brachioradial conservé **Sensibilité :** face dorsale de l'avant-bras et de la main
Inférieur C8, T1, (T2)	fléchisseurs de la main et des doigts, intrinsèques de la main	Dejerine Klumpke : **Motricité :** flexion des doigts et de la main, « Main de singe » : ressemble à une lésion médio-ulnaire **Sensibilité :** face médiale du membre supérieur et de la main

Tableau 4. Lésions des faisceaux du plexus brachial

Faisceau	Nerfs	Fonction
Latéral	musculo-cutané médian territoire proximal	**Motricité :** flexion du coude, pronation flexion radiale du poignet flexion extrinsèque de la main **Sensibilité :** bord latéral de l'avant-bras
Médial	médian territoire distal, ulnaire, brachial cutané médial, anté-brachial cutané médial	**Motricité :** tous les muscles intrinsèques de la main flexion ulnaire du poignet **Sensibilité :** bord médial de l'avant-bras et de la main
Dorsal	radial, axillaire	**Motricité :** extension coude, poignet, doigts ; supination ; abduction du membre supérieur **Sensibilité :** moignon épaule, dos de la main

éléments qui conservent à peu près une disposition métamérique.

Corrélations anatomo-fonctionnelles en clinique humaine. Les lésions neurogènes périphériques associent des déficits moteurs et sensitifs, et une atrophie dans les territoires correspondants.

Le tableau 3 schématise les lésions plexiques des troncs du plexus brachial, le tableau 4 celles des faisceaux, et le tableau 5 rappelle la synthèse étagée des fonctions motrices.

Innervation somatique du membre inférieur

Le membre inférieur est innervé par les plexus lombaire et sacré.

Constitution des plexus lombaire et sacré

Le regroupement des branches ventrales des nerfs spinaux de T12 à L4 constitue le plexus lombaire, seules les branches de L2 à L4 participent à l'innervation somatique du membre inférieur.

Les branches ventrales des nerfs spinaux de L4 à S3 se regroupent pour constituer le plexus sacré.

L'ensemble des deux porte le nom de plexus lombo-sacré.

Systématisation de l'innervation du membre inférieur

Sur la figure 12, les divers segments spinaux sont représentés pour montrer leur importance relative

Tableau 5. Synthèse étagée des fonctions motrices du plexus brachial (seules les racines prédominantes sont indiquées)

Niveau	Fonction	Muscles	Racines	Nerfs
Épaule	élévation	trapèze, élévateur de la scapula	C3 C4	accessoire dorsal de la scapula
	adduction	trapèze, rhomboïdes	C4 C4 C5	accessoire dorsal de la scapula
	antépulsion	deltoïde, coracobrachial	C5 C6 C7	axillaire musculocutané
	rétropulsion	deltoïde, grand dorsal, grand rond	C5 C6 C7 C6	axillaire thoracodorsal sub-scapulaire
	abduction	deltoïde, suprasépineux	C5 C5	axillaire suprascapulaire
	adduction horizontale	grand pectoral	C7 C8	pectoral latéral
	rotation externe	infraépineux, petit rond	C5 C5	suprascapulaire axillaire
	rotation interne	sub-scapulaire, grand pectoral, grand dorsal, grand rond	C6 C7 C8 C6 C7 C6	sub-scapulaire pectoral latéral thoraco-dorsal sub-scapulaire
Coude	flexion	biceps brachial, brachial, brachio-radial	C5 C5 C6 C7	musculo-cutané musculo-cutané radial
	extension	triceps	C7 C8	radial
	pronation	rond pronateur, carré pronateur	C6 C7 C7 C8	médian médian
	supination	supinateur brachio-radial	C6 C7 C6 C7	radial radial
Poignet	flexion	fléchisseur radial du carpe, long palmaire, fléchisseur ulnaire du carpe	C7 C8 C7 C8 C8	médian médian ulnaire
	extension	extenseurs radiaux, extenseur ulnaire du carpe,	C6 C7 C7	radial radial
	adduction	fléchisseur radial du carpe, long palmaire, extenseurs radiaux	C7 C8 C7 C8 C6 C7	médian médian radial
	abdution	fléchisseur ulnaire du carpe, extenseur ulnaire du carpe	C8 C7	ulnaire radial
Doigts	flexion	fléchisseurs superficiel et profond des doigts	C8	médian et ulnaire
	extension	extenseur commun	C7	radial
	abduction	interosseux dorsaux	C8 T1	ulnaire
	abduction	interosseux palmaires	C8 T1	ulnaire
Pouce	flexion	court fléchisseur du I, long fléchisseur du I	C7 C8 C7 C8	médian et ulnaire médian
	extension	court extenseur du I, long extenseur du I	C7 C7	radial radial
	abduction	court abducteur I, long abducteur du I	C7 C8 C7	médian radial
	adduction	adducteur du I	C8 T1	ulnaire
	opposition	opposant du I	C7 C8	médian

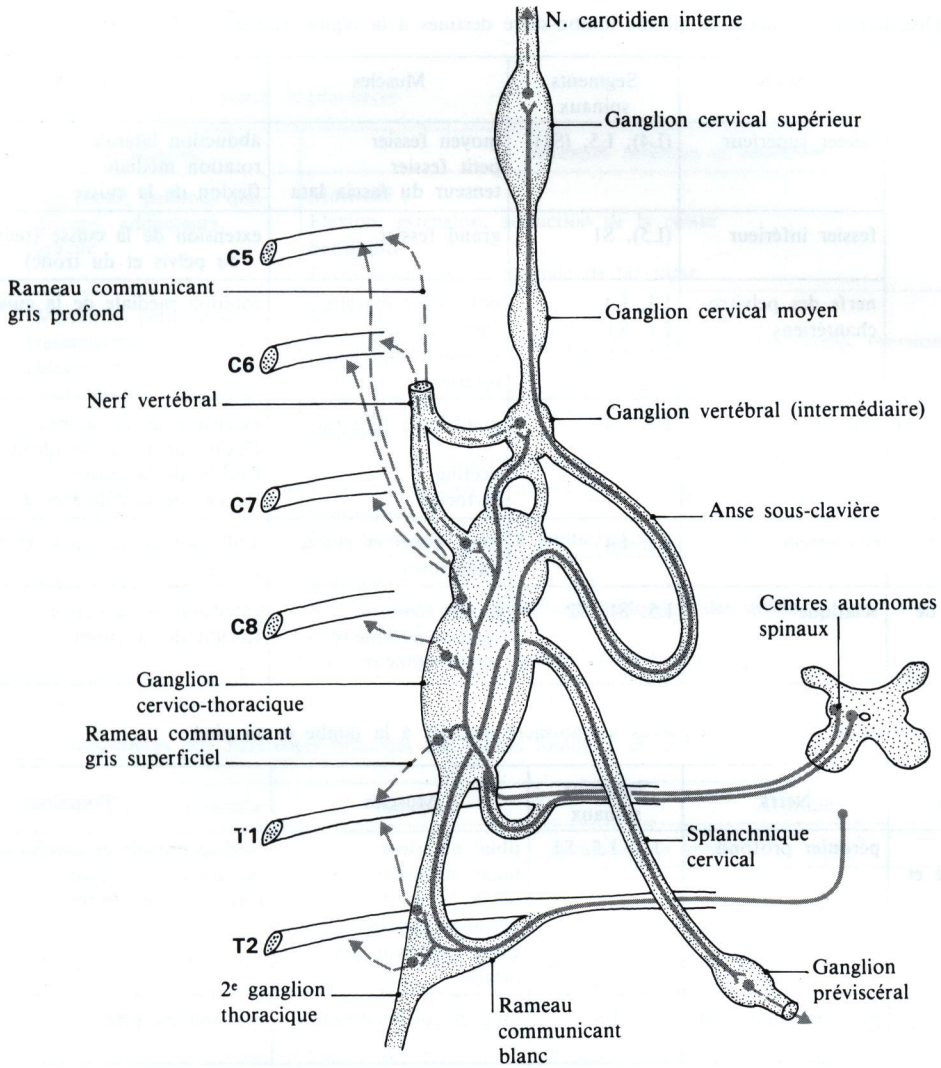

Fig. 11. Systématisation de la chaîne sympathique latéro-vertébrale cervicale (d'après J Bossy (1973) Schémas de neuro-anatomie, fasc VIII, 2e éd, p 14. Vigot, Paris)

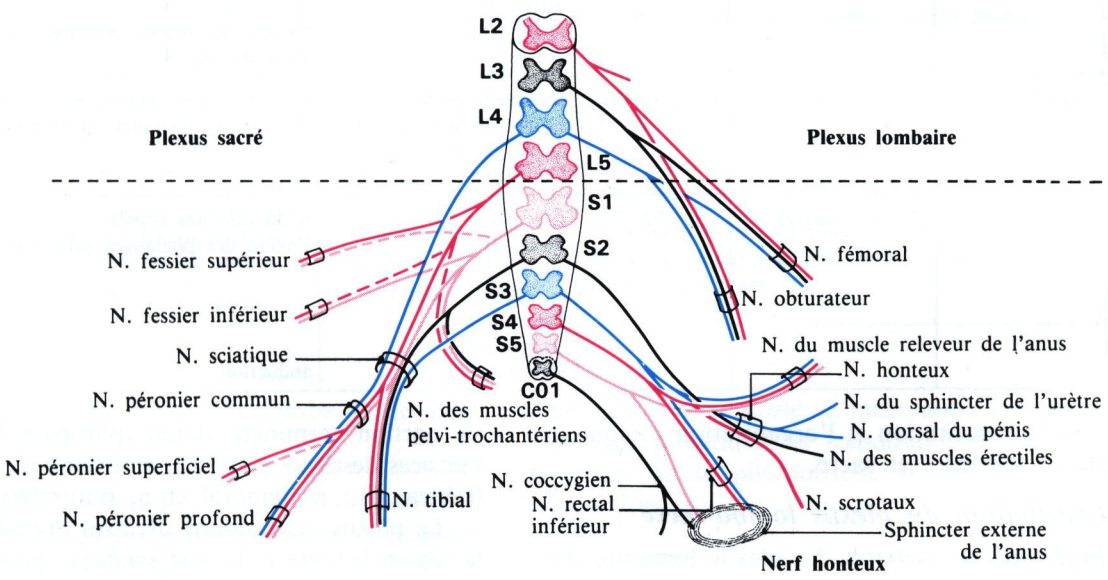

Tableau 6. Distribution des nerfs du plexus lombo-sacré destinés à la région glutéale et à la cuisse

Régions	Nerfs	Segments spinaux	Muscles	Fonctions
glutéale	fessier supérieur	(L4), L5, (S1)	moyen fessier petit fessier tenseur du fascia lata	abduction latérale rotation médiale flexion de la cuisse
	fessier inférieur	(L5), S1	grand fessier	extension de la cuisse (redresseur du pelvis et du tronc)
	nerfs des pelvitro-chantériens	L3, L4, L5, S1, L5, S1, S2	obturateur externe carré fémoral jumeaux supérieur et inférieur	rotation médiale de la cuisse
antérieure de la cuisse	fémoral	L3, L4	quadriceps fémoral pectiné sartorius	extension de la jambe, flexion de la cuisse (droit antérieur) flexion de la cuisse flexion de la cuisse et de la jambe
médiale de la cuisse	obturateur	L3, L4	long, court et grand adducteurs	adduction de la cuisse et flexion de la cuisse
postérieure de la cuisse	sciatique	L5, S1, S2	biceps fémoral semi-membraneux semi-tendineux	extension de la cuisse flexion de la jambe

Tableau 7. Distribution des nerfs du plexus lombo-sacré destinés à la jambe et au pied

Régions	Nerfs	Segments spinaux	Muscles	Fonctions
antérieure de la jambe et du pied	péronier profond	L4, L5, S1	tibial antérieur longs extenseurs des orteils et du I péronier antérieur court extenseur des orteils	flexion dorsale et inversion du pied dorsiflexion du pied extension des orteils
latérale de la jambe	péronier superficiel	L5	long et court péroniers	éversion du pied
postérieure de la jambe	tibial	L5,S1	triceps sural plantaire grêle poplité longs fléchisseurs des orteils et du I tibial postérieur	posture flexion plantaire rotation médiale de la jambe + rotation latérale de la cuisse (si la jambe est fixe) flexion des orteils (phalange distale) inversion du pied
plantaire	plantaire médial	S1, S2, S3	abducteur du I, courts fléchisseurs des orteils et du I lombricaux	abduction par rapport au 2e orteil flexion des phalanges proximales
	plantaire latéral	S1, S2, S3	adducteurs carré plantaire court fléchisseur du V interosseux plantaires et dorsaux lombricaux, abducteur du V	adduction des orteils flexion des phalanges proximales abduction

dans la constitution et l'organisation topique des plexus lombaire et sacré.

Distribution du plexus lombo-sacré

Innervation motrice. Le plexus lombaire dans sa portion terminale donne plusieurs branches motrices destinées à la face antérieure de la cuisse (tableau 6) : n. fémoral et n. obturateur.

Le plexus sacré donne diverses branches pour la région fessière et le nerf sciatique pour la face

Tableau 8. Atteintes radiculaires du plexus lombo-sacré

Racines	Muscles	Atteintes motrices et sensitives
L3, L4	Ilio-psoas, pectiné, quadriceps, adducteurs, gracile	**Motricité :** Flexion, extension, adduction de la cuisse **Sensibilité :** Faces antérieure et médiale de la cuisse
L5	Moyen et petit fessiers, tenseur du fascia lata, biceps fémoral et loge antérieure de la jambe	**Motricité :** Abduction, extension de la cuisse, extension des orteils, éversion du pied. **Sensibilité :** Faces antérieure et latérale de la jambe
S1	Grand fessier, pelvi-trochantériens et loge postérieure de la cuisse et de la jambe	**Motricité :** Extension et rotation externe de la cuisse, flexion de la cuisse, flexion plantaire du pied et des orteils. Inversion du pied **Sensibilité :** Face postérieure de la jambe, face latéro-plantaire du pied
S2, S3	Muscles plantaires	**Motricité :** Flexion plantaire, abduction, adduction des orteils, **Sensibilité :** Pas de territoire au membre inférieur

Tableau 9. Atteintes tronculaires des différentes branches des plexus lombaire et sacré

Nerfs	Atteinte fonctionnelle	Atrophie	Attitude
fémoral	extension de la jambe	quadriceps	instabilité du genou
obturateur	adduction de la cuisse	loge médiale de la cuisse	
sciatique	flexion de la jambe et atteinte des branches terminales (ci-dessous)	loge postérieure de la cuisse, jambe, pied (ci-dessous)	abaissement du pli fessier, pied tombant marche impossible
tibial	flexion plantaire du pied et des orteils abduction, adduction des orteils, du I, du V	loge postérieure de la jambe, face plantaire interosseux	**Position assise :** pied en valgus **Position debout :** impossibilité de se mettre sur la pointe des pieds **Marche** sur le bord médial du pied, le talon ne peut se détacher du sol
péronier commun	dorsi-flexion du pied, éversion du pied, extension des orteils	loges antérolatérale et dorsale de la jambe et du pied	**Position assise :** pied tombant, orteils fléchis, voûte vers l'intérieur **Position debout :** affaissement de la voûte, ne peut se mettre sur les talons **Marche :** steppage
péronier superficiel	éversion du pied	loge latérale de la jambe	Voûte tournée vers l'intérieur, steppage
péronier profond	dorsi-flexion du pied extension des orteils	loge antérieure de la jambe court extenseur des orteils	**Position assise :** pied tombant, orteils fléchis **Position debout :** ne peut se mettre sur les talons **Marche :** steppage

postérieure de la cuisse, la jambe et le pied (tableaux 6, 7).

Innervation sensitive. L'innervation sensitive radiculaire du plexus lombo-sacré est représentée sur la figure 3 du chap. 5.

Innervation autonome. L'innervation autonome à destinée somatique est responsable de la vasomotricité, de la pilomotricité et des sécrétions glandulaires.

Tableau 10. Synthèse étagée des fonctions motrices du plexus lombo-sacré

Articulation	Fonction	Muscles	L1	L2	L3	L4	L5	S1	S2	S3	Nerfs
hanche	adduction	long et court adducteurs			■	■					obturateur
		grand adducteur					■				obturateur et nerf du semi-membraneux
		gracile, pectiné			■		■				fémoral
	rotation interne	petit fessier, tenseur du fascia lata				■	■				fessier supérieur
	flexion	carré des lombes	■	■							du carré des lombes (plexus lombaire)
		ilio-psoas		■	■						de l'ilio-psoas (plexus lombaire)
		pectiné, sartorius			■	■					fémoral
		gracile					■				obturateur
		tenseur du fascia lata				■	■				fessier supérieur
		droit antérieur			■	■					fémoral
genou	abduction	moyen fessier				■	■				fessier supérieur
	rotation externe	pelvi-trochantériens					■	■	■		branches du plexus lombo-sacré
	extension	grand fessier					■	■			fessier inférieur
		biceps fémoral						■	■		sciatique
	flexion	sartorius			■	■					fémoral
		biceps fémoral					■	■			sciatique
		semi-tendineux					■	■			
		semi-membraneux					■	■			
	extension	quadriceps fémoral			■	■					fémoral
pied	flexion dorsale	tibial antérieur				■	■				péronier profond
		péronier antérieur				■	■				
	flexion plantaire	triceps sural				■	■				tibial
		plantaire grêle				■	■				
	inversion	tibial postérieur						■	■		tibial
		tibial antérieur				■	■				péronier profond
	éversion	long et court péroniers					■				péronier superficiel
orteils	flexion dorsale	long et court extenseurs des orteils					■				péronier profond
	flexion plantaire	court fléchisseur des orteils						■	■	■	plantaire médial
		interosseux, lombricaux, carré plantaire						■	■	■	plantaire latéral
hallux et 5e orteil	flexion	intrinsèques						■	■	■	plantaire médial, plantaire latéral
	extension	long extenseur du I				■	■				péronier profond
	abduction, adduction	intrinsèques						■	■	■	plantaire médial, plantaire latéral

Pour le membre inférieur, les centres névraxiaux se situent dans les segments spinaux de T11 à L2. A partir de ces centres les fibres myélinisées pré-ganglionnaires empruntent le trajet des racines ventrales des nerfs spinaux, puis les rameaux communicants blancs pour faire relais dans les ganglions thoraciques et lombaires annexés aux nerfs spinaux qui participent à la constitution de ces plexus.

Corrélations anatomo-fonctionnelles en clinique humaine. Le tableau 8 schématise les lésions radiculaires du plexus lombo-sacré.

Le tableau 9 schématise les atteintes tronculai-

res des différentes branches du plexus lombo-sacré, et le tableau 10 rappelle la synthèse étagée des fonctions motrices.

Les lésions neurogènes périphériques rencontrées varient en fonction de la localisation de l'atteinte ; elles associent des déficits moteurs et sensitifs ; puis secondairement s'installe une atrophie des territoires intéressés. Selon les segments, des troubles viscéraux pourront être associés à ces troubles somatiques.

Innervation somatique du tronc

Le tronc est assimilable à un cylindre formé de parois verticales, et partagé par des cloisons horizontales (diaphragme et plancher pelvien). Il convient d'envisager séparément l'innervation de ces différents éléments.

Paroi dorsale

Les branches dorsales des nerfs spinaux gardent une disposition métamérique segmentaire et s'organisent en branches cutanées et musculo-squelettiques par des rameaux médial et latéral [2] (fig. 13).

Nerfs cutanés (chap. 5, fig. 3)

- C1 n'a pas de branche sensitive cutanée.
- le rameau dorsal de C2, ou grand nerf occipital, a un territoire épicrânien étendu, enserrant le territoire médian de C3, ce qui correspond bien à la topographie de la névralgie occipitale d'Arnold.
- C2, C3 et C4 peuvent échanger des fibres pour former le plexus cervical postérieur (Cruveilhier).

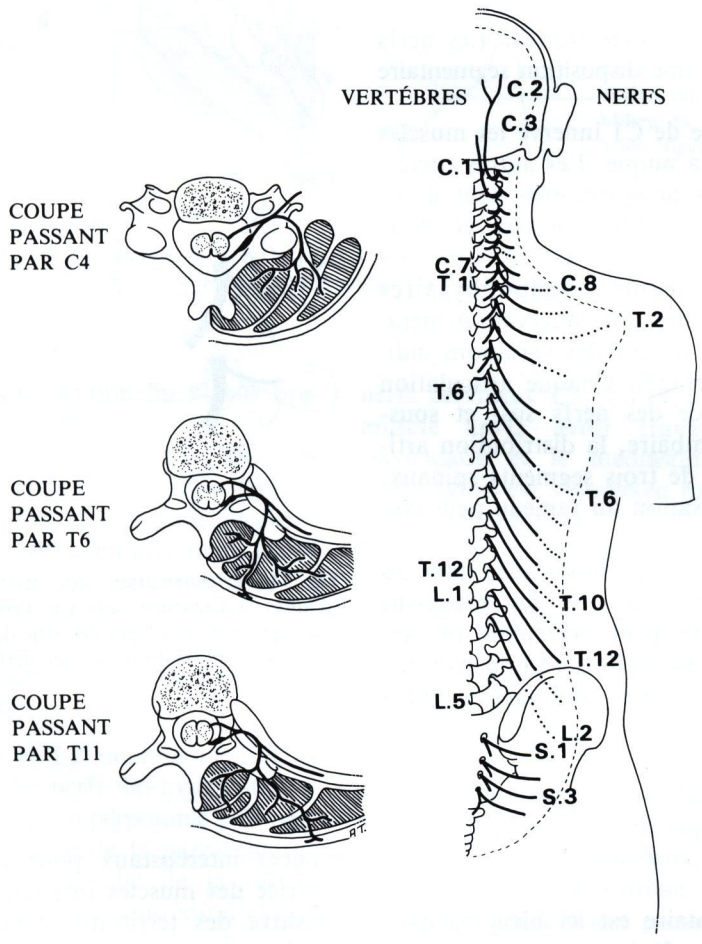

Fig. 13. Branches dorsales des nerfs spinaux. Les coupes en C4 et C6 sont modifiées d'après G Winckler (d'après Juskiewenski S (1963) Branches postérieures des nerfs rachidiens et articulations interapophysaires vertébrales. Travail du laboratoire d'anatomie de la Faculté de Médecine de Toulouse (Pr G Lazorthes)

- les territoires des derniers nerfs cervicaux sont limités et parfois inexistants car ils sont recouverts par les territoires des nerfs adjacents [7, 8, 9, 10].
- T2 est la branche qui déborde le plus latéralement jusque dans la région de l'extrémité acromiale de l'épine de la scapula.
- T12 et L1 innervent respectivement le sommet de la crête iliaque et la peau en regard du moyen fessier ; une algie spontanée ou provoquée de cette région peut donc avoir une origine vertébrale haute en T12 ou L1.
- pour certains, L3, L4 et L5 n'ont pas de branche cutanée par phénomène de recouvrement adjacent [7, 9, 10].
- un plexus sacré postérieur peut exister par échange de fibres des branches dorsales de S1 à S4 ; ces dernières ont un territoire cutané.
- S5 et Co1 sont toujours filiformes.

Nerfs musculaires et squelettiques. Les nerfs musculaires conservent une disposition segmentaire oblique vers le bas.

La branche motrice de C1 innerve les muscles droits et obliques de la nuque. Les autres traversent le ou les muscles auxquels elles sont destinées avant de devenir supra-fasciales et donc cutanées.

Pour les articulations zygapophysaires (fig. 14), il semble exister une innervation métamérique mais sujette à de grandes variations individuelles et selon les étages. Chaque articulation est sous la dépendance des nerfs sus- et sous-jacents. Au niveau lombaire, la distribution articulaire peut dépendre de trois segments spinaux, et l'origine et l'organisation du rameau peut être très variable [1].

On conçoit aisément leur importance dans les douleurs d'origine vertébrale où un processus pathologique articulaire peut entretenir un arc réflexe nociceptif qui est parfois rompu par une manipulation vertébrale bien indiquée et bien pratiquée.

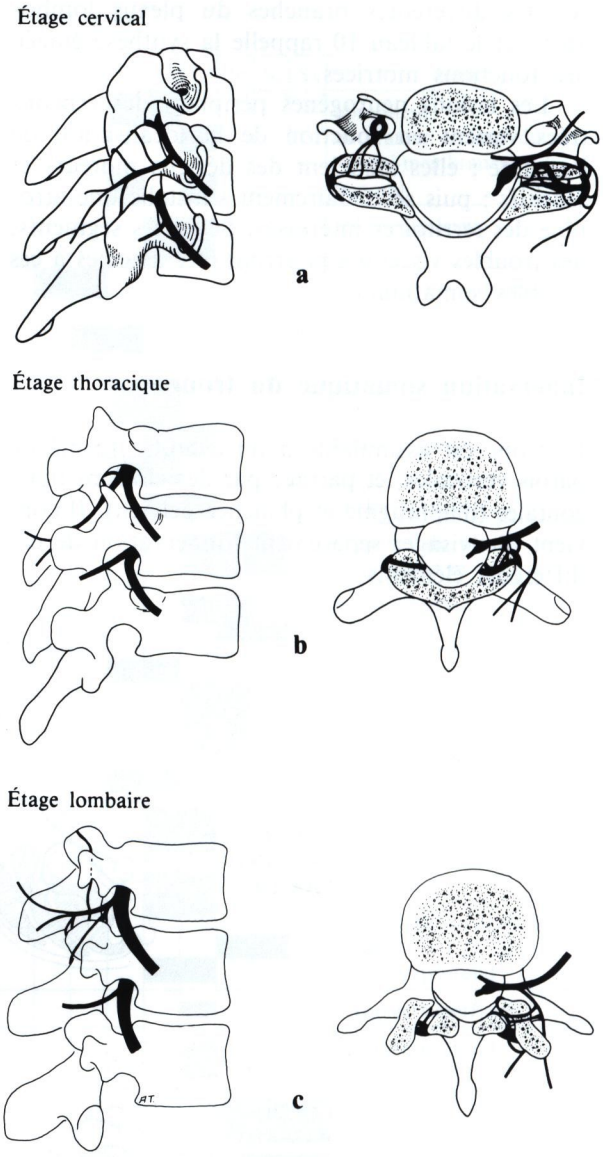

Fig. 14 a-c. Innervation des articulations zygapophysaires (d'après G Lazorthes, cité par Juskievenski 1963). A droite vue supérieure de coupes des articulations zygapophysaires sur lesquelles ont été projetées les nerfs articulaires

Paroi ventrolatérale

L'organisation segmentaire est ici bien marquée (fig. 15 et chap. 5, fig. 3).

Nerfs thoraciques, ou intercostaux. Les branches ventrales des nerfs thoraciques suivent les espaces intercostaux pour assurer l'innervation motrice des muscles intercostaux et l'innervation sensitive des territoires cutanés correspondants. Ces branches sensitives donnent un rameau cutané latéral, et se terminent près du bord sternal par un rameau ventral.

- T1 et T2 sont les nerfs intercosto-brachiaux car

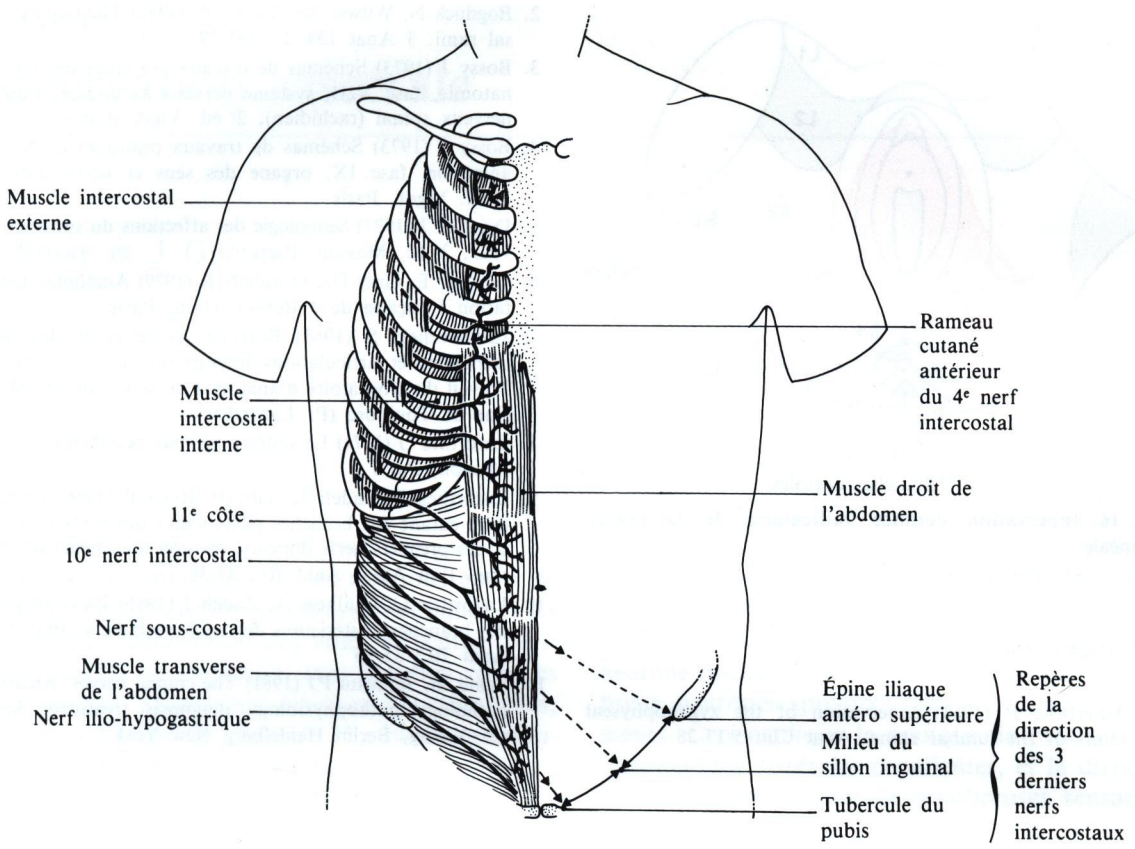

Fig. 15. Innervation de la paroi ventrolatérale du tronc (d'après J Bossy (1973) Schémas de travaux pratiques de Neuroanatomie, fasc VIII, Système nerveux autonome, système nerveux spinal (rachidien), 2e éd, p 69. Vigot, Paris)

ils participent à la constitution du plexus brachial (voir ci-dessus p. 90).

- de T7 à T12, on parle de nerfs thoraco-abdominaux : leur territoire sensitivo-moteur s'étend en éventail vers le bas pour la paroi abdominale (muscles larges de l'abdomen, grand droit, carré des lombes et diaphragme).
- T10 se termine au niveau de l'ombilic.
- T12, nerf sous-costal, s'étend jusqu'à la partie inférieure de l'abdomen, et la partie latérale de la ceinture pelvienne.

Nerfs lombaires. L1 et L2 interviennent dans l'innervation du tronc : les nerfs ilio-hypogastrique et ilio-inguinal ont un trajet superposable ; ils participent à l'innervation basse de la paroi antéro-latérale de l'abdomen et à celle de la région pubienne, parallèlement au nerf sous-costal (T12).

Cloisons horizontales

Diaphragme. L'innervation du diaphragme provient essentiellement du nerf phrénique issu des nerfs cervicaux C3, C4 et C5, qui se rend à ce muscle après avoir traversé le creux sus-claviculaire et le médiastin. L'innervation du diaphragme est complétée par les derniers nerfs thoraco-abdominaux, ce qui rappelle sa double origine embryologique.

Plancher pelvien. Les nerfs somatiques du pelvis sont issus du plexus sacré et du nerf honteux (S2 à Co1) :

- le nerf du releveur de l'anus provient de S3, S4 et S5.
- le nerf honteux issu de S2, S3 et S4, innerve les muscles transverses superficiel et profond, ischio- et bulbo-caverneux, et probablement le sphincter strié de l'urètre.
- le nerf rectal inférieur provient de S3-S4, se destine au sphincter anal externe avec une participation de S5 et Co1.

L'innervation cutanée radiculaire du périnée est représentée figure 16.

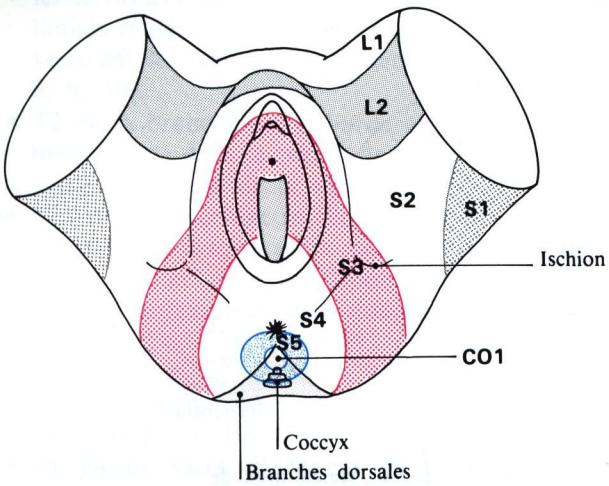

Fig. 16. Innervation cutanée radiculaire de la région périnéale

Bibliographie

1. Auteroche P (1983) Innervation of the zygapophyseal joints of the lumbar spine. Anat Clin 5:17-28
2. Bogduck N, Wilson AS, Tynan W (1982) The human dorsal rami. J Anat 134/2 : 383-397
3. Bossy J (1973) Schémas de travaux pratiques de Neuroanatomie, fasc. VIII, système nerveux autonome, système nerveux spinal (rachidien), 2e éd. Vigot, Paris
4. Bossy J (1973) Schémas de travaux pratiques de Neuroanatomie, fasc. IX, organe des sens et nerfs crâniens, 2e éd. Vigot, Paris
5. Déjerine J (1977) Sémiologie des affections du système nerveux, 3e éd. Masson, Paris
6. Gardner E, Gray DJ, O'Rahilly R (1979) Anatomie. (adaptation française de J Bossy). Doin, Paris
7. Juskiewenski S (1963) Branches postérieures des nerfs rachidiens et articulations interapophysaires vertébrales. Travail du laboratoire d'anatomie de la Faculté de Médecine de Toulouse (Pr Lazorthes)
8. Lazorthes G (1971) Le système nerveux périphérique, 2e éd. Masson, Paris
9. Lazorthes G, Zadeh J, Gaby E, Roux P (1986) Le territoire cutané des branches postérieures des nerfs cervicaux et des premiers nerfs dorsaux, révision du schéma de Déjerine. Bull Assoc Anat 70 : 37-38
10. Lazorthes G, Guilhem A, Zadeh J (1986) La constitution des branches postérieures des nerfs rachidiens. Bull Assoc Anat 70 : 35-36
11. Samü M, Jannetta PJ (1981) The cranial nerves. Anatomy, pathology, pathophysiology, diagnosis, treatment. Springer Verlag, Berlin Heidelberg New York

CHAPITRE 12

Innervation viscérale

J Bossy et J Guérin

Seules seront envisagées ici les relations entre les centres primaires ortho- et parasympathiques et les viscères. La description des voies et centres périphériques [2] est envisagée dans d'autres volumes de l'ouvrage. Quant aux relations fonctionnelles, elles font l'objet du chapitre 35 : bases morphologiques des fonctions vitales.

Organisation générale de l'innervation viscérale

L'innervation viscérale comprend toujours un contingent afférent, sensitif, et un contingent efférent, moteur et/ou sécrétoire. Ces deux contingents peuvent se retrouver tous les deux dans les filets orthosympathiques et parasympathiques qui rejoignent le viscère.

Les viscères possèdent des entérocepteurs de différents types : des mécano-récepteurs à adaptation rapide et lente pour les viscères creux, et des chémorécepteurs. Il ne semble pas exister de nocicepteurs spécifiques, en dehors des terminaisons libres. Les sensations douloureuses correspondent à différentes catégories : irritation (y compris inflammation), torsion ou traction (péritoine), distension passive, contractions fortes, et occlusions [5, 6].

Dans les nerfs splanchiques, les *fibres afférentes* sont de trois types : Aδ (12 à 15 m/s) et Aβ (25 à 56 m/s) et C (0,5 à 2 m/s). Les corps cellulaires des fibres A sont situées dans les ganglions spinaux alors que ceux des fibres C le sont dans les ganglions prévertébraux (préviscéraux), rarement dans les ganglions intramuraux. Pour certains, il n'y aurait pas de fibre à conduction rapide A dans les nerfs viscéraux [7]. Les fibres viscérales nociceptives ne sont pas nombreuses (100 000 pour 12 000 000). Par ailleurs, un seul neurone nociceptif viscéral se projette sur de nombreux neurones spinaux étalés sur différents segments. Ceci explique le manque de précision des informations viscérales conscientes, et la difficulté de localisation précise de nombreuses sensations viscérales.

Les *fibres efférentes* sont constituées par des fibres préganglionnaires (de type B) se terminant synaptiquement sur les ganglions de la chaine préviscérale ou dans les ganglions intramuraux. Quant aux fibres postganglionnaires qui leur font suite, elles sont de type C et cheminent dans les nerfs viscéraux. Ces fibres peuvent être de type ortho- ou parasympathiques.

Un certain nombre de fibres afférentes, ou de collatérales, présentent des contacts synaptiques dans les ganglions préviscéraux qu'elles traversent, ou cheminent dans des rameaux interganglionnaires, pour assurer les arcs réflexes périphériques.

Centres orthosympathiques

Les centres primaires orthosympathiques sont tous spinaux, étagés dans la colonne intermédio-latérale entre les segments T1 à L2 (chap. 8, figs. 3-4) ; des extensions ont été décrites en direction rostrale C8 ou C7 et caudale L4. Les fibres préganglionnaires cheminent en général dans les racines spinales correspondantes. Il est possible que les extensions qui ont été décrites ne soient que le passage des fibres dans une racine plus caudale. Ce décalage ne semble pas dépasser une ou deux

Tableau 1. Innervation viscérale. Pour les plexus périartériels seul le nom de l'artère est mentionné

	PARASYMPATHIQUE		ORGANE	ORTHOSYMPATHIQUE	
	Centres	Périphérie		Périphérie	Centres
RÉGION CÉPHALIQUE	Hypothalamus	tractus hypothalamo-hypophysaire	hypophyse	plexus carotidien interne	
	N. autonome du III	III, ganglion ciliaire nerfs ciliaires courts	œil	chaine sympathique cervicale, plexus carotidien interne, nerfs ciliaires courts	(centre cilio-spinal C8-T2)
	N. lacrymo-palato-nasal	VII, ganglion ptérygo-palatin	glande lacrymale, muqueuses nasale, palatine et nasopharyngée	plexus carotidien interne et artère lacrymale	
				artère maxillaire interne (Plexus carotidien externe)	
	N. salivaire supérieur	VII bis, corde du tympan, ganglion sub-mandibulaire	glandes sublinguale et submandibulaire	artère linguale et faciale	
	N. salivaire inférieur	IX, nerf tympanique, ganglion otique	glande parotide	artère auriculo-temporale	
		N. auriculo-temporal, VII bis, rameau auriculaire du X	oreille externe	artères temporale superficielle, auriculaire postérieure, et stylo-mastoïdienne	
		N. tympanique, VII bis, rameau auriculaire du X	oreille moyenne	artères stylo-mastoïdienne, carotico-tympanique, (c. int.), et méningée moyenne	
		Fibres suivant le VIII (Rasmussen et Rossi), VII, VII bis	oreille interne	artère labyrinthique, plexus vertébral	
THORAX RÉGION CERVICALE ABDOMEN	Noyau moteur dorsal du nerf vague (cardio-pneumo-entérique)	N. laryngés	larynx	Rameaux communicants avec les nerfs laryngés	Centres orthosympathiques céphaliques spinaux C8 à T3
		Ganglion inférieur du X, Rameaux pharyngés du X et branche du ganglion ptérygo-palatin	pharynx	Rameaux communicants entre X et chaine sympathique cervicale	
		N. laryngés supérieurs et inférieurs	glandes thyroïdes et parathyroïdes	N. splanchniques cervicaux	
		N. laryngé inférieur	thymus	N. splanchniques médiastinaux antérieurs	
		Trois nerfs cardiaques issus du X ou des nerfs laryngés	cœur et gros vaisseaux	N. cardiaques sup., moy. et inf., N. splanchniques thoraciques supérieurs	centres cardiaques spinaux : T1-T5
		N. laryngé inférieur et branches broncho-pulmonaires du X	trachée, bronches et poumons	ganglions cervico-thoracique, T2, T3 et T4	T2-T6
		N. laryngés et rameaux issus des troncs vagaux antérieur et postérieur	œsophage	N. splanchniques médiastinaux postérieurs	T2-T6
		Troncs vagaux antérieur et postérieur	estomac	N. grand splanchnique, plexus cœliaque	T5-T9
		Tronc vagal postérieur	pancréas, rate	N. grand splanchnique, plexus cœliaque	T6-T10
		Tronc vagal postérieur	intestin grêle	N. grand et petit splanchniques, plexus mésentérique supérieur	T5-T9
		Tronc vagal postérieur	gros intestin	N. petit splanchnique, plexus mésentériques supérieur et inférieur (splanchniques lombaires)	T10-L2
		Troncs vagaux antérieur et postérieur	foie et voies biliaires	N. grand splanchnique, plexus cœliaque	T6-T10
		Tronc vagal postérieur	reins et uretère supérieur	N. petit splanchnique, et splanchnique inférieur, ganglions aortico-rénaux	T10-L1
		Tronc vagal postérieur	gonades, partie sup. de l'utérus et de la vessie, prostate	N. splanchnique inférieur, ganglions aortico-rénaux	T10-L1
		?	Surrénale	N. grand splanchnique, plexus cœliaque, N. splanchnique lombaire ?	T9-T12 L1
ORGANES PELVI-PÉRINÉAUX	Colonne intermédio-ventrale de S1 à S3 (S4)	N. érecteurs, plexus hypogastrique inférieur	organes génitaux internes (col utérin prostate, canaux éjaculateurs)	N. splanchnique lombaire, plexus hypogastrique sup., nerf hypogastrique, plexus hypogastrique inf.	T9-L2
			vessie, uretère inférieur, rectum, anus		T12-L4
		Nerf honteux	organes génitaux externes	plexus périvasculaires	L1-L3

racines. Par contre les fibres viscérales préganglionnaires cheminent dans les chaînes latéro-vertébrales lombosacrée et cervicale pour atteindre le niveau de leur destination viscérale : viscères pelviens et viscères cervico-céphaliques

L'organisation des centres viscéraux spinaux est représentée sur la fig. 1 et le tableau 1 résume l'innnervation ortho- et parasympathique des viscères.

L'organisation des répresentations fonctionnelles est la suivante [1, 3, 4, 8] :

- centres cardio-accélérateurs : C8-T4
- centres médiastinaux postérieurs (azygos, canal thoracique, aorte thoracique, œsophage) : T3-T4
- centres digestifs : C6 à L3
  - — sus-diaphragmatiques jusqu'en T6
  - — sous-diaphragmatiques au-dessous de T6 (correspondant aux nerfs splanchniques) : T5-T11 abdominal, T12-L2 pelvien,
- centre adrénalino-sécréteur T6-T10
- centre ano-spinal pour la contention des matières, constriction du sphincter anal, L2-L4,
- centre vésico-spinal, agissant lui aussi sur le sphincter strié de la vessie et sur le détrusor, L2-L4,
- centre génital, centre de l'éjaculation L1-L3.

En ce qui concerne l'étage cervico-céphalique, les centres sont situés entre C8 et T3 ou T4. Les fibres cheminent dans les 2 ou 3 premiers rameaux communicants blancs pour atteindre la chaine cervicale. Les fibres préganglionnaires se destinant aux viscères du cou font relai dans les ganglions cervicaux supérieur, moyen et quelquefois inférieur, et celles se destinant aux viscères de la tête uniquement dans le ganglion cervical supérieur. Les fibres postganglionnaires qui leur font suite, sont en général groupées en plexus périartériel ; elles rejoignent par ce moyen les ganglions parasympathiques crâniens qu'elles traversent pour atteindre les viscères correspondants par de petits nerfs viscéraux. Par exemple les fibres sympathiques se destinant à l'œil et à ses annexes assurent l'innervation du muscle dilatateur de la pupille (radiaire de l'iris), du muscle tarsal supérieur et du muscle tenseur de la périorbite. Leur lésion entraîne un syndrome de Claude-Bernard-Horner associant à un myosis, un ptosis et une énophtalmie. Celui-ci peut être dû à une lésion siégeant au niveau spinal (centre cilio-spinal C8-T4), au niveau du nerf rachidien T1 (cancer de l'apex pulmonaire), sur le ganglion cervical inférieur (perte de la sudation et hyperthermie cutanée du côté de la lésion s'ajoutent alors à la symptomatologie), et sur le trajet carotidien ou intraorbitaire des fibres postganglionnaires.

Innervation parasympathique

L'innervation parasympathique se caractérise par :

- la longueur relative du premier neurone connecteur par rapport au deuxième neurone effecteur
- la situation du ganglion relais au voisinage immédiat ou dans la paroi même du viscère
- la topographie des centres primaires intra-axiaux, aux deux extrêmités du névraxe d'où ils assurent l'innervation de l'ensemble des viscères suivant une disposition transmétamérique
- centres supérieurs situés dans le tronc cérébral
- centre inférieur représenté par la colonne intermédio-ventrale (noyau parasympathique sacré).

Le contingent parasympathique est essentiel au fonctionnement normal et habituel de l'organe. C'est un système phylogénétiquement plus ancien qui semble avoir asservi le système autonome intrinsèque des viscères (cœur, tube digestif, organes d'évacuation). On peut lui décrire trois territoires :

- céphalique
- cervico-thoraco-abdominal
- pelvien

Territoire céphalique

Les centres situés dans le tronc cérébral envoient des fibres pré-ganglionnaires qui empruntent une partie du trajet des nerfs crâniens ; elles prennent ensuite une voie spécifique pour rejoindre leur ganglion relais, situé à proximité de l'organe, au contact du trijumeau ou de ses branches. Les fibres post-ganglionnaires atteignent le viscère, directement rejointes par le contingent orthosympathique correspondant qui a traversé le ganglion céphalique sans synapse.

Ces centres sont le noyau autonome du III, le noyau lacrymo-palato-nasal (VII), le noyau salivaire supérieur (VII bis) et le noyau salivaire inférieur (IX). (cf. chap. 11 et 15).

Territoire cervico-thoraco-abdominal

Il est exclusivement innervé par le nerf vague (X). Son organisation est transmétamérique. Les fibres parasympathiques viennent du noyau moteur dor-

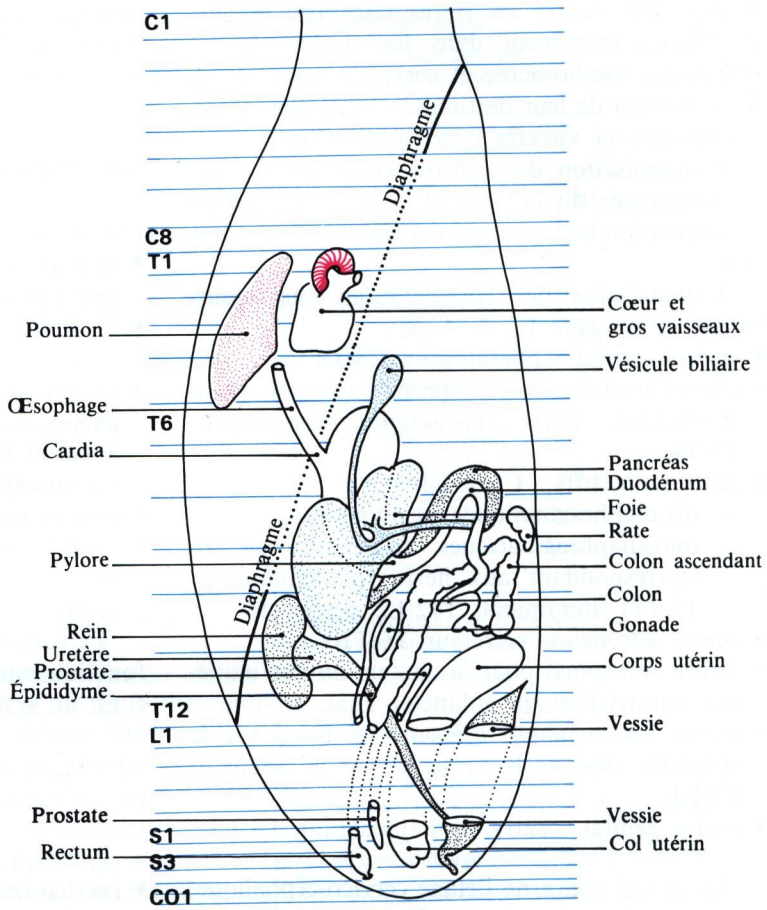

Fig. 1. Topographie segmentaire des centres effecteurs viscéraux de la moelle épinière (d'après J Bossy (1974) Schémas de neuroanatomie, fasc VII-II, p 6. Vigot, Paris)

sal du X (cardio-pneumo-entérique), situé dans la portion bulbaire du plancher du 4ème ventricule. Le nerf descend dans la région cervicale où il abandonne ses branches motrices pures et pénètre ensuite dans le thorax où, progressivement il perd son caractère tronculaire et forme un réseau au contact des viscères médiastinaux, autour de l'œsophage en particulier.

Territoire pelvien

Il reçoit une innervation totalement différente et autonome. Les corps cellulaires de ce contingent parasympathique sont contenus dans la mœlle sacrée au niveau de la colonne intermédio-ventrale, l'organisation est de type métamérique. Les fibres empruntent les 2e, 3e, et 4e nerfs spinaux sacrés puis s'individualisent prenant un trajet propre pour constituer les nerfs parasympathiques sacrés (érecteurs) tendus des nerfs spinaux au plexus hypogastrique inférieur.

Conclusion

Au total, l'organisation anatomo-fonctionnelle du système parasympathique, traduit le rôle de ses composantes qui se comportent de manière indépendante et contrôlent des réseaux fonctionnels distaux au niveau desquels se situent des réflexes ou des automatismes bien intégrés. A l'inverse, le système orthosympathique représente un dispositif d'alerte viscérale dont la mise en jeu requiert la mobilisation de dispositifs plus vastes, de modes fonctionnels plus globaux et d'intégration plus complexe.

Bibliographie

1. Appenzeller O (1970) The autonomic nervous system. North Holland, Amsterdam London
2. Delmas J, Laux G (1952) Système nerveux sympathique. Masson, Paris

3. Guérin J, Bioulac B, Henry P, Loiseau P (1979) Système nerveux végétatif. Sandoz, Paris
4. Kuntz A (1953) The autonomic nervous system. Lea and Febiger, Philadelphia
5. Mei N (1983) Sensory structures in the viscera. In : D Ottoson (ed) Progress in sensory physiology 4. Springer Verlag, Berlin Heidelberg New York Tokyo
6. Neil E (1972) Enteroceptors. Handbook of sensory physiology, vol. III/1. Springer Verlag, Berlin Heidelberg New York
7. Syromyatnikov AV, Oleinik IF (1976) Conducting pathways of dog solar plexus. Neurophysiology 8/1 : 66-72
8. White JC, Smithwick RH, Simeone FA (1952) The autonomic nervous system : anatomy, physiology and surgical application, 3rd ed. Macmillan, New York

CHAPITRE 13

Système neuro-vasculaire

G Bastide et D Lefebvre

Selon Lazorthes qui créa le terme, le « Système Neuro-Vasculaire », comprend « l'ensemble des éléments qui participent à l'innervation des vaisseaux ».

Nous n'envisagerons pas dans ce chapitre :

1. les centres neurovasculaires situés dans le système nerveux central : ils sont décrits avec les diverses parties de celui-ci ;
2. l'innervation des formations vasculaires microscopiques qui sont du domaine de l'histologie ;
3. l'innervation des divers segments de l'appareil vasculaire considérés les uns indépendamment des autres qui sera faite pour chacun d'eux dans d'autres volumes de l'ouvrage.

Voies et centres vasomoteurs périphériques

Le système vasomoteur fait partie du système nerveux autonome et plus particulièrement de la partie sympathique dont il constitue une portion importante de la structure. La partie parasympathique commande les éléments moteurs ou sécrétoires mais n'intervient pas dans l'innervation des vaisseaux [1].

Ganglion

Le centre principal péripérique en est le ganglion du tronc sympathique (ganglion de la chaîne latéro-vertébrale) réuni au système nerveux central et périphérique cérébro-spinal par les rameaux communicants blancs et gris.

Rameaux communicants blancs

Les rameaux communicants blancs apportent au ganglion du tronc sympathique des fibres préganglionnaires qui y font relais avec de nombreux neurones post-ganglionnaires (rapport de 1 à 30 environ). Ainsi se fait une diffusion de l'influx vasomoteur. Certains auteurs admettent l'existence de centres sympathiques sur toute l'étendue de la moelle épinière. Chaque métamère donnerait ainsi naissance à des nerfs sympathiques qui se distribueraient directement aux éléments avoisinants ou se condenseraient en troncs plus volumineux et mieux individualisés. Mais si l'on admet, comme la plupart des auteurs, que les centres vasomoteurs spinaux n'existent qu'entre le premier segment thoracique et le deuxième segment lombaire, il ne doit y avoir d'origine de nerfs vasomoteurs qu'entre ces deux limites.

Cependant, des fibres pré-ganglionnaires peuvent pénétrer dans un ganglion, ne pas s'y ramifier, emprunter le rameau interganglionnaire et venir s'articuler avec les autres neurones dans des ganglions sus et sous-jacents.

Ainsi, on peut considérer la répartition des fibres vasomotrices selon le tableau 1, d'après Lazorthes

Du fait des phénomènes de fusion ganglionnaire qui aboutissent à la constitution du tronc sympathique définitif, la métamérie primitive disparaît (en particulier dans la région cervicale) et les ganglions définitifs sont le lieu de transit de fibres pré-ganglionnaires qui vont s'articuler dans les ganglions cervicaux et lombo-sacrés aux deux extrémités de la chaîne.

Tableau 1. Répartition des centres vasomoteurs spinaux. T = segments thoraciques, L = segments lombaires

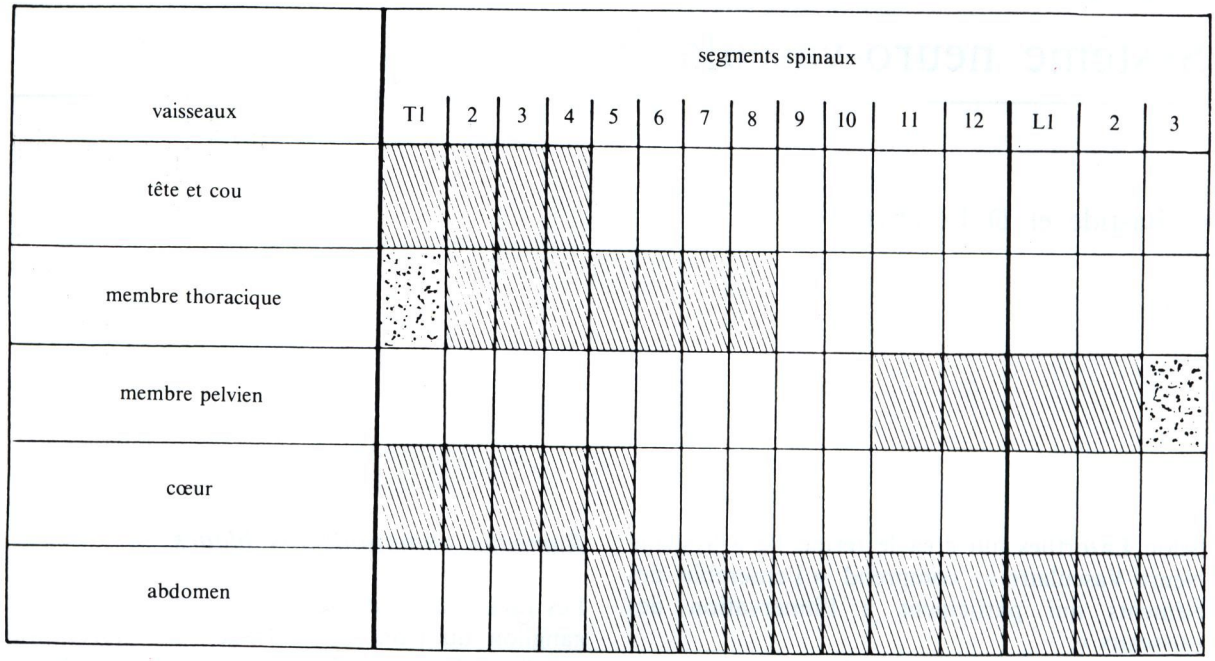

Rameaux post-ganglionnaires

A partir du ganglion sympathique, les fibres vasomotrices qui entrent dans la constitution des rameaux **post-ganglionnaires** vont constituer deux ensembles distincts :

les nerfs vasculaires directs : Ils vont directement aux gros vaisseaux artériels et veineux, à leurs collatérales et terminales : en particulier, artères viscérales et artères de la racine des membres.

les nerfs vasculaires indirects : Ils quittent les ganglions par les rameaux communicants gris et s'intègrent parmi les fibres des nerfs rachidiens, traversent avec elles les plexus qu'elles forment (cervical, brachial, lombaire, sacré) et cheminent avec les divers nerfs périphériques. Leur présence à l'intérieur des gros troncs nerveux peut être reconnue grâce à des techniques spécifiques. Cela permet de percevoir que le nombre de ces fibres vasomotrices est variable d'un tronc nerveux à un autre ; ces fibres peuvent avoir une position groupée ou diffuse. Ainsi, les nerfs ulnaire, médian et tibial seraient très riches en fibres post-ganglionnaires vasomotrices, ce qui pourrait expliquer l'importance des troubles vasomoteurs liés à leurs lésions.

Le territoire de ces nerfs vasculaires est extrêmement étendu. En effet, soit directement, soit par l'intermédiaire des rameaux à destinée vasculaire, ces nerfs assurent l'innervation de tous les éléments somatiques : vaisseaux, os, articulations, muscles, peau et ses annexes... La métamérisation de cette innervation est surtout valable en ce qui concerne les fibres post-ganglionnaires ; le territoire des fibres pré-ganglionnaires est plus étendu et plus diffus.

Innervation des vaisseaux (fig. 1)

Elle dépend donc des nerfs vasculaires directs ou indirects et se distribue aux artères, veines, capillaires et unités circulatoires fonctionnelles, et aux lymphatiques.

La mieux connue est celle des artères.

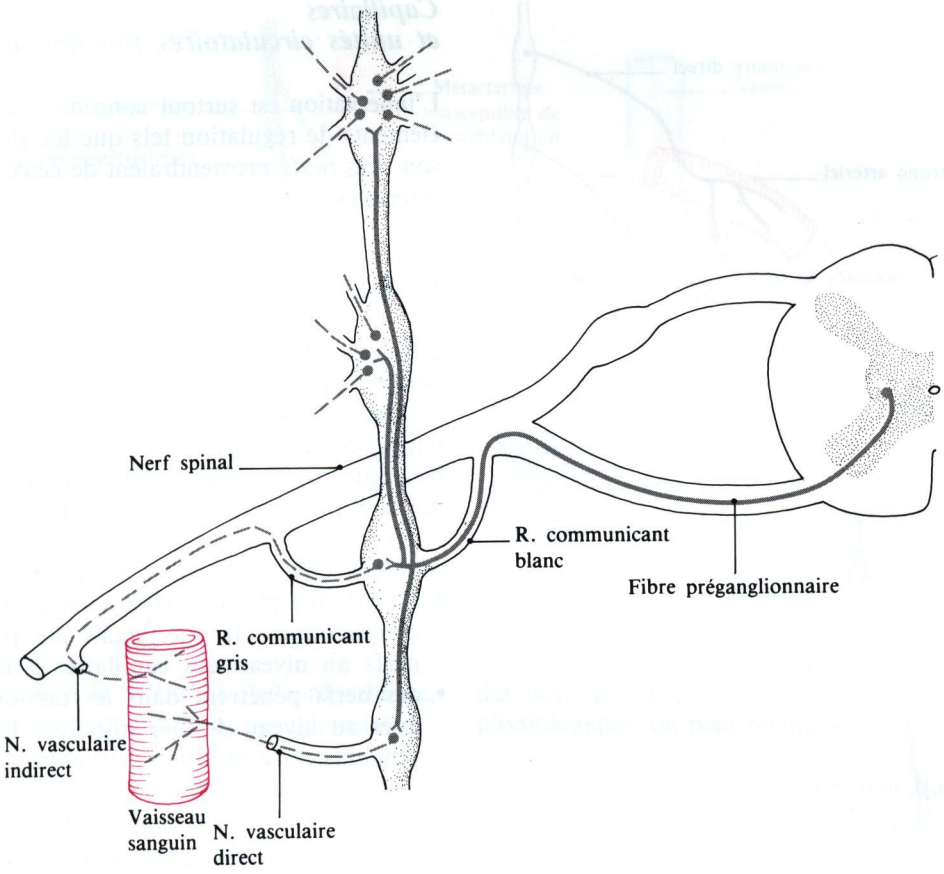

Fig. 1. Systématisation des voies neuro-vasculaires périphériques. En gris : fibres préganglionnaires, en gris pointillé : fibres post-ganglionnaires

Artères (fig. 2)

Elles sont innervées par des nerfs vasculaires directs ou indirects.

a) Au niveau des *gros troncs* et de leurs collatérales principales, on rencontre des nerfs artériels directs formant des plexus péri-artériels dont les ramifications gagnent les organes tributaires des collatérales artérielles ; ou bien ils s'épuisent sur ces collatérales quand elles ne constituent que des troncs de passage (tronc brachio-céphalique, carotides communes, iliaques communes,...).

b) Au niveau des *artères pariétales et somatiques* de plus petit calibre, les nerfs artériels répondent aux caractéristiques suivantes bien dégagées par G Lazorthes :

- ce sont des nerfs indirects nés des troncs cérébro-spinaux avoisinants ;
- ils sont rectilignes ou spiralés, étendus environ sur un trajet de 5 cm. S'ils sont plus longs, ils prennent alors la dénomination de « nerf propre de l'artère ». Ils peuvent avoir une disposition plexiforme en particulier au niveau des articulations ;
- l'artère reçoit des nerfs vasculaires à intervalles successifs, comme ceci avait déjà été décrit par Leriche.

Les artères à destinée encéphalique (carotide interne et vertébrale) font, elles, « le plein » de leur innervation avant leur pénétration dans le crâne (nerf carotidien interne issu du ganglion cervical supérieur (ou cranial) et plexus vertébral venu du ganglion cervico-thoracique et, chez l'homme, de filets issus de C1 à C4).

c) Leur *distribution* est irrégulière mais

- plus un segment d'artère donne de collatérales, plus il reçoit de nerfs vasculaires ;
- les nerfs vasculaires sont plus nombreux dans les régions articulaires ;
- quand une artère se divise, les nerfs se poursuivent sur les branches terminales. Leur nom-

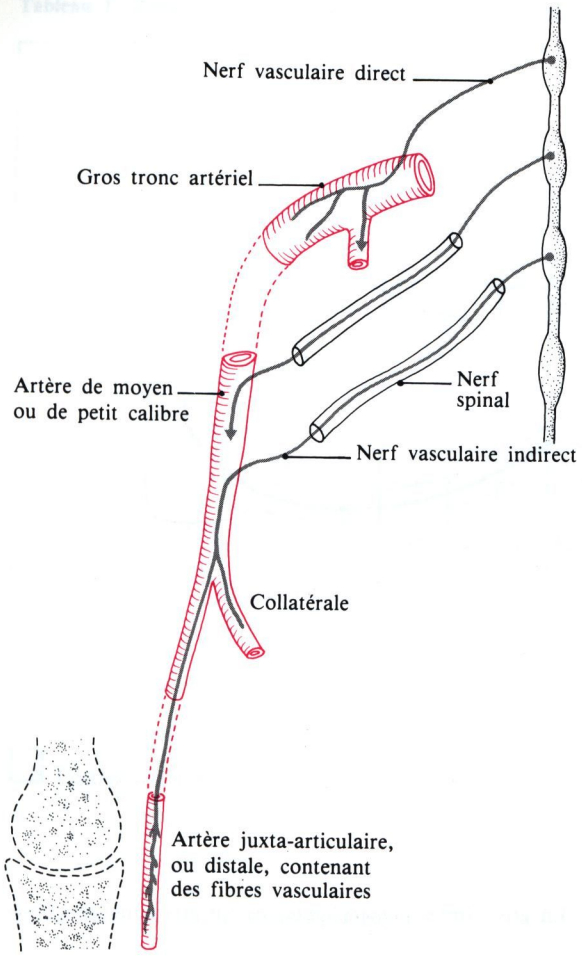

Fig. 2. Disposition des nerfs vasculaires

bre augmente dans la portion distale des membres et explique en partie les acrosyndromes.

Veines

Les nerfs vasculaires y sont beaucoup plus rares qu'au niveau des artères

Les veines superficielles des membres sont innervées par des rameaux venant des troncs nerveux avoisinants.

Les nerfs des veines profondes ont une même origine que ceux des artères homonymes : ils sont plus développés sur les veines de petit calibre que sur les grosses veines où ils sont rares à l'exception de la veine cave caudale qui reçoit des contingents nerveux importants issus, soit de la portion lombaire du tronc sympathique, soit du nerf phrénique droit.

Capillaires et unités circulatoires fonctionnelles

L'innervation est surtout concentrée au niveau des éléments de régulation tels que les glomi de Masson. Les nerfs proviendraient de ceux destinés aux artérioles.

Lymphatiques

L'innervation des lymphatiques a donné lieu à de nombreuses recherches, en particulier par des auteurs germaniques ou russes. L'unanimité ne semble cependant pas encore faite sur ce problème bien que tout le monde soit d'accord sur l'existence d'une motricité lymphatique.

Il semble que, schématiquement, on puisse envisager cette innervation de la manière suivante

- il existe des plexus nerveux autour des vaisseaux lymphatiques. Il n'a jamais été rencontré de nerfs au niveau des capillaires lymphatiques ;
- des nerfs pénètrent dans les nœuds lymphatiques au niveau de leur hile avec les vaisseaux sanguins et se ramifient à l'intérieur du nœud. Certains nerfs peuvent cependant traverser purement et simplement la formation lymphatique et poursuivre leur trajet après ;
- ces nerfs sont très vraisemblablement de nature vasomotrice car, dans le nœud, ils se terminent au niveau des artérioles ;
- les nœuds lymphatiques sont souvent situés le long des trajets nerveux (par exemple : chaîne lymphatique récurrentielle) et reçoivent leur innervation des nerfs qu'ils côtoient.

Les voies du système neuro-vasculaire

Voies vasomotrices

La plupart des voies neuro-vasculaires ainsi décrites seraient à composante centrifuge donc vasomotrices. Il n'y aurait vraisemblablement pas de voies vasodilatatrices. Le système neuro-vasculaire serait responsable de la seule vasoconstriction.

Ainsi, s'expliquent les troubles vasomoteurs et trophiques survenant après certaines sections de troncs nerveux ou au décours de certaines paralysies.

La présence de connexions entre un seul neurone pré-ganglionnaire et de multiples neurones post-ganglionnaires impose, pour avoir un maxi-

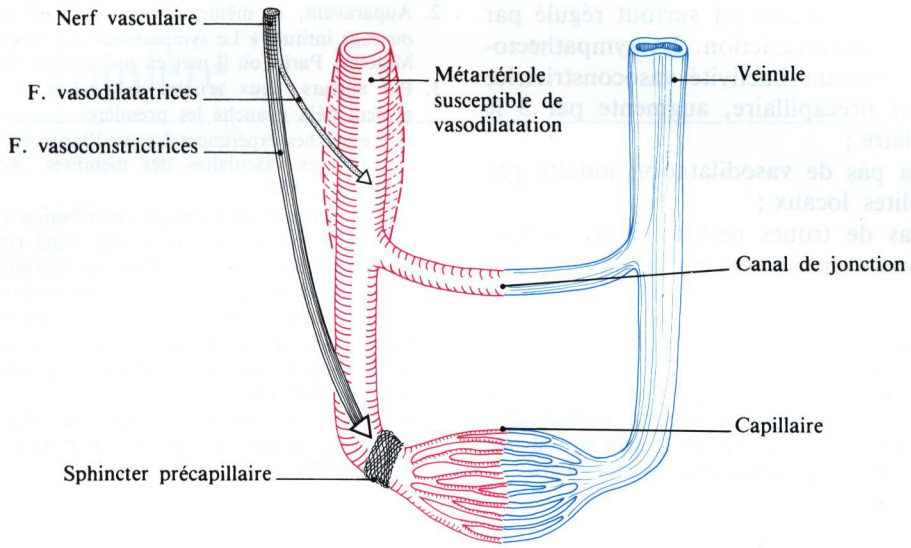

Fig. 3. Répartition des fibres du système neurovasculaire

mum d'action dans la thérapeutique sympathique, une action pré-ganglionnaire ou ganglionnaire.

Voies vaso-sensibles

Leur existence paraît incontestable mais leur systématisation est encore imprécise.

Les fibres circuleraient dans les nerfs vasculaires et gagneraient la moelle épinière directement en suivant un nerf spinal ou indirectement en traversant, sans y faire relais, un ganglion du tronc sympathique.

Les corps cellulaires se trouveraient dans le ganglion spinal.

Le système neurovasculaire : vasodilatateur et vasoconstricteur (1)

Si l'action vasoconstrictrice du système neurovasculaire n'a jamais été mise en doute, l'action vasodilatatrice a été niée pendant longtemps, et l'on a alors considéré qu'il n'existait que des fibres vasoconstrictrices, et que la vasodilatation était un phénomène passif

On sait aujourd'hui que les phénomènes vasomoteurs sont plus complexes et, sans entrer dans des notions expérimentales détaillées sur le plan physiologique, on peut retenir les points suivants :

— *Le parasympathique* n'intervient que dans la vasomotricité des viscères et des glandes, le plus souvent dans le sens d'une vasodilatation.

— ***L'orthosympathique*** contiendrait :

* *des fibres vasodilatatrices :*

- peu nombreuses, situées au niveau de la métartériole
- destinées uniquement aux éléments musculaires
- entraînant une vasodilatation avant l'activité physique musculaire, ce qui constitue un système de protection antihypertensif lors de la mise en charge qui précède l'exercice. Une fois celui-ci engagé, la vasodilatation se poursuit sous l'effet des métabolites libérés par le muscle en activité.

* *des fibres vasoconstrictrices :*

- les plus nombreuses
- qui commandent les sphincters précapillaires
- qui régulent la circulation périphérique (et en particulier cutanée) en reforçant ou en diminuant la vasoconstriction.

En fait (fig. 3) :

- toutes les fibres orthosympathiques sont vasoconstrictrices, sauf celles destinées aux muscles qui sont vasoconstrictrices et vasodilatatrices ;

(1) Ces notions nous ont été communiquées par Monsieur le Professeur Bessou, physiologiste, que nous remercions de son amabilité et de sa disponibilité

- le jeu sanguin tissulaire est surtout régulé par le degré de vasoconstriction. La sympathectomie, en supprimant l'activité vasoconstrictrice du sphincter précapillaire, augmente par 5 le débit capillaire ;
- la peau n'a pas de vasodilatation induite par les métabolites locaux ;
- il n'y a pas de troncs nerveux individualisés purement vasoconstricteurs ou vasodilatateurs.

Bibliographie

1. L'ouvrage de base est le livre de Lazorthes G « Le système neuro-vasculaire » Masson, Paris (1949). La systématisation générale est reprise par cet auteur (1971) dans son ouvrage « Le système nerveux périphérique ». Masson, Paris
2. Auparavant, ce même auteur avait publié, en 1939, un ouvrage intitulé « Le sympathique du membre inférieur », Maloine, Paris, où il met en place l'innervation vasculaire
3. Par ailleurs, deux articles de Leriche R et Fontaine R avaient déjà ébauché les premières notions sur le sujet :
   a) Recherches expérimentales sur l'innervation vasomotrice. Les réflexes vasculaires des membres. Revue Médicale, (1927) 54 : 852
   b) Experimental and clinical contribution to the question of the innervation of the vessels. SGO (1928), p. 631
4. Une excellente étude, reprenant les travaux de Lazorthes G, est constituée par le traité de Mitchell (1956) « Cardiovascular innervation ». Livingstone, Londres
5. Pour l'innervation des lymphatiques, on peut consulter :
   a) Smith RO (1949) Lymphatic contractility. J Exp Medicine 40 : 497-509
   b) Winckler G (1966) Contribution à l'étude de l'innervation des ganglions lymphatiques. Arch Anat Histol Embryol 49 : 321-326

CHAPITRE 14

Moelle épinière

J Guérin

La moelle épinière, contenue dans le canal rachidien, s'étend du foramen magnum où elle prolonge le bulbe ou moelle allongée, à la partie supérieure de la région lombaire, généralement en regard du disque L1-L2 (fig. 1).

Elle a l'aspect d'un cylindre, légèrement aplatie d'avant en arrière, présentant deux zones dilatées ou renflements : cervical correspondant à l'innervation des membres supérieurs (C4 à T1), et lombaire pour les membres inférieurs (L2 à S2). Faisant suite à ce dernier, le cône médullaire se prolonge par le filum terminale, mince cordon fibreux qui s'attache à la deuxième pièce coccygienne.

Les nerfs spinaux émergent de la moelle et sortent du canal rachidien par les trous intervertébraux. Si à la fin de la période embryonnaire, il y a concordance entre le niveau d'émergence des nerfs et les vertèbres, la moelle s'allonge moins que la colonne vertébrale, de telle sorte que progressivement s'installe un décalage d'autant plus marqué qu'il s'agit de racines plus bas situées (chap. 7). Cette discordance topographique permet la ponction lombaire, qui doit être réalisée au dessous de L2, de manière à prélever le liquide cérébro-spinal (céphalo-rachidien) contenu dans les enveloppes méningées qui tapissent le canal rachidien, sans risque de traumatiser la moelle.

Configuration externe (fig. 2)

La moelle est parcourue de sillons verticaux : la fissure médiane ventrale à la face antérieure, et le sillon médian dorsal à la face postérieure donnent un plan médian de symétrie par rapport auquel l'émergence des racines spinales creuse des sillons collatéraux. Les racines ventrales sortent nettement séparées les unes des autres, le long du sillon collatéral antérieur, et les racines dorsales disposées en éventail, émergent par un sillon nettement mieux individualisé, le sillon collatéral postérieur.

La surface de la moelle située entre les sillons correspond aux cordons. Il existe dans chaque hémi-moelle trois cordons : ventral, latéral et dorsal.

Structure

La moelle épinière a une structure uniforme sur toute sa longueur.

La *substance grise* est centrale, elle a la forme d'un papillon aux ailes étalées. Elle se dispose selon un plan de symétrie sagittal, passant par le canal épendymaire. Les expansions postérieures, ou corne dorsale, de forme étroite et allongée, correspondent à l'émergence des racines dorsales dont l'extrémité est séparée du bord de la moelle par le tractus postéro-latéral (faisceau de Lissauer) (fig. 3). Les expansions antérieures, ou cornes ventrales, sont au contraire massives ; leur bord antérieur crénelé correspond à l'émergence des fibres des racines ventrales et reste à distance de la surface spinale dont il est séparé par de la substance blanche. La région intermédiaire représente la zone de raccordement entre expansions antérieure et postérieure et les deux hémi-moelles, et elle se développe autour du canal de l'épendyme. Ce dernier n'est qu'une cavité virtuelle habituellement, mais il peut dans des conditions pathologiques

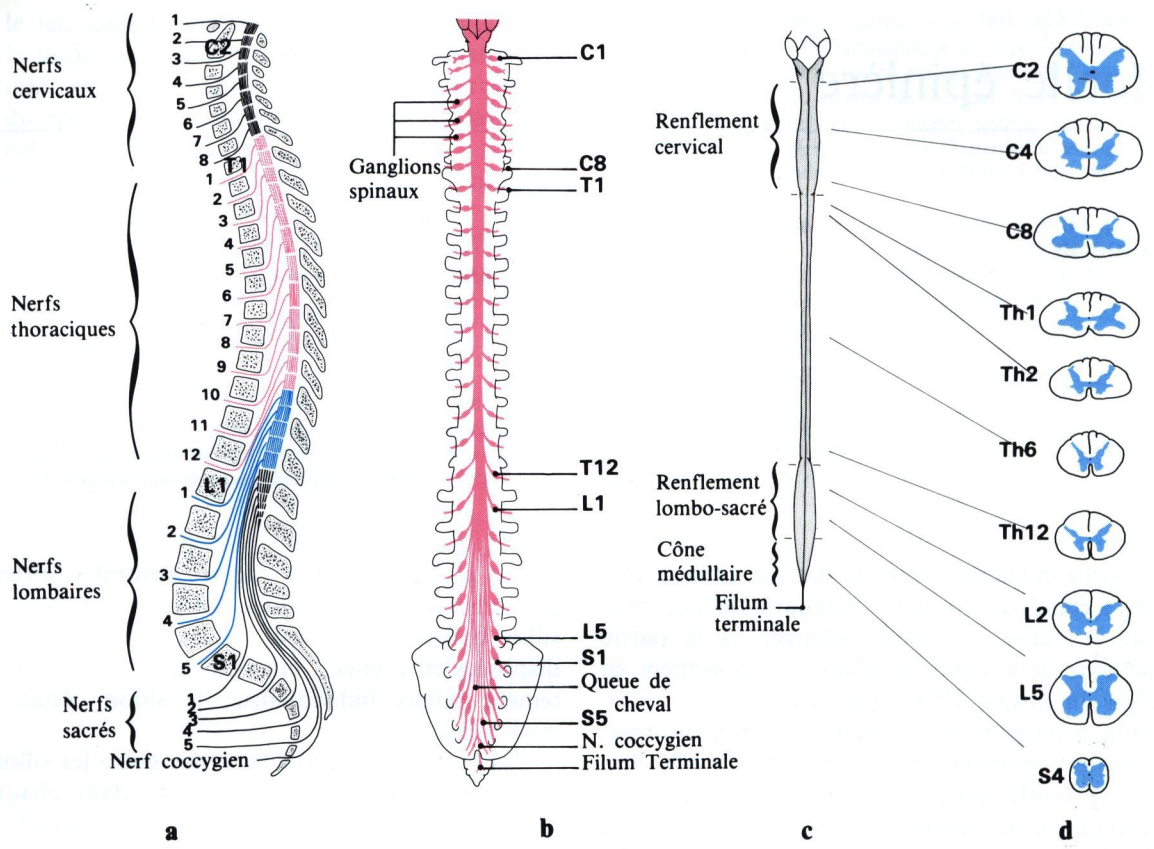

Fig. 1. Aspect général de la moelle épinière et des racines spinales (en partie d'après Kahle W, Leonhardt H, Platzer W (1979) Anatomie, vol 3, p 39. Flammarion, Paris) **a** Vue latérale des segments et nerfs spinaux correspondants ; **b** vue dorsale de la moelle épinière, des nerfs et ganglions spinaux et rapports avec le rachis ; **c** vue dorsale de la moelle épinière ; **d** coupes étagées de la moelle épinière

s'emplir de liquide et constituer une cavité syringomyélique ou hydromyélique (chap. 23).

La *substance blanche* entoure la substance grise dont la forme détermine sa division en cordons ou funicules. Le cordon dorsal s'étend du septum dorsal à la corne dorsale, le cordon latéral est compris entre la corne dorsale et la racine ventrale, et le cordon ventral entre la racine ventrale et la fissure médiane antérieure qui n'atteint pas la substance grise et permet aux fibres nerveuses de passer d'une hémi-moelle à l'autre en formant la commissure blanche antérieure.

Les variations d'aspect des coupes de la moelle épinière dépendent de la substance grise et de la substance blanche (fig. 1d). La substance blanche est d'autant plus importante que l'on suit une direction caudo-rostrale. Pour la substance grise, la partie médiale de la corne ventrale, correspondant à la musculature axiale et se retrouve sur toute la hauteur, alors que la partie latérale correspond à la musculature des membres et n'existe qu'au niveau des renflements. Dans la zone intermédiaire, la corne latérale n'existe qu'entre C8 et L2 ; il en est de même de la colonne médio-basale de la corne dorsale (noyau thoracique). Enfin, les cornes dorsales sont beaucoup plus massives dans les régions à riche innervation cutanée, en particulier au niveau des segments spinaux assurant l'innervation des extrémités des membres et la région périnéale.

Organisation de la substance grise

La substance grise présente une organisation en lames imbriquées les unes dans les autres et désignées de I à X à partir des expansions postérieures (Rexed). En fait, on peut les regrouper en trois régions anatomo-fonctionnelles correspondant à trois étapes phylogénétiques (fig. 3) :

- *une zone fondamentale ou substance intermédiaire centrale* (central core), seule présente chez

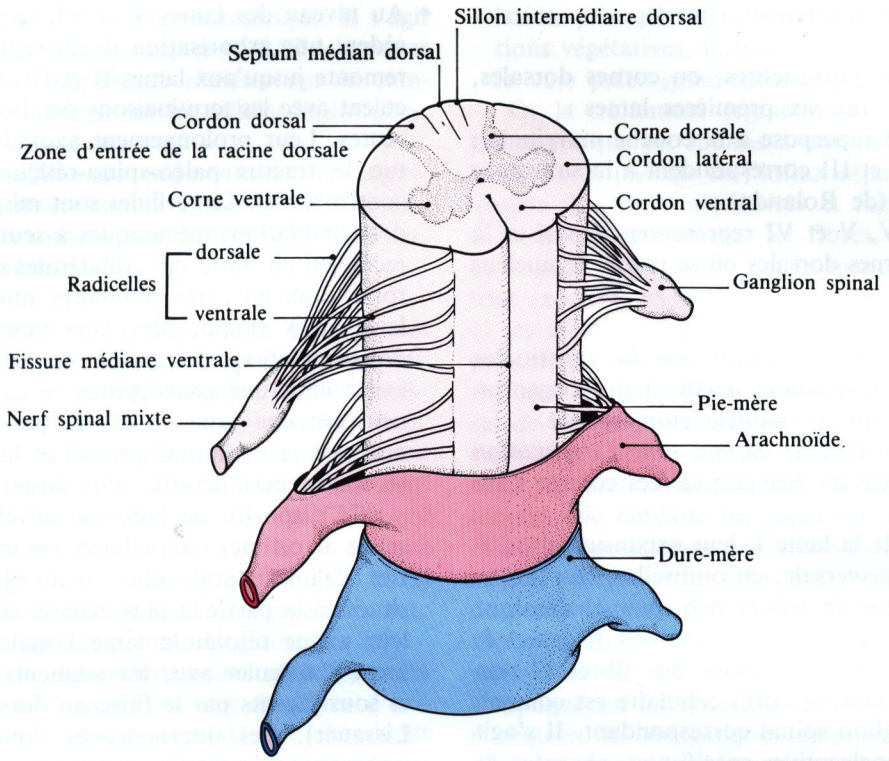

Fig. 2. Moelle épinière, racines spinales et enveloppes méningées (d'après Carpenter MB (1979) Human neuroanatomy, 7th ed, p 215. Williams and Wilkins, Baltimore)

les vertébrés inférieurs (salamandre) dont l'organisation est réticulaire, plus ou moins intersegmentaire ; elle correspond aux lames VII, VIII et X ;

- *les expansions antérieures et postérieures*, de signification phylogénétique plus récente. L'organisation est métamérique et sous-tend des activités réflexes mono- ou pluri-synaptiques. Les expansions postérieures renferment les centres nerveux sensitifs et reçoivent une partie de l'information amenée par les racines dorsales. Les expansions antérieures à finalité motrice, contiennent les neurones dont les prolongements axonaux constitueront les racines ventrales des nerfs spinaux.

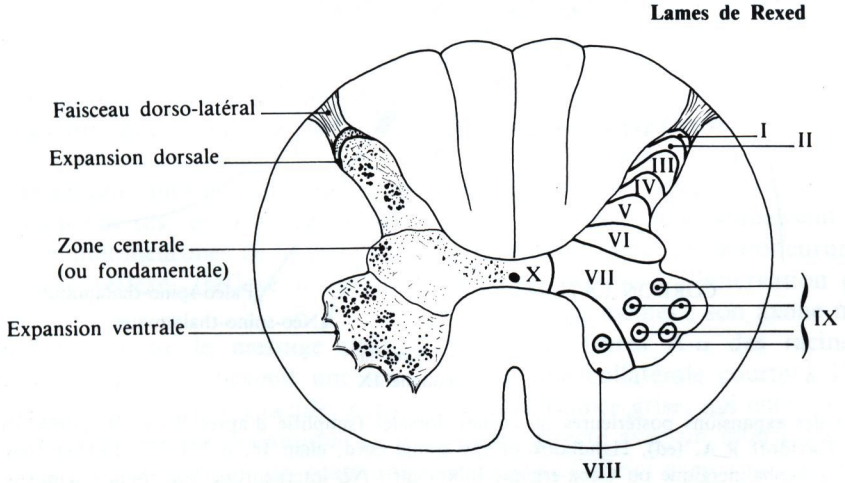

Fig. 3. Organisation de la substance grise spinale, indiquant les lames de Rexed

Expansions postérieures (fig. 4)

Les expansions postérieures, ou cornes dorsales, correspondent aux six premières lames :

- la lame I se superpose à la couche marginale ;
- les lames II et III correspondent à la substance gélatineuse (de Rolando) ;
- les lames IV, V et VI représentent le col et la base des cornes dorsales où se trouve le nucleus proprius.

Constitution. Les éléments qui la constituent possèdent une **disposition axiale** et une organisation reposant sur un **modèle glomérulaire.**

Les *cellules dont les axones sont à destination extra-spinale* peuvent être considérées comme l'axe du glomérule.

- Au niveau de la lame I, leur expansion dendritique est transversale, en ombrelle ; leur axone long constitue le tratus néo-spino-thalamique contro-latéral. Elles reçoivent des fibres A-δ, peu myélinisées, et surtout des fibres C non myélinisées, dont le corps cellulaire est contenu dans le ganglion spinal correspondant. Il s'agit de cellules nociceptives spécifiques, chargées de traiter une information déclenchée par un stimulus douloureux exclusif, appliqué dans un champ restreint du territoire cutané correspondant.
- Au niveau des lames V et VI, les cellules possèdent une arborisation dendritique longue qui remonte jusqu'aux lames II et III où elles s'articulent avec les terminaisons des fibres A-δ afférentes. Leur prolongement axonal long constitue le tractus paléo-spino-réticulo-thalamique contro-latéral. Ces cellules sont mises en jeu par des stimulations mécaniques à seuil élevé. Elles reçoivent en outre des collatérales d'autres neurones dont les corps cellulaires sont situés dans la lame IV et qui, elles, sont mises en jeu par des stimulations mécaniques à seuil plus bas. Il existe ainsi une convergence en cascade sur les neurones des lames V et VI dont la spécificité nociceptive est moins précise et les champs de réception périphérique plus larges.

Ce dispositif de base est enrichi de la présence de cellules intercalaires ou *interneurones.*

- Les cellules limitrophes (stalked cells) sont situées à la partie la plus externe de la lame II ; leur axone rejoint la lame I mais peut également s'articuler avec les segments voisins sus- et sous-jacents par le faisceau dorso-latéral (de Lissauer). Ces interneurones dont les neurotransmetteurs sont l'acide glutamique et l'acide aspartique, possèdent une action facilitatrice.
- Les cellules centrales (islet cells) sont situées dans la lame III et la partie profonde de la lame II ; elles possèdent des axones courts qui

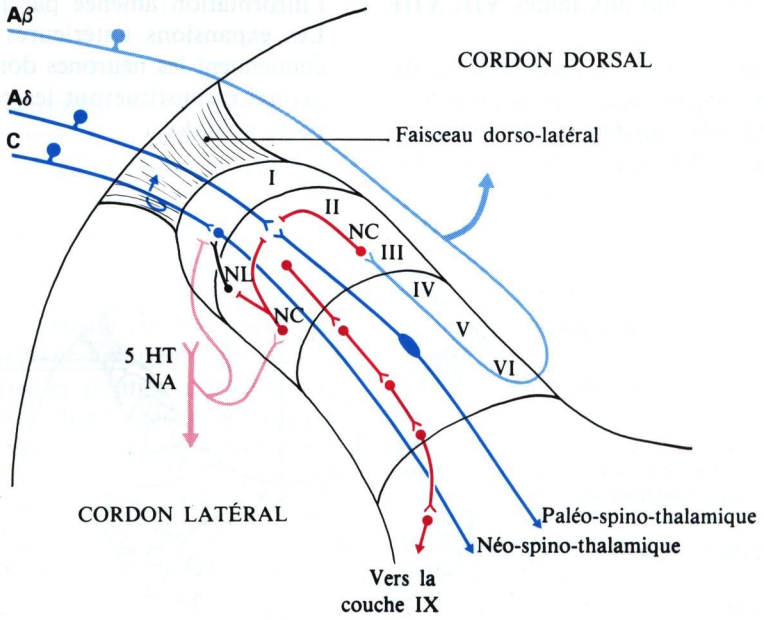

Fig. 4. Organisation des expansions postérieures ou cornes dorsales (simplifié d'après Price DC (1984) Dorsal horn mechanisms of pain. In : Davidoff R.A. (ed), Handbook of the spinal cord, chap 16, p 751-777, Dekker New York Basel). *NC* Interneurone central enképhalinergique ou Gaba-ergique inhibiteur : *NL* interneurone limitrophe excitateur glutaminergique ; *5HT* et *NA* fibres réticulaires sérotoninergiques et noradrénergiques

ne sortent pas du niveau métamérique. Il s'agit de cellules enképhalinergiques et GABA-ergiques dont l'action inihibitrice s'exerce sur le complexe glomérulaire et sur les cellules limitrophes.

D'autres *afférences segmentaires et supra-segmentaires*, interviennent également sur ce dispositif, le plus souvent par l'intermédiaire d'interneurones inhibiteurs.

- Les afférences segmentaires sont représentées par les fibres myélinisées A-β dont le corps cellulaire est situé dans le ganglion spinal correspondant. Elles abordent les expansions postérieures au niveau des lames VI et V, retournent jusqu'aux lames II et III où elles s'articulent avec les cellules centrales (fig. 4). Ces fibres qui véhiculent une information épicritique et dont la vitesse de conduction est rapide (100 m/s) possèdent ainsi une action inhibitrice puissante sur le fonctionnement glomérulaire.
- Les afférences suprasegmentaires sont apportées par le cordon latéral. Il s'agit de fibres d'origine corticale (cortex pariétal) qui cheminent avec le faisceau pyramidal croisé et de fibres d'origine réticulaire, sérotoninergiques,qui viennent des noyaux du raphé (noyau raphé magnus, B3), et noradrénergiques venant des groupes A6 et A5.

Ces fibres exercent une action inhibitrice soit directement et de manière pré-synaptique, soit plus souvent par l'intermédiaire des cellules centrales GABA-ergiques et enképhalinergiques.

Dispositif fonctionnel. Cette organisation glomérulaire correspond au dispositif fonctionnel chargé du **traitement du message protopathique, nociceptif et thermique.**

Le stimulus périphérique, véhiculé par les fibres A-δ et C et abordant les expansions postérieures, peut avoir plusieurs destinations possibles :

- par voie polysynaptique, interneuronale, il peut diffuser aux segments sus- et sous-jacents ou s'articuler avec les motoneurones de la lame IX, c'est une modalité réflexe, (réflexe nociceptif polysynaptique) ;
- par voie spino-thalamique le message peut : 1) émerger à la conscience et devenir une sensation douloureuse, thermique ou tactile, consciente, c'est la voie néo-spino-thalamique ; ou 2) déclencher un certain nombre de réactions somato-végétatives, qui accompagnent la stimulation protopathique (sursaut, mimique, réactions végétatives, larmes, sanglots, etc...), c'est la voie paléo-spino-réticulo-thalamique.

Or le traitement segmentaire de ce message protopathique est soumis à une influence modulatrice, et le passage de l'influx dépend de la sommation d'actions inhibitrices et facilitatrices. La substance P libérée par les fibres C correspond au versant facilitateur. Les influences inhibitrices sont représentées par :

1) les informations épicritiques périphériques du métamère correspondant, véhiculées par les fibres A-β qui, du fait de leur vitesse de conduction plus rapide bloque le passage de l'influx au niveau glomérulaire. C'est le « gate control ». En revanche, si la stimulation nociceptive est intense ou prolongée, elle déborde les capacités inhibitrices du dispositif modulateur ; le message est alors transmis. Il en résulte au plan clinique deux types de douleurs pathologiques dont la prise en charge thérapeutique n'est pas identique : a) les douleurs par excès de nociception, dont le traitement s'applique sur les systèmes nociceptifs eux-mêmes, et requiert des analgésiques périphériques, et b) les douleurs par déafférentation, dont la prise en charge thérapeutique comporte au contraire un renforcement des dispositifs d'analgésie segmentaire, ou supra-segmentaire (neuro-stimulation transcutanée, analgésiques centraux).

2) les afférences supra-segmentaires descendantes d'origine cérébrale (rôle du stress) et réticulaires surtout, mettant en jeu des intermédiaires enképhalinergiques dont la sollicitation directe (stéréotaxie de la substance gris péri-aqueducale) ou indirecte (injection de morphine intrathécale ou intraventriculaire), représente un traitement extrêmement efficace des douleurs chroniques par renforcement de ce système analgésiant suprasegmentaire.

Expansions antérieures

Les expansions antérieures correspondent aux lames IX . Elles s'individualisent par la présence de motoneurones. Le motoneurone-α, de grande taille est destiné à l'innervation des fibres musculaires elles-mêmes ; son axone myélinisé correspond aux fibres A-α des racines ventrales. Il donne une collatérale courte à l'intérieur même de la substance grise, qui entre en connexion excitatrice directe avec un interneurone, la cellule de Renshaw. Celle-ci exerce une influence inhibitrice récurrente sur le motoneurone, dont l'action est

ainsi découpée en séquences limitées dans le temps évitant les phénomènes de rémanence. Le motoneurone-γ, plus petit, est destiné à l'innervation motrice du fuseau neuromusculaire.

Les lames IX sont disposées en colonnes longitudinales juxtaposées, correspondant à une organisation somatotopique (chap. 26, fig. 5).

- le groupe médial est présent sur toute la hauteur de la moelle, il assure l'innervation métamérique des muscles axiaux ;
- le groupe central, situé au niveau de la mœlle cervicale, correspond au noyau du phrénique et au noyau spinal du nerf accessoire (XI) ;
- le groupe latéral est plus complexe ; il assure l'innervation des muscles pariétaux mais se trouve fragmenté au niveau des renflements, en plusieurs noyaux : ventro-latéral, dorso-latéral, et rétro-dorso-latéral, dont la situation est d'autant plus latérale et caudale que les motoneurones sont destinés aux muscles plus distaux. Il existe en plus un dédoublement des colonnes de telle sorte que le plan antérieur correspond aux muscles fléchisseurs, et le plan postérieur aux extenseurs. L'ensemble réalise donc une sorte de clavier fonctionnel correspondant à un codage spatial d'unités musculaires.

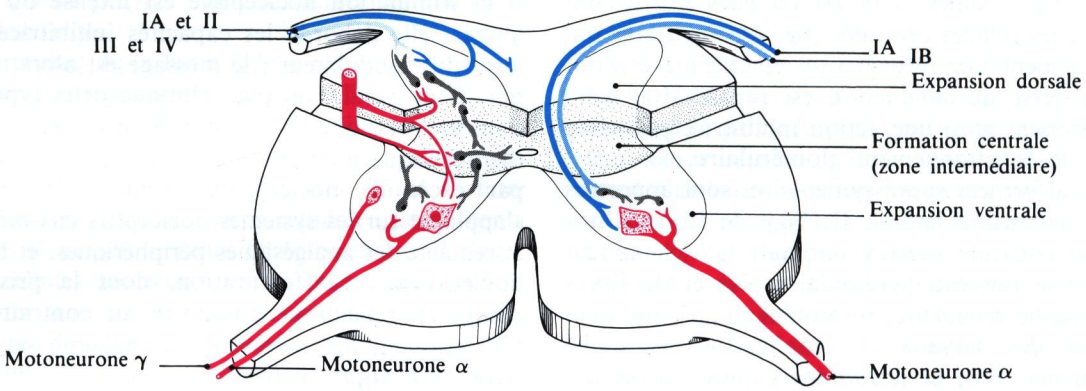

a

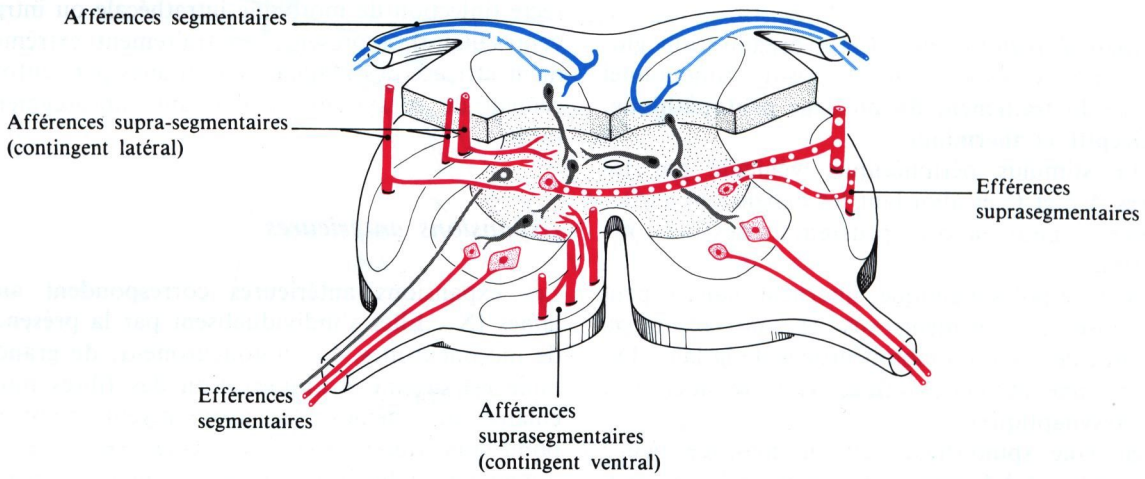

b

Fig. 5. Organisation de la substance grise spinale. **a** Organisation réflexe à l'étage des expansions. *A gauche*, arc réflexe nociceptif, *à droite*, arc réflexe myotatique ; **b** organisation de la zone intermédiaire, support de l'activité programmée (d'après J Guérin, B Bioulac (1979) Organisation anatomique et physiologique des activités motrices de la moelle épinière. Anat Clin 1/3 : 268 et 274)

Les ***afférences segmentaires*** permettent l'élaboration d'une activité réflexe (fig. 5) :

- le *réflexe myotatique* résulte de l'articulation monosynaptique de fibres IA venant du fuseau neuromusculaire, c'est un réflexe strictement métamérique et fiable ;
- le *réflexe myotatique inverse* est disynaptique. Il met en jeu un interneurone inhibiteur entre les fibres afférentes IA et le motoneurone correspondant au muscle antagoniste ;
- le *réflexe d'inhibition réciproque* est également disynaptique : il fait intervenir les fibres IB venant des organes neurotendineux, sensibles à l'allongement, et un interneurone inhibiteur sur le motoneurone agoniste ;
- le *réflexe nociceptif* résulte de l'articulation des fibres nociceptives avec le motoneurone fléchisseur, par voie multi-synaptique.

Les ***afférences suprasegmentaires*** sont rarement directes venant du faisceau pyramidal croisé chez l'homme, au niveau des renflements cervicaux pour les motoneurones destinés à l'innervation de la main. Le plus souvent, l'influence suprasegmentaire intervient sur la zone fondamentale dont les circuits fonctionnels de programmation élémentaire sont alors investis de manière à organiser la mise en jeu des unités motrices et le contrôle préalable et indispensable du tonus des muscles proximaux et axiaux.

L'expansion antérieure est ainsi à l'origine d'une voie finale commune. Sa lésion réalise au niveau métamérique correspondant, le syndrome de la corne antérieure ou syndrome du neurone moteur périphérique, associant une paralysie avec hypotonie et aréflexie de l'unité motrice correspondante.

Zone fondamentale ou substance intermédiaire centrale

La zone fondamentale correspond aux lames VII, VIII et X (fig. 3). Elle possède différentes structures.

Groupements cellulaires. Des groupements cellulaires individualisés sont chargés du traitement de l'information intéroceptive au niveau des colonnes intermédiaires et de l'information proprioceptive au niveau de la colonne médio-basale ou noyau thoracique (Clarke).

Les *colonnes intermédiaires* contiennent les neurones autonomes. Il s'agit de cellules motrices plus petites que celles des cornes ventrales qui donnent naissance à des axones constituant les fibres B, efférentes du système nerveux autonome (chap. 8, 12, 27)

Les *colonnes intermédio-latérale et intermédio-médiale* appartiennent au système orthosympathique. La colonne intermédio-médiale semble présente sur toute la hauteur de la mœlle, proche du canal épendymaire. Elle pourrait correspondre au contingent somatique du système sympathique. La colonne intermédio-latérale présente de C8 à L2, forme la corne latérale, en saillie dans le cordon latéral. Elle correspond au contingent viscéral du système orthosympathique

Au niveau des 2, 3 et 4e segments sacrés, la colonne intermédio-ventrale contient les cellules d'origine du parasympathique sacré, destiné à l'innervation des viscères pelviens

Sur ces colonnes viennent se terminer des fibres descendantes noradrénergiques, adrénergiques et sérotonergiques d'origine bulbaire (groupe A5, C1 et B2) qui cheminent de manière diffuse dans le cordon latéral. Elles reçoivent également des afférences segmentaires sensitives d'origine viscérale véhiculées par des fibres A-δ et C ; un certain nombre de fibres cependant, apportant une information nociceptive viscérale, chemineraient également de manière rétrograde par les racines antérieures. Ces colonnes sont interconnectées entre elles par des interneurones de la zone fondamentale au niveau desquels s'organisent de manière souvent complémentaire des automatismes (vésicaux, sexuels, etc...)

La *colonne ou noyau thoracique* occupe la lame VII ; elle est située au bord dorso-médial de la base des cornes dorsales, et n'est présente que de C8 à L2. Elle contient de volumineuses cellules dont l'axone constitue le tractus spino-cérébelleux dorsal direct. Elle reçoit des afférences périphériques de nature proprioceptive des segments correspondant aux membres inférieurs et à la partie inférieure du corps (fig. 5).

Constitution et organisation. La zone fondamentale proprement dite, se caractérise par l'existence d'interneurones de petit calibre et par une organisation diffuse, créant des circuits complexes au niveau segmentaire mais également avec les étages voisins, par mise en jeu des neurones du sytème propriospinal, dont les axones courts cheminent au contact de la substance grise et transmettent bilatéralement les excitations. Cette organisation reproduit à l'étage spinal ce qui est déjà connu pour la substance réticulaire du tronc cérébral. Comme elle, elle possède une capacité inté-

grative pour réaliser des séquences motrices correctement agencées dans l'espace et le temps (locomotion, miction, défécation, réflexe sexuel) où se conjuguent des expressions somatiques et végétatives. Ces programmes mis en évidence chez l'animal, peuvent persister de manière autonome à la naissance (marche et nage automatiques) et sont facilement obtenus chez le nouveau-né. Ils disparaissent ensuite comme activité automatique, ou plus exactement paraissent inclus dans des schémas fonctionnels plus complexes, organisés à partir des centres suprasegmentaires. Ils sont cependant susceptibles de retrouver leur expression plus élémentaire dans les conditions pathologiques sous forme d'automatismes spinaux chez les paraplégiques ou les quadriplégiques.

Afférences suprasegmentaires. Elles viennent du cortex cérébral et du tronc cérébral. Le faisceau pyramidal représente les afférences corticales et s'articule en majeure partie avec cette zone fondamentale. Le faisceau pyramidal direct ne descend pas plus bas que la moelle cervicale et se termine de manière bilatérale sur les lames VIII. Le faisceau pyramidal croisé, présent sur toute la hauteur de la moelle, se termine en majorité sur les interneurones de la lame VII où il agit en mobilisant un certain nombre de circuits, déclenchant ainsi des séquences motrices, mais aussi en mettant en place des programmes destinés à assister le mouvement dans sa préparation et son déroulement.

La disparition de cette influence cortico-spinale libère des automatismes spinaux (signe de Babinski, triple retrait, syncinésie).

Les afférences suprasegmentaires venant du tronc cérébral s'organisent en deux contingents. Le contingent postéro-latéral se termine sur la partie externe des lames VII (fig. 5). Son influence s'exerce sur les motoneurones les plus latéraux, donc sur la musculature plus distale. Il s'agit d'une influence facilitatrice sur l'activité tonique des muscles fléchisseurs qui accompagne les séquences ultimes du geste fin et propositionnel. Le contingent antéro-médial ou longitudinal médial aborde la zone fondamentale au niveau de la lame VIII de manière bilatérale. Il exerce une influence bilatérale et facilitatrice sur les motoneurones des colonnes médiales et l'activité tonique

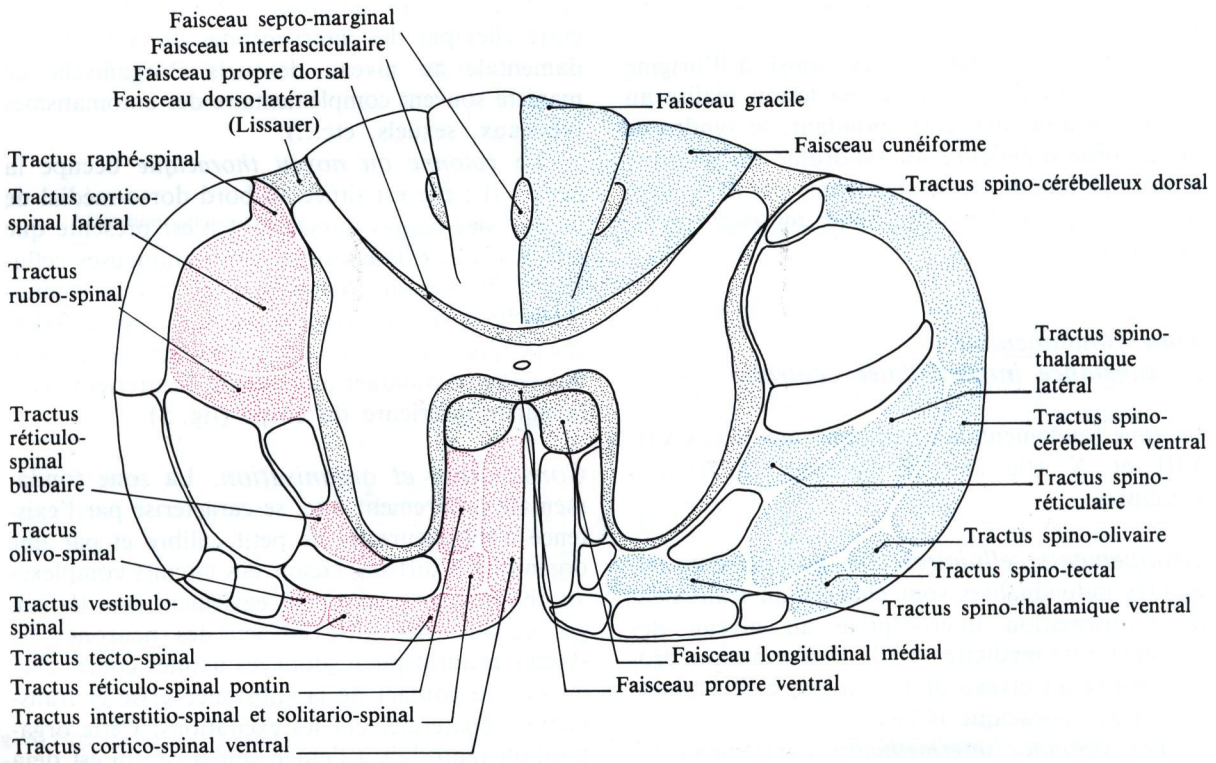

Fig. 6. Coupe semi-schématique de la moelle épinière en C4 montrant les faisceaux descendants en rouge, les faisceaux ascendants en bleu, et les faisceaux d'association (contenant des fibres ascendantes et descendantes) en tramé noir

des muscles extenseurs et antigravifiques dont la mise en jeu est indispensable à la posture.

Il existe en outre des afférences mal systématisables représentées par des fibres non-myélinisées qui descendent de manière diffuse dans le cordon latéral et le cordon ventral. Il s'agit de fibres noradrénergiques (groupes A1 et A5) et de fibres sérotoninergiques (noyau du raphé) à action inhibitrice sur le motoneurone.

Afférences segmentaires. Il existe une convergence d'afférences sensitives apportées par les fibres d'origine périphérique contenues dans les racines dorsales. Elles ne paraissent pas apporter d'information précise sur la périphérie mais elles ont la propriété de déclencher des séquences motrices automatiques et viscérales, lorsque l'influence suprasegmentaire ne peut plus s'exercer. Après section spinale, on peut observer un signe de Babinski,des spasmes en flexion, de même que des séquences d'évacuation vésicale ou rectale en réponse à des stimulus variés de réplétion rectale ou vésicale (vessie automatique), mais également provoqué par le frottement de la cuisse ou la percussion abdominale. Ces automatismes sont à la base des techniques de rééducation motrice et sphinctérienne.

Efférences. Les efférences sont segmentaires et de nature motrice : c'est la voie finale commune par les motoneurones-α et γ des lames IX pour ce qui est de la motricité somatique et par les cellules végétatives de la lame VII pour le système nerveux autonome.

Il existe également des efférences suprasegmentaires permettant l'articulation de la zone fondamentale avec les autres systèmes impliqués dans la programmation :

- les tractus spino-réticulaires et spino-tectaux assurent une articulation fonctionnelle entre les formations réticulaires de la moelle épinière et du tronc cérébral ;
- l'articulation avec les dispositifs de programmation contenus dans le cervelet est représentée par les tractus spino-vestibulaires, le tractus spino-olivaire, et le tractus spino-cérébelleux ventral. Ce dernier prend son origine au niveau de la lame VII aux confins des motoneurones et des zones motrices (zone péricornuale). A l'inverse du tractus spino-cérébelleux direct, il apporte une information déjà intégrée au niveau des circuits interneuronaux, à partir de laquelle peuvent être élaborés des programmes cérébelleux plus complexes.

Systématisation de la substance blanche (fig. 6)

Voies descendantes (fig. 7)

Les voies descendantes correspondent aux faisceaux moteurs destinés à la zone substance intermédiaire centrale et aux lames IX.

Faisceaux pyramidaux, ou tractus cortico-spinaux. Ils viennent du cortex sensori-moteur et représentent un système fonctionnel chargé de l'exécution de la motricité fine, distale et idiocinétique.

Le faisceau pyramidal latéral, ou croisé, est individualisé à partir du bulbe ; il représente le contingent le plus important et occupe la partie postérieure du cordon latéral. Ses fibres sont organisées de manière somatotopique, les plus médiales destinées à l'innervation des métamères cervicaux, les plus latérales à celle des segments sacrés. Les fibres d'origine corticale motrice et prémotrice se terminent sur les lames VII et plus rarement sur les motoneurones des lames IX. Elles exercent une action facilitatrice sur les motoneurones-α et γ. Les fibres d'origine corticale pariétale se terminent sur les cornes dorsales où elles exercent une action inhibitrice sur le passage de l'information nociceptive segmentaire.

Le faisceau pyramidal ventral ou direct ne représente que 20 % des fibres cortico-spinales. Il chemine dans le cordon ventral au contact de la fissure médiane antérieure et intervient sur la musculature cervicale de manière le plus souvent bilatérale par l'intermédiaire des interneurones de la lame VIII.

Faisceaux extrapyramidaux. Ils proviennent des formations suprasegmentaires du tronc cérébral et sont regroupés en deux contingents :

- le *contingent antéro-médial* comporte les tractus vestibulo-spinaux, médial et latéral, le tractus réticulo-spinal médial d'origine pontique, le tractus tecto-spinal venant du colliculus supérieur controlatéral, le tractus olivo-spinal et le tractus interstitio-spinal. Ces faisceaux ont en commun leur situation dans le cordon antérieur de la moelle, leur mode de terminaison sur les lames VIII de manière homo- et controlatérale et enfin leur influence facilitatrice sur le tonus qui accompagne la posture, c'est-à-dire la mus-

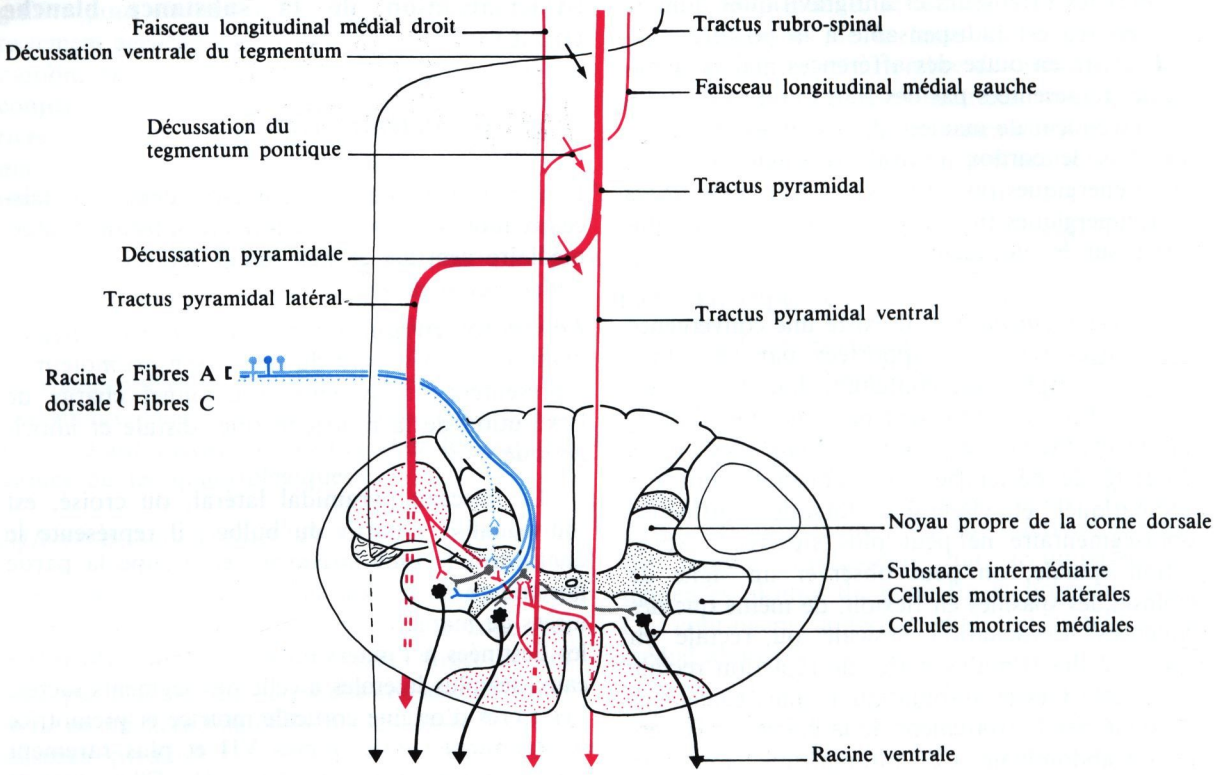

Fig. 7. Voies descendantes et leurs terminaisons en deux contingents sur la substance grise (d'après Nieuwenhuys R, Voogd J, et Van Huijzen Ch (1978) The human nervous system, p 105. Springer Verlag, Berlin Heidelberg New York)

culature axiale anti-gravifique et les extenseurs. La libération de cette activité rend compte de l'hypertonie prédominant sur les extenseurs (hypertonie de décérébration ou de décérebellation), et de l'exagération des réflexes tendineux (fig. 8).

- le *contingent postéro-latéral* occupe la partie profonde du cordon latéral. Il comporte le tractus rubro-spinal dont les fibres croisées dès leur origine mésencéphalique ont une organisation topique superposable à celle du faisceau pyramidal croisé. Le tractus réticulo-spinal d'origine bulbaire est situé plus en avant. Il contient des fibres directes et croisées. Ces tractus possèdent en commun leur mode de terminaison sur la partie latérale de la zone fondamentale (lame VII) et leur influence facilitatrice sur le tonus d'attitude, c'est-à-dire sur la musculature des muscles fléchisseurs des segments distaux des membres (hypertonie de décortication).

L'atteinte des faisceaux moteurs descendants s'exprime cliniquement par un tableau déficitaire atteignant tous les segments situés au-dessous de la lésion, il comporte une paralysie avec libération des automatismes spinaux et des troubles du tonus d'importance variable en fonction du degré relatif de l'atteinte des contingents antéro-médial facilitateur et postéro-latéral inhibiteur sur le tonus et les réflexes tendineux, déterminant soit une paralysie flasque, soit une paralysie spasmodique.

Voies ascendantes (fig. 9)

La moelle épinière reçoit l'information sensitive par les racines dorsales et réalise sa distribution en fonction de la nature et du calibre des fibres qui la transportent, et de leur destination.

Répartition des fibres des racines dorsales à leur entrée dans la moelle épinière. Dans les racines spinales dorsales se trouvent mélangés plusieurs types de fibres de taille et d'origine différentes mais dont les corps cellulaires sont contenus dans le ganglion spinal. Chaque racine dorsale est divisée en 4 à 10 radicelles, chacune de celles-ci contenant la même proportion de fibres

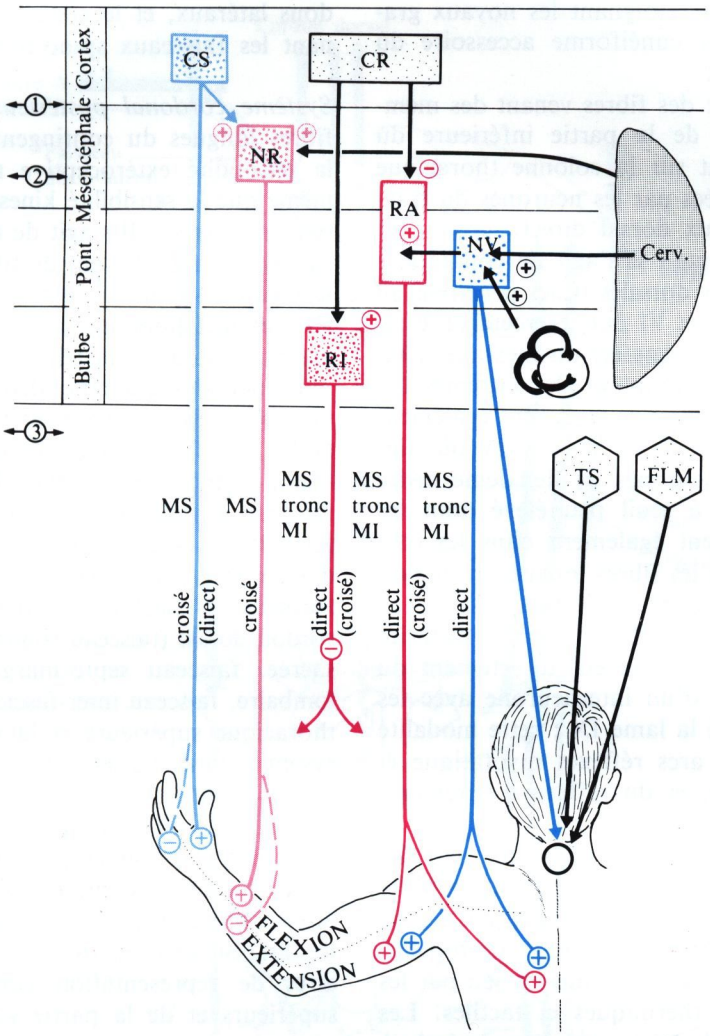

Fig. 8. Organisation spinale de la motricité : influence des voies descendantes (d'après Keravel Y, Sindou M, Vues anatomiques commentées de la moelle épinière. EMC - Neurologie 1, Paris, 4.3.11., 17001-B10, p 21). *Cerv* Cervelet ; *FLM* faisceau longitudinal médial ; *MI* membres inférieurs ; *MS* membres supérieurs ; *NR* noyau rouge ; *NV* noyau vestibulaire ; *RA* réticulaire activatrice ; *RI* réticulaire inhibitrice ; *TS* faisceau tecto-spinal ; *CR* voie cortico-réticulaire ; *CS* voie cortico-spinale. ←(1)→ Niveau de décortication : rigidité de décortication avec flexion des membres supérieurs et extension des membres inférieurs ; ←(2)→ Niveau de décérébration : rigidité de décérébration avec extension des quatre membres ; ←(3)→ Préparation spinale : paraplégie en extension sauf si l'augmentation des influx nociceptifs entraîne une paraplégie en flexion

de gros et de petit calibre. Chaque radicelle peut donc être considérée comme une racine en miniature. A son entrée au niveau du sillon collatéral postérieur, les fibres de gros diamètre qui étaient situées au centre de la radicelle se dirigent vers les cordons dorsaux, les fibres de petit diamètre forment deux faisceaux, un faisceau latéral et un faisceau médial. Ce dernier croise obliquement la radicelle pour rejoindre le faisceau latéral, de telle sorte que deux contingents peuvent être distingués :

Le *contingent médial*, formé de fibres A-β d'origine extéroceptives, ou proprioceptives (fibres IA et IB) myélinisées, chemine en arrière du tractus dorso-latéral (de Lissauer) dans le cordon dorsal, et véhicule la sensibilité extéroceptive fine épicritique, et la sensibilité profonde kinesthésique, l'une et l'autre permettant une connaissance qualitative du monde environnant (surface, volume, dimensions). La destination de ces fibres est multiple :

- destination longue : elles forment le système

cordonal postérieur rejoignant les noyaux gracile, cunéiforme et cunéiforme accessoire du bulbe homolatéral.

- destination courte : des fibres venant des membres inférieurs et de la partie inférieure du corps, se terminent sur la colonne thoracique où elles sont relayées par les neurones du tractus spino-cérébelleux dorsal direct.
- destination récurrente : il s'agit de collatérales destinées aux cornes dorsales. Elles pénètrent au niveau des lames V et VI puis exercent un effet modulateur pour le transfert du message nociceptif au niveau du complexe glomérulaire. Un certain nombre de fibres se terminent également au niveau des neurones de la lame IV où elles relaient avec des neurones de deuxième ordre mécano-récepteurs à seuil peu élevé dont les axones chemineraient également dans les cordons dorsaux, avec les fibres longues ascendantes dont elles partagent la destination.
- destination réflexe. Les fibres d'origine proprioceptive, IA et IB, s'articulent directement ou par l'intermédiaire d'un interneurone avec les motoneurones-α de la lame IX ; cette modalité est le support des arcs réflexes myotatique et myotatique inverse, et du réflexe d'étirement.

Le *contingent latéral* est constitué par des fibres peu ou pas myélinisées, A-δ et C ; ces fibres d'origines diverses, extéroceptives mais aussi intéroceptives, apportent une information protopathique ; c'est un système d'alerte mis en jeu par les stimulus nociceptifs, thermiques et tactiles. Les fibres pénètrent dans le faisceau postéro-latéral où elles se bifurquent prenant une orientation longitudinale ascendante et descendante sur plusieurs métamères avant de se terminer sur les lames I et II des cornes dorsales. Elles sont alors relayées par un neurone de 2e ordre qui rejoint les tractus spino-thalamiques.

Ce clivage anatomo-fonctionnel des fibres afférentes à leur entrée dans la moelle, a été mis à profit dans le traitement des douleurs segmentaires, par excès de nociception ; la radicellectomie sélective consiste à détruire les fibres A-δ et C contenues dans le contingent latéral et dans le faisceau postéro-latéral et à respecter les fibres myélinisées A-β du contingent médial, situé en arrière de ce faisceau, dans le cordon dorsal.

Systèmes ascendants cordonaux Au niveau des cordons plusieurs systèmes ascendants sont ainsi différenciés : le sytème cordonal postérieur, les systèmes spino-cérébelleux cheminant dans les cordons latéraux, et le système antéro-latéral contenant les faisceaux spino-thalamiques.

Système cordonal postérieur Il correspond aux fibres longues du contingent médial. Il véhicule la sensibilité extéroceptive tactile épicritique de même que la sensibilité kinesthésique (proprioceptive consciente). Il s'agit de neurones de Ier ordre surtout mais également de fibres de 2e ordre dont le territoire cellulaire est situé dans la lame IV. Ils restent homolatéraux et se disposent de manière topique, de telle sorte que les fibres les plus médiales correspondent aux métamères les plus bas situés, et forment le faisceau gracile (de Goll), et celles des métamères correspondant à la région cervicale en situation latérale constituent le faisceau cunéiforme (de Burdach). Ces fibres ascendantes abandonnent les collatérales courtes descendantes, destinées aux cornes dorsales et qui forment des faisceaux bien individualisés dans le cordon dorsal (faisceau triangulaire dans la moelle sacrée, faisceau septo-marginal dans la moelle lombaire, faisceau inter-fasciculaire dans la moelle thoracique supérieure et la moelle cervicale). Le système cordonal postérieur se termine sur les noyaux bulbaires, gracile, cunéiforme et cunéiforme accessoire (latéral de Von Monakov). Les deux premiers donnent la voie lemniscale médiale à destination thalamo-corticale. En revanche le noyau cunéiforme accessoire donne des fibres à destination cérébelleuse qui se projettent sur les aires de représentation corticale des membres supérieurs et de la partie supérieure du corps.

Système spino-cérébelleux. Il est situé dans le cordon latéral le long du bord de la mœlle.

- Le *tractus spino-cérébelleux dorsal*, direct, correspond aux axones dont les corps cellulaires sont situés dans la colonne thoracique (de Clarke). Ses fibres traversent la base des cornes dorsales, restent homolatérales et gagnent la partie postérieure du cordon latéral ; elles remontent vers le cervelet qu'elles atteignent après avoir emprunté le pédoncule cérébelleux inférieur homolatéral, et se terminent sur les aires de représentation corticale correspondant aux membres inférieurs et à la partie inférieure du corps. Ce faisceau véhicule une information proprioceptive provenant des afférences A-β périphériques, destinée à l'élaboration et au contrôle de la programmation motrice cérébelleuse (cf. chap. 17).
- Le *tractus spino-cérébelleux ventral*, ou croisé est plus complexe. Son origine est située dans

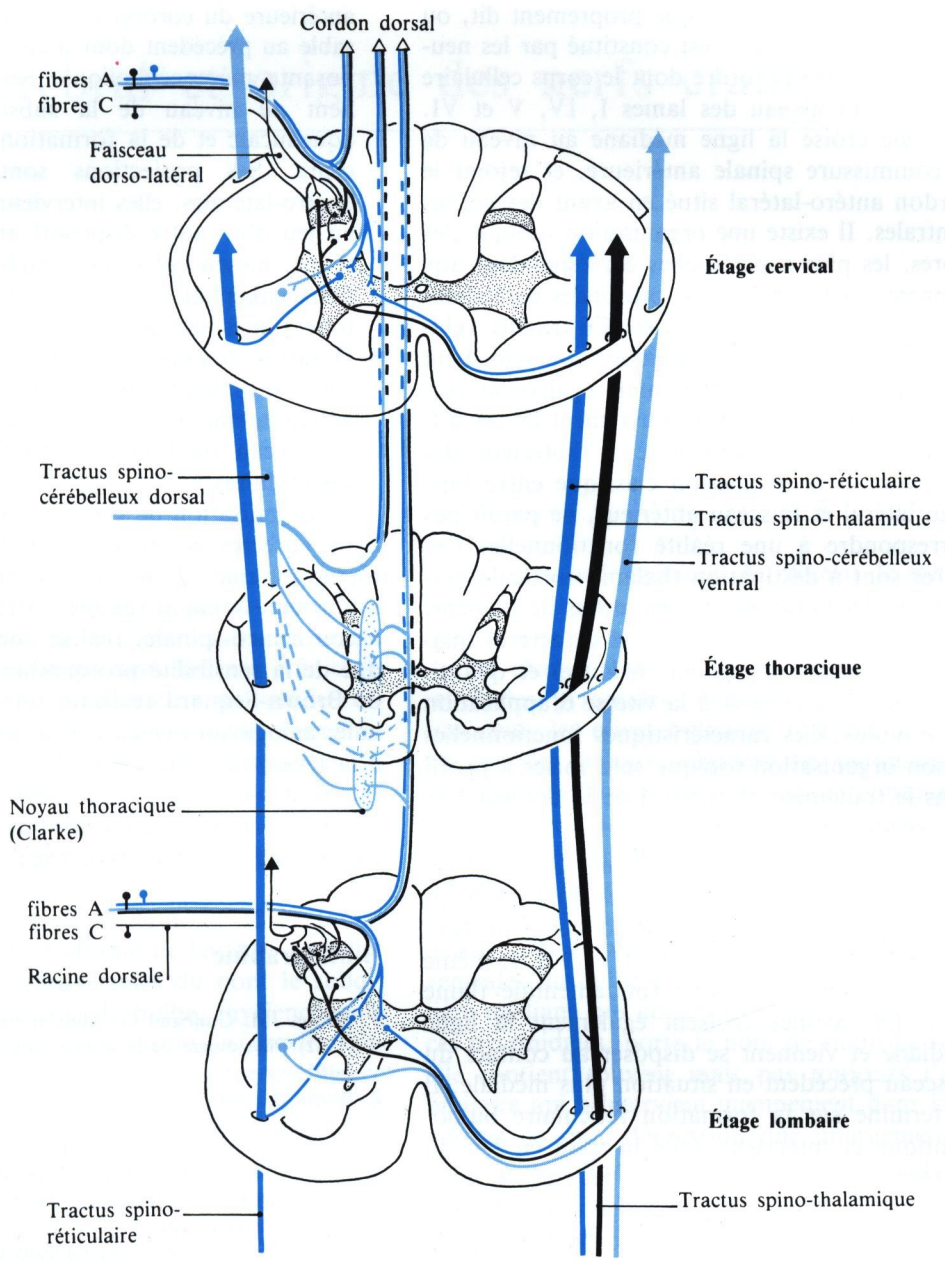

Fig. 9. Origine et localisation des voies ascendantes à trois niveaux de la moelle épinière (d'après Nieuwenhuys R, Voogd J, Van Huijzen Ch (1978) The human nervous system, p 194. Springer Verlag, Berlin Heidelberg New York)

la lame VII. Les axones croisent la ligne médiane au niveau de la commissure spinale antérieure et rejoignent la partie antérieure du cordon latéral contro-latéral, en avant du précédent. Ce faisceau remonte sur presque toute la hauteur du tronc cérébral. Ses fibres croisent en partie à nouveau la ligne médiane passant par le pédoncule cérébelleux supérieur, pour atteindre le cortex cérébelleux. Ce faisceau véhicule une information déjà intégrée au niveau des interneurones de la zone fondamentale à partir d'afférences proprioceptives périphériques recueillies sur toute la hauteur de la moelle épinière.

Cordon antéro-latéral. Il contient plusieurs faisceaux dont les corps cellulaires sont situés au niveau des cornes dorsales.

- Le *tractus spino-thalamique* proprement dit, ou néo-spino-thalamique, est constitué par les neurones de deuxième ordre dont le corps cellulaire est situé au niveau des lames I, IV, V et VI. L'axone croise la ligne médiane au niveau de la commissure spinale antérieure, et rejoint le cordon antéro-latéral situé en avant des cornes ventrales. Il existe une organisation topique des fibres, les plus superficielles correspondant aux segments sacrés et les plus profondes correspondant aux segments cervicaux. Ce tractus véhicule la sensibilité protopathique, non seulement nociceptive et thermique, mais également tactile. Il paraît exister un recouvrement de ces différents modes de sensibilité à l'intérieur des faisceaux et la distinction classique entre faisceau latéral et faisceau antérieur, ne paraît pas correspondre à une réalité fonctionnelle. Ces fibres sont à destination thalamo-corticale permettant l'élaboration des sensations de douleur, de chaleur, à la fois dans leurs caractères qualitatifs (piqûre, pincement, brûlure) et quantitatifs liés l'intensité et à la vitesse d'application du stimulus. Ces caractéristiques fonctionnelles et son organisation topique sont mises à profit dans le traitement chirurgical de la douleur lors des cordotomies antéro-latérales.
- Les *tractus paléo-spino-thalamique et spino-réticulaire* comportent des fibres dont les corps cellulaires sont situés dans les couches profondes de la corne dorsale (lames V, VI) de même qu'au niveau de la zone fondamentale (lame VII). Les axones croisent également la ligne médiane et viennent se disposer au contact du faisceau précédent en situation plus médiale. Il se termine sur la formation réticulaire bulbopontique et intervient dans la mise en jeu du cortège des expressions somato-végétatives de la douleur et des systèmes analgésiques descendants sérotonergiques et noradrénergiques. Quelques fibres atteignent le thalamus non spécifique (noyaux intra-laminaires) où elles s'articulent avec le système réticulaire de projection diffuse.
- Le *tractus spino-tectal*, situé à la partie la plus antérieure du cordon antéro-latéral est superposable au précédent dont il correspond à la composante mésencéphalique. Ses fibres se terminent au niveau de la substance grise périaqueducale et de la formation réticulaire adjacente. Ses projections sont essentiellement contro-latérales, elles interviennent dans la mise en jeu d'un autre dispositif analgésique intrinsèque, mésencéphalique, impliquant des récepteurs enképhalinergiques et des neurones sérotonergiques (noyau raphé magnus).
- D'autres *tractus* ascendants *spino-olivaire* et *spino-vestibulaire* sont contenus dans le cordon antéro-latéral et destinés au cervelet, après relais au niveau de l'olive bulbaire et des noyaux vestibulaires.

L'organisation de ces voies ascendantes sensitives, directes et croisées, permet un diagnostic topographique d'une lésion spinale. Ainsi le syndrome syringomyélique correspondant à une lésion centro-spinale, réalise une atteinte suspendue de la sensibilité protopathique ; le syndrome de Brown-Sequard réalisant une hémisection spinale, associe au niveau des segments sous-jacents à la lésion une anesthésie douloureuse et thermique contro-latérale et une atteinte homolatérale de la sensibilité tactile épicritique et kinesthésique, du même côté que l'atteinte paralytique.

Bibliographie

1. Besson JM, Guilbaud G, Abdelmoumène M, Chaouch A (1982) Physiologie de la nociception. J Physiol Paris 78 : 7-101
2. Brown AG (1981) Organization of the spinal cord, the anatomy and physiology of identified neurones. Springer Verlag, Berlin Heidelberg New York
3. Davidoff RA (1984) Handbook of the spinal cord, vol 2 & 3, Anatomy & Physiology. M Dekker, New York Basel. Plus particulièrement :
- Price DC, Dorsal horn mechanisms of pain, chap 16, pp 751-777
- Rethelyi M, Types of synaptic connections in the core of the spinal gray matter, chap 5, pp 179-198
4. Guérin J, Bioulac B (1979) Organisation anatomique et physiologique des activités motrices de la moelle épinière. Anat Clin 1/3 : 267-289

CHAPITRE 15

Tronc cérébral et origine des nerfs crâniens

Le tronc cérébral fait la jonction entre la moelle épinière et le cerveau. Il est compris dans l'encéphale de par sa situation intracrânienne. Situé presque entièrement dans la fosse crânienne postérieure, il porte en dérivation dorsale le cervelet. Débutant au collet du bulbe au niveau du trou occipital, il traverse l'orifice fibreux de la tente du cervelet, ou trou ovale, et se prolonge jusqu'au diencéphale où la limite mésodiencéphalique est formée latéralement par le tractus optique.

Il mesure 80 mm de hauteur, de 12 à 30 mm d'épaisseur et de 15 à 40 mm de largeur. Le relief massif des fibres transversales du pont le subdivise en trois parties : 1) le bulbe, myélencéphale ou moelle allongée, prolongeant la moelle épinière ; 2) le pont, ou métencéphale (protubérance annulaire) et 3) le mésencéphale, souvent désigné par sa partie ventrale, les pédoncules cérébraux.

Le tronc cérébral est creusé de cavités : l'aqueduc du cerveau (ou mésencéphalique) dans le mésencéphale, et le 4e ventricule dans le pont et le bulbe. La forme losangique (rhombique) de ce ventricule a été à l'origine de l'appelation rhombencéphale pour les deux parties du tronc cérébral qui le contiennent.

Configuration externe (fig. 1)

Elle sera analysée sur des vues ventrale, latérale et dorsale de l'ensemble du tronc cérébral après ablation du cervelet.

Vue ventrale ou antérieure (fig. 2)

Le **bulbe** s'étend du collet du bulbe au sillon bulbo-pontique. Le sillon médian ventral fait suite à celui de moelle épinière. Au niveau de son tiers inférieur, il parait moins net, car on peut y voir l'entrecroisement des fibres pyramidales.

De chaque côté de ce sillon, on observe le relief des pyramides bulbaires. Dans la moitié supérieur, les olives bulbaires forment deux saillies ovoïdes latérales séparées des pyramides par le sillon préolivaire qui n'est que la continuation du sillon latéral ventral de la moelle épinière. Les fibres arquées superficielles peuvent apparaître sur la moité inférieure des pyramides.

Le relief du **pont** se présente comme une masse transversale, débordant largement les faces ventrales du bulbe et du mésencéphale. La gouttière médiane qui apparaît entre les deux éminences pyramidales, porte le nom de sillon basilaire ; elle contient souvent mais pas toujours l'artère basilaire qui n'intervient aucunement dans la formation de cette dépression dûe uniquement aux fibres pyramidales. La limite entre le pont et les pédoncules cérébelleux moyens est fixée arbitrairement par l'émergence des racines du nerf trijumeau.

Ce sont les pédoncules cérébraux qui constituent l'aspect ventral du **mésencéphale.** Ils s'écartent l'un de l'autre délimitant l'espace perforé postérieur qui se prolonge jusqu'au chiasma optique par le plancher de l'hypothalamus avec le relief des deux tubercules mamillaires et l'infundibulum.

Vue latérale (fig. 3)

Le pont et le bulbe reposent sur le clivus, alors que les pédoncules cérébraux, en grande partie dans l'étage sus-tentoriel, sont à distance des processus clinoïdes postérieurs.

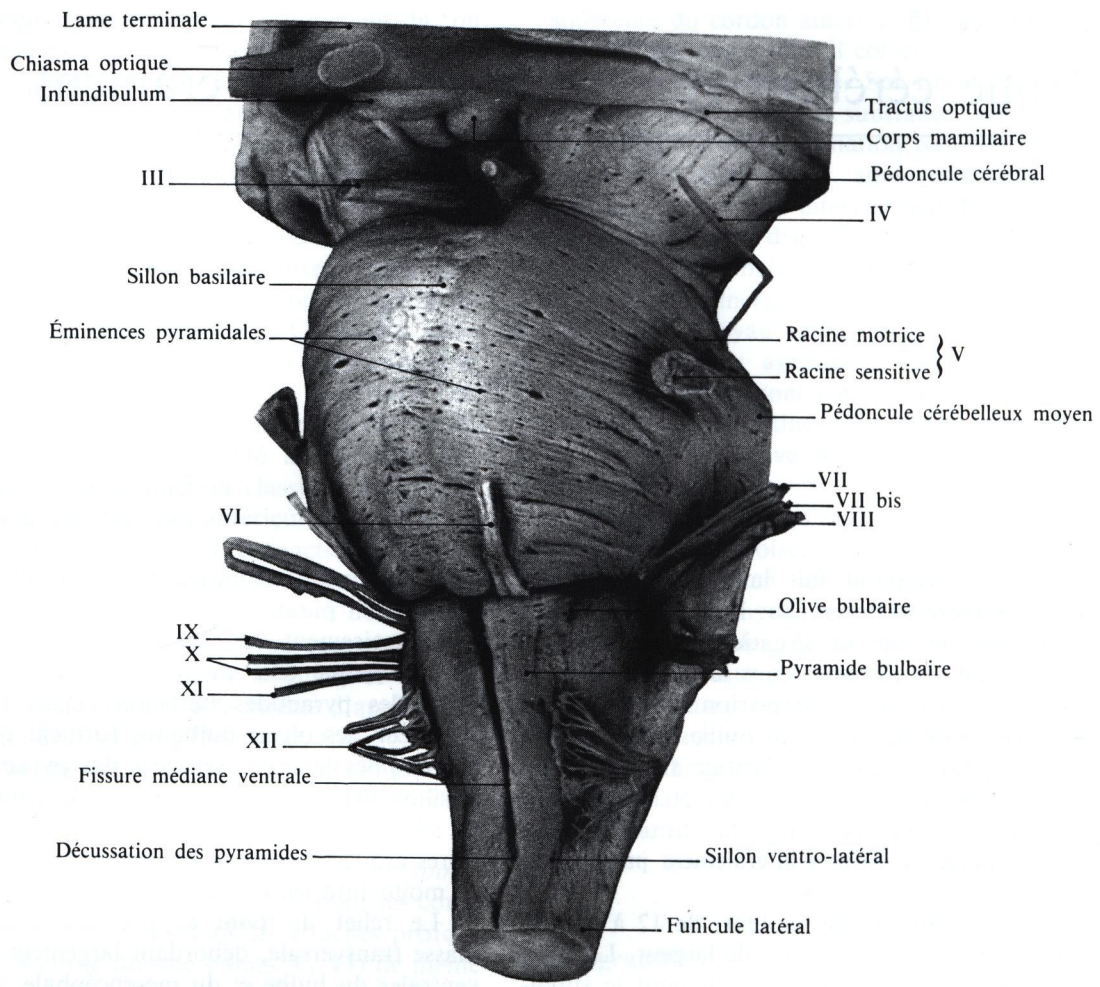

Fig. 1. Photographie du tronc cérébral. Vue ventro-latérale gauche ; émergence des nerfs crâniens (d'après J Bossy (1971) Aspects macroscopiques de l'encéphale. Offidoc, Paris, planche 14-A)

Au ***niveau bulbaire***, le relief olivaire apparaît très nettement dans le prolongement du cordon latéral de la moelle épinière. Le sillon des nerfs mixtes débute en dessous de l'olive et se prolonge entre l'éminence trigéminale et le sillon rétro-olivaire. Ce sillon n'a pas de correspondance spinale. En effet le sillon latéral dorsal de la moelle épinière se prolonge par l'éminence trigéminale, ou tubercule cendré de Rolando. Faisant suite aux faisceaux gracile et cunéiforme apparaissent les tubercules gracile (ou clava) et cunéiforme.

A ***l'étage pontique***, c'est la jonction du pont avec le pédoncule cérébelleux moyen, réalisant l'angle ponto-cérébelleux où émerge le paquet acoustico-facial.

Latéralement le ***mésencéphale*** présente en avant le pédoncule cérébral et en arrière la lame colliculaire séparés par le sillon latéral du mésencéphale qui s'élargit en bas en formant le triangle du lemniscus latéral (de Reil). Les bras conjonctivaux unissent respectivement les colliculus supérieur et inférieur aux corps géniculés latéral et médial.

Vue dorsale

L'observation de la vue dorsale du tronc cérébral n'est possible qu'après ablation du cervelet et en laissant en place les voiles médullaires et la toile choroïdienne du quatrième ventricule qui voilent partiellement ce dernier (figs. 4 et 5).

A ***l'étage bulbaire***, le sillon médian dorsal ou postérieur, se prolonge jusqu'à l'obex (verrou) du

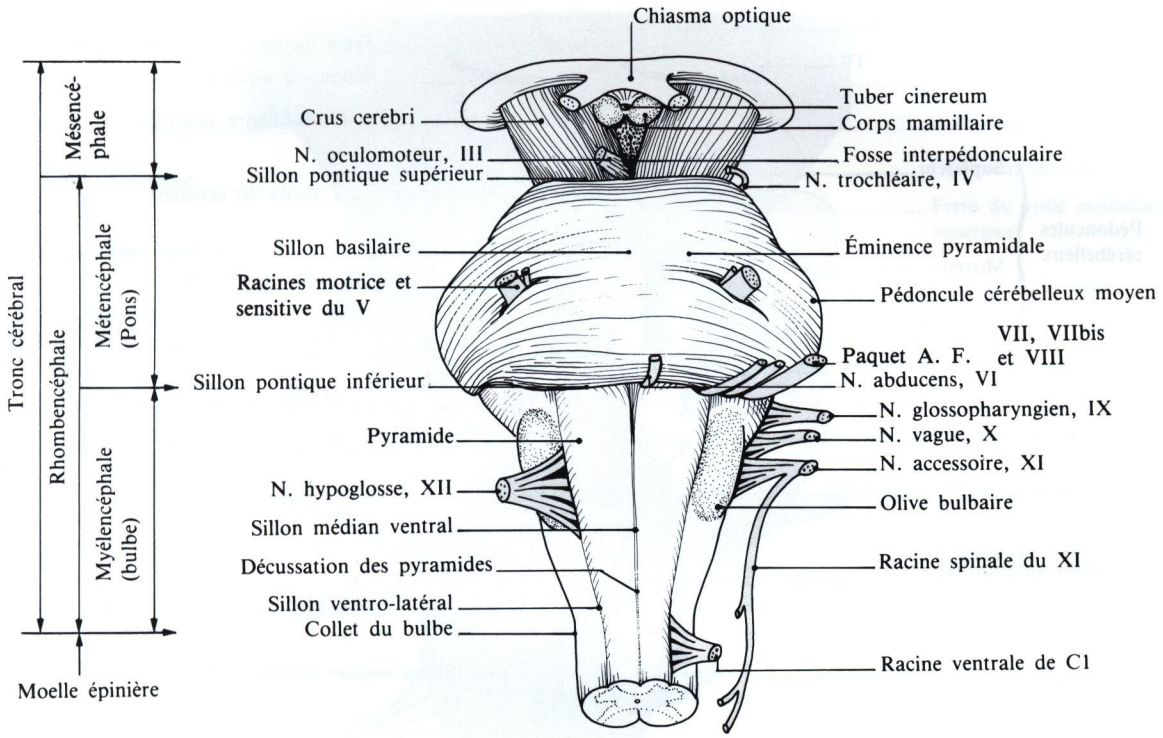

Fig. 2. Face ventrale du tronc cérébral

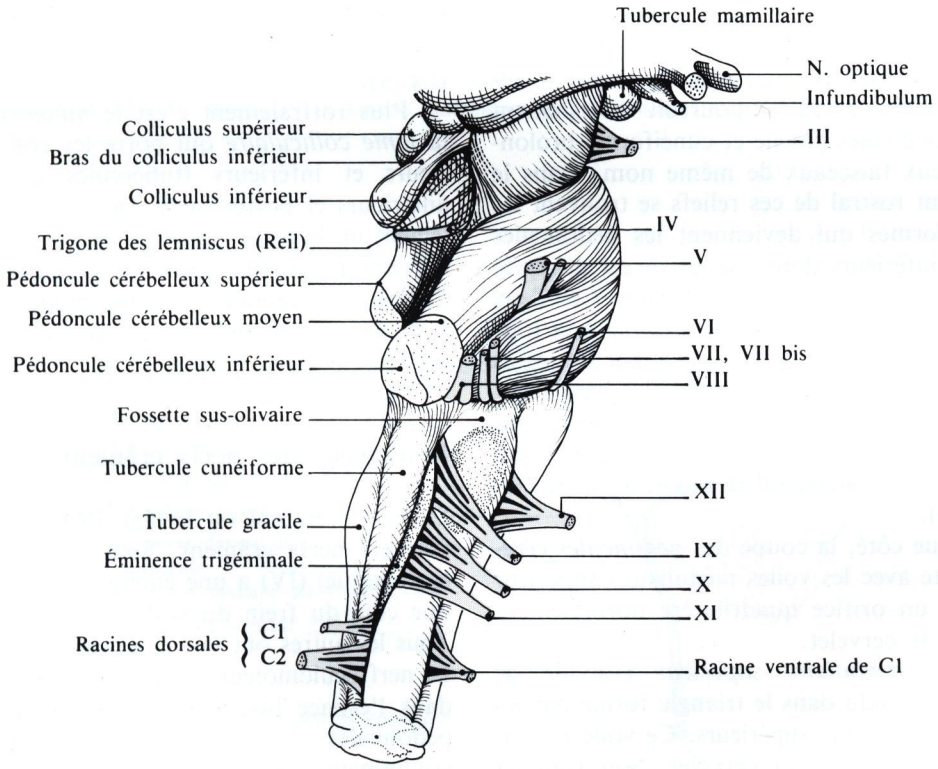

Fig. 3. Vue latérale droite du tronc cérébral

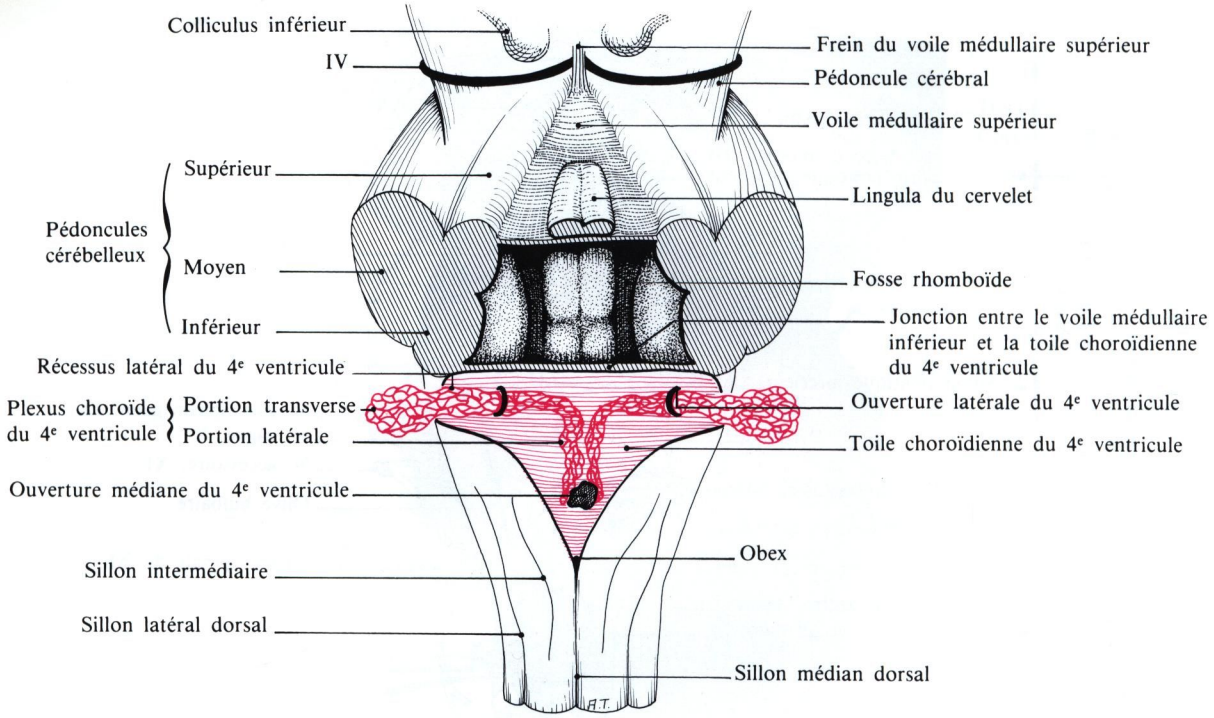

Fig. 4. Vue dorsale du tronc cérébral. Le cervelet a été enlevé après section des pédoncules cérébelleux, permettant de voir une partie de la fosse rhomboïde

quatrième ventricule. Le sillon latéral dorsal se prolonge par l'éminence trigéminale. Entre ces deux sillons le cordon postérieur divisé par le sillon intermédiaire dorsal se poursuit rostralement jusqu'aux tubercules gracile et cunéiforme prolongeant les deux faisceaux de même nom. Dans le prolongement rostral de ces reliefs se trouvent les corps restiformes qui deviennent les pédoncules cérébelleux inférieurs dont une partie est masquée par le récessus latéral du 4e ventricule. Ces deux pédoncules s'écartent et donnent attache à la toile choroïdienne du quatrième ventricule par les ténias (ou ligula) du quatrième ventricule. La base supérieure de cette toile choroïdienne se poursuit par le *voile médullaire inférieur* (valvule de Tarin) qui est dans un plan transversal et s'attache sur le cervelet (fig. 6).

De chaque côté, la coupe des ***pédoncules cérébelleux*** limite avec les voiles médullaires supérieur et inférieur un orifice quadrilatère normalement occupé par le cervelet.

Le *voile médullaire supérieur* (valvule de Vieussens) est tendu dans le triangle formé par les pédoncules cérébelleux supérieurs. Ce voile médullaire porte la lingula du cervelet. Son sommet supérieur parait relié à la plaque colliculaire par le frein du voile médullaire supérieur, de chaque côté duquel émergent les nerfs trochléaires (IV) (fig. 4).

Plus rostralement c'est le ***mésencéphale*** avec la *lame colliculaire* qui porte les colliculus supérieurs et inférieurs (tubercules quadrijumeaux antérieurs et postérieurs). De chacun part latéralement un bras conjonctival vers le corps géniculé correspondant. En dessus de la plaque colliculaire l'épiphyse cérébrale ou corps pinéal est rattaché à la région habénulaire, et appartient donc déjà à l'épithalamus.

Émergence des nerfs crâniens (figs. 1-3)

Le tronc cérébral est le lieu d'émergence des dix derniers nerfs crâniens. Seul le nerf trochléaire (pathétique) (IV) a une émergence dorsale de chaque côté du frein du voile médullaire supérieur. Tous les autres ont une émergence ventro-latérale. Le nerf oculomoteur (III) émerge par 6 à 7 racines dans l'espace interpédonculaire ou à travers les pédoncules ; le nerf trijumeau (V) avec une très volumineuse racine sensitive et une petite racine motrice sert de limite entre le pont et le pédon-

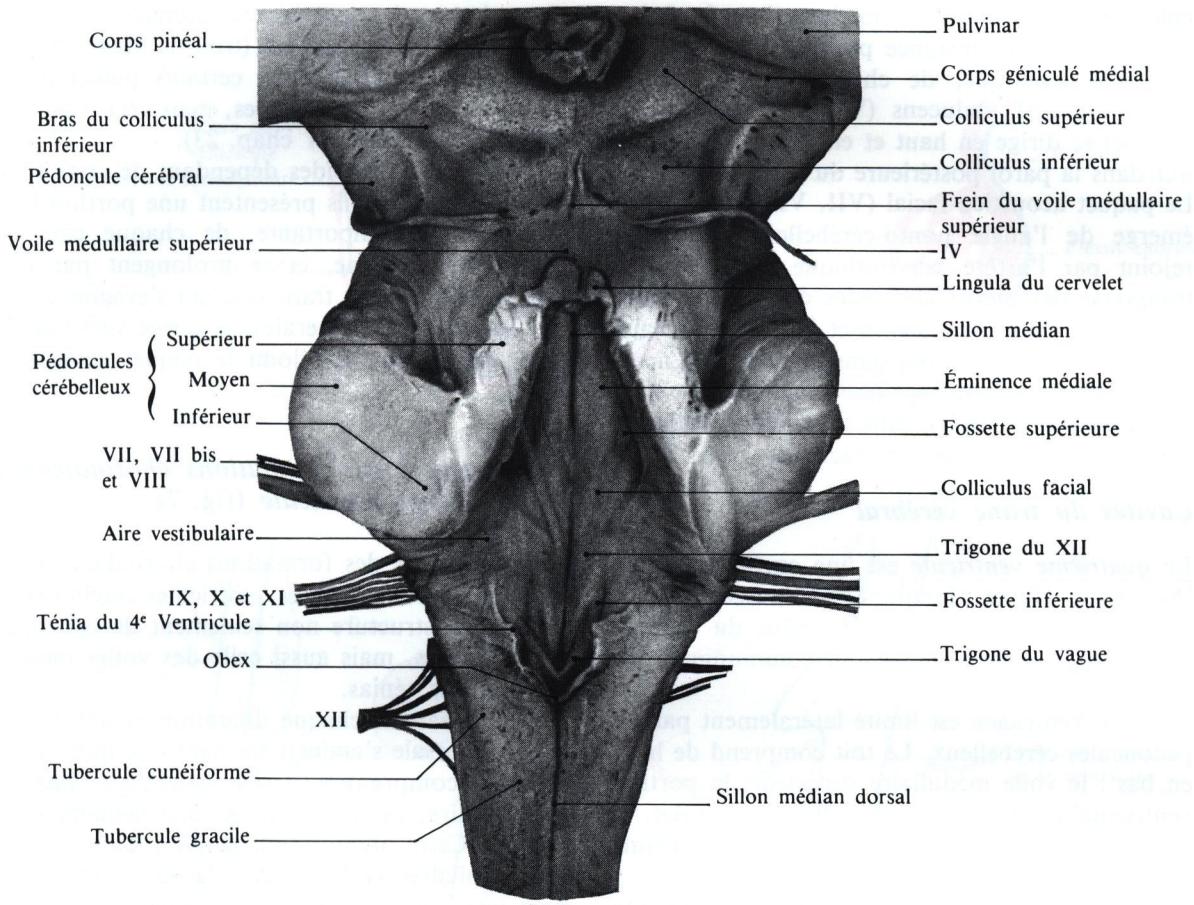

Fig. 5. Photographie du tronc cérébral. Vue dorsale après ablation du cervelet, des voiles médullaires et de la toile choroïdienne du 4e ventricule (d'après J Bossy (1971) Aspects macroscopiques de l'encéphale. Offidoc, Paris, planche 14-B)

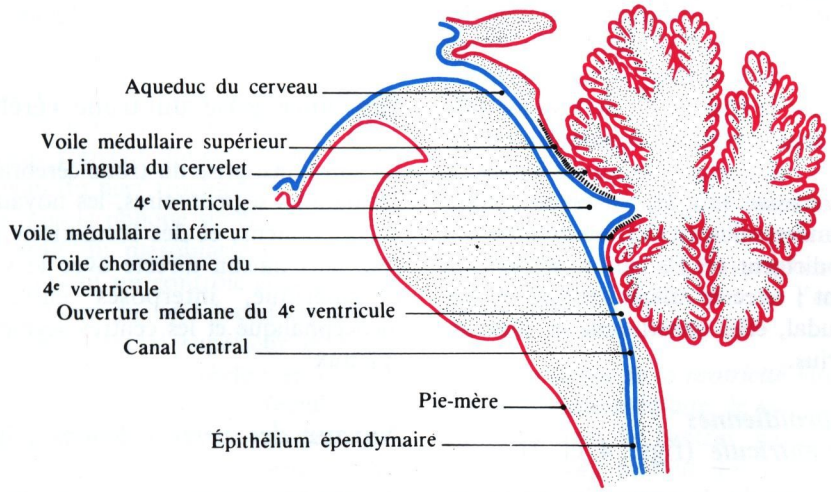

Fig. 6. Coupe médiane du tronc cérébral montrant les cavités, les voiles médullaires et la toile choroïdienne du 4e ventricule

cule cérebelleux moyen. C'est le seul nerf crânien à émerger de la substance pontique. Dans le sillon bulbo-pontique, de chaque côté du sillon médian le nerf abducens (VI ; moteur oculaire externe) se dirige en haut et en avant pour pénétrer dans la paroi postérieure du sinus caverneux. Le paquet acoustico-facial (VII, VII bis, et VIII) émerge de l'angle ponto-cérébelleux où il est rejoint par l'artère labyrinthique et la portion transverse des plexus choroïdes du 4e ventricule. Les trois nerfs mixtes (IX, X et XI bulbaire) naissent par plusieurs racines dans le sillon des nerfs mixtes selon une séquence rostro-caudale. Le nerf hypoglosse enfin (XII), naît du sillon préolivaire par une dizaine de petites racines.

Cavités du tronc cérébral

Le *quatrième ventricule* est une cavité de forme losangique (fosse rhomboïde), creusée dans le rhombencéphale alors que l'aqueduc du cerveau situé dans le mésencéphale fait communiquer les 3e et 4e ventricules.

Le 4e ventricule est limité latéralement par les pédoncules cérébelleux. Le toit comprend de haut en bas : le voile médullaire supérieur, la portion ventriculaire de la face antérieure du cervelet, le voile médullaire inférieur et la toile choroïdienne qui lui fait suite (figs. 4, 5 et 6).

Le *plancher du quatrième ventricule* présente un relief longitudinal : un sillon médian le sépare en deux moitiés symétriques (fig. 5). Le sulcus limitans délimite l'éminence médiale avec le sillon médian et laisse en dehors l'aire vestibulaire (aile blanche externe). L'éminence médiale présente à sa partie moyenne une éminence ronde, le colliculus du facial et vers le bas le trigone de l'hypoglosse. Sous l'aire vestibulaire s'étalent les noyaux vestibulaires. Le sulcus limitans s'élargit en haut et en bas déterminant deux fossettes : inférieure, contenant le trigone du nerf vague (aile grise), et supérieure où se trouve le locus coeruleus.

A partir du *récessus latéral*, un certain nombre de fibres transversales (stries médullaires du 4e ventricule) se dirigent vers le sillon médian où elles disparaissent ; avec le sillon médian et son élargissement caudal, elles constituent le classique calamus scriptorius.

Formations choroïdiennes du quatrième ventricule (figs. 4 et 7)

La toile choroïdienne du 4e ventricule, de forme triangulaire, détermine deux récessus latéraux où elle présente des ouvertures latérales (trous de Luschka). L'orifice médian (trou de Magendie) ne serait qu'un artéfact pour certains puisqu'il est absent dans certaines espèces, mais ceci n'est pas vrai chez l'homme (cf chap. 23).

Les plexus choroïdes dépendant de cette toile sont symétriques ; ils présentent une portion longitudinale peu importante, de chaque côté de l'ouverture médiane, et se prolongent par une volumineuse portion transverse qui s'évagine à travers les ouvertures latérales, se dirige vers l'angle ponto-cérébelleux et rejoint le paquet acoustico-facial.

Organogénèse des formations choroïdiennes du quatrième ventricule (fig. 7)

L'organogénèse des formations choroïdiennes est comparable pour tous les ventricules cérébraux et explique la structure non seulement de ces toiles choroïdiennes, mais aussi celle des voiles médullaires et des ténias.

Au niveau de chaque dilatation ventriculaire, la paroi dorsale s'amincit formant une membrana tectoria comprenant trois couches : interne épendymaire, externe piale et intermédiaire neurogliale. Cette organisation persiste dans les voiles médullaires et les ténias, la seule différence étant une couche intermédiaire gliale sans élément nerveux. Les toiles choroïdiennes se réalisent lorsque disparaît la couche intermédiaire ; à ce moment, les vaisseaux de la couche piale prennent de l'importance, ou même prolifèrent pour réaliser les plexus choroïdes. Pour les toiles et les plexus choroïdes, les formations piales sont en contact avec l'épithélium épendymaire (pour la structure fine, voir le tissu glial, chap. 1).

Substance grise du tronc cérébral

La substance grise du tronc cérébral comprend des formations segmentaires, les noyaux d'origine des nerfs crâniens, et des formations non segmentaires, sans liaison directe avec le système nerveux périphérique, interposés entre l'étage télodiencéphalique et les centres segmentaires cérébro-spinaux.

Noyaux des nerfs crâniens (fig. 8)

Ils sont répartis en six colonnes fragmentées dont cinq prolongent les centres spinaux.

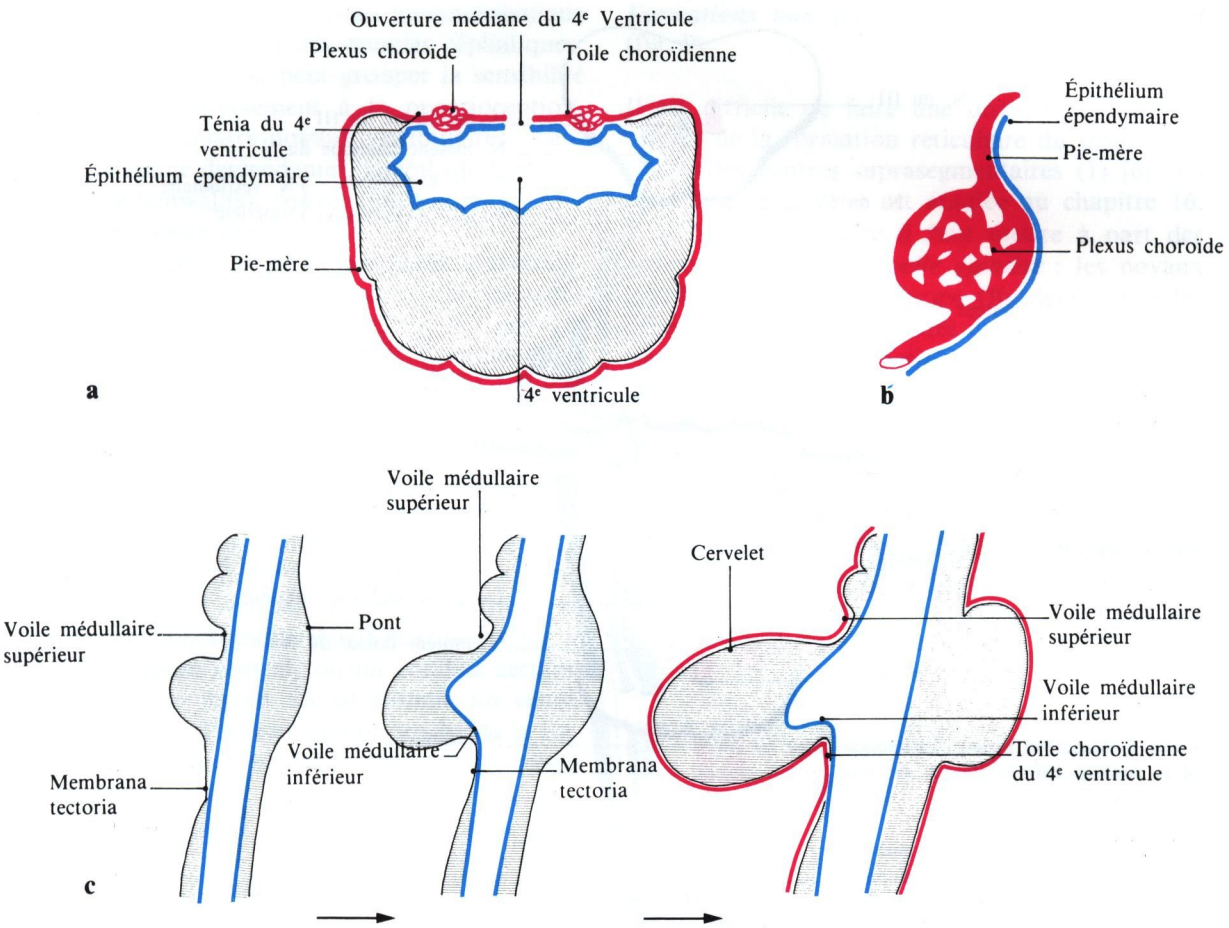

Fig. 7. Formations choroïdiennes du 4e ventricule. **a** Coupe transversale schématique passant par l'ouverture médiane du 4e ventricule ; **b** structure schématique des formations choroïdiennes ; **c** organogénèse de la toile choroïdienne du 4e ventricule (d'après J Bossy (1974) Schémas de neuroanatomie, fasc VII-II, Système nerveux central, p 17. Vigot, Paris)

La sixième est une ***colonne motrice***, propre au tronc cérébral, assurant l'innervation motrice des muscles dérivés du mésoblaste ***des arcs viscéro-branchiaux***. Située en pleine substance cérébrale, elle comprend de bas en haut le noyau ambigu, le noyau moteur du nerf facial, le noyau moteur du nerf trijumeau (souvent appelé noyau masticateur), et le noyau du nerf trochléaire. En effet, selon Kappers le muscle oblique supérieur, innervé par le IV, dériverait du mésoblaste du 1er arc.

Tous ces noyaux ont un contrôle cortical bilatéral. Le noyau moteur du nerf facial est subdivisé en deux groupes, facial supérieur et facial inférieur, et fait exception à la règle ; en effet le groupe supérieur (pour le territoire facial supérieur : front et œil) reçoit des fibres des deux hémisphères, alors que le facial inférieur n'en reçoit que du cortex contro-latéral. Le noyau ambigu contient les corps cellulaires de fibres participant à la constitution des nerfs IX, X et XI bulbaire ; mais, on doit le subdiviser aussi en un groupe supérieur pour le pharynx (IX et une partie du X) et un groupe inférieur laryngé (XI bulbaire et une partie du X).

La ***colonne*** assurant la ***motricité*** des muscles d'origine ***somitique*** correspond à la corne ventrale de la mœlle épinière. Le noyau spinal du XI est entièrement dans la mœlle cervicale. Cette colonne contient le noyau de l'hypoglosse (XII), celui du nerf abducens (abducteur de l'œil) (VI), et celui du nerf oculomoteur (III).

La ***colonne de la motricité viscérale*** correspond à la zone intermédiaire de la mœlle épinière ; elle contient tous le centres parasympathiques crâniens : noyau moteur dorsal du X (cardio-pneumo-entérique), noyau salivaire inférieur (IX), noyau salivaire supérieur (VII bis), noyau

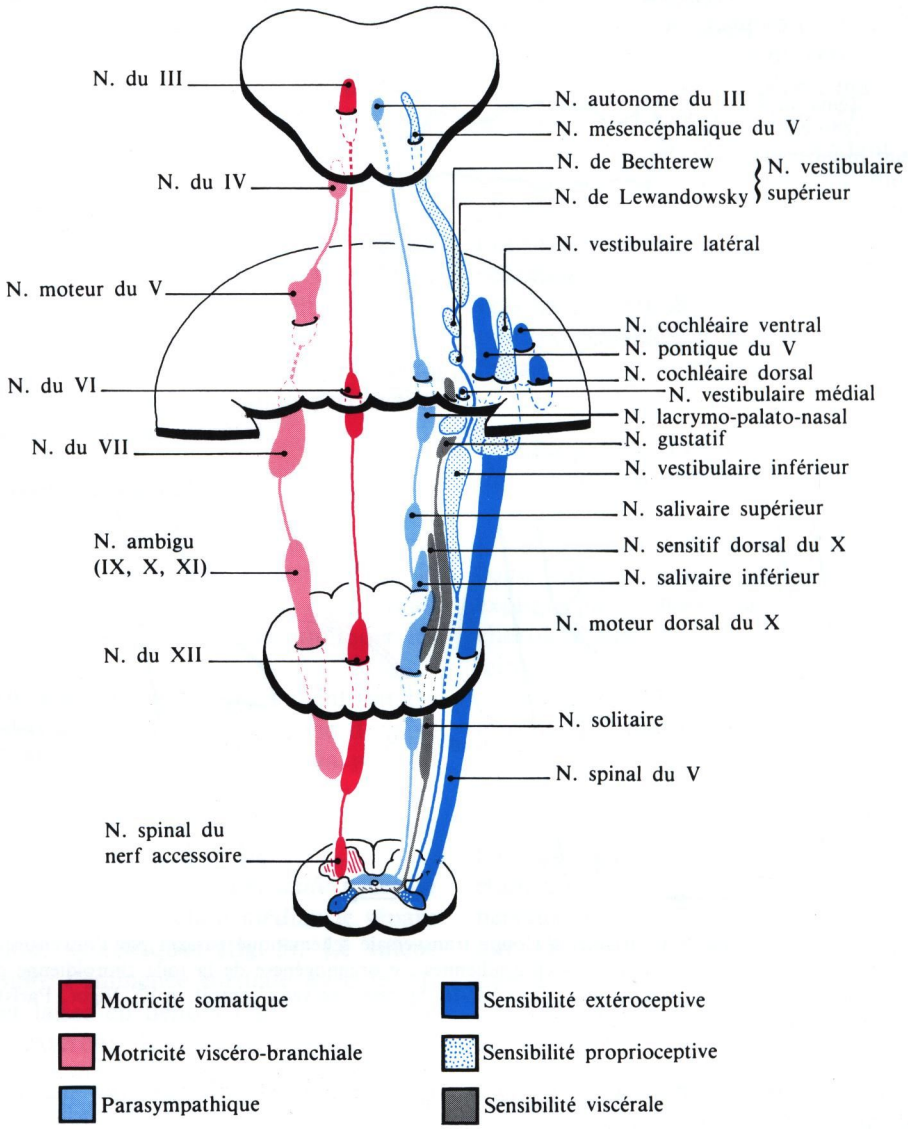

Fig. 8. Noyaux des nerfs crâniens (d'après J Bossy (1974) Schémas de neuroanatomie, fasc VII-II, Système nerveux central, p 18. Vigot, Paris)

parasympathique du VII (lacrymo-palato-nasal) et noyau accessoire (ou parasympathique) du III.

On peut grouper diversement les noyaux sensitifs et sensoriels du tronc cérébral. La classification adoptée ici suit l'organisation de la corne dosale de la mœlle épinière : sensibilité viscérale (proche du sulcus limitans du point de vue embryologique, et de la zone du canal épendymaire topographiquement), sensibilité proprioceptive, et sensibilité extéroceptive proche de la surface.

La ***colonne de la sensibilité viscérale*** est un ensemble composite groupé autour du faisceau solitaire, le noyau solitaire, qui comprend : 1) le noyau sensitif dorsal du X dont certaines fibres suivent le nerf glossopharyngien, et 2) le noyau gustatif qui s'isole de son extrémité rostrale et groupe les péricaryons de la sensibilité spéciale du goût recevant des fibres arrivant par les nerfs glossopharyngien, IX, et intermédiaire, VII bis.

La ***colonne de la sensibilité proprioceptive*** fait suite au noyau thoracique de la mœlle épinière. Elle comprend le noyau cunéiforme accessoire, recevant des afférences spinales, thoraciques supé-

rieures et cervicales, et le noyau mésencéphalique du V pour la sensibilité des muscles céphaliques. Dans cette colonne on peut grouper la sensibilité spéciale reliée directement à la proprioception, c'est-à-dire les quatre noyaux vestibulaires : caudal (de la racine descendante), latéral (de Deiters), médial (de Schwalbe), rostral (noyaux de Bechterew et de Lewandowsky).

Enfin, la ***colonne de la sensibilité extéroceptive*** groupe les noyaux de la sensibilité cutanéo-muqueuse du V : noyau spinal du V, pour la sensibilité thermo-algésique, et noyau pontique (ou principal) pour la sensibilité tactile épicritique. On doit souligner que le noyau spinal du V se prolonge caudalement jusqu'au quatrième segment cervical et qu'il est subdivisé en trois dans le sens rostro-caudal : subnucleus oralis, subnucleus interpolaris, et subnucleus caudalis. La sensibilité auditive peut être associée à cette colonne par ses noyaux dorsal et ventral. Il semble exister une organisation tonotopique mieux marquée dans le noyau cochléaire ventral, ce qui conduit certains à considérer le noyau dorsal comme un centre d'adaptation ou d'accomodation proche de la formation réticulaire, et non comme un relais sensoriel.

Formations non segmentaires du tronc cérébral (fig. 9)

Il est difficile de faire une distinction entre les centres de la formation réticulaire du tronc cérébral et les centres suprasegmentaires (1) [6]. La *formation réticulaire* est étudiée au chapitre 16.

A l'***étage bulbaire*** il faut mettre à part des *centres relais de la moelle épinière* : les noyaux gracile (Goll), et cunéiforme (Burdach) pour les fibres cordonales postérieures de la moelle épinière (sensibilités tactile épicritique et proprioceptive consciente) et le noyau cunéiforme accessoire (Von Monakov) pour la sensibilité proprioceptive inconsciente des segments cervicaux et thoraciques supérieurs (figs. 10, 11, 12). Ces noyaux ont une organisation topique nette.

Toujours au niveau bulbaire, le *noyau arqué* repose à la surface de la pyramide. Il reçoit des fibres pyramidales et se projette sur le cervelet par les fibres arquées superficielles et profondes. Ce

(1) Le terme de supra-segmentaire paraît préférable à supra-spinal car ces centres agissent sur les centres spinaux et les noyaux des nerfs crâniens.

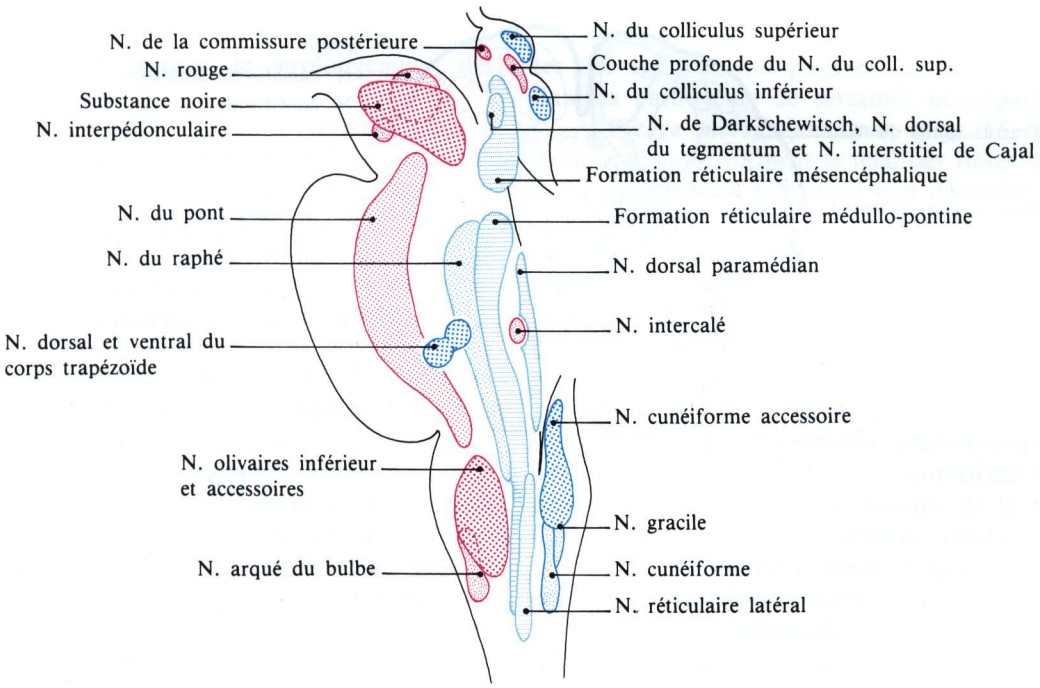

Fig. 9. Formations non segmentaires du tronc cérébral (en partie d'après les données de JM Cuba, 1962)

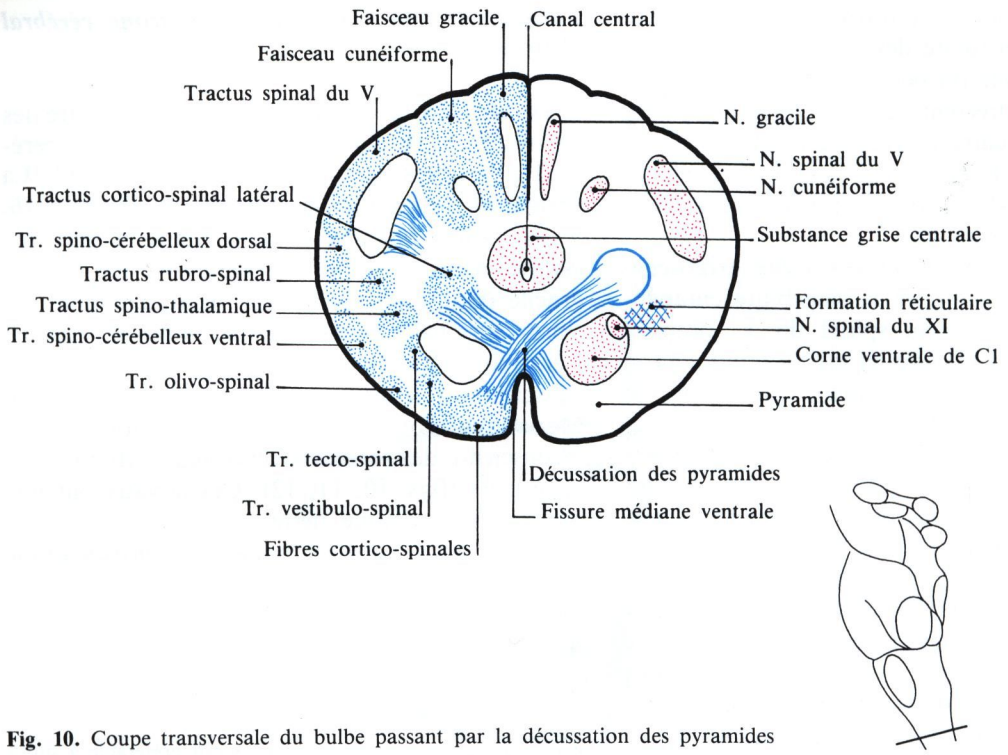

Fig. 10. Coupe transversale du bulbe passant par la décussation des pyramides

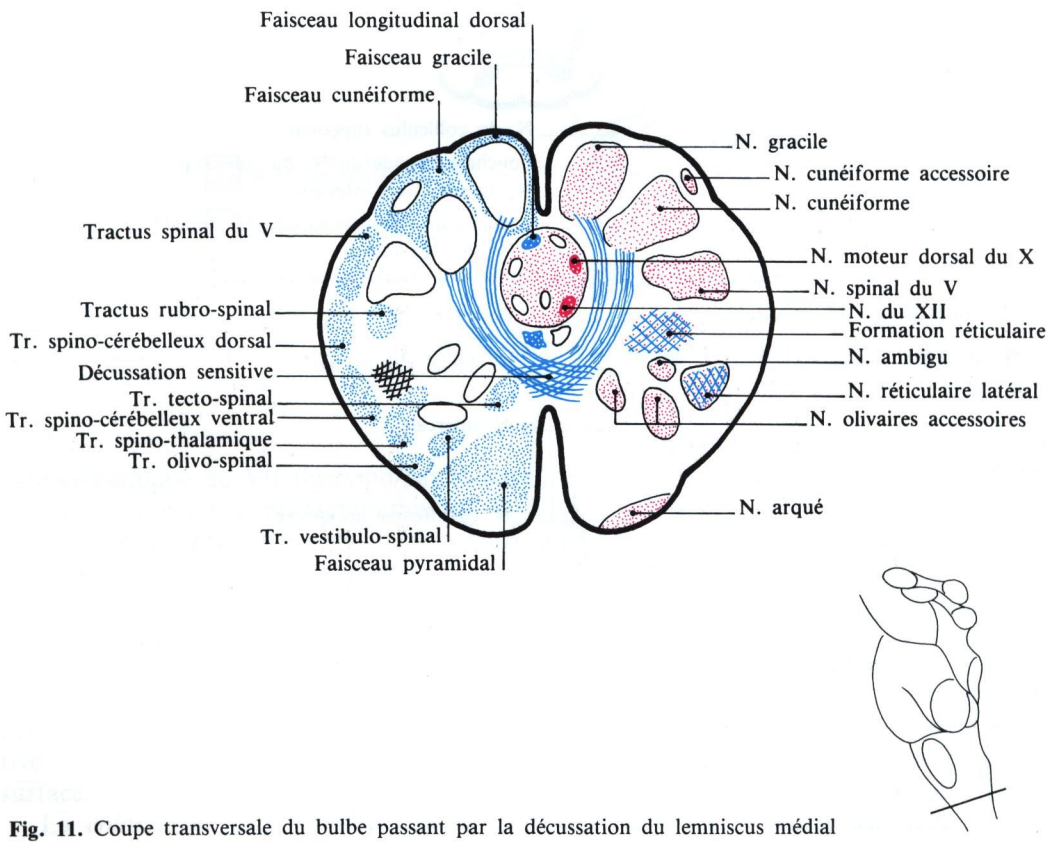

Fig. 11. Coupe transversale du bulbe passant par la décussation du lemniscus médial

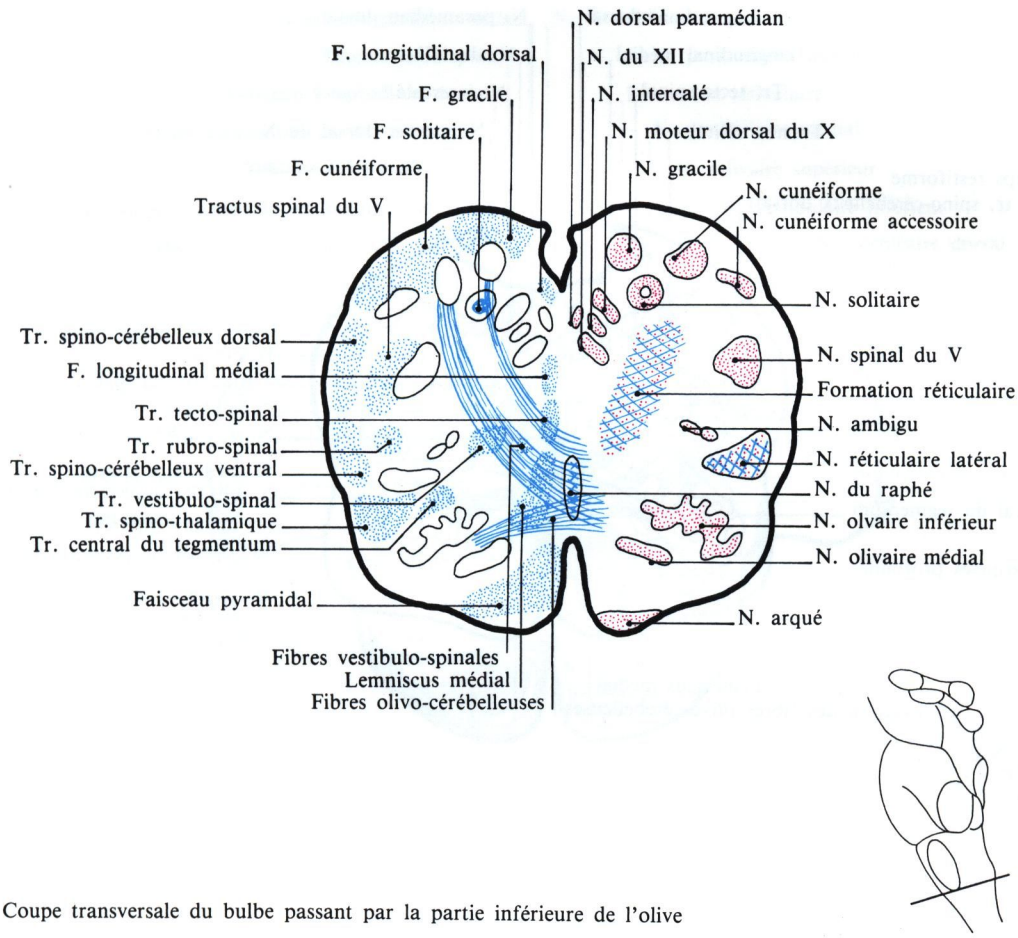

Fig. 12. Coupe transversale du bulbe passant par la partie inférieure de l'olive

noyau apparaît comme le prolongement des noyaux du pont.

Le *complexe olivaire inférieur* (noyaux olivaire inférieur, accessoire médial et accessoire dorsal) (figs. 12, 13, 14) reçoit des fibres du cortex, du diencéphale, du mésencéphale, du cervelet et de la moelle épinière, et il se projette sur le cervelet. Les noyaux olivaires accessoires interviendraient dans l'équilibre et les mouvements stéréotypés, alors que le volumineux noyau olivaire inférieur assurerait l'efficacité des mouvements volontaires de précision, et la coordination des nerfs intervenant dans la phonation.

Toujours au niveau bulbaire, l'*area postrema* qui contient un réseau vasculaire caractéristique des organes péri-épendymaires où la barrière hémo-encéphalique est perméable aux grosses molécules, est en liaison avec les noyaux du tractus solitaire, dorsal du vague, de l'hypoglosse et périhypoglossaux. C'est une zone chémoréceptrice, impliquée dans les vomissements. De plus, on a montré récemment [7] qu'elle était capable de capter des IgG, ce qui pourrait la faire intervenir dans la pathogénie de certaines neuropathies.

A l'***étage métencéphalique***, (figs. 15, 16) les *noyaux du pont* forment le relai des fibres cortico-néocérébelleuses. Ces noyaux sont disséminés entre les fibres longitudinales et transversales du pont, sauf dans la région inférieure où elles forment un ensemble médian bien individualisé. Ces noyaux reçoivent toutes les fibres cortico-pontiques (fronto-, pariéto-, et temporo-pontiques) et envoient leurs axones vers le cortex néocérébelleux par les pédoncules cérébelleux moyens.

Le *locus coeruleus* (nucleus pigmentosus) situé dans la fossette supérieure du quatrième ventricule est un noyau noradrénergique de la formation réticulaire du tronc cérébral. Impliqué dans la vigilance, le sommeil rapide, il jouerait un rôle dans les phénomènes émotifs et certains troubles psychiatriques : démence, dépression, maladie d'Alzheimer [2].

Le *complexe olivaire supérieur*, situé dans la portion ventro-latérale du tegmentum pontis, est

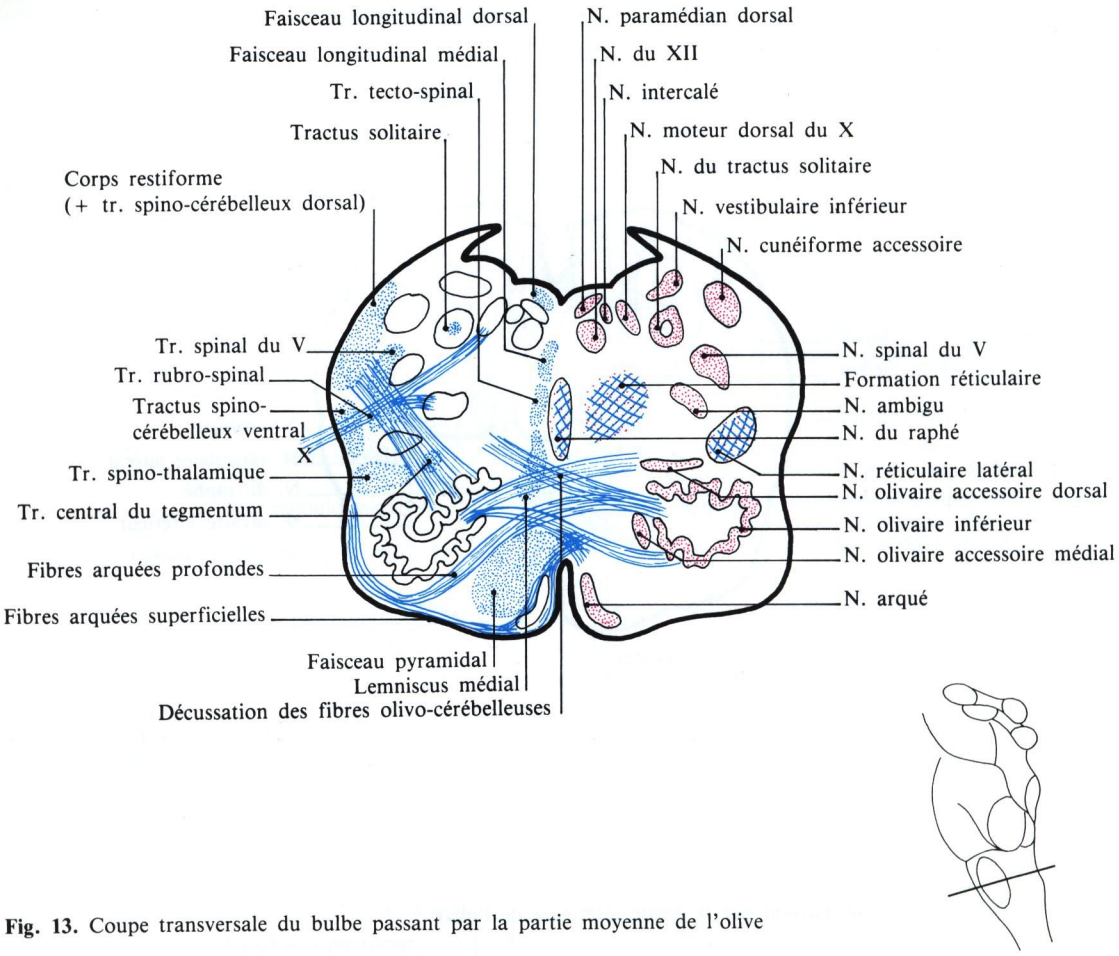

Fig. 13. Coupe transversale du bulbe passant par la partie moyenne de l'olive

en étroite relation avec les voies auditives par le corps trapézoïde. Les corps cellulaires en relation avec cette bande transversale de fibres afférentes secondaires auditives (corps trapézoïde) forment le noyau dorsal du corps trapézoïde, ou complexe olivaire supérieur, et le noyau ventral du corps trapézoïde (figs. 15, 16).

Le *nucleus intercalatus,* interposé entre le noyau de l'hypoglosse et le noyau moteur dorsal du X, doit être intégré dans la portion paramédiane de la formation réticulaire. Il en est de même pour le noyau de Roller, situé en avant et en dehors du noyau de l'hypoglosse, et pour le noyau prepositus hypoglossi, rostral à ce dernier.

Dans le ***mésencéphale***, il faut distinguer les noyaux moteurs entrant dans le système extrapyramidal, les noyaux sensoriels de la lame colliculaire, les noyaux autonomes et les noyaux réticulaires. Là encore la classification n'est pas évidente et les auteurs rangent certains noyaux dans l'un ou l'autre groupe (figs. 17, 18, 19, 20).

La *substance noire* est la plus volumineuse masse nucléaire de cette région, dont la couleur caractéristique, qui lui a fait donner son nom, provient des grains de pigments mélaniques contenus dans ses cellules ; elle sépare le tegmentum du pédoncule cérébral stricto sensu. Rudimentaire chez les vertébrés inférieurs, elle atteint son maximum de développement chez l'homme avec du côté tegmental une partie dense, pars compacta, et une portion réticulée du côté pédonculaire, pars reticulata, dont les cellules ne contiennent pas de pigments mélaniques. Les afférences proviennent du corps strié, du subthalamus et des noyaux du raphé de la formation réticulaire ; les efférences comprennent : la voie dopaminergique pour le néostriatum (impliqué dans toute la motricité ; Parkinson), des fibres pour le corps amygdaloïde, pour le thalamus ventral et antérieur, et pour le colliculus supérieur (voir aussi chap. 20 et 28).

Le *noyau rouge*, de forme ovoïde, s'étend de la limite caudale du colliculus supérieur à la région subthalamique. Sa couleur rosée est due à l'importance de sa vascularisation. Une partie

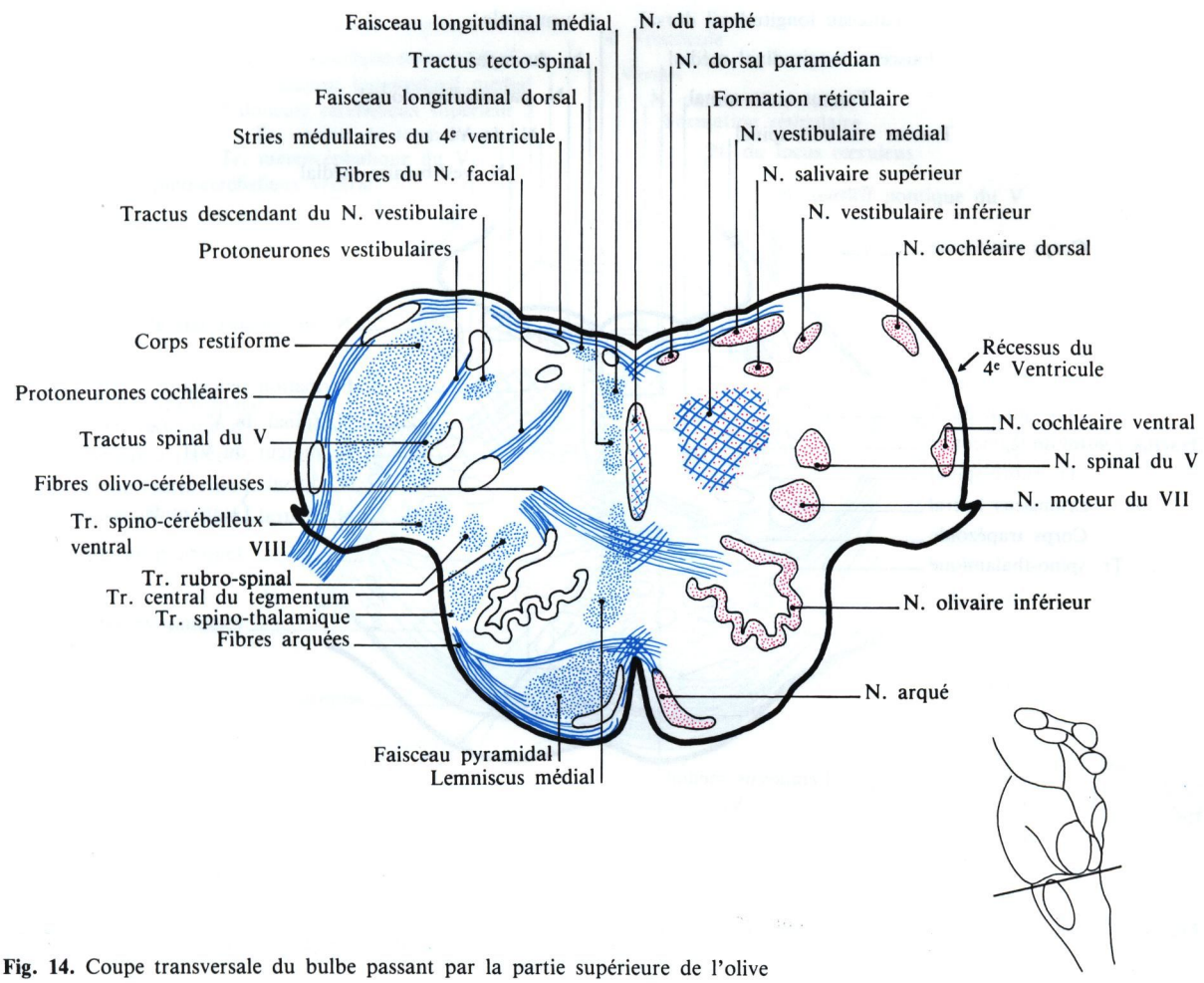

Fig. 14. Coupe transversale du bulbe passant par la partie supérieure de l'olive

magnocellulaire, paléorubrum, contient de grosses cellules au milieu de petits neurones ; la portion parvicellulaire, néorubrum, est bien développée chez l'homme et ne contient que des cellules de petite taille (fig. 21). Ses afférences proviennent du cervelet et du cortex cérébral. Les fibres proviennent des noyaux du cervelet, denté en particulier, passent par le pédoncule cérébelleux supérieur ; une partie de ces fibres se terminent dans le noyau rouge ; les autres se prolongent vers le noyau ventral intermédiaire du thalamus et de là vers le cortex moteur du lobe frontal ; c'est de là que partent les fibres cortico-rubriques. En outre des afférences nombreuses et variées proviennent de nombreuses structures sus-jacentes.

Le *noyau du colliculus inférieur* fait partie des voies auditives par les fibres du lemniscus latéral. Des efférences se groupent dans le bras du colliculus inférieur qui rejoint le corps géniculé médial.

La *substance grise du colliculus supérieur* groupe une portion d'adaptation visuelle et une portion motrice profonde dont on a pu isoler le *noyau du toit du mésencéphale* à l'origine des tractus tecto-spinal et tecto-bulbaire. La plus grande partie des fibres du tractus optique se terminent directement dans le corps géniculé latéral, les autres se terminent dans les couches superficielles de la substance grise du colliculus supérieur. Le bras du colliculus supérieur contient surtout des fibres cortico-tectales provenant du cortex occipital (aires 18 et 19) et des cortex frontal, temporal et pariétal. D'autres afférences y parviennent en provenance du colliculus inférieur, de la moelle épinière, du pont, de la formation réticulaire, et du thalamus. Les efférences sont tecto-spinales réalisant un faisceau individualisé qui croise la ligne médiane (décussation dorsale du tegmentum), et tecto-bulbaires homo- et controlatérales pour différents centres du tronc cérébral : aire prétectale, noyau accessoire du III, formation réticulaire, différents noyaux moteurs du tronc cérébral (oculomoteur, facial, pontique).

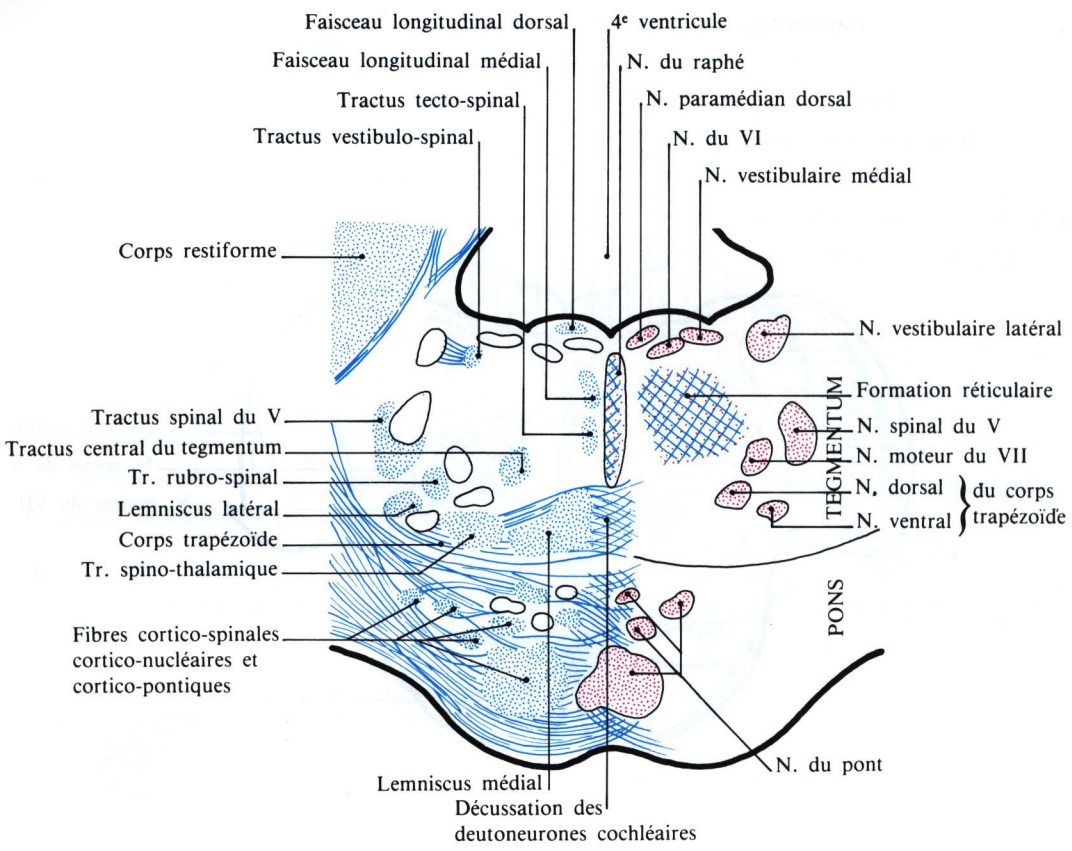

Fig. 15. Coupe transversale de la région pontique inférieure

L'*aire prétectale*, rostrale par rapport au colliculus supérieur, comprend plusieurs petites masses nucléaires (fig. 20) ; elle intervient dans le contrôle des mouvements oculaires, et le réflexe pupillaire.

Le noyau de la commissure postérieure, le noyau interstitiel (de Cajal) et le noyau de Darkschewitsch sont souvent groupés sous l'appelation de *noyaux oculomoteurs accessoires*. Ils sont situés dans la portion rostroventrale du mésencéphale ; le noyau de Darkschewitsch est inclus dans la substance grise périaqueducale, le noyau interstitiel de Cajal se mélange aux fibres du faisceau longitudinal médial (bandelette longitudinale postérieure) et celui de la commissure postérieure comprend des corps cellulaires mêlés aux fibres de cette commissure. Des fibres de ces trois noyaux participent à la constitution de la commissure postérieure. D'un point de vue fonctionnel, ils interviennent dans la motricité extrinsèque des globes oculaires et en particulier dans les mouvements de verticalité (syndrome de Parinaud).

Le *noyau interpédonculaire* est une formation ventrale et médiane, située dans la partie rostrale de la fosse interpédonculaire. Il reçoit le tractus habénulo-interpédonculaire. On peut le considérer comme un centre de la voie unissant les systèmes olfactif et limbique aux centres autonomes du troncs cérébral et la moelle épinière.

Substance blanche du tronc cérébral

La substance blanche du tronc cérébral comprend : 1) des faisceaux qui transitent sans relai ; 2) des faisceaux se terminant ou débutant dans un centre du tronc cérébral ; et 3) des faisceaux propres. On peut les classer en faisceaux descen-

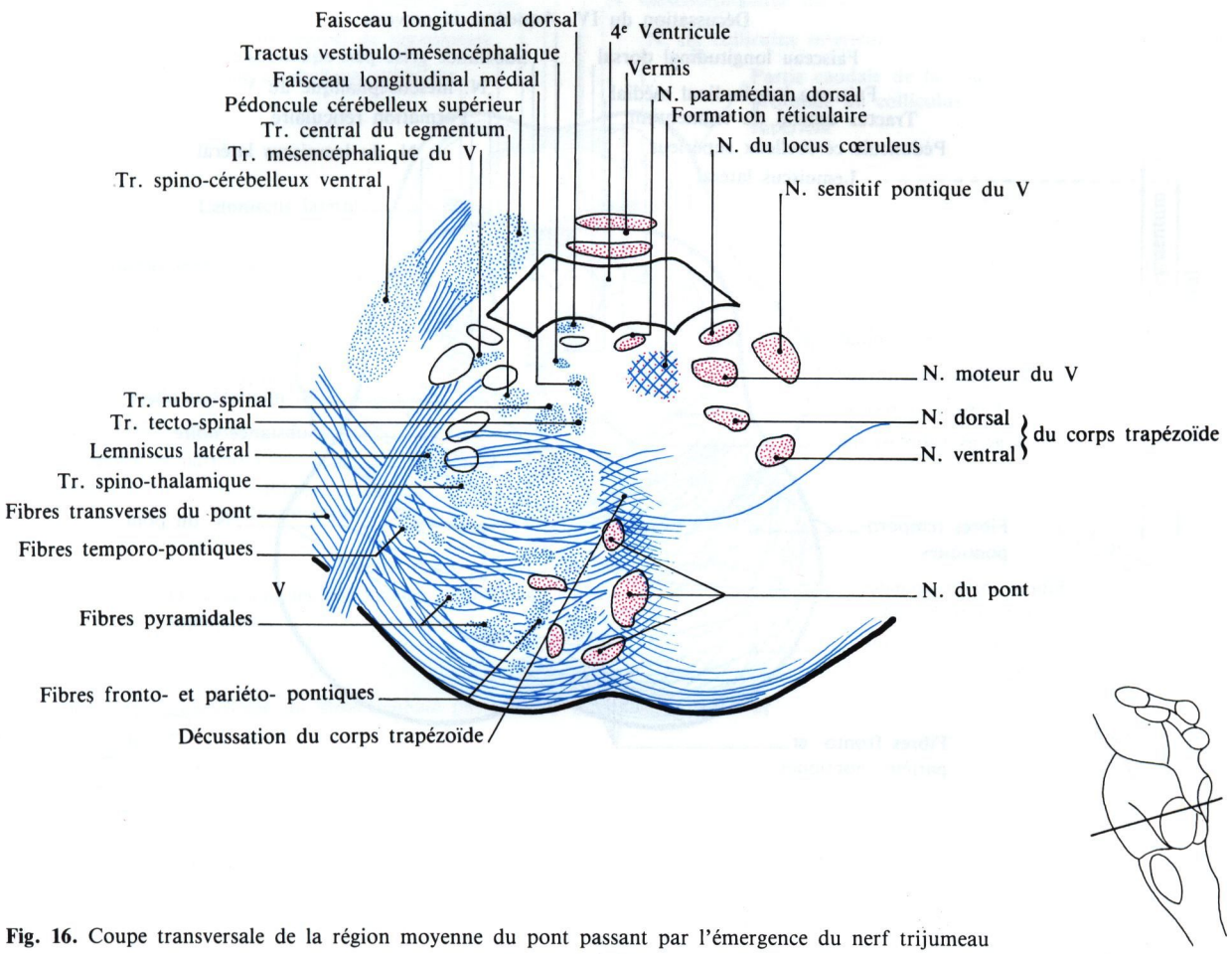

Fig. 16. Coupe transversale de la région moyenne du pont passant par l'émergence du nerf trijumeau

dants (moteur), faisceaux ascendants (sensitif ou sensoriel) et faisceaux d'association (fig. 22) (Pour la topographie de la substance blanche voir la partie gauche des coupes transversales, figs. 10 à 20).

Faisceaux descendants, moteurs

Le système pyramidal forme le contingent le plus volumineux chez l'homme. Le tractus cortico-spinal, groupé dans la partie moyenne du pédoncule cérébral, se dissocie dans le pont, pour se regrouper à nouveau dans les pyramides bulbaires à l'origine de l'appellation du système pyramidal. A la partie inférieure du bulbe la plus grande partie (80 à 90 %) des fibres croisent le plan médian en formant la décussation motrice qui amène ces fibres dans le cordon latéral de la moelle épinière ; les fibres restantes prolongent les pyramides dans le cordon antérieur, réalisant le tractus cortico-spinal ventral.

Dans le pédoncule cérébral, le tractus cortico-nucléaire (faisceau géniculé) est situé en dedans du tractus cortico-spinal. Il s'épuise tout au long du tronc cérébral en envoyant des fibres, le plus souvent directes et croisées, aux noyaux moteurs des nerfs crâniens (fig. 22).

Enfin, les tractus cortico-pontiques occupent les deux parties extrêmes du pédoncule cérébral : temporo-pontique latéralement, et médialement fronto- et pariéto-pontiques. Ces fibres font relais dans les noyaux du pont (fig. 19).

Parmi les fibres descendantes, on peut inclure des fibres à destinée autonome comme le tractus habénulo-interpédonculaire, certaines fibres du faisceau médial du télencéphale et le faisceau mamillo-tegmental.

Le système extra-pyramidal comprend des faisceaux croisés (tectospinal, rubrospinal), des systèmes directs et croisés (réticulospinal, vestibulo-spinal), et des fibres directes : (olivospinales dont l'existence est discutée (Brodal) (fig. 23).

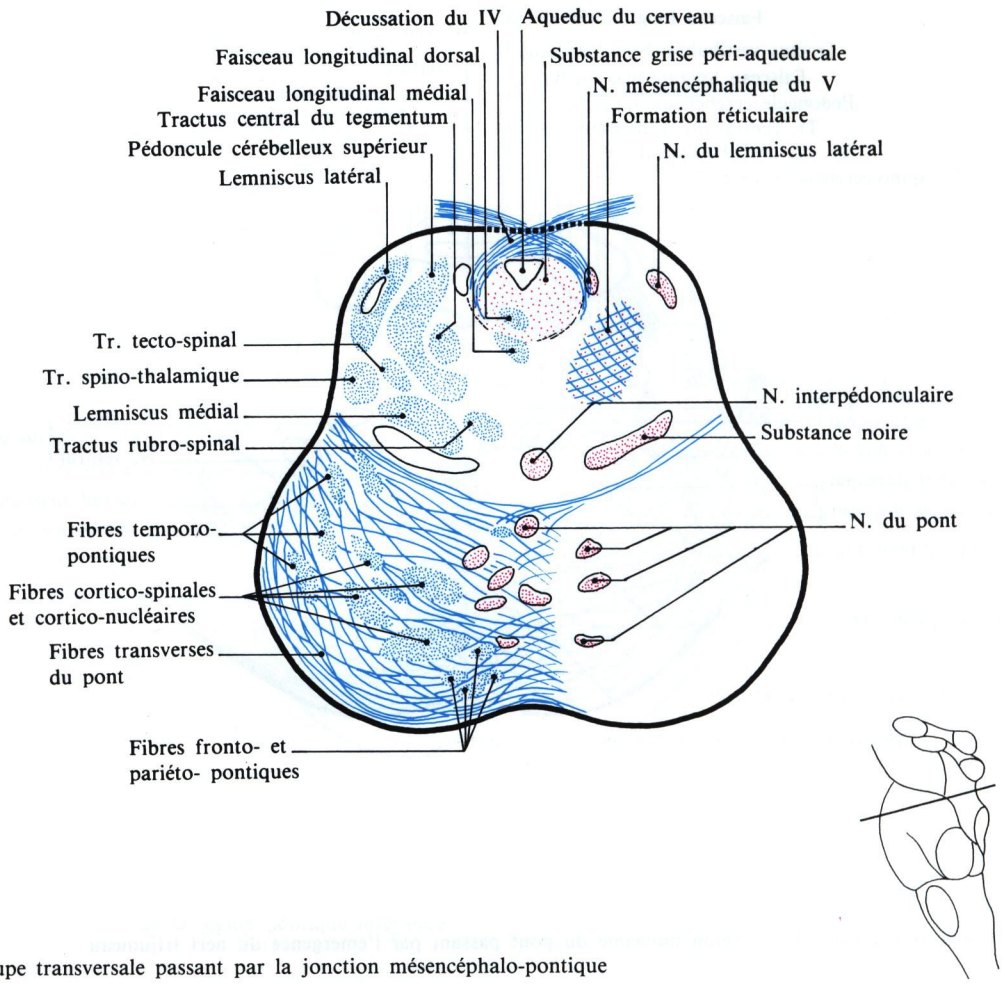

Fig. 17. Coupe transversale passant par la jonction mésencéphalo-pontique

Faisceaux ascendants, sensitifs et sensoriels

Le *système néospinothalamique* est le seul qui transiste sans relai dans le tronc cérébral. Les tractus paléo-spino-thalamique et spino-réticulo-thalamique présentent en effet un ou plusieurs relais dans ce trajet.

Le système cordonal postérieur se termine dans les noyaux gracile et cunéiforme ; de là, part le *système lemniscal médial* qui commence son trajet par la décussation sensitive. Les fibres se groupent alors pour former le lemniscus médial qui, au cours de son trajet ascendant passera d'une position médiale proche du raphé, en une situation latérale sur la face dorsale de la substance noire à proximité de la face latérale du mésencéphale.

Le *lemniscus latéral* débute dans les noyaux cochléaires par l'intermédiaire du corps trapézoïde ; il reste en position latérale jusqu'à la partie caudale du mésencéphale ; là, il se déplace dorsalement pour rejoindre le colliculus inférieur où se terminent la plus grande partie de ses fibres. Le noyau du corps trapézoïde, le noyau olivaire supérieur et le noyau du lemniscus latéral sont des relais pour certaines de ces fibres (figs. 15 à 18).

Les *tractus spino-cérébelleux* transitent sans relai dans le tronc cérébral. Le tractus spino-cérébelleux dorsal (de Flechsig) est formé par des fibres homolatérales qui empruntent le pédoncule cérébelleux inférieur pour rejoindre le cortex cérébelleux. Les fibres du tractus spino-cérébelleux ventral (de Gowers) ont croisé le plan médian à l'étage spinal et la plus grande partie croise à nouveau dans le mésencéphale (décussation des pédoncules cérébelleux supérieurs, de Werneking avant de rejoindre le cervelet par le pédoncule cérébelleux supérieur.

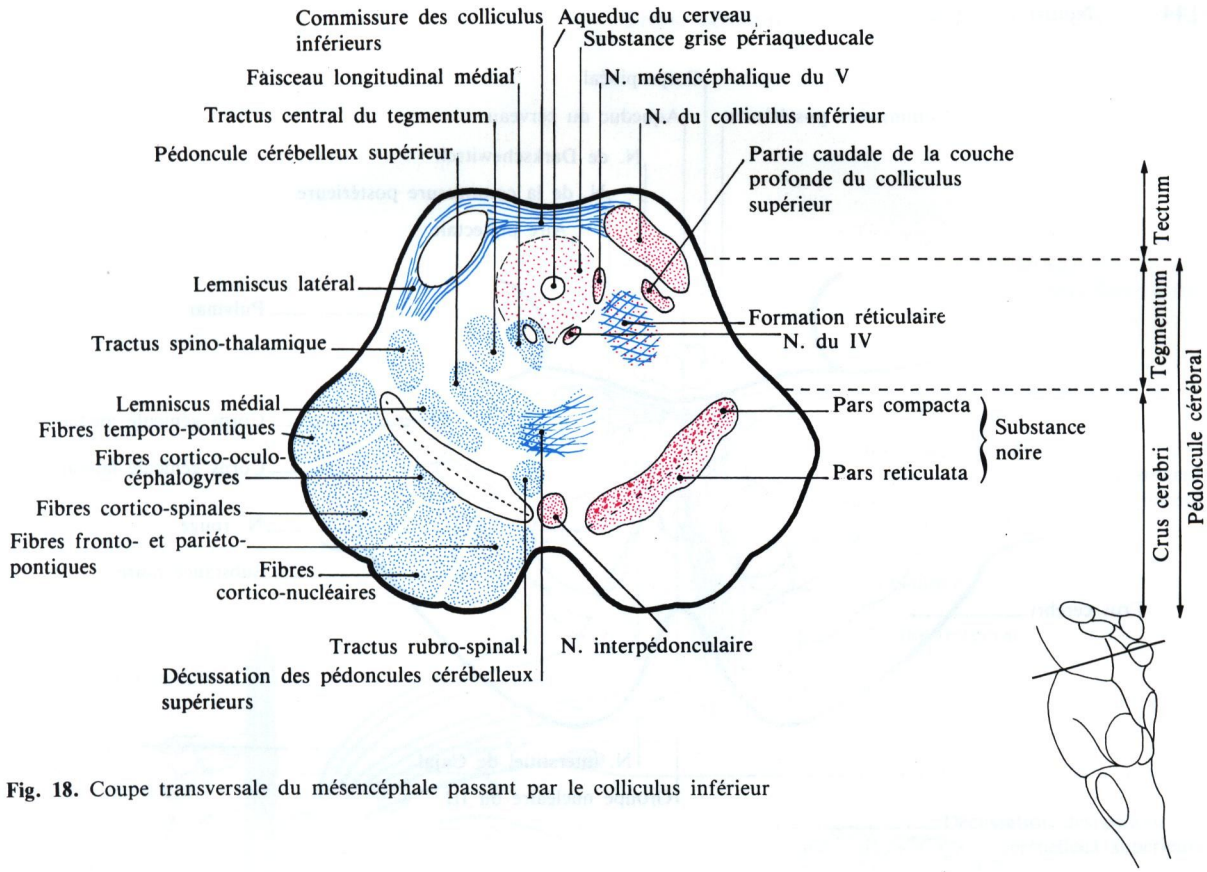

Fig. 18. Coupe transversale du mésencéphale passant par le colliculus inférieur

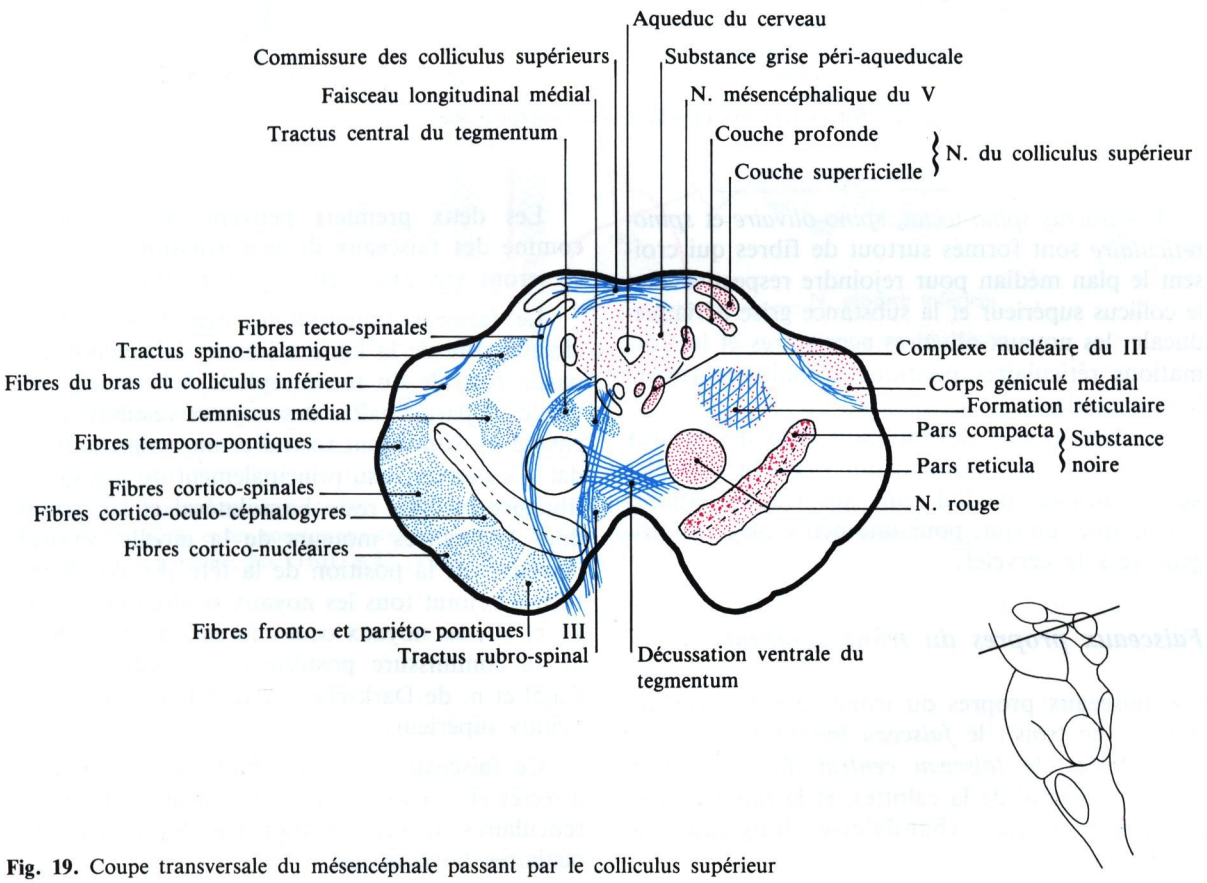

Fig. 19. Coupe transversale du mésencéphale passant par le colliculus supérieur

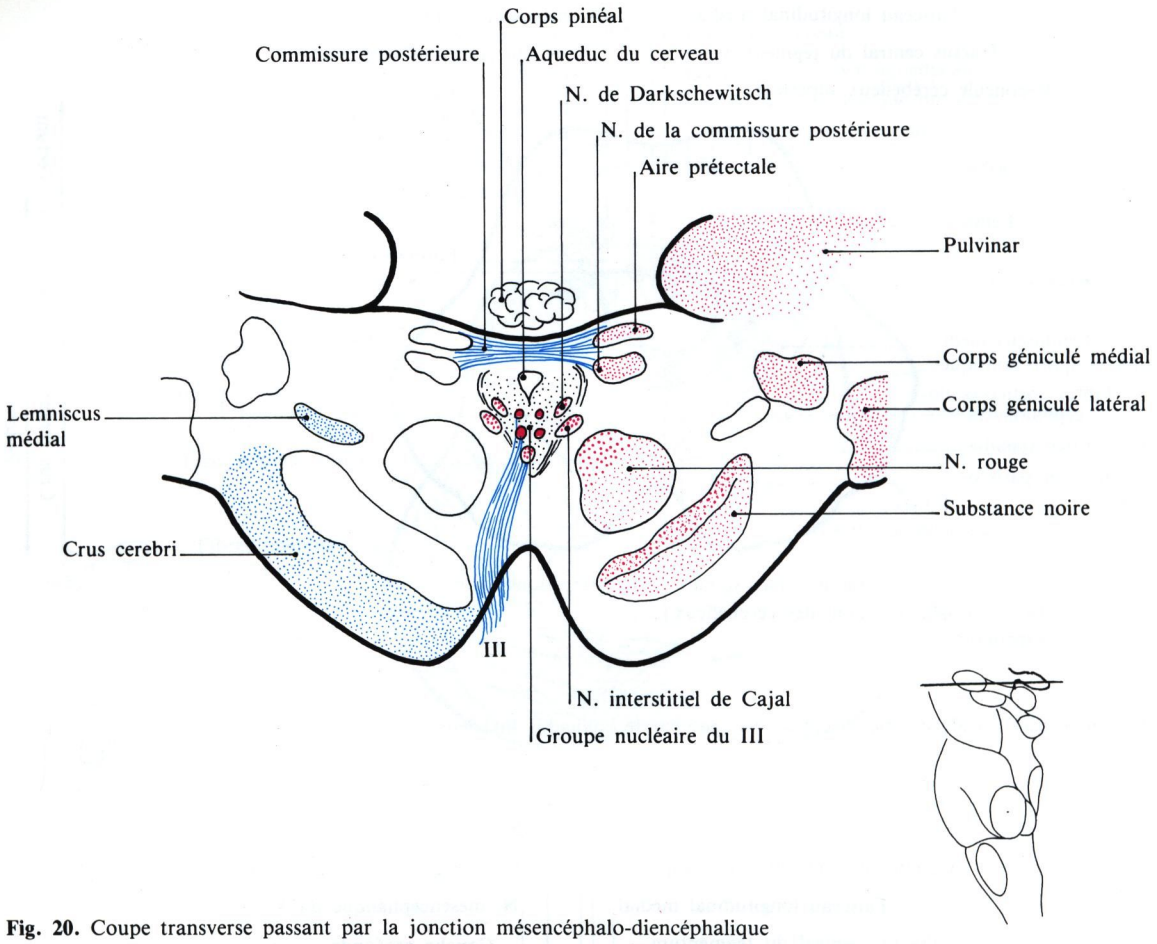

Fig. 20. Coupe transverse passant par la jonction mésencéphalo-diencéphalique

Les *tractus spino-tectal, spino-olivaire* et *spino-réticulaire* sont formés surtout de fibres qui croisent le plan médian pour rejoindre respectivement le collicus supérieur et la substance grise périaqueducale, les noyaux olivaires accessoires et les formations réticulaires pontique et bulbaire (fibres homolatérales).

On doit ajouter des faisceaux issus des noyaux sensitifs des nerfs crâniens qui viennent s'accoler au lemniscus médial ou au tractus spino-thalamique, ou qui, pour une petite part, se dirigent vers le cervelet.

Faisceaux propres du tronc cérébral

Les faisceaux propres du tronc cérébral sont au nombre de trois : le *faisceau longitudinal dorsal* (de Schütz), le *faisceau central du tegmentum* (faisceau central de la calotte), et le *faisceau longitudinal médial* (bandelette longitudinale postérieure).

Les deux premiers peuvent être considérés comme des faisceaux de la formation réticulaire et seront vus avec celle-ci (chap. 16).

Le faisceau longitudinal médial est situé de chaque côté de la ligne médiane. Il s'étend de la partie rostrale du mésencéphale à la moelle cervicale. Il paraît naître des noyaux vestibulaires et envoie un contingent rostral et un contingent caudal. Ce dernier, issu principalement du noyau vestibulaire médial, reste homolatéral et se termine dans les centres moteurs de la moelle cervicale déterminant la position de la tête. Le contingent rostral rejoint tous les noyaux oculomoteurs, III, IV et VI, les noyaux oculomoteurs accessoires (n. de la commissure postérieure, n. interstitiel de Cajal et n. de Darkschevitsch) et le noyau du colliculus supérieur.

Ce faisceau est formé de fibres vestibulaires directes et croisées, mais contient aussi des fibres réticulaires. Il interviendrait dans les mouvements oculaires horizontaux.

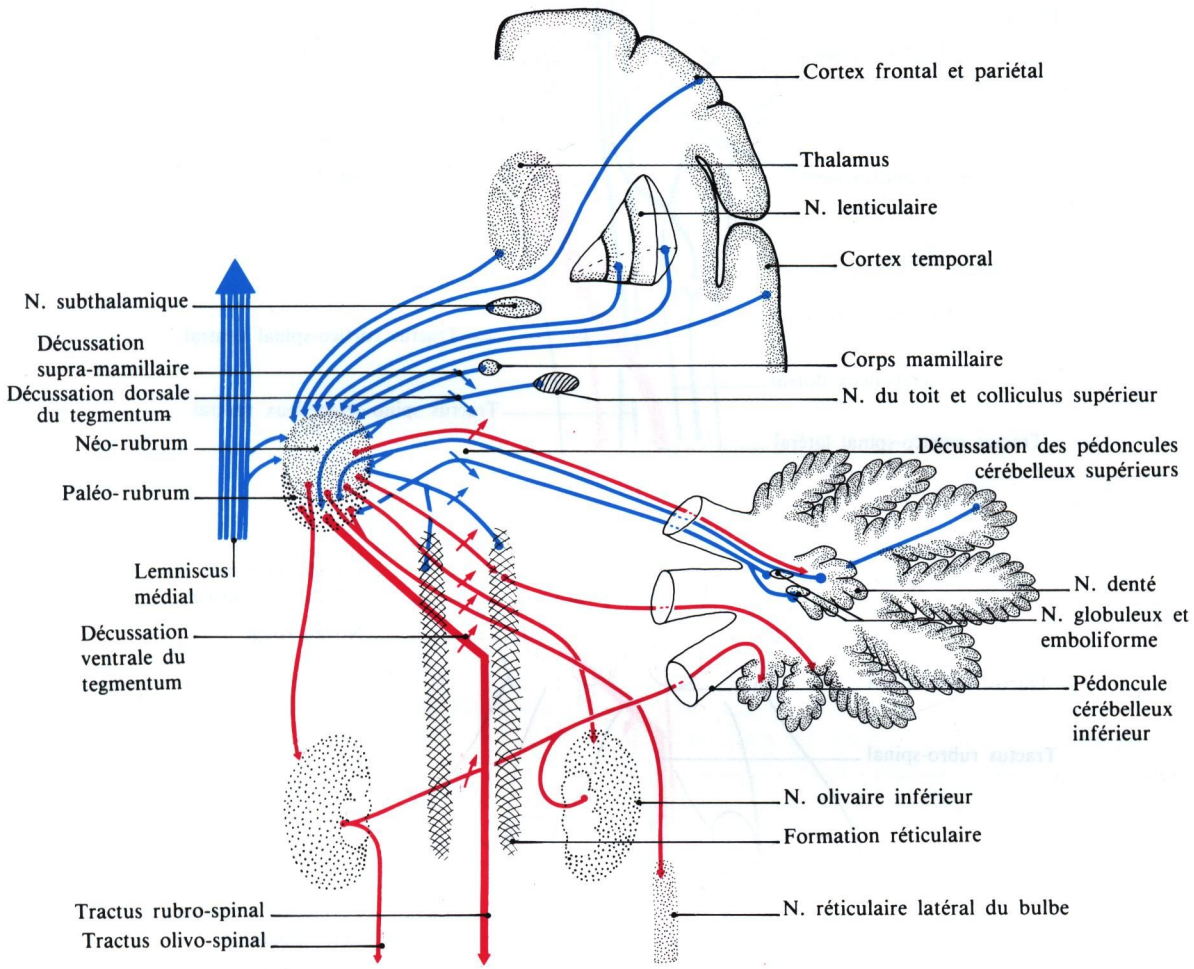

Fig. 21. Diagramme du noyau rouge et de ses connexions, d'après les données morphologiques de Brodal, Cajal, Jansen, Kappers, Walberg, et les conclusions expérimentales de Pompéiano, Albe-Fessard et Massion. (d'après J Bossy (1974) Schémas de neuroanatomie, fas VII-II, p 87. Vigot, Paris)

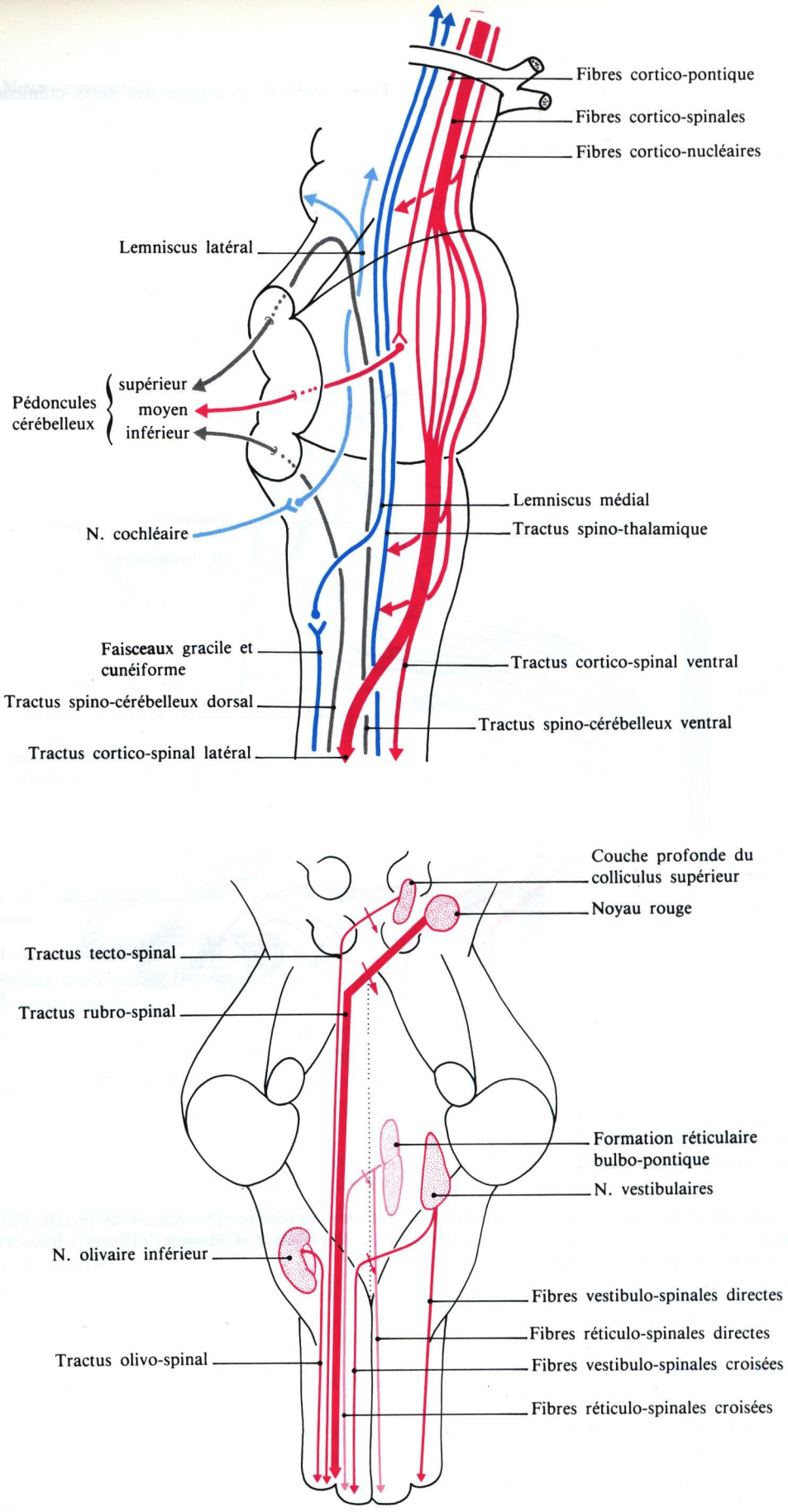

Fig. 23. Origines et décussations des voies extrapyramidales (d'après J Bossy (1974) Schémas de neuroanatomie, fasc VII-II, p 86. Vigot, Paris)

Bibliographie

1. L'ouvrage analytique et systématique le plus complet sur la subtance grise du tronc cérébral chez l'homme est le livre de : Olszewski J, Baxter D (1954, 2nd ed 1982) Cytoarchitecture of the human brain stem. Karger, Basel
2. Aston-Jones G, Ennis M, Piéribone VA, Nickell NT, Shipley MT (1986) The brain nucleus locus coeruleus : restricted afferent control of a broad efferent network. Science 234 : 734-737
3. Barr ML, Kiernan JA (1983) The human nervous system, 4th ed. Harper and Row, Philadelphia
4. Bossy J (1955) Etude topographique et volumétrique des noyaux des nerfs crâniens chez l'homme et quelques mammifères. Thèse de Médecine, Lyon
5. Carpenter MB (1976) Human neuroanatomy, 7th ed. Williams & Wilkins, Baltimore
6. Cuba JM (1962) Les formations non segmentaires du tronc cérébral chez l'homme. Mémoires du Laboratoire d'Anatomie de la Faculté de Médecine de Paris, I
7. Fabian RH, Ritchie TC (1986) Intraneuronal IgG in the central nervous system. J Neurol Sc : 73/3 : 257-267

CHAPITRE 16

Formation réticulaire

Malgré les progrès réalisés depuis trois ou quatre décennies, la formation réticulaire reste encore mystérieuse à bien des égards.

On peut considérer la formation réticulaire comme un mélange de substance blanche et de substance grise, c'est-à-dire de corps cellulaires et de fibres, répartis dans certaines zones du névraxe et présentant parfois des condensations cellulaires ou fibrillaires. Du point de vue fonctionnel, elle associe le rôle de centre nerveux à celui de voie de conduction.

Organisation très ancienne du point de vue phylogénique, elle est répartie sur toute la hauteur du névraxe, de la moelle épinière au diencéphale, avec une portion très importante dans le tronc cérébral. Par contre, elle est absente au niveau télencéphalique ; cependant, le cortex cérébral possède des connexions étroites avec la formation réticulaire.

Formation réticulaire spinale (fig. 1)

A l'étage spinal, la formation réticulaire n'est pas très développée. Elle se réduit à la portion latérale de la couche V de Rexed, mais elle existe sur toute la hauteur de la moelle épinière. Elle semble jouer plutôt un rôle de voie que de centre. Un certain nombre de prolongements neuronaux en provenance de centres sus-jacents y arrivent, et c'est par l'intermédiaire de cette région que certaines fibres rejoignent la formation réticulaire du tronc cérébral. Le groupement de fibres, ventral au tractus rubro-spinal, était autrefois qualifié de réticulo-spinal. Actuellement, la plupart des auteurs sont d'accord pour dire que ce faisceau contient peu de fibres réticulo-spinales (circuits réverbérants) mais surtout des fibres spino-réticulaires, ascendantes, qui apportent des informations aux centres réticulaires sus-jacents.

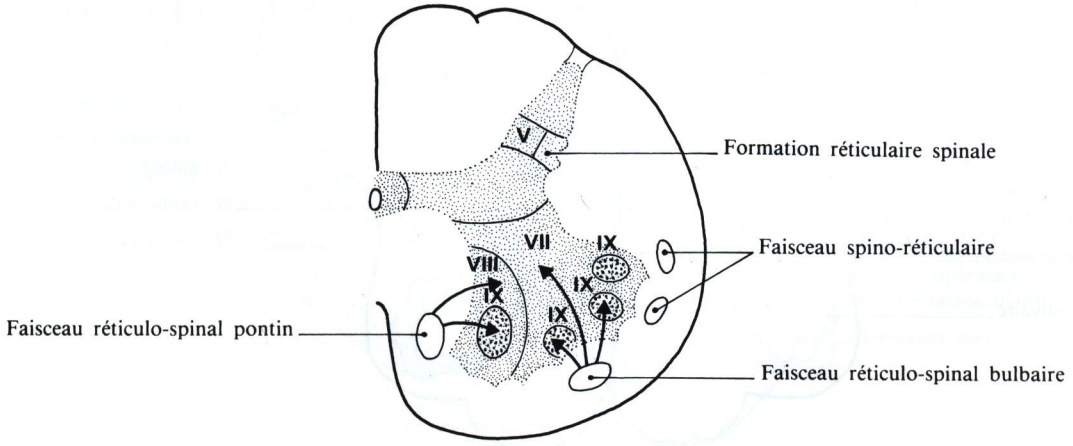

Fig. 1. Coupe schématique de la moelle épinière au niveau du 7e segment cervical. Les chiffres romains indiquent les lames de Rexed

Par ailleurs, il existe, dans la mœlle épinière, deux tractus réticulo-spinaux qui partent de la formation réticulaire du tronc cérébral et se dirigent vers la substance grise spinale : le tractus réticulo-spinal pontin situé dans le cordon ventral, le tractus réticulo-spinal bulbaire, plus latéral.

Formation réticulaire du tronc cérébral

Très complexe et importante, elle doit être considérée comme le centre supérieur de la formation réticulaire.

Elle contient des centres, ou noyaux, très nettement différenciés [4], et des faisceaux bien individualisés, ce qui nous éloigne de la définition : système d'imbrication de substance blanche et de substance grise.

On la divise souvent longitudinalement en deux portions : bulbo-pontique et méso-diencéphalique. Cette dernière, comme son nom l'indique, se poursuit vers le diencéphale ; ceci montre bien la difficulté et le caractère artificiel des divisions topographiques dans le névraxe.

La formation réticulaire du tronc cérébral comprend des noyaux répartis dans les sens transversal et longitudinal.

Dans le sens transversal (fig. 2), on distingue :

- des formations de la région médiane comprenant essentiellement : noyaux du raphé et substance grise périépendymaire ;
- un groupe latéral qui ne dépasse pas la partie supérieure du bulbe ;
- un groupe intermédiaire, appelé aussi groupe central [2].

Dans le sens longitudinal (fig. 3), en tenant compte de la subdivision transversale, on observe des noyaux bien différenciés, importants à connaître du point de vue fonctionnel.

Le groupe médian comprend la *substance grise périaqueducale* dans le mésencéphale et les *noyaux du raphé* dans la région bulbopontique. On a montré, chez le Chat, que le noyau du raphé obscurus est en relation topographique avec certaines racines cervicales, C7 en particulier, et que les noyaux du raphé magnus et pallidus sont en relation avec les racines lombaires L4 et L5. Il est probable qu'existent chez l'homme de telles relations topographiques. Une liaison préférentielle de ce groupe sera le cervelet. Le noyau paramédian reçoit aussi des afférences cérébelleuses.

Le groupe latéral est constitué par le *noyau réticulaire latéral du bulbe.* Il reçoit des fibres des systèmes spino-cérébelleux et spino-thalamique. On considère que ce noyau est de type récepteur, et qu'il envoie ses efférences au cervelet.

Le groupe intermédiaire (ou central) comprend une vaste coulée allant du bulbe au mésen-

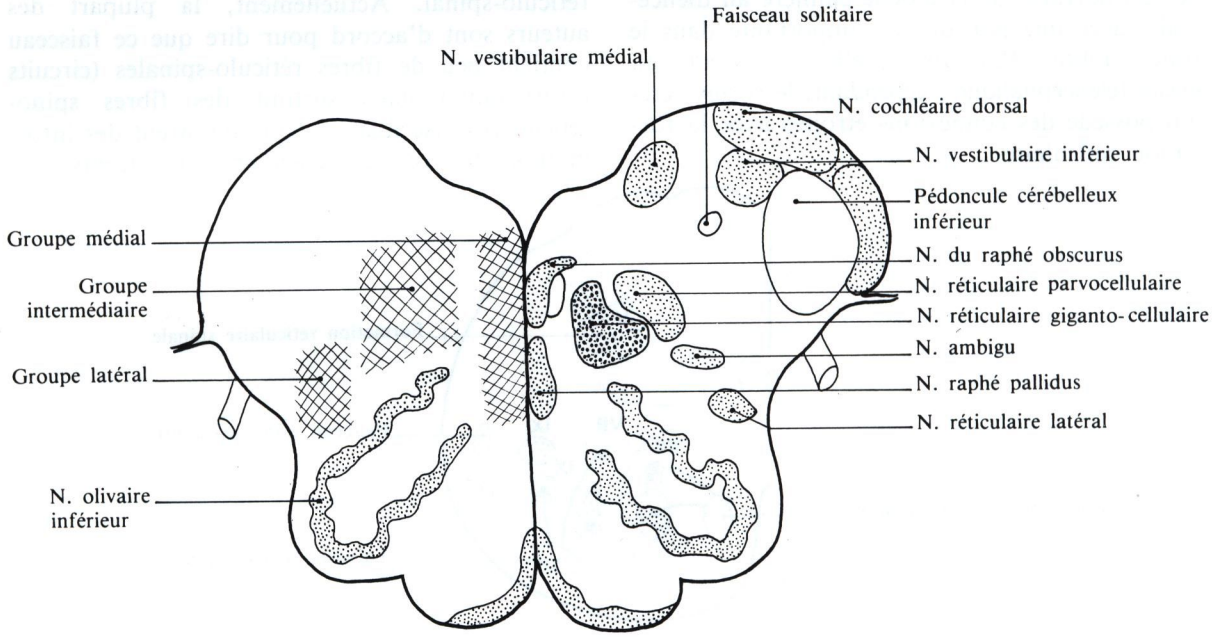

Fig. 2. Coupe passant par le tiers supérieur du bulbe. *A gauche*, division schématique de la formation réticulaire en groupes ; latéral, intermédiaire et médial

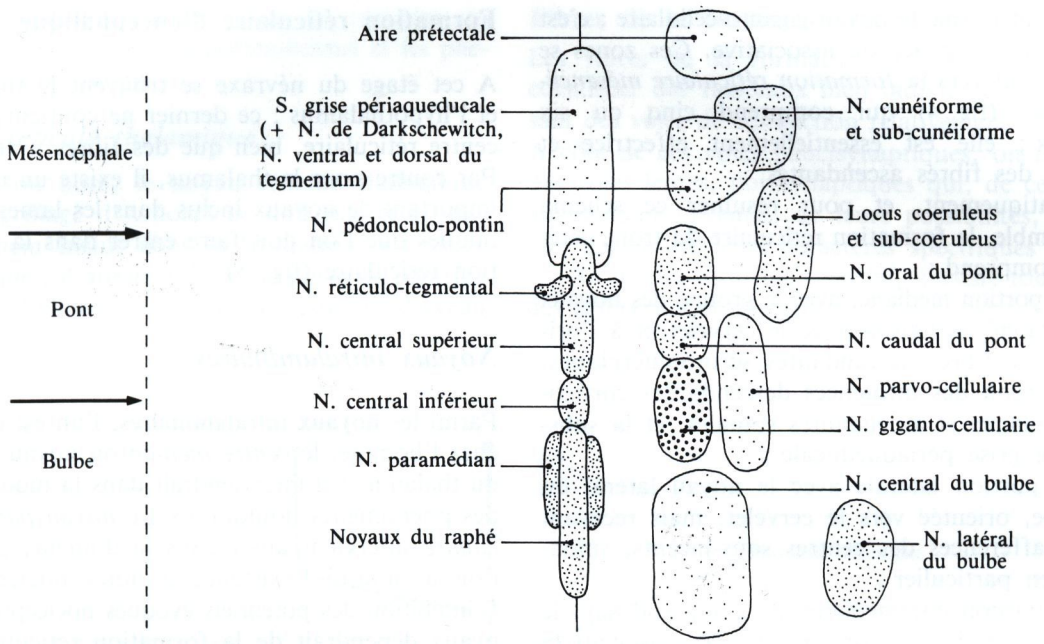

Fig. 3. Schéma des structures réticulaires du tronc cérébral en projection dorsale

céphale. Un groupe nucléaire bulbaire, médial et à grosses cellules, le *noyau giganto-cellulaire*, est à l'origine de fibres descendantes inhibitrices. Au-dessus de ce noyau se trouvent les *noyaux réticulaires du pont* dont certains contiennent des cellules relativement volumineuses à l'origine de fibres descendantes et ascendantes activatrices. C'est là donc que se dessine le système réticulaire activateur ascendant, qui participe à la régulation veille-sommeil. La partie descendante est plus réduite mais non négligeable ; à l'origine du faisceau réticulo-spinal pontin, elle se destine aux centres moteurs de la musculature axiale. La portion plus latérale de ce groupe central descend plus

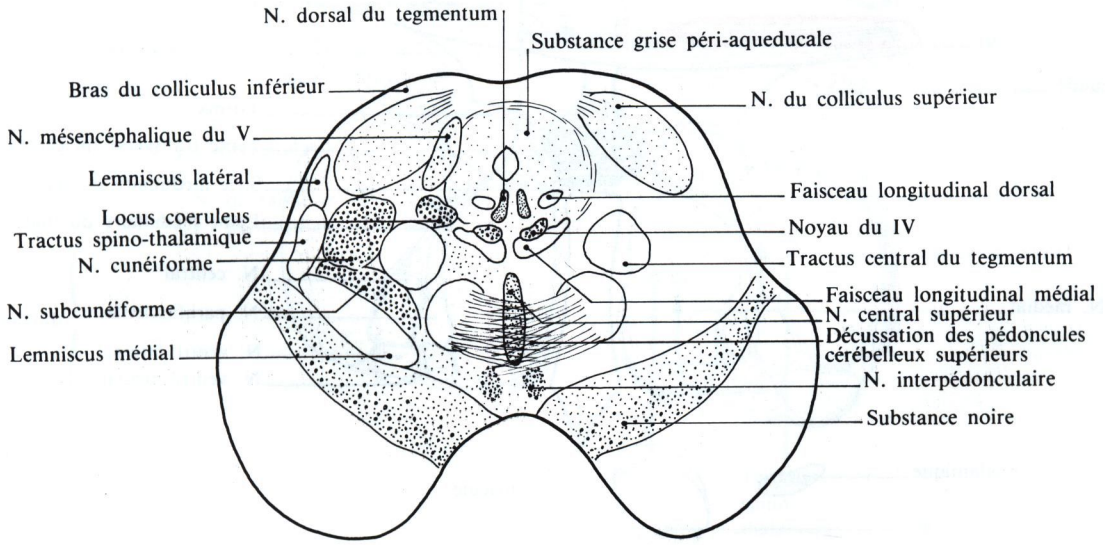

Fig. 4. Coupe transversale du mésencéphale

caudalement que le noyau giganto-cellulaire ; c'est une zone réceptrice ou associative. Ces zones se prolongent vers la *formation réticulaire mésencéphalique* (fig. 4) qui comprend cinq ou six noyaux ; elle est essentiellement effectrice et envoie des fibres ascendantes.

Pratiquement, et pour résumer ce schéma d'ensemble, la formation réticulaire du tronc cérébral comprend :

- une portion médiane, avec le groupe des noyaux du raphé en liaison avec le cervelet et à l'origine de fibres descendantes sérotoninergiques, qui reçoit des influences descendantes cortico-réticulaires et ascendantes spinales, et la substance grise périaqueducale ;
- une portion latérale avec le noyau latéral du bulbe, orientée vers le cervelet, mais recevant des afférences des centres sous-jacents, spinales en particulier ;
- une portion intermédiaire qui comprend dans le tiers latéral une zone réceptrice, associative, recevant des collatérales des faisceaux sous-jacents, et dans les deux tiers médiaux une zone effectrice pour les régions sous-jacentes (noyau giganto-cellulaire et noyau caudal du pont) et pour les centres sus-jacents (noyaux oral du pont, du locus coeruleus et du mésencéphale) constituant le système réticulaire activateur ascendant de Magoun.

Formation réticulaire diencéphalique

A cet étage du névraxe se trouvent le thalamus et l'hypothalamus ; ce dernier ne contient pas de centre réticulaire, bien que des fibres y arrivent. Par contre pour le thalamus, il existe un nombre important de noyaux inclus dans les lames thalamiques que l'on doit faire entrer dans la formation réticulaire (fig. 5).

Noyaux intralaminaires

Parmi les **noyaux intralaminaires**, l'un est énorme chez l'homme, le *centre médian* ou noyau central du thalamus ; il interviendrait dans la modulation des phénomènes douloureux Le *noyau parafasciculaire* intervient aussi dans la douleur, puisque l'on a montré l'existence d'unités nociceptives. L'inhibition des potentiels évoqués nociceptifs corticaux dépendrait de la formation réticulaire du tronc cérébral, via le centre médian.

Tous ces noyaux font partie de la formation réticulaire thalamique. Ils interviennent dans la modulation de la douleur et probablement de toutes les sensibilités. Par ailleurs, ils constituent un relais du système activateur ascendant se dirigeant vers le cortex cérébral souvent par l'intermédiaire du striatum. C'est ainsi que se comprend le rôle

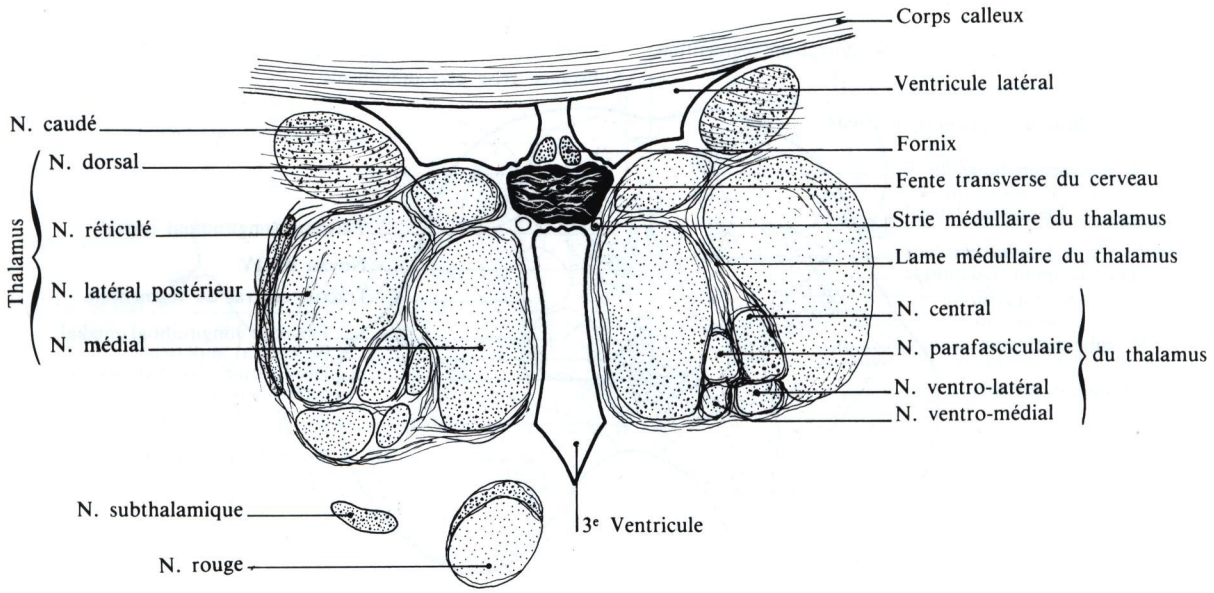

Fig. 5. Coupe coronale de la région thalamique

de la formation réticulaire sur les troubles du sommeil, les troubles comportementaux et les phénomènes douloureux

Noyau réticulé thalamique

Malgré son nom, le **noyau réticulé thalamique** (noyau grillagé d'Arnold) ne doit pas être obligatoirement inclus dans la formation réticulaire thalamique ; il aurait un rôle de porte de contrôle entre le thalamus dorsal et le reste du cerveau antérieur (fig. 5) [3].

Fibres de la formation réticulaire

Les fibres de la formation réticulaire peuvent constituer des faisceaux bien individualisés réalisant des voies de conduction relativement rapides. A côté de ces voies paucisynaptiques, on trouve des voies lentes, polysynaptiques qui, de ce fait, augmentent l'éventail de leurs possibilités, mais aux dépens de leurs caractères spécifiques

Au niveau du tronc cérébral, il existe toujours des afférences et des efférences des étages sus- et

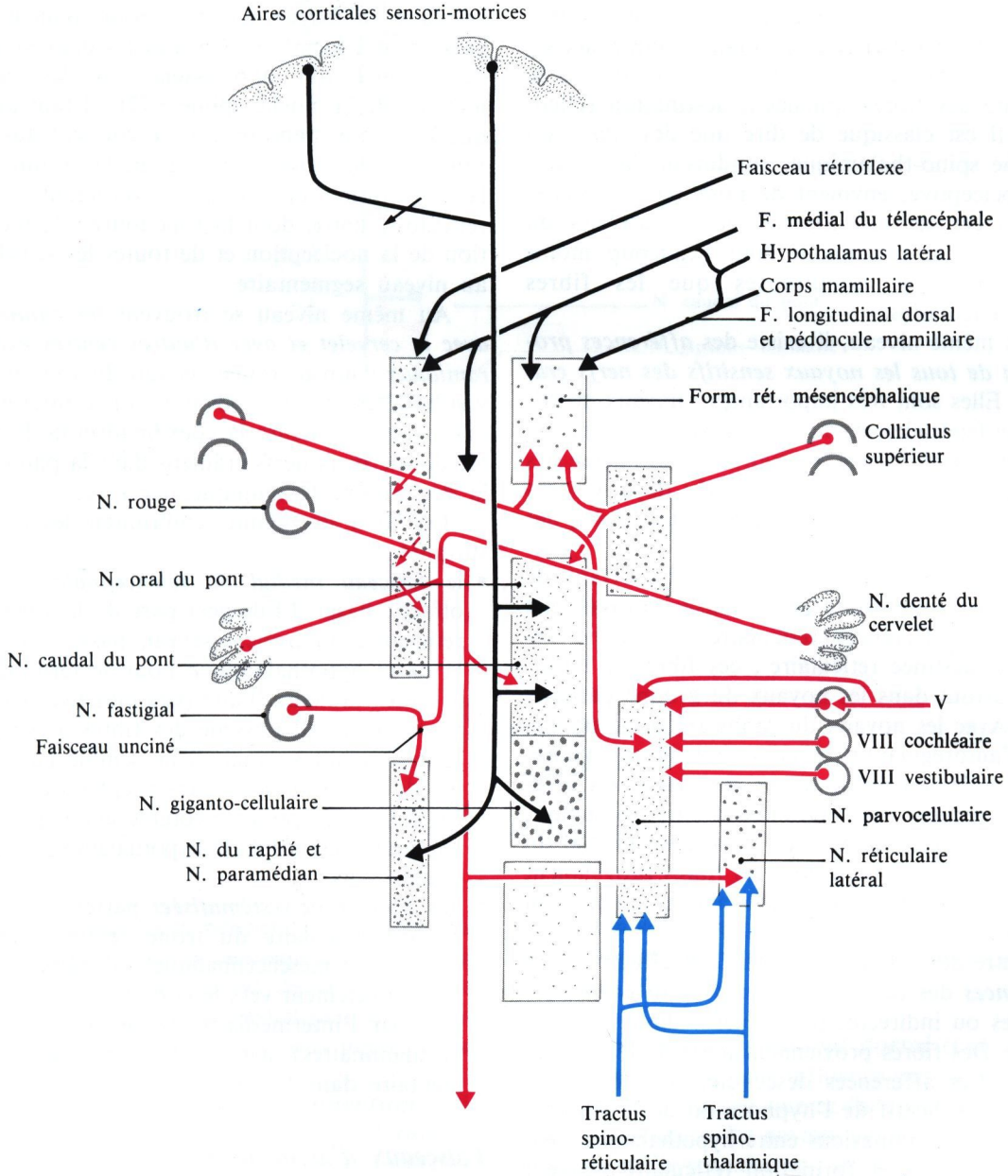

Fig. 6. Diagramme des afférences de la formation réticulaire du tronc cérébral

sous-jacents, et du même niveau. Ce système est complété par un certain nombre de faisceaux propres au tronc cérébral, qui permettent d'associer les différents centres ou les différents niveaux.

Afférences de la formation réticulaire du tronc cérébral (fig. 6)

Le classique ***faisceau réticulo-spinal*** du cordon latéral contient des fibres ascendantes spino-réticulaires. Ce système groupe des fibres des sensibilités tactile, proprioceptive et viscérale, qui se terminent dans le noyau réticulaire latéral du bulbe et sur le tiers latéral de la portion intermédiaire (ou centrale) de la formation réticulaire du tronc cérébral [2]. Ces fibres correspondent à la majorité des fibres spinales à destination réticulaire. Il est classique de dire que des fibres du système spino-thalamique, conduisant la sensibilité nociceptive, envoient de nombreuses collatérales à ces centres. En fait, les collatérales du système spino-thalamique sont beaucoup moins importantes et nombreuses que les fibres spino-réticulaires.

Au même niveau, il existe des ***afférences provenant de tous les noyaux sensitifs des nerfs crâniens***. Elles sont très importantes : noyaux du trijumeau (spécialement noyau spinal du V) ; noyau sensitif dorsal du nerf vague (lié au problème des réactions vagales) ; noyau gustatif ; noyaux cochléaires en rapport avec la nuisance des bruits, des sons.

On trouve encore un groupe important de fibres, les ***connexions cérébelleuses.*** Le cervelet reçoit des afférences réticulaires et envoie des fibres à destinée réticulaire ; ces fibres se terminent surtout dans les noyaux du groupe paramédian. Avec les noyaux du raphé se forme un circuit d'autorégulation réticulo-cérébello-réticulaire.

Pour les ***autres systèmes sensoriels***, les afférences viennent des étages sus-jacents : olfaction, avec des fibres passant par le faisceau médial du télencéphale, et vision dont les fibres proviennent du colliculus supérieur (tubercule quadrijumeau antérieur).

Outre des afférences visuelles et olfactives, les ***afférences*** des centres sus-jacents sont ***corticales***, directes ou indirectes par l'intermédiaire du thalamus. Des fibres proviennent aussi de l'hypothalamus. Ces afférences descendantes réalisent un support explicatif de l'hypnose ou de la sophronisation. Les connexions entre hypothalamus, centres autonomes et formation réticulaire peuvent expliquer la physiopathologie de l'aggravation ou de l'amélioration de certaines maladies.

A partir des aires 6 et 8, des fibres descendent vers le noyaux du raphé pour aller ensuite se diriger vers le cervelet afin d'assurer une meilleure régulation de la motricité.

Efférences de la formation réticulaire du tronc cérébral (fig. 7)

Les voies individualisées descendantes sont groupées dans le ***système réticulo-spinal*** avec un faisceau pontin, activateur pour la musculature axiale, et un faisceau bulbaire issu du noyau gigantocellulaire, inhibiteur, direct et croisé, pour la musculature des membres. Ce sont les deux systèmes descendants qui aboutissent sur les centres moteurs de la moelle épinière [2]. Il faut ajouter que le tractus spino-réticulaire contient aussi des fibres réticulo-spinales ; l'ensemble entrant dans la constitution des circuits réverbérants, spino-réticulo-spinaux, dont la fonction est la modulation de la nociception et de toutes les sensibilités au niveau segmentaire.

Au même niveau se trouvent les ***connexions avec le cervelet et avec d'autres centres extrapyramidaux*** : noyau rouge, noyau du toit, noyaux vestibulaires, noyaux olivaires (olive inférieur en particulier qui assure la coordination de l'ensemble des derniers nerfs crâniens dans la phonation, la déglutition, la mimique, etc.).

Les voies ascendantes empruntent les systèmes suivants :

- le ***faisceau médial du télencéphale*** (faisceau olfactif basal d'Edinger) part de la formation réticulaire du tronc cérébral, passe le long de la paroi hypothalamique pour se terminer sur le cortex orbitaire, l'aire para-olfactive et le cortex insulaire. Il possède des fibres ascendantes et descendantes ; mais il ne semble pas contenir de fibres directes mésencéphalo-corticales. Ce faisceau se présente comme une voie polysynaptique mésencéphalo-hypothalamo-corticale à double sens ;
- ***des fibres non systématisées*** partent de la formation réticulaire du tronc cérébral (régions pontique et mésencéphalique) ; certaines se dirigent directement vers le cortex ; les autres passent par l'intermédiaire du thalamus (noyaux intralaminaires), avec parfois un relais supplémentaire dans le striatum.

Faisceaux d'association

Dans le tronc cérébral, on trouve trois faisceaux d'association : 1) le faisceau longitudinal dorsal :

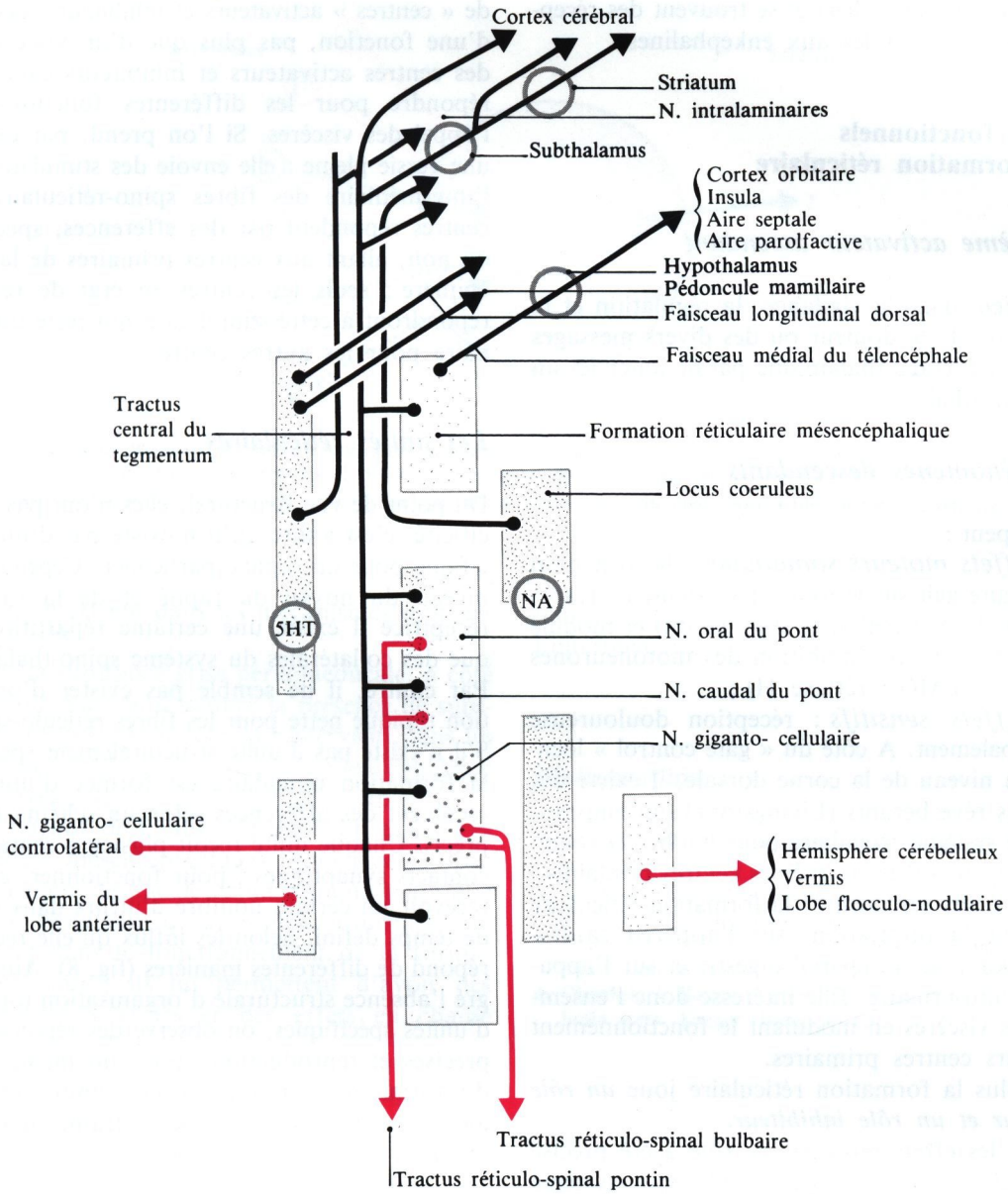

Fig. 7. Diagramme des efférences de la formation réticulaire du tronc cérébral

dans la substance grise péripendymaire (ou faisceau de Schütz), ; 2) le faisceau central du tegmentum (ou faisceau central de la calotte) ; et 3) le faisceau longitudinal médial (bandelette longitudinale postérieure) qui ne nous intéresse pas ici (chap. 15).

Le faisceau central du tegmentum relie entre elles les différentes parties de la formation réticulaire du tronc cérébral et cette formation réticulaire aux différents centres du tronc cérébral, y compris les noyaux des nerfs crâniens. Vers le haut, il envoie quelques fibres qui constituent des radiations se dirigeant vers le thalamus et le cortex cérébral.

Le faisceau longitudinal dorsal était un élément connu pour son influence sur la douleur. Actuellement, on sait que ce faisceau relie la formation réticulaire, les noyaux autonomes des nerfs crâniens et l'hypothalamus ; de plus, dans la substance grise périaqueducale qui le contient, sont sécrétés un certain nombre de neurotransmetteurs

(sérotonine en particulier) et se trouvent des récepteurs opiacés sensibles aux enképhalines.

Aspects fonctionnels de la formation réticulaire

Le système activateur ascendant

Il intervient dans la vigilance, la régulation et la modulation de la douleur ou des divers messages sensoriels. L'étage thalamique paraît jouer ici un rôle primordial.

Les phénomènes descendants

Ils groupent :

- *des effets moteurs somatiques* : la formation réticulaire agit sur le tonus des extenseurs (expériences de destruction et stimulation) et module l'activité motrice (inhibition des motoneurones α ou γ ; EMG ; réflexe H) ;
- *des effets sensitifs* : réception douloureuse principalement. A côté du « gate control » localisé au niveau de la corne dorsale, il existe des circuits réverbérants (Livingstone) qui empruntent le système réticulaire pour inhiber la réception au niveau de ces mêmes centres primaires ;
- *des actions viscérales* : la formation réticulaire agit sur la respiration, sur l'appareil cardio-vasculaire, sur l'appareil digestif et sur l'appareil génito-urinaire. Elle intéresse donc l'ensemble des viscères en modulant le fonctionnement de leurs centres primaires.

De plus la formation réticulaire joue ***un rôle activateur et un rôle inhibiteur.***

Pour les effets moteurs, ce rôle a été précisé au niveau du noyau giganto-cellulaire (système réticulo-spinal inhibiteur) et de la partie caudale du noyau du tegmentum pontis (système activateur descendant)

Pour les effets viscéraux, le plus souvent une action inhibitrice et une action activatrice sont nécessaires (chap. 35). Par exemple, dans la miction il faut une inhibition sphinctérienne et une activation du détrusor pour permettre à la vessie de se vider. Aux trois niveaux de la formation réticulaire du tronc cérébral (bulbaire, pontique, mésencéphalique), on trouve un « centre » activateur du détrusor et un « centre » inhibiteur du sphincter (Kuru). Pour les autres viscères, des « centres » comparables ont été décrits dans les mêmes zones. En réalité il ne semble pas exister de « centres » activateurs et inhibiteurs spécifiques d'une fonction, pas plus que d'un viscère, mais des centres activateurs et inhibiteurs capables de répondre pour les différentes fonctions selon l'appel des viscères. Si l'on prend, par exemple, une vessie pleine : elle envoie des stimulations par l'intermédiaire des fibres spino-réticulaires ; les centres répondent par des efférences, spécifiques ou non, allant aux centres primaires de la mœlle épinière ; seuls les centres en état de réception répondront à cette stimulation qui reste infraliminaire pour les autres centres.

Les unités réticulaires

Du point de vue structural, elles n'ont pas de spécificité, c'est-à-dire qu'il n'existe pas d'unité spécifique pour un organe particulier. Cependant, au niveau du noyau du raphé et de la substance réceptrice il existe une certaine répartition topique des collatérales du système spino-thalamique. Par contre, il ne semble pas exister d'organisation topique nette pour les fibres réticulo-spinales. S'il n'existe pas d'unité structuralement spécifique, la formation réticulaire est formée d'unités qui reçoivent des afférences selon un schéma topique précis. Chaque unité reçoit plusieurs centaines de contacts synaptiques ; pour fonctionner, elle doit recevoir un certain nombre d'influx dans un laps de temps défini. Selon les influx qu'elle reçoit elle répond de différentes manières (fig. 8). Ainsi, malgré l'absence structurale d'organisation topique et d'unités spécifiques, on observe des réponses assez précises et reproductibles pour un même groupe d'informations arrivant à une unité réticulaire alors qu'un autre groupe entraîne une autre réponse.

Aspects neuro-chimiques

La formation réticulaire produit et reçoit de nombreux neurotransmetteurs et possède des récepteurs membranaires variés. Cet aspect neurochimique vient se superposer au cadre nerveux qui a été décrit (cf chap. 28).

Ainsi sait-on que le sommeil lent dépend d'un système sérotoninergique qui a ses centres dans la formation réticulaire, en particulier sa portion médiane mésencéphalo-pontique, alors que le sommeil rapide fait entrer en jeu le système noradrénergique du locus coeruleus.

Le noyau du raphé magnus, centre sérotoni-

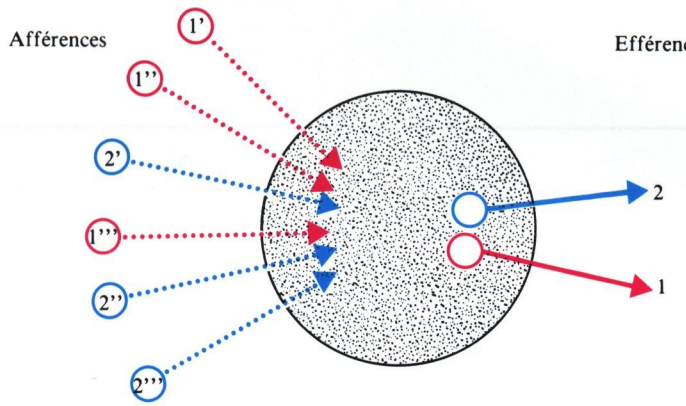

Fig. 8. Possibilité de réponse spécifique d'une unité réticulaire non spécifique. Lorsque l'unité reçoit des influx par les afférences 1', 1'', 1''', elle donne une réponse 1 et lorsqu'elle reçoit des influx par les afférences 2', 2'', 2''', c'est toujours la réponse 2 (d'après Bossy J (1982). Les circuits nerveux de la réflexologie du pied. Ann Kinésitherap 9 : 64, fig. 6).

nergique, intervient dans les mécanismes moteurs (cf chap. 17)

Dans la substance grise périaqueducale, à côté de la sérotonine, on a montré la présence de substance P, neurotransmetteur qui intervient dans les phénomènes douloureux à l'étage mésencéphalique ou au niveau spinal (Hökfelt) (cf chap. 34).

Les noyaux de l'habénula inhibent les centres réticulaires mésencéphaliques sous-jacents par l'intermédiaire de l'acide gamma-amino-butyrique (GABA). Beaucoup d'autres neurotransmetteurs interfèrent dans le fonctionnement de la formation réticulaire ; ils lui permettent d'avoir des effets généraux variés et des effets en chaîne (enképhalines ou endorphines, modulées par l'intermédiaire de la sérotonine par exemple).

Bibliographie

1. Bossy J (1981) Formation réticulaire et acupuncture. Méridiens 55-56 : 73-93
2. Carpenter MB (1976) Human neuroanatomy, 7th ed. Williams and Wilkins, Baltimore
3. Jones EC (1983) The thalamus. In : PC Emson (ed) Chemical neuro-anatomy, pp 257-293. Raven Press, New York
4. Olszewski J, Baxter D (1982) Cytoarchitecture of the human brain stem. Karger, Basel, 2e ed

CHAPITRE 17

Cervelet

J Guérin

Morphologie générale et généralités

Le cervelet (ou petit cerveau) occupe la majeure partie de la fosse crânienne postérieure. C'est une structure nerveuse importante qui pèse 130 g environ chez l'homme adulte. Il est attaché à la face dorsale du tronc cérébral par les pédoncules cérébelleux supérieur, moyen et inférieur. Extérieurement il présente une portion médiane, le vermis, et deux lobes latéraux ou hémisphères (fig. 1). Sa surface est plissée transversalement, creusée de sillons qui en augmentent l'étendue. Sa morphologie complexe ne correspond pas aux données fonctionnelles. Une coupe médiane passant par le vermis permet de différencier neuf parties : lingula, lobe central, culmen, déclive, folium, tuber, pyramide du vermis, uvula (luette) et nodulus (fig. 2 a). A l'exception de la lingula, chacune de ces subdivisions se prolongent par des lobes au niveau des hémisphères cérébelleux (figs. 1, 3). Deux fissures transversales plus profondes séparent le cervelet en trois portions correspondant à trois étapes phylogénétiques (fig. 3).

- Le lobe flocculo-nodulaire, situé en avant de la scissure postéro-latérale, correspond au cervelet le plus ancien ou **archéo-cérébellum** ;
- le lobe antérieur, situé en avant de la scissure primaire, réprésente le **paléo-cérébellum.** Il comprend, sur le versant supérieur la lingula, le lobe central, le culmen et leurs prolongements hémisphériques, et sur le versant inférieur, la pyramide, l'uvula et la tonsille (ou amygdale) ;
- le lobe postérieur prend chez l'homme une importance considérable, c'est le **néo-cérébellum**, portion des hémisphères et du vermis, situé en arrière de la scissure primaire

La structure du cervelet est comparable à celle du cerveau, et traduit un haut niveau d'intégration ; elle comporte un cortex superficiel organisé en plusieurs couches, une masse de substance blanche interne et des noyaux gris profonds (fig. 2 b).

Organisation du cortex cérébelleux (fig. 4)

Il comporte **trois couches cellulaires** dont la répartition est homogène et ne présente pas les variations que l'on décrit au niveau du cortex cérébral. Cette organisation rend compte de l'originalité fonctionnelle de cette structure.

Couche granulaire

C'est la plus profonde. Elle s'individualise par une très grande densité cellulaire, et comporte deux types de cellules :

- des interneurones ou cellules de Golgi
- des grains, petites cellules, très nombreuses. Leurs dendrites s'articulent avec les afférences cérébelleuses ou fibres moussues, et avec les cellules de Golgi, au niveau de dispositifs synaptiques appelés glomérules. Leurs axones très longs montent vers la couche superficielle où ils se bifurquent en T pour former les fibres parallèles qui se disposent dans l'axe de la lamelle.

Couche des cellules de Purkinje

C'est la plus spécifique ; les cellules qui la caractérisent possèdent un dendrite apical qui se rami-

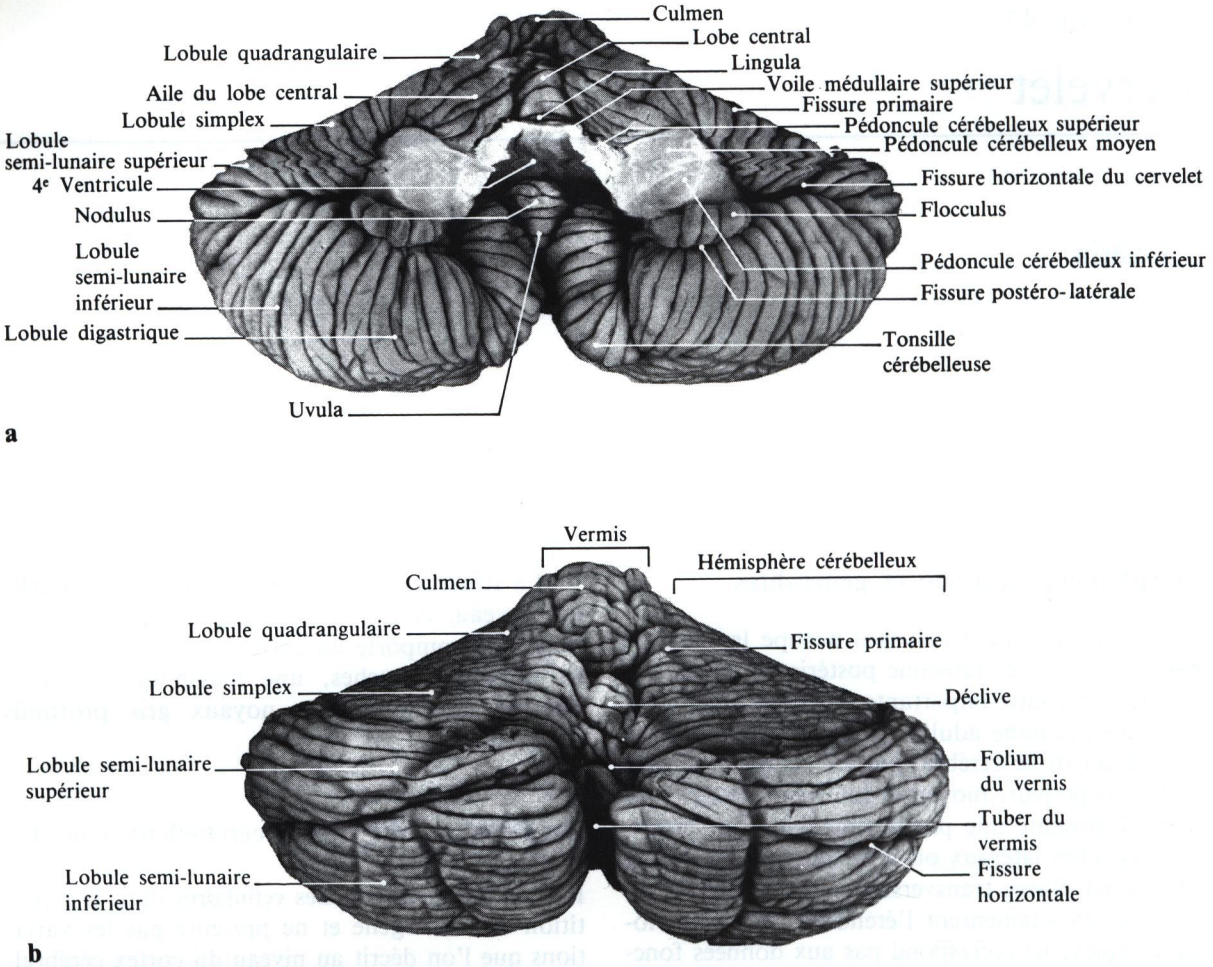

Fig. 1. a Vue antérieure du cervelet ; **b** vue postérieure du cervelet (d'après J Bossy (1971) Aspects macroscopiques de l'encéphale. Planche 15. Offidoc, Paris)

fie dans les couches superficielles, perpendiculairement à l'axe de la lamelle. Ces dendrites entrent en contact avec les fibres parallèles, comme les pylones supportant des fils électriques. Leur axone, profond et myélinisé, traverse la couche granulaire et se termine dans les noyaux gris. C'est la seule efférence du cortex cérébelleux (chap. 1, fig. 2 d).

Couche moléculaire

C'est la plus superficielle. Elle contient les fibres parallèles et des interneurones, cellules étoilées et cellules à corbeille.

Les fibres parallèles, axone bifurqué des cellules granulaires, s'articulent non seulement avec les dendrites des cellules de Purkinje, mais aussi avec ceux des cellules à corbeille et des cellules de Golgi.

Les cellules à corbeille ont une disposition dendritique identique à celle des cellules de Purkinje ; elles s'articulent aussi avec les fibres parallèles. Leur axone reste parallèle à la surface de la lamelle, mais disposé transversalement. Il envoie des collatérales profondes qui viennent enserrer le corps des cellules de Purkinje.

Le cortex cérébelleux reçoit **deux types de fibres** dont l'influence s'exerce sur la cellule de Purkinje, soit directement par les fibres grimpantes, soit indirectement par les fibres moussues.

Fibres grimpantes

Elles proviennent exclusivement de l'olive bulbaire ; leur terminaison axonale s'enroule autour du corps et des dendrites de la cellule de Purkinje comme du lierre autour d'un tronc, d'où leur

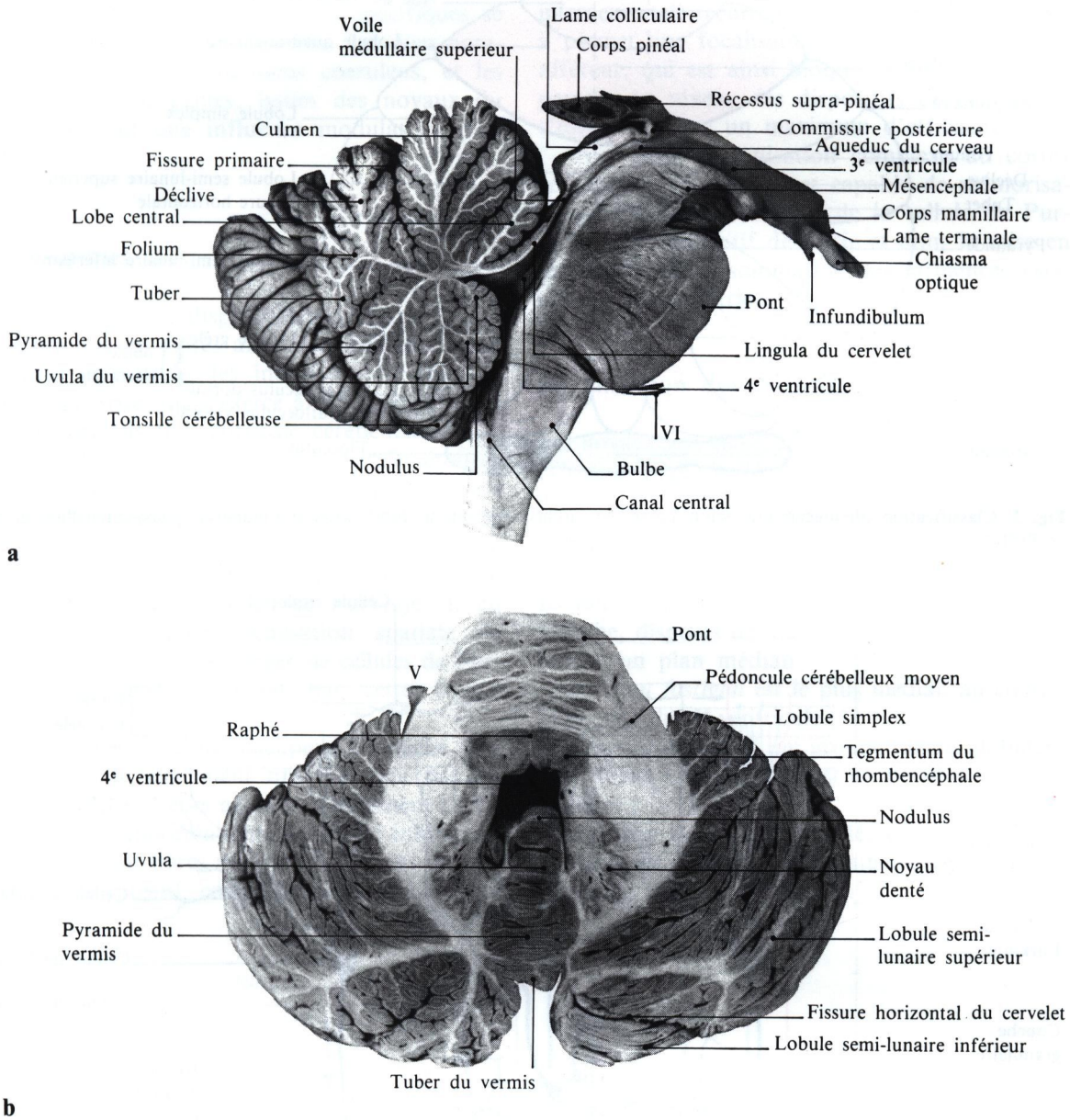

Fig. 2. a Coupe médiane du cervelet et du tronc cérébral ; **b** coupe transversale du pont et du cervelet (d'après J Bossy (1971) Aspects macroscopiques de l'encéphale, planche 16. Offidoc, Paris)

nom. Leur influence est puissante et sélective. Chaque fibre s'articule avec un nombre restreint de cellules de Purkinje, allant de 1 à 10, et chaque cellule de Purkinje ne reçoit qu'une seule fibre grimpante.

Fibres moussues

Elles constituent le contingent afférent le plus important ; il s'oppose au précédent par son origine et son mode d'action qui fait intervenir une cellule intermédiaire, cellule des grains, dont l'axone bifurqué donne les fibres parallèles. Une fibre moussue s'articule avec plusieurs cellules granulaires, de telle sorte que ce dispositif assure une dispersion considérable de l'influx afférent.

Fibres grimpantes et fibres moussues possèdent donc des potentialités différentes pour influencer la cellule de Purkinje. Leur mise en concurrence permettrait l'apprentissage et la mise en mémoire des programmes moteurs par le cervelet.

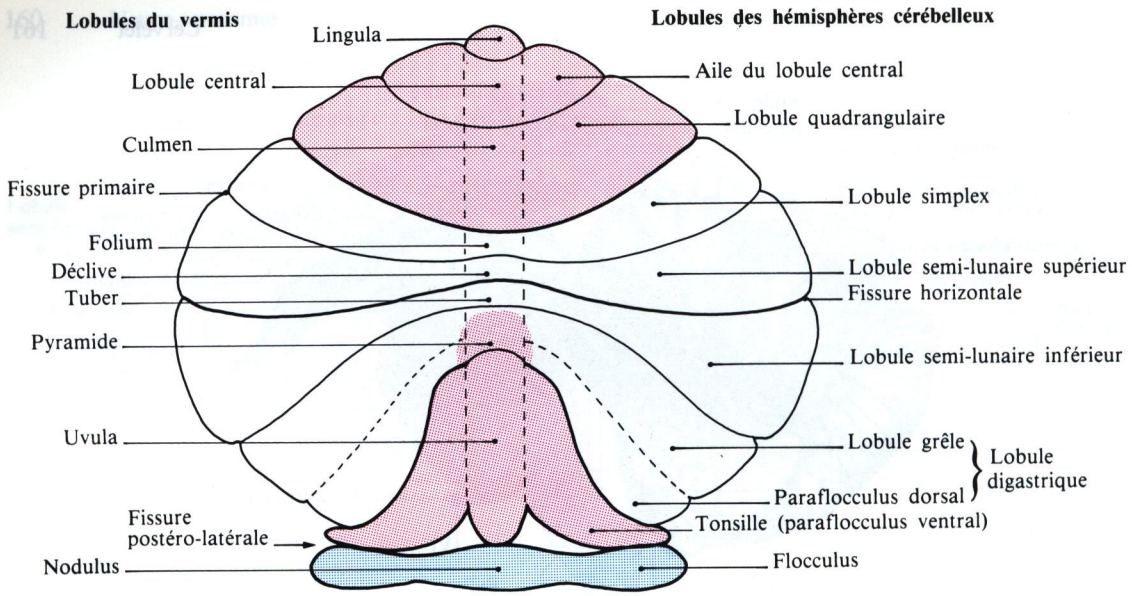

Fig. 3. Classification phylogénétique selon Larsell en archéo-cérébellum (lobe flocculo-nodulaire), paléo-cérébellum et néo-cérébellum.

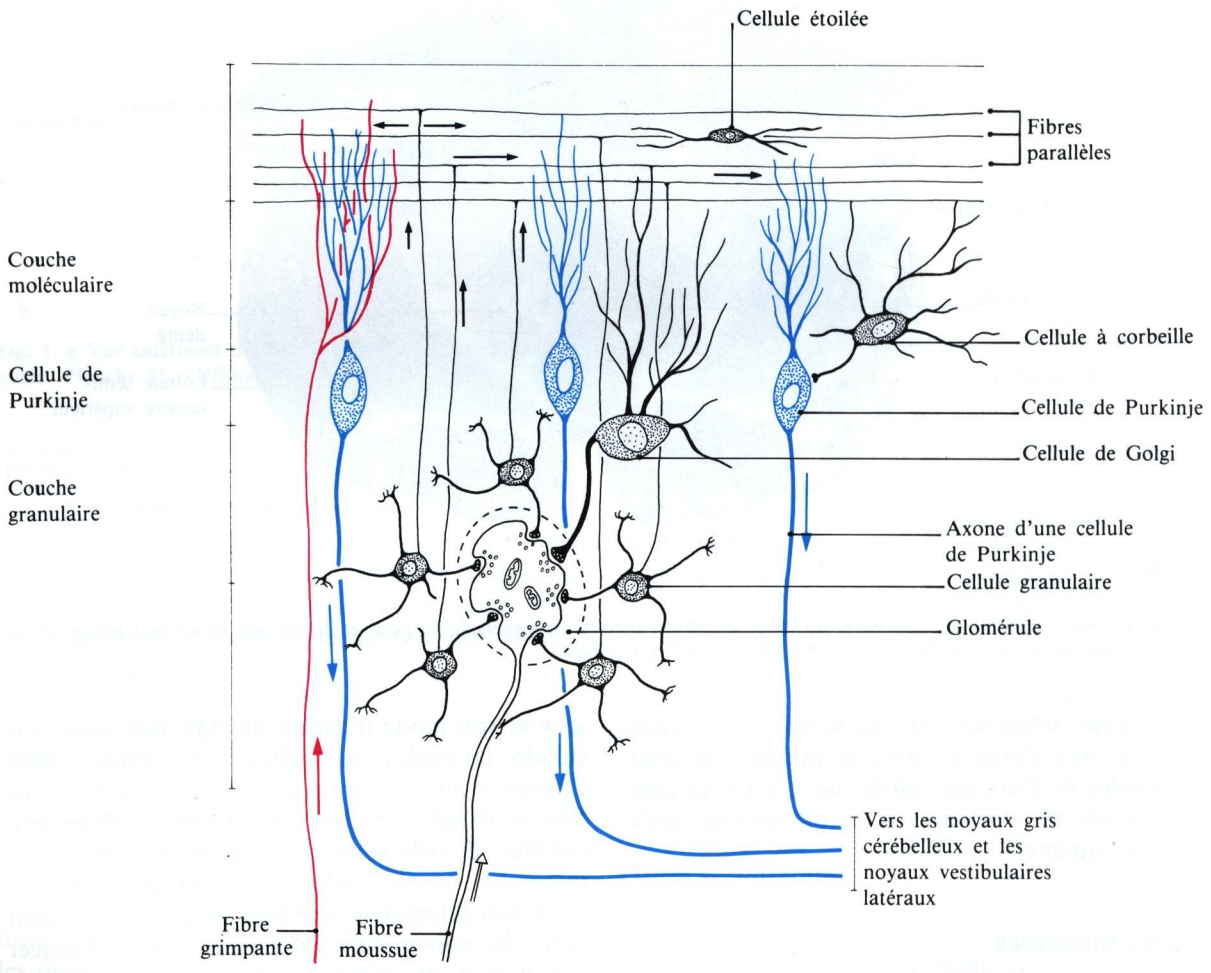

Fig. 4. Organisation neuronale du cortex cérébelleux (coupe selon l'axe d'une lamelle) (d'après Gray and Eccles (1976) In : Carpenter M B (ed) Human neuroanatomy, 7 th ed, p 405. Williams and Wilkins, Baltimore)

D'autres fibres afférentes non spécifiques se projettent également sur le cortex. Les unes noradrénergiques, venant du locus coeruleus, et les autres sérotoninergiques, issues des noyaux du raphé, exercent une influence modulatrice plus diffuse.

Interneurones

Ils représentent les dispositifs modulateurs.

Alors que les fibres afférentes possèdent une influence activatrice, les interneurones ont une action inhibitrice, qui s'exerce à différents niveaux de cette organisation corticale cérébelleuse.

Les cellules en corbeille et les cellules étoilées sont situées dans la couche moléculaire. Leurs axones rencontrent plusieurs rangées de cellules de Purkinje de part et d'autre du contingent de fibres parallèles qui provoquent simultanément leur mise en jeu et celle des cellules de Purkinje. Il en résulte une véritable focalisation spatiale de l'influx afférent sur une rangée de cellules de Purkinje, ainsi mise en relief par cette frange inhibitrice.

Les cellules de Golgi occupent la couche granulaire et sont également mises en jeu par les fibres parallèles. Leurs axones se terminent sur le glomérule, et apportent une influence inhibitrice sur l'articulation fibres moussues — grains du cervelet. Ce dispositif constitue ainsi une boucle interneuronale récurrente, articulée sur les grains ; il permet une focalisation temporelle de l'influx afférent, qui est ainsi bloqué aussitôt après son passage au niveau des dispositifs de dispersion, c'est-à-dire avec un maximum d'efficacité.

Au total, l'organisation complexe du cortex cérébelleux, intégrateur et capable de mémorisation, se développe autour de la cellule de Purkinje, seul dispositif de sortie et dont la mise en jeu résulte de la sommation des influences excitatrices et inhibitrices (fig. 5).

Organisation des noyaux gris cérébelleux

Les noyaux gris cérébelleux représentent le système effecteur (figs. 2, 6).

Situation

Ils sont situés dans la profondeur de la substance blanche, disposés de manière symétrique par rapport à un plan médian

- le *noyau fastigial* est le plus médial, au contact du toit du 4e ventricule ;
- le *noyau interposé* qui groupe noyau globuleux et noyau emboliforme est en position intermédiaire ;
- le *noyau denté* (ou dentelé, ou olive cérébelleuse) est latéral et volumineux en forme de bourse ouverte en dedans.

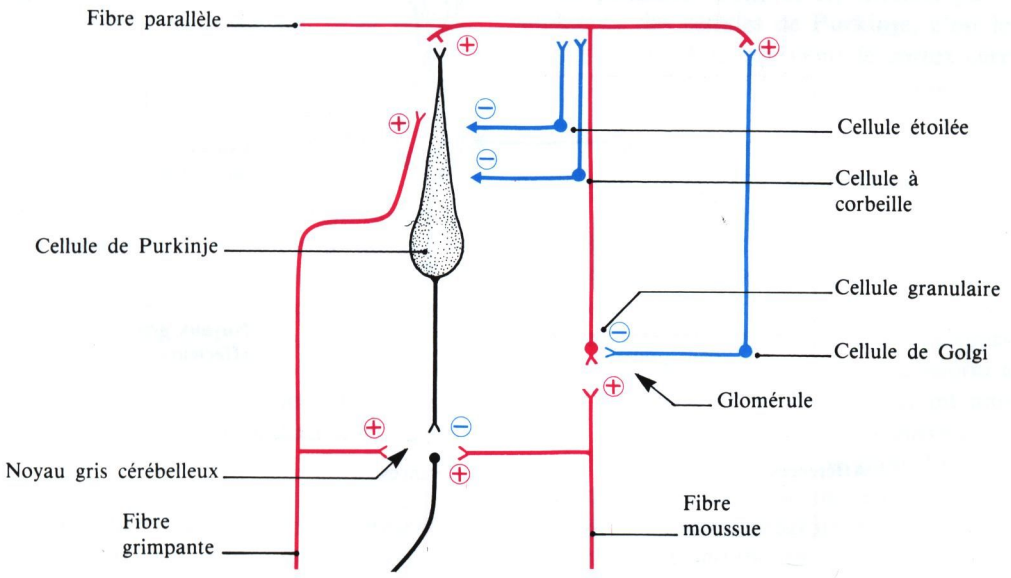

Fig. 5. Organisation synaptologique du cervelet

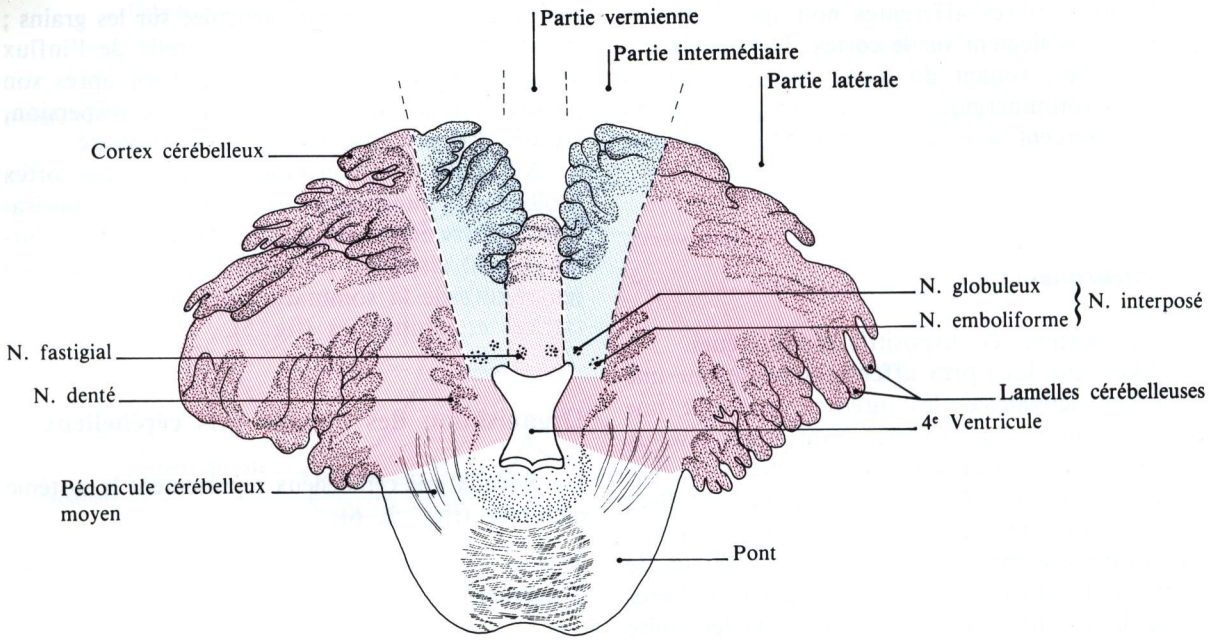

Fig. 6. Structure du cervelet. Organisation cortico-nucléaire en 3 zones juxtaposées : vermienne, intermédiaire et latérale, correspondant respectivement au noyau fastigial, aux noyaux emboliforme et globuleux, et au noyau denté (modifié d'après J Bossy (1974) Schémas de neuronatomie, fasc VII-II, p 33. Vigot, Paris)

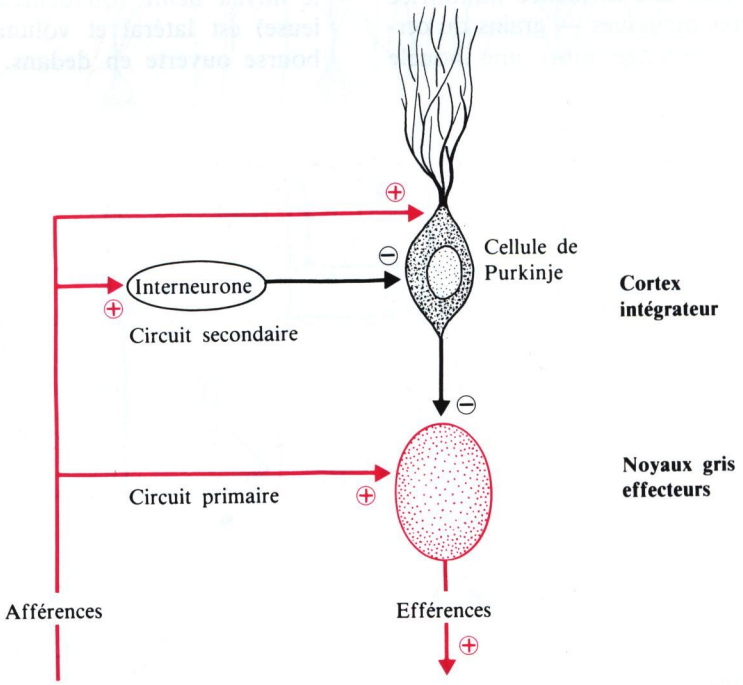

Fig. 7. Organisation fonctionnelle du cervelet ; le circuit primaire effecteur est soumis à l'influence inhibitrice du circuit secondaire modulateur

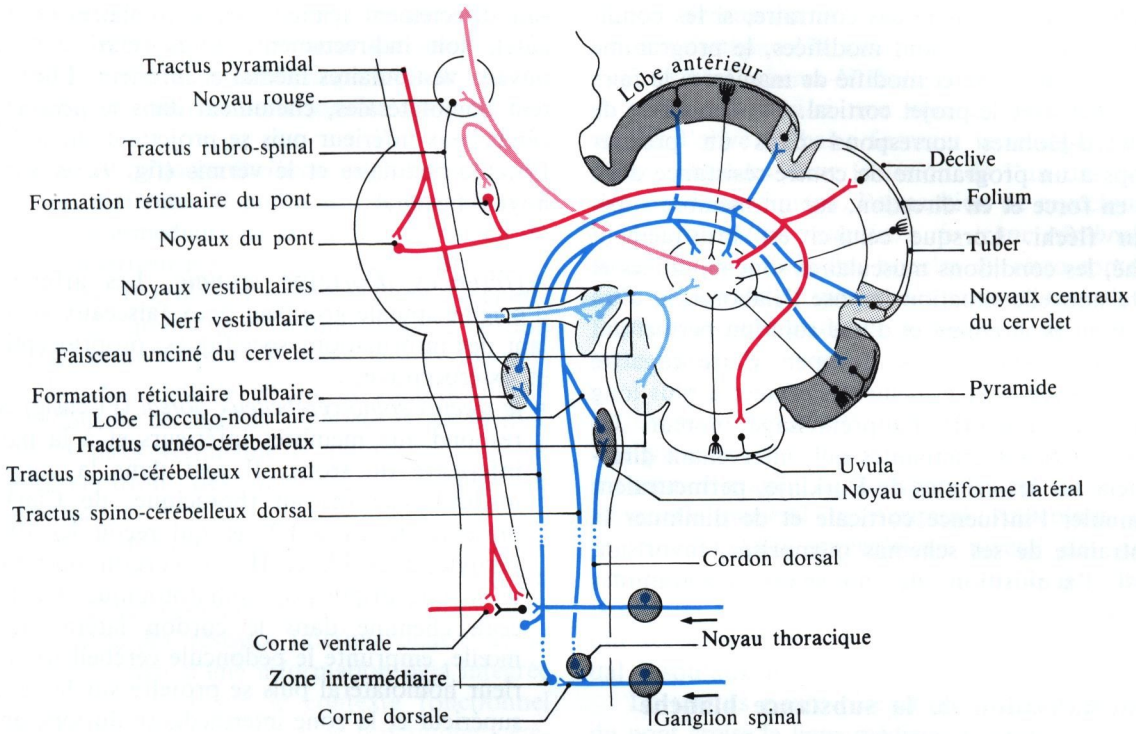

Fig. 8. Afférences cérébelleuses. Systématisation (d'après Nieuwenhuys, Voogd J, Van Huijzen Ch (1978) The human central nervous system, p 153. Springer-Verlag, Berlin Heidelberg New York)

Afférences

Leurs **afférences** sont doubles (fig. 8) :

- *d'origine corticale cérébelleuse*, ce sont les axones de la cellule de Purkinje, dont la projection est organisée topographiquement et se dispose en trois bandes longitudinales juxtaposées :
  - le vermis, médian, se projette sur le noyau fastigial,
  - la zone intermédiaire, formant transition entre vermis et hémisphère, correspond au noyau interposé,
  - le noyau denté reçoit les axones des cellules de Purkinje des zones latérales.

Cette influence corticale est de nature inhibitrice mettant en jeu un neuromédiateur GABAergique.

- *d'origine périphérique*, elles sont représentées par les collatérales profondes des fibres afférentes, grimpantes et moussues ; leur influence est excitatrice.

Ainsi l'information intervient en premier lieu, sur les noyaux gris soumis à l'influence tonique permanente des afférences périphériques ; c'est le circuit primaire. Celui-ci est modulé par l'action inhibitrice des cellules de Purkinje, c'est le circuit secondaire qui fait intervenir le cortex cérébelleux et ses dispositifs modulateurs complexes (fig. 7).

Fonction spécifique du cervelet

Une telle organisation synaptique rend compte de la fonction spécifique du cervelet qui est celle d'un système comparateur dans lequel le cortex contient la trace mnésique des programmes moteurs acquis dont les noyaux gris assurent la diffusion et l'exécution. Ce dispositif à double piste est ainsi capable de détecter les discordances entre le projet et sa réalisation. En effet, pendant l'exécution de l'acte moteur, une copie de celui-ci arrive simultanément au cortex intégrateur et aux noyaux gris effecteurs, permettant une confrontation entre ce qui se passe et ce qui devrait se passer. S'il y a concordance, le programme se poursuit sans

modification. Dans le cas contraire, si les conditions périphériques sont modifiées, le programme inadapté est arrêté et modifié de manière à le faire coïncider avec le projet cortical. La manœuvre de Steward-Holmes correspond dans un premier temps à un programme de contre-résistance définie en force et en direction, sur un membre supérieur fléchi. Lorsque celui-ci est brusquement laché, les conditions musculaires sont modifiées et cette nouvelle situation impose l'élaboration d'un nouveau programme et d'une solution permettant au sujet d'éviter de se frapper. Cette capacité d'adaptation peut également s'exercer à plus long terme et permettre l'apprentissage moteur. Ce serait les fibres grimpantes qui, intervenant directement sur les cellules de Purkinje, permettraient d'annuler l'influence corticale et de diminuer la contrainte de ses schémas mémorisés, favorisant ainsi l'acquisition de nouveaux programmes moteurs.

Systématisation de la substance blanche

Afférences cérébelleuses

Elles définissent l'orientation fonctionnelle du cortex cérébelleux uniformément organisé (fig. 8).

Afférences d'origine vestibulaire. Elles sont de nature proprioceptive, et viennent du labyrinthe, soit directement (canaux semi-circulaires et utricule), soit indirectement, après relais dans les noyaux vestibulaires médial et inférieur. Elles restent homolatérales, cheminent dans le pédoncule cérébelleux inférieur puis se projettent sur le lobe flocculo-nodulaire et le vermis (fig. 9), et sur le noyau fastigial.

Afférences d'origine spinale. Les afférences d'origine spinale groupent deux faisceaux véhiculant des informations spécifiques, proprioceptives et extéroceptives :

- *le tractus spino-cérébelleux dorsal* (Flechsig) correspond aux membres inférieurs et à la partie inférieure du tronc. Il nait dans la colonne médio-basale (noyau thoracique, de Clarke), présente de T1 à L2, et qui reçoit les fibres périphériques IA et IB du cordon postérieur selon une disposition somatotopique. Ce faisceau chemine dans le cordon latéral de la mœlle, emprunte le pédoncule cérébelleux inférieur homolatéral puis se projette sur le vermis supérieur et la zone intermédiaire du lobe antérieur de même que sur la tonsille cérébelleuse. Il donne des collatérales au noyau interposé ;
- *le tractus cunéo-cérébelleux* représente son équivalent pour les membres supérieurs et la partie supérieure du tronc. Il naît du noyau cunéiforme latéral (ou accessoire de Von Monakoff), situé au niveau du bulbe et sur lequel se terminent des fibres du faisceau cunéiforme du cor-

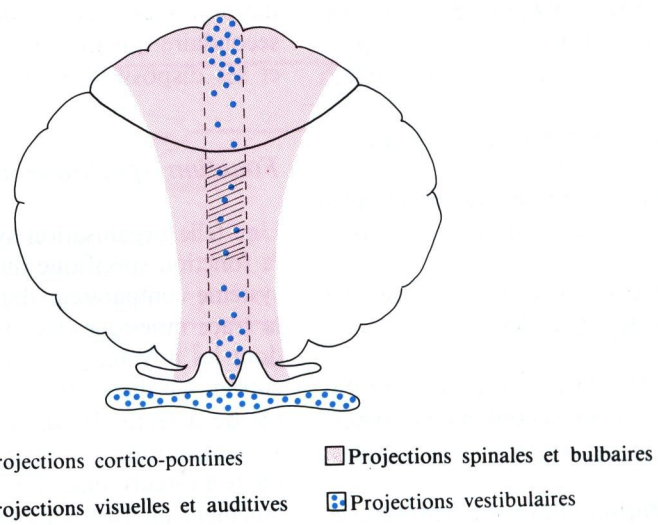

Fig. 9. Projections corticales en fonction de l'origine des afférences (d'après Ghez C, Fahn J (1985) The cerebellum. In : Kandel and Schwartz (eds) Principles of neural science. 510, Elsevier, Amsterdam)

don postérieur. Il emprunte le pédoncule cérébelleux inférieur et se projette sur les aires de représentation du membre supérieur, au niveau du lobe antérieur et de la tonsille cérébelleuse ;

- *le tractus spino-cérébelleux ventral* (GOWERS) est très différent. Il prend son origine dans la région intermédiaire de la mœlle, au niveau du réseau interneuronal situé aux confins des motoneurones. Il croise la ligne médiane à chaque niveau métamérique et monte dans le cordon latéral, jusqu'au pont. Il croise ensuite, en partie, la ligne médiane avant de s'engager dans le pédoncule cérébelleux supérieur. Il se termine sur les aires vermienne et para-vermienne de représentation des membres supérieur et inférieur.

  L'information véhiculée ne vient pas directement du muscle, mais renseigne sur le niveau d'activité des systèmes de programmation contenus dans les réseaux interneuronaux de la mœlle. Il s'agit d'une information déjà intégrée qui permet de situer le contexte fonctionnel dans lequel devra s'élaborer le programme cérébelleux lui-même, dont les modalités diffèrent si l'individu est au repos, en train de marcher, ou de courir par exemple.

Afférences provenant des formations segmentaires du tronc cérébral. Ces fibres nucléo-cérébelleuses viennent essentiellement des noyaux pontique et mésencéphalique du trijumeau. Elles conduisent les sensibilités extéroceptive et proprioceptive de la face. Il existe aussi des afférences de nature visuelle et auditive, qui se projettent également sur les aires de représentation de la tête, sur le vermis du lobe postérieur et au pôle supérieur de la tonsille cérébelleuse.

Afférences provenant des formations supra-segmentaires du tronc cérébral. Les connexions sont le plus souvent à double sens et réalisent des boucles modulatrices de rétro-contrôle.

Les *olives bulbaires* donnent la plus grande part des fibres grimpantes. Elles reçoivent des influences spinales (tractus spino-olivaire), corticales (tractus cortico-olivaire) et extra-pyramidales (tractus longitudinal médial). Le tractus olivo-cérébelleux, croisé dès son origine, emprunte le pédoncule cérébelleux inférieur et se projette sur l'ensemble du cortex et des noyaux gris cérébelleux. Mais à la différence des fibres moussues, ces projections s'organisent en bandes longitudinales ; les olives accessoires sont en relation avec la région vermienne et intermédiaire et avec les noyaux fastigiaux et interposés, l'olive principale avec les hémisphères cérébelleux et le noyau denté. A partir de celui-ci une voie de rétro-contrôle rejoint l'olive bulbaire formant le triangle olivo-dento-rubrique, dont la lésion de l'un des côtés provoque, en clinique, l'apparition de myoclonies.

La *formation réticulaire du tronc cérébral* se situe également sur des boucles de rétro-contrôle avec le cervelet, à partir des noyaux réticulaires latéraux et para-médians du bulbe et des noyaux tegmentaux du pont.

Afférences provenant du cortex cérébral. Elles atteignent le cervelet après relais dans les noyaux du pont. Il s'agit : 1) de fibres venant des cortex temporal, pariétal et occipital véhiculant une information déjà intégrée au niveau des aires sensitivo-sensorielles corticales, et 2) de fibres issues des aires frontales prémotrices et motrices qui accompagnent également le faisceau pyramidal jusqu'aux noyaux du pont.

Le tractus ponto-cérébelleux issu des noyaux du pont croise la ligne médiane et forme le pédoncule cérébelleux moyen. Il se termine sur l'ensemble du cortex cérébelleux vermien et hémisphérique, et sur les noyaux dentés. Il existe une superposition topographique des projections d'origine corticale avec celles d'origine spinale et nucléaire, selon un plan d'organisation somatotopique.

Au total, le cervelet assure l'intégration d'informations de nature et d'origine diverses :

- informations spécifiques, sensitivo-sensorielles recueillies directement par les récepteurs proprio- et extéroceptifs périphériques, ou déjà élaborées au niveau d'aires cérébrales associatives ;
- informations motrices sur le niveau d'activité des autres systèmes programmateurs et effecteurs : spinaux,réticulaires, et corticaux moteurs et pré-moteurs.

En outre, l'intégration ainsi assurée par le cortex cérébelleux se développe à partir d'un plan d'organisation somatotopique réalisant une cartographie fonctionnelle avec double représentation de l'hémicorps et des membres, dont la connaissance est essentielle dans l'approche neurochirurgicale (fig. 10) (voir aussi chap. 26).

Efférences cérébelleuses

Elles proviennent des noyaux gris effecteurs pour chacun desquels correspondent des territoires

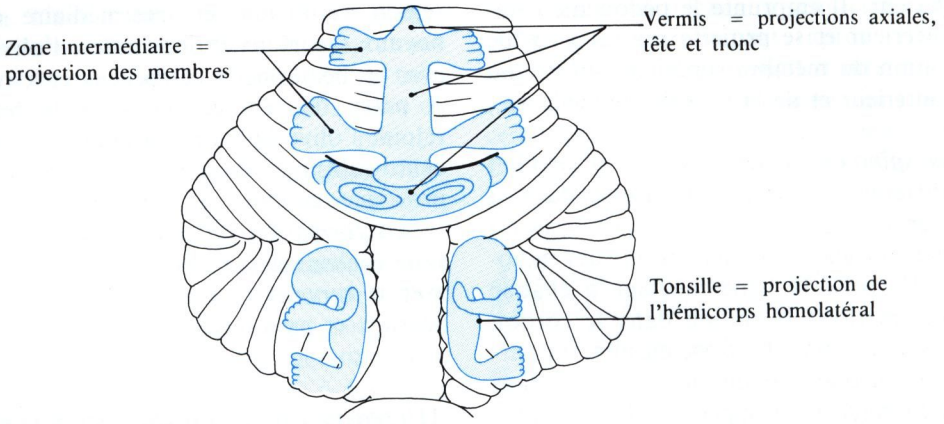

Fig. 10. Cartographie fonctionnelle du cortex cérébelleux. Organisation somatotopique (d'après Snider (1979) In : Kalh W, Leonardt M, Platter W (eds) Anatomie 3, p 147. Édition française dirigée par C Cabrol. Flammarion, Paris)

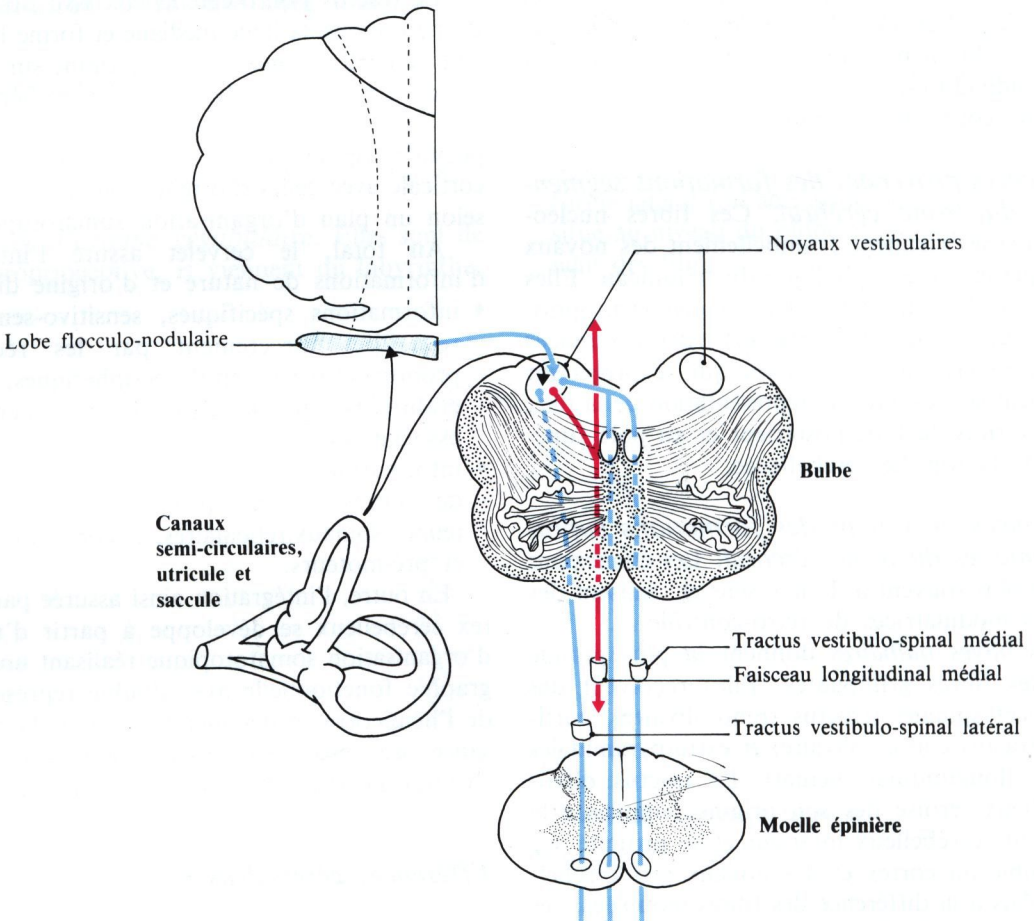

Fig. 11. Systématisation du vestibulo-cérébellum (d'après Ghez C, Fahn J (1985) The cerebellum. In : Principles of neural science, Kandel and Schwartz (eds) p 511. Elsevier, Amsterdam)

d'intégration du cortex cérébelleux, disposés en bandes longitudinales juxtaposées. L'organisation des efférences ne recoupe donc pas celle des afférences et permet de définir plusieurs systèmes dont l'organisation et l'orientation fonctionnelle différent.

Vestibulo-cérébellum (fig. 11). Le vestibulo-cérébellum s'organise à partir du *noyau vestibulaire latéral* effecteur qui se comporte comme l'équivalent d'un noyau cérébelleux. Celui-ci reçoit par le pédoncule cérébelleux inférieur homolatéral des afférences inhibitrices venant du lobe

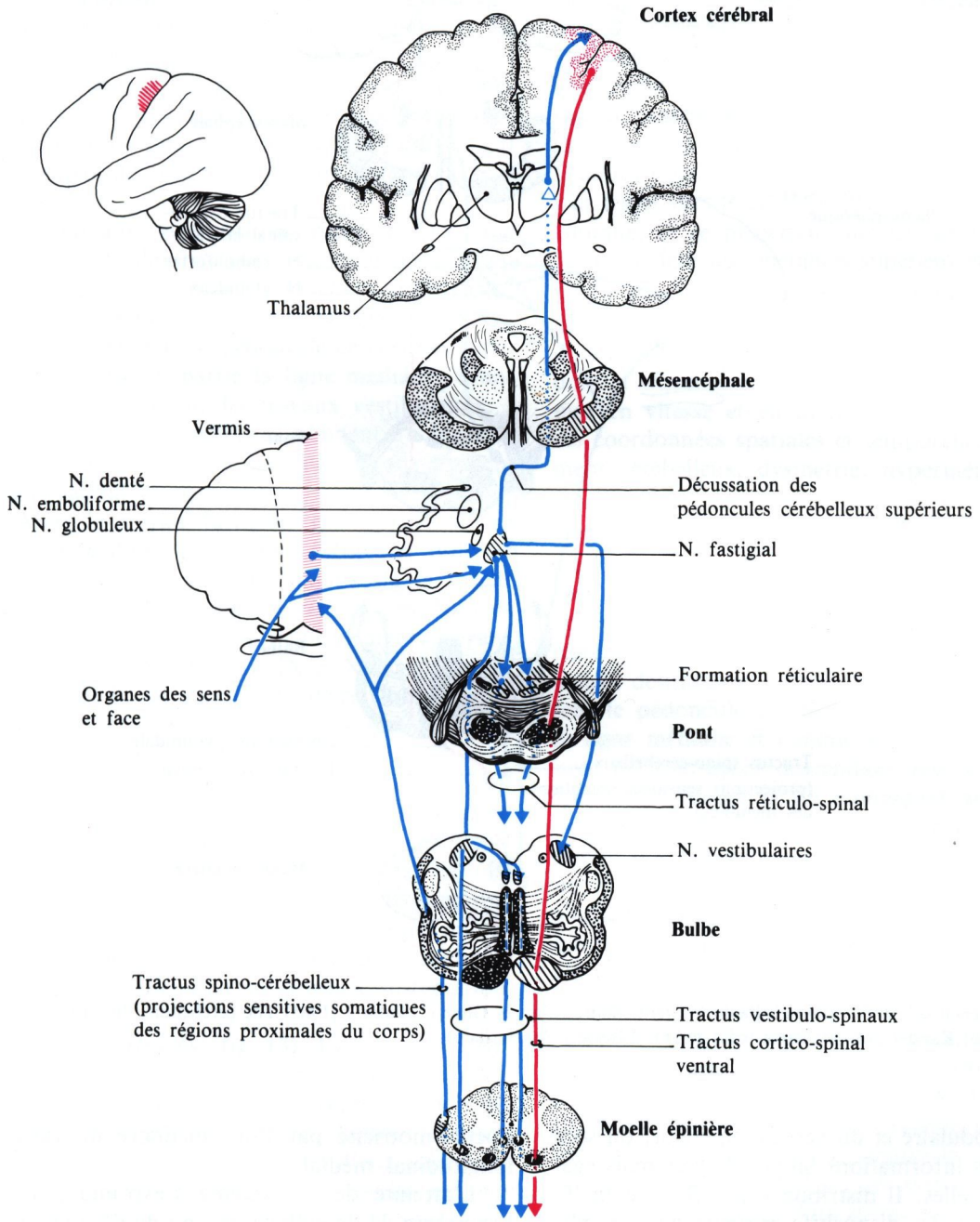

Fig. 12. Systématisation du spino-cérébellum vermien. (d'après Ghez C, Fahn J (1985) The cerebellum. In : Kandel and Schwartz (eds) Principles of neural science, 514. Elsevier, Amsterdam)

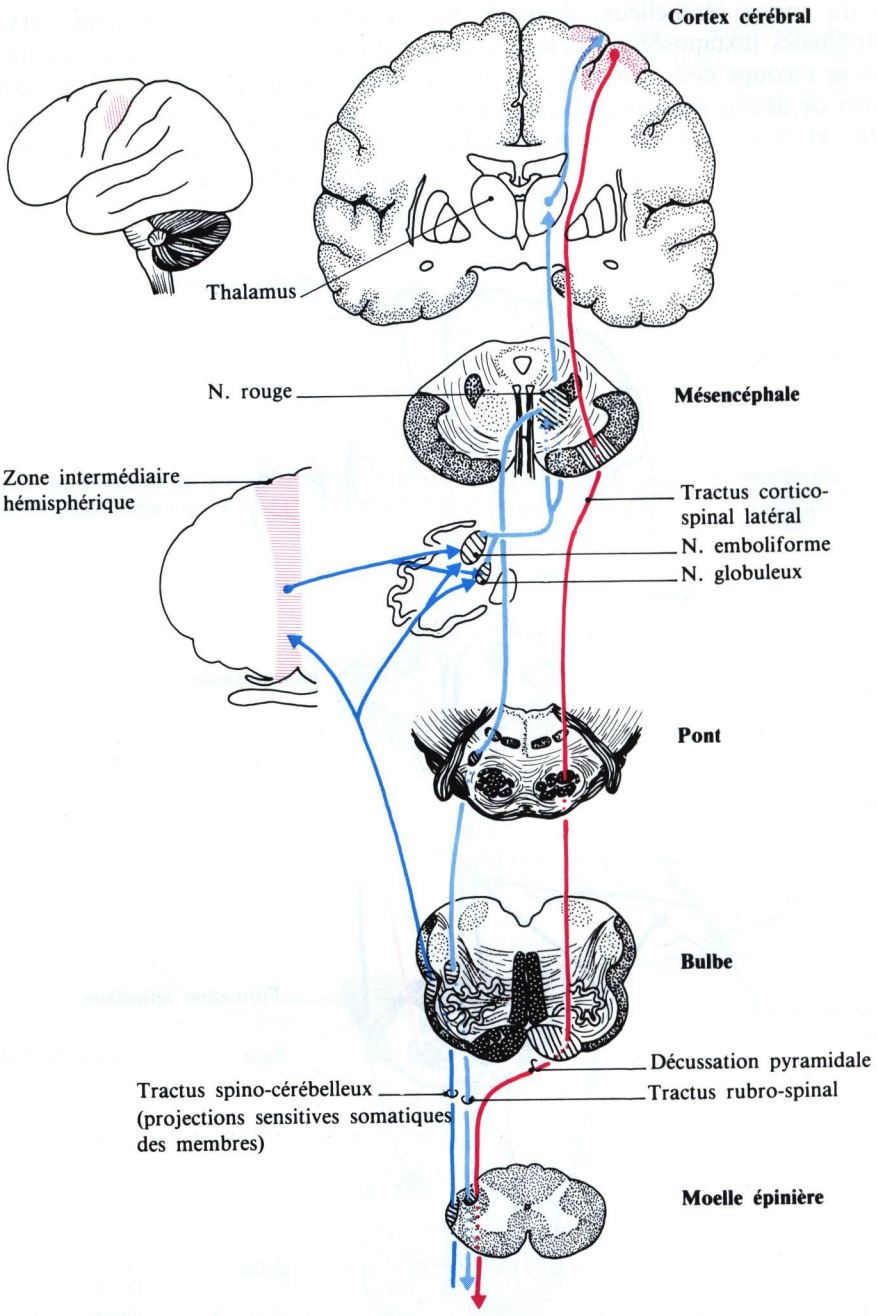

Fig. 13. Systématisation du spino-cérébellum intermédiaire (d'après Ghez C, Fahn J (1985) The cerebellum. In : Principles of neural science, Kandel and Schwartz (eds) p 515. Elsevier, Amsterdam)

flocculo-nodulaire et du vermis supérieur, où sont traitées des informations labyrinthiques mais également visuelles. Il distribue son influence facilitatrice 1) sur les dispositifs moteurs de la mœlle épinière, par les tractus vestibulo-spinaux latéral et médial qui interviennent sur le tonus antigravifique de la musculature axiale, et 2) sur l'oculo-motricité par l'intermédiaire du faisceau longitudinal médial.

L'atteinte de ce système s'exprime par une hypertonie de décérébellation ou de décérébration, du fait de la levée de l'inhibition corticale et de la libération de l'influence vestibulaire sur le tonus des muscles extenseurs axiaux et proximaux, ainsi

que par une perturbation de la station debout et un nystagmus avec instabilité de fixation du regard. En effet ce sont les mécanismes de maintien de l'équilibre statique par rapport à la pesanteur, de même que ceux de la fixation de l'image sur la rétine en fonction de la position de la tête, qui sont ici perturbés.

Noyau fastigial (fig. 12). Le noyau fastigial correspond au vermis, sur lequel s'organisent de manière topique les projections proprioceptives d'origine spinale et labyrinthique (canaux semi-circulaires), et celles de la vision et de l'audition. Ses efférences sont à destination essentiellement spinale par un intermédiaire vestibulaire et réticulaire.

- Les noyaux vestibulaires reçoivent ici une influence facilitatrice par le faisceau fastigial qui emprunte le pédoncule cérébelleux inférieur et reste homolatéral, et par le faisceau uncinatus qui chemine dans le pédoncule cérébelleux supérieur, croise en partie la ligne médiane, avant de redescendre sur les noyaux vestibulaires.
- Les efférences réticulaires viennent du faisceau uncinatus et sont destinées aux noyaux tegmentaux latéral et paramédian.

Ainsi le noyau fastigial, qui appartient au spino-cérébellum, exerce une influence indirecte sur les dispositifs moteurs axiaux de la mœlle (tractus vestibulo-spinaux et réticulo-spinaux) de même que sur l'oculo-motricité et divers noyaux des nerfs crâniens (V, VII, IX et XII) par l'intermédiaire de la formation réticulaire. Il existe également des efférences ascendantes vers le cortex cérébral moteur.

Le *syndrome vermien* réalise un tableau différent du précédent. Il comporte une hypotonie, à prédominance axiale, et une ataxie qui s'exagère à la marche ou lors des manœuvres de mise en déséquilibre. Il s'agit en effet d'une perturbation des dispositifs d'équilibre dynamique mis en jeu par le mouvement et permettant le maintien de l'axe à l'intérieur du polygone de sustentation.

Noyaux interposés (fig. 13). Les noyaux interposés reçoivent les projections de la zone intermédiaire organisée en aires de représentation des membres supérieur et inférieur. Leurs efférences empruntent les pédoncules cérébelleux supérieurs et sont surtout destinées à la mœlle épinière qu'elles influencent de manière indirecte par l'intermédiaire du noyau rouge et de la formation réticulaire (spino-cérébellum paravermien).

Après avoir croisé la ligne médiane au niveau de la décussation des pédoncules cérébelleux supérieurs, les efférences se divisent en deux contingents ; l'un descendant atteint directement la formation réticulaire pontique et bulbaire, et s'articule avec les tractus réticulo-spinaux ; et l'autre ascendant se termine dans la portion magnocellulaire, paléorubrique du noyau rouge, et s'articule avec le tractus rubro-spinal. Celui-ci, croisé dès son origine accompagne le faisceau pyramidal et se termine comme lui à chaque niveau métamérique sur la portion latérale de la zone intermédiaire (lame VII). Son influence s'exerce sur la musculature proximo-distale de manière facilitatrice pour le tonus et les réflexes en flexion. D'autres fibres du contingent ascendant continuent leur trajet vers le cortex moteur, après relais thalamique, et se projettent sur les aires corticales correspondant aux membres supérieur et inférieur.

Le *syndrome para-vermien* est ainsi latéralisé, homo-latéral à la lésion. Il comporte une incoordination motrice dans l'exécution du mouvement dont la séquence proximo-distale est mal programmée en vitesse et en direction, c'est-à-dire dans ses coordonnées spatiales et temporelles (tremblement cérébelleux, dysmétrie, hypermétrie).

Noyau denté (fig. 14). Le noyau denté (olive cérébelleuse) correspond aux hémisphères cérébelleux où se projettent des informations d'origine corticale motrice et pré-motrice en particulier, (cérébro-cérébellum). Ses efférences sont essentiellement destinées au cortex cérébral ; elles empruntent le pédoncule cérébelleux supérieur, croisent la ligne médiane et comme précédemment, donnent un contingent descendant destiné à la formation réticulaire et un contingent ascendant à destination thalamique. Ce faisceau ascendant donne des collatérales au noyau rouge, portion néo-rubrique parvi-cellulaire. Certaines fibres s'articulent avec le faisceau central du tegmentum qui rejoint l'olive bulbaire, formant ainsi une boucle de rétro-action modulatrice pour le cervelet.

Au niveau thalamique (noyau relais moteur ventral latéral), le contingent ascendant s'articule avec un dernier neurone thalamo-cortical qui se projette sur le cortex moteur (aire 4). Ce dispositif forme une boucle interne ouverte sur le cortex cérébral où il prend son origine et projette ses efférences ; il intervient sur les systèmes moteurs impliqués dans l'exécution même du mouvement.

Le *syndrome cérébelleux lobaire ou hémisphérique* est latéralisé et comporte de fait une perturbation du geste (épreuve des moulinets, adia-

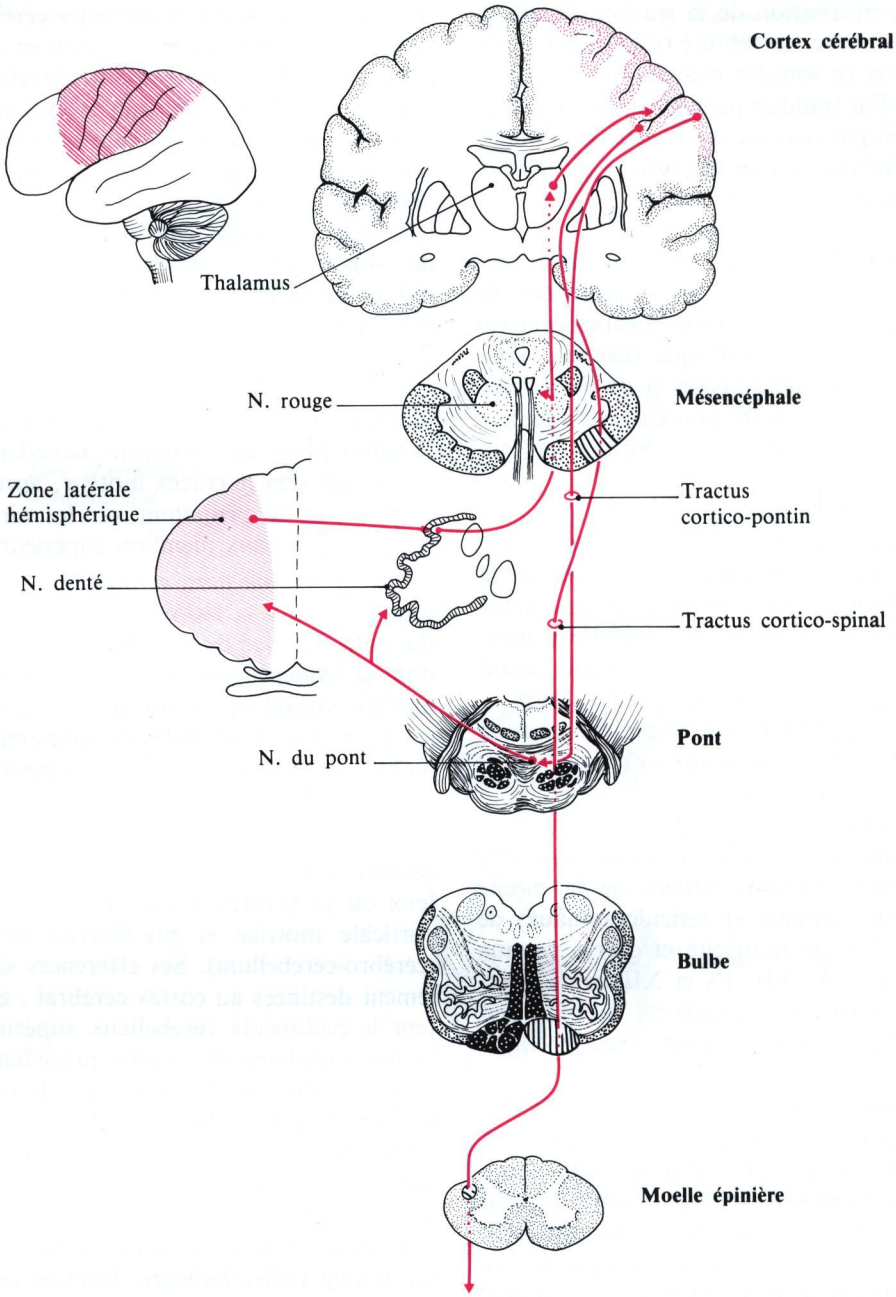

Fig. 14. Systématisation du cérébro-cérébellum. (In : Kandel and Schwartz (eds) Principles of neural science, 517. Elsevier, Amsterdam)

dococinésie) de même qu'un retard dans le délai d'exécution du mouvement.

Cette organisation efférente suggère la mise en jeu séquentielle de ces dispositifs juxtaposés, dans les différentes phases qui aboutissent à la réalisation distale du mouvement et nécessitent le contrôle préalable, 1) de la musculature axiale et de l'équilibre statique et dynamique, puis 2) de la musculature proximo-distale et du tonus de posture et d'attitude.

Bibliographie

1. Bioulac B, Guérin J (1976) Le cervelet et la régulation du mouvement. Bordeaux Med 9/20 : 1549-1558

2. Eccles JC, Ito M, Szentagothai J (1967) The cerebellum as a neuronal machine. Springer Verlag, Berlin Heidelberg New York
3. Ghez C, Fahn J (1985) The cerebellum. In : Kandel ER, Schwart JH (eds) Principles of Neural Science, pp 502-522. Elsevier, New York Amsterdam Oxford
4. Guérin J, Bioulac B (1976) Anatomie fonctionnelle du cervelet. Bordeaux Med 9/20 : 1559-1575
5. Ito M (1984) The Cerebellum and neural control. Raven Press, New York
6. Massion J (1973) Cervelet et mouvement. J Physiol (Paris) 67 : 117A-170A
7. Nieuwenhuys R, Voogd J, Van Huijzen Ch (1981) The human central nervous system, a synopsis and atlas, 2nd ed. Springer Verlag, Berlin Heidelberg New York

CHAPITRE 18

Hypothalamus et 3e ventricule

Prolongeant rostralement le tronc cérébral, le diencéphale embryonnaire forme une volumineuse partie dorsale sensitive (thalamus, métathalamus, épithalamus) et une partie ventrale efférente ; cette dernière comprend le sub-thalamus et le pallidus médial, concernant la motricité somatique, et l'hypothalamus, ou mieux le couple hypothalamo-hypophysaire, relié au système nerveux autonome

Toute cette masse de substance grise est en étroite relation avec le 3e ventricule. Mais, l'origine embryologique de cette cavité dépasse le diencéphale, car elle groupe la cavité diencéphalique et celle du télencéphale médian (cf chap. 32).

Subdivisions de la région thalamique (figs. 1-3)

Le sillon hypothalamique allant de l'aqueduc du cerveau (de Sylvius) au trou interventriculaire (trou de Monro) sert de limite évidente entre thalamus et hypothalamus. De même, la portion postérieure de la strie médullaire du thalamus permet d'établir une limite entre thalamus et épithalamus.

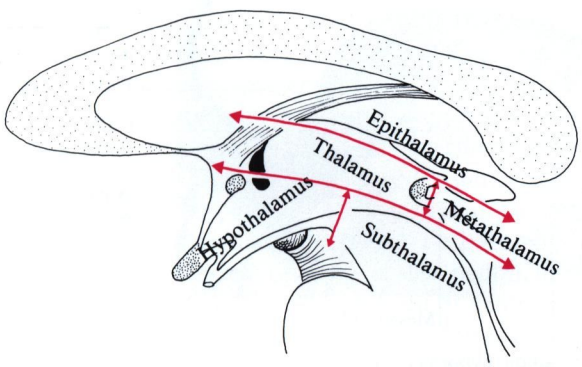

Fig. 1. Subdivisions de la région thalamique sur une coupe médiane de l'encéphale

Les corps géniculés qui constituent le métathalamus sont visibles en surface, et leurs structures particulières sur les coupes permettent aussi de bien les isoler.

La région subthalamique est formée des structures nerveuses situées entre la face inférieure du thalamus et le mésencéphale. Le noyau subthalamique est facilement repérable ; mais les limites de cette région avec l'hypothalamus, le thalamus et le pédoncule cérébral sont artificielles.

La limite latérale de l'hypothalamus est plus délicate à définir. En effet, certains noyaux hypothalamiques sont situés en dessus du sillon hypothalamique (noyaux de la ligne médiane). On peut schématiser la limite latérale de l'hypothalamus par un plan unissant le bord latéral des tractus optiques au bord inféro-médial du thalamus (au niveau du sillon hypothalamique), et se prolongeant jusqu'à la strie médullaire du thalamus, appliqué contre la face ventriculaire du thalamus médial (fig. 3).

Troisième ventricule (fig. 4)

Le 3e ventricule a la forme d'un entonnoir très aplati dans le sens transversal dont le sommet correspond à la région infundibulaire et la base à la toile choroïdienne de ce ventricule. Il communique en arrière avec l'aqueduc du cerveau, et en avant et en haut avec les deux ventricules latéraux par les trous interventriculaires (de Monro).

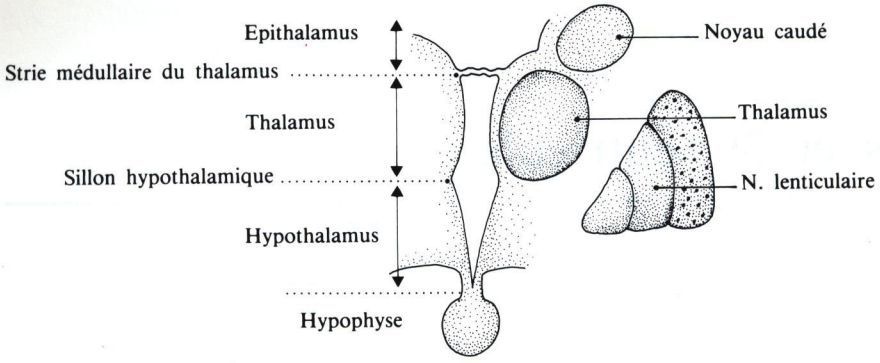

Fig. 2. Subdivisions de la région thalamique sur une coupe schématique frontale de l'encéphale

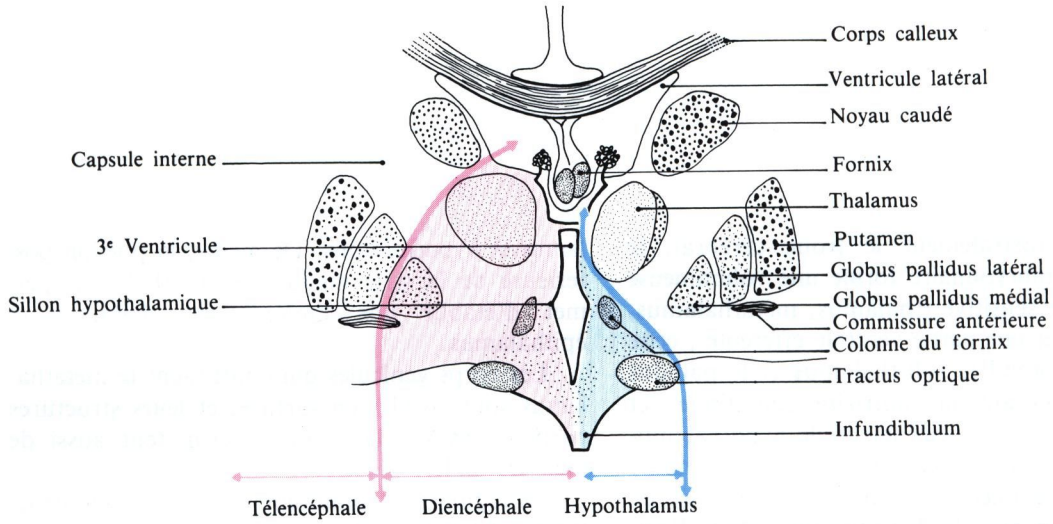

Fig. 3. Coupe frontale semi-schématique du cerveau passant par l'infundibulum montrant les limites du diencéphale (en rose) et de l'hypothalamus (en bleu)

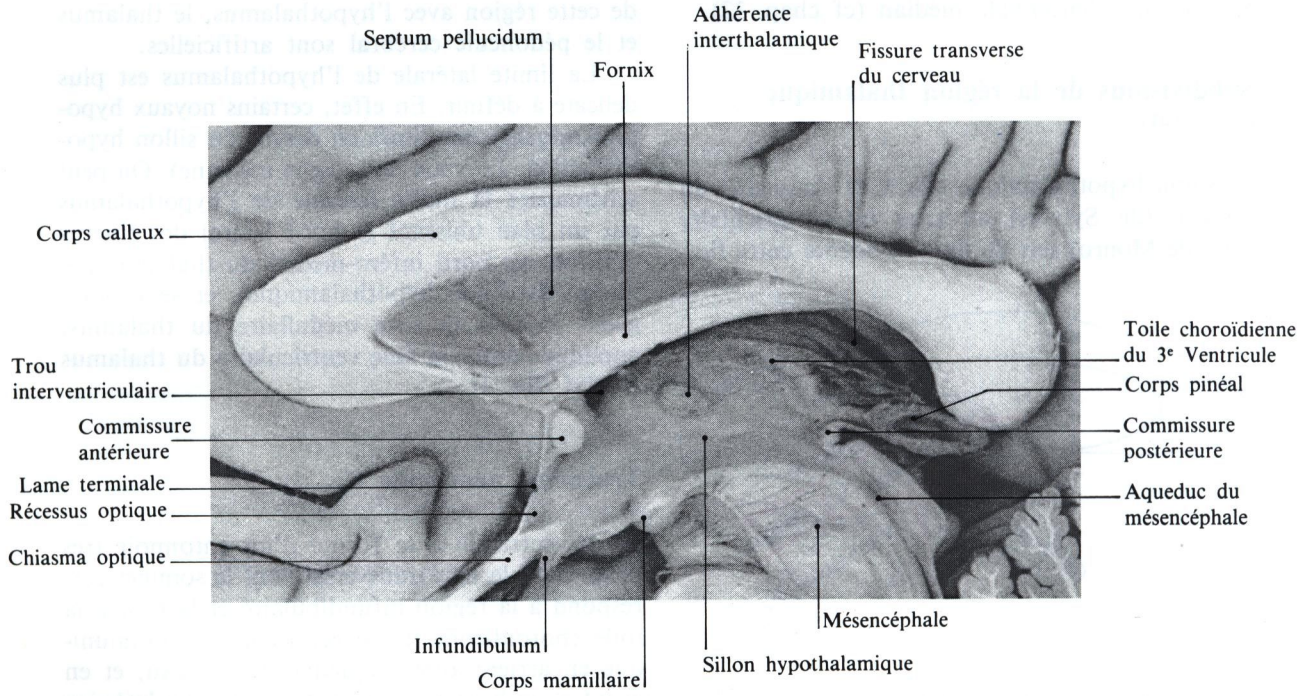

Fig. 4. Photographie de la paroi latérale droite du 3e ventricule

La paroi antérieure dérive du télencéphale médian. On trouve de haut en bas : l'organe subfornical, la commissure antérieure, la lame terminale, le récessus et le chiasma optiques.

La paroi supérieure, convexe vers le haut, est formée par la toile choroïdienne du 3e ventricule tendue entre les deux habénulas. En avant, la toile choroïdienne se bifurque pour se continuer avec les toiles choroïdiennes des ventricules latéraux ; cette portion participe à la constitution des trous interventriculaires. Dans sa portion postérieure, elle ferme le triangle habénulaire dont les bords latéraux contiennent les ganglions de l'habénula et dont le sommet conduit à l'attache du corps pinéal. Il existe le plus souvent à partir de cette toile choroïdienne un diverticule suprapinéal, situé comme son nom l'indique au-dessus du pédicule pinéal.

La paroi postérieure du 3e ventricule est réduite ; elle comprend 1) le relief de la commissure habénulaire entre les récessus suprapinéal et pinéal ; 2) sous ce dernier, le relief de la commissure postérieure avec l'organe subcommissural sous lesquels s'ouvre l'aqueduc du cerveau (fig. 4).

La paroi inférieure s'étend de l'aqueduc du cerveau au chiasma optique ; plane et lisse elle correspond d'arrière en avant au mésencéphale, à la région mamillaire, puis à l'infundibulum qui porte la tige pituitaire et conduit à la neurohypophyse.

La paroi latérale présente la surface la plus grande (fig. 4). Elle est divisée en deux par le sillon hypothalamique concave vers le haut qui s'étend du trou interventriculaire à l'abouchement de l'aqueduc du cerveau. La partie dorsale supérieure, thalamique, présente à peu près en son centre l'adhérence interthalamique, appelée autrefois commissure grise ; chez l'homme elle n'existe pas chez 30 à 40 % des individus. La partie ventrale inférieure appartient à l'hypothalamus.

A la face inférieure du cerveau, l'espace compris entre le chiasma optique et les pédoncules cérébraux, correspond au plancher du 3e ventricule et à l'hypothalamus. Les corps mamillaires apparaissent comme deux éminences arrondies. Entre le chiasma et les corps mamillaires se trouve le tuber cinereum d'où naît l'infundibulum qui comprend l'éminence médiane et se prolonge par le pédoncule (tige) hypophysaire (chap. 21, fig. 4).

Les organes périépendymaires, (organe subfornical, organe vasculaire de la lame terminale, organe paraventriculaire, organe sub-commissural) sont des différenciations épendymaires auxquelles est associé un dispositif vasculaire caractéristique.

Substance grise de l'hypothalamus
(figs. 5 et 6)

L'hypothalamus apparaît comme le centre intégrateur du système nerveux autonome (cf chap. 27) ; sa substance grise, ses connexions, ses caractéristiques neurochimiques en font un ensemble complexe qui peut paraître disparate.

Grossièrement, un plan passant par la colonne du fornix et le tractus mamillo-thalamique sépare l'aire hypothalamique médiale et l'aire hypothalamique latérale. Cette dernière est limitée en dehors par la capsule interne et la région subthalamique ; elle est plus mince à ses deux extrémités ; en avant elle se prolonge par le noyau préoptique latéral.

Les groupements des noyaux hypothalamiques varient en fonction des paramètres retenus. La nomenclature anatomique a adopté des critères topographiques : elle sera suivie ici, en dissociant cependant l'aire hypothalamique latérale.

La **région hypothalamique antérieure**, ou rostrale, groupe la région préoptique (noyau préoptique médial), les noyaux supraoptique et suprachiasmatique, le noyau paraventriculaire et le noyau hypothalamique antérieur.

La **région hypothalamique moyenne** comprend les noyaux hypothalamiques dorso-médial et ventro-médial, les noyaux du tuber (noyau infundibulaire, ou arqué), le noyau périventriculaire postérieur.

La **région hypothalamique postérieure**, ou caudale, inclut les noyaux mamillaires latéral et médial (ce dernier est plus important chez l'homme), le noyau hypothalamique postérieur et le noyau hypothalamique périfornical.

Quant à l'**aire hypothalamique latérale**, elle est formée par le noyau préoptique latéral en avant et une vaste trainée de substance grise rejoignant l'aire tegmentale ventrale, dans laquelle peu de noyaux sont bien individualisables chez l'homme.

De nombreux groupements cellulaires ont été décrits dans différentes espèces animales. Ils ne sont pas toujours identifiables chez l'homme.

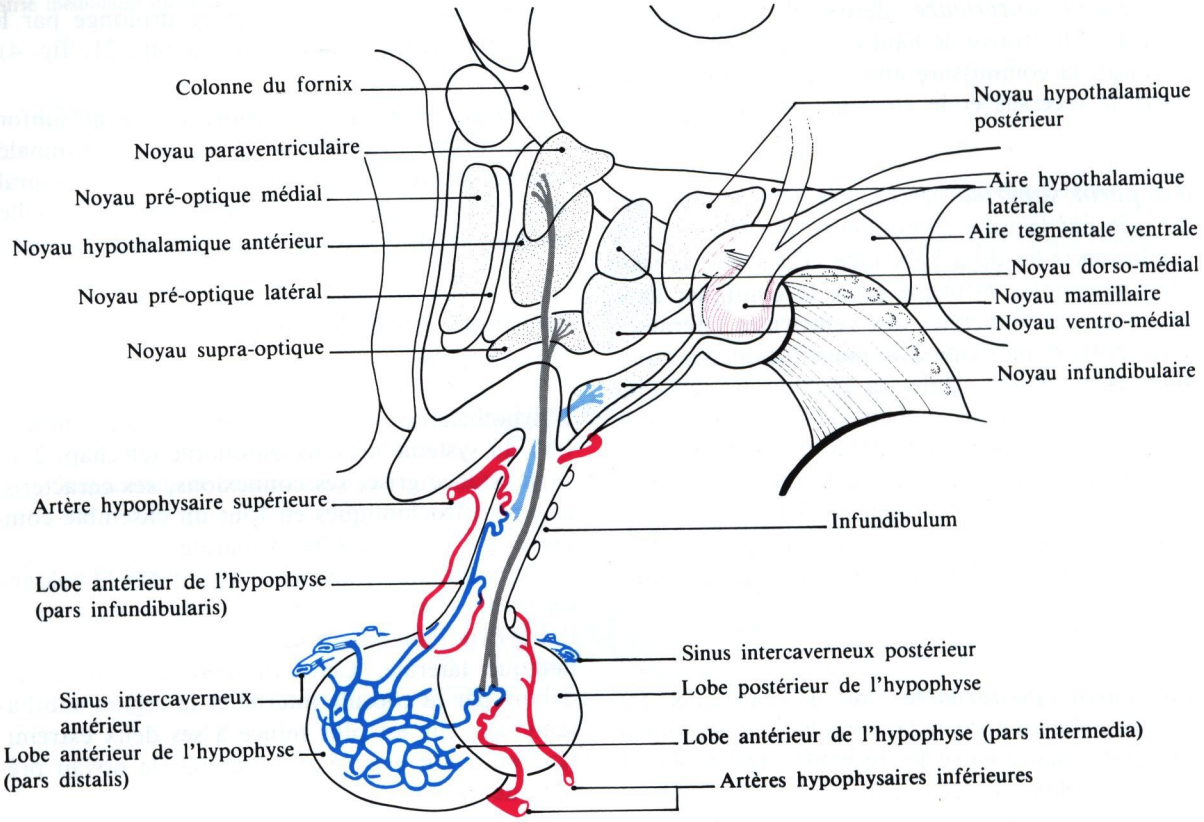

Fig. 5. Les noyaux hypothalamiques et les relations hypothalamo-hypophysaires (d'après Nieuwenhuys et coll (1978). The human central nervous system. Springer Verlag, Berlin, p 197)

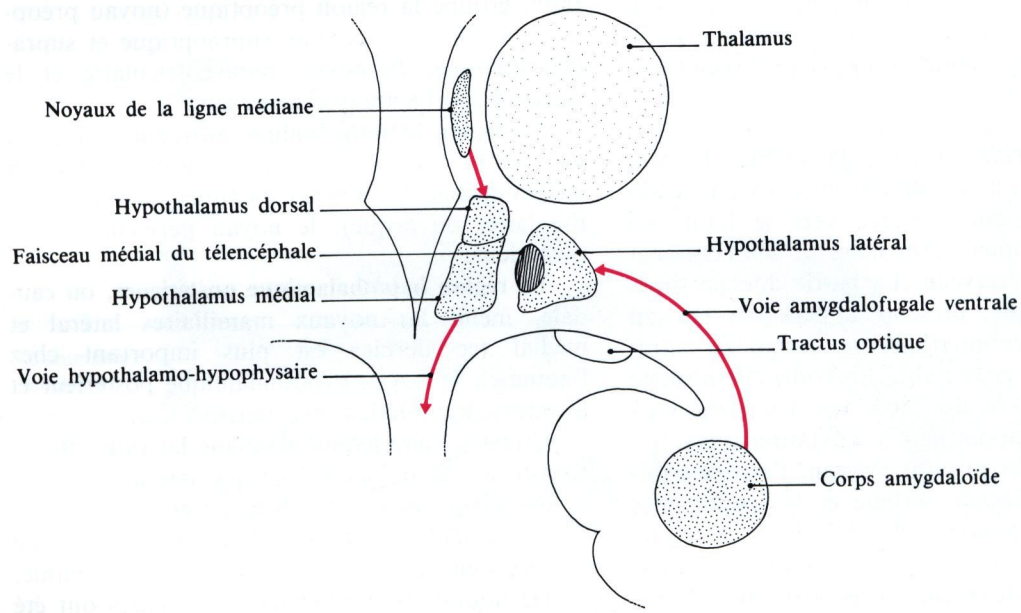

Fig. 6. Coupe frontale schématique de l'hypothalamus montrant ses régions médiale et latérale, et les voies hypothalamo-hypophysaire et amygdalofugale ventrale

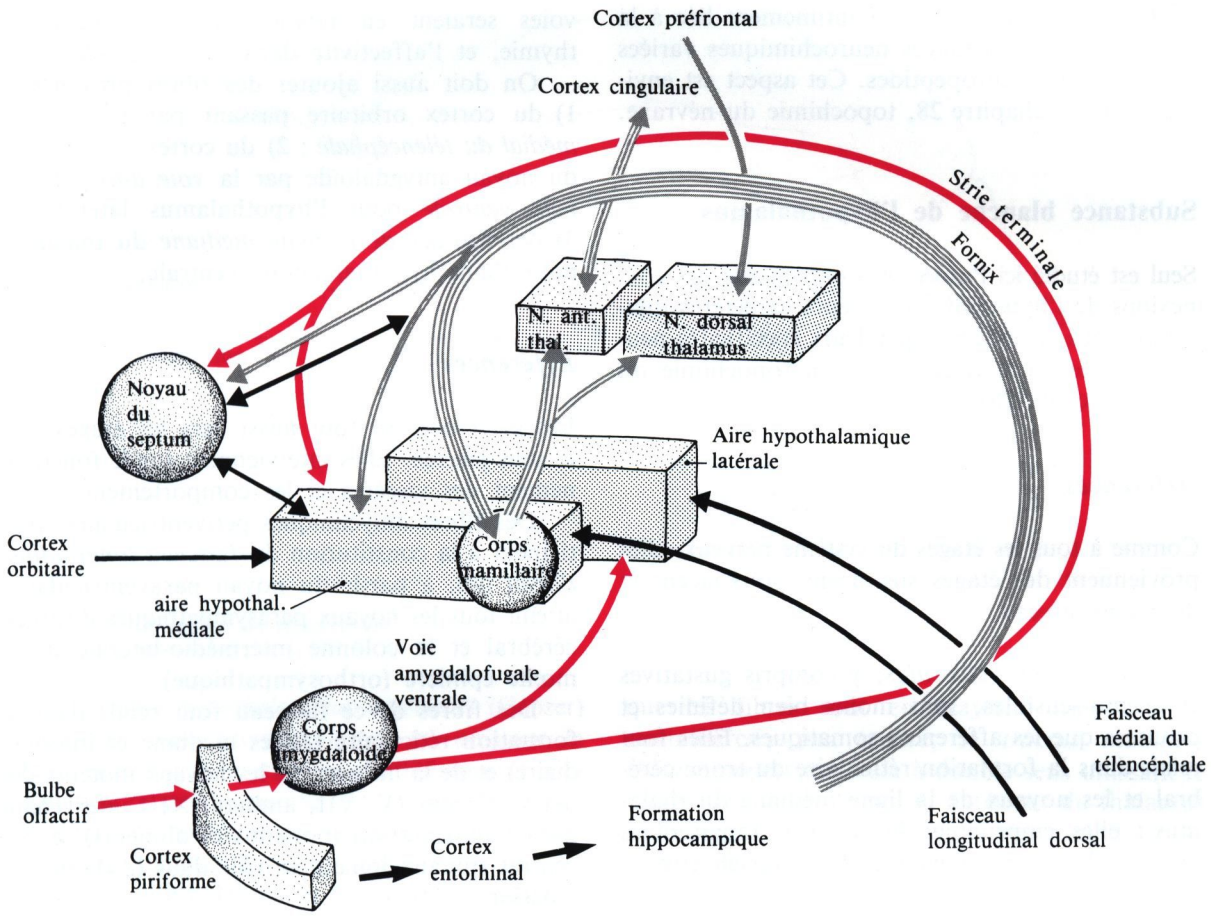

Fig. 7. Principales connexions de l'hypothalamus

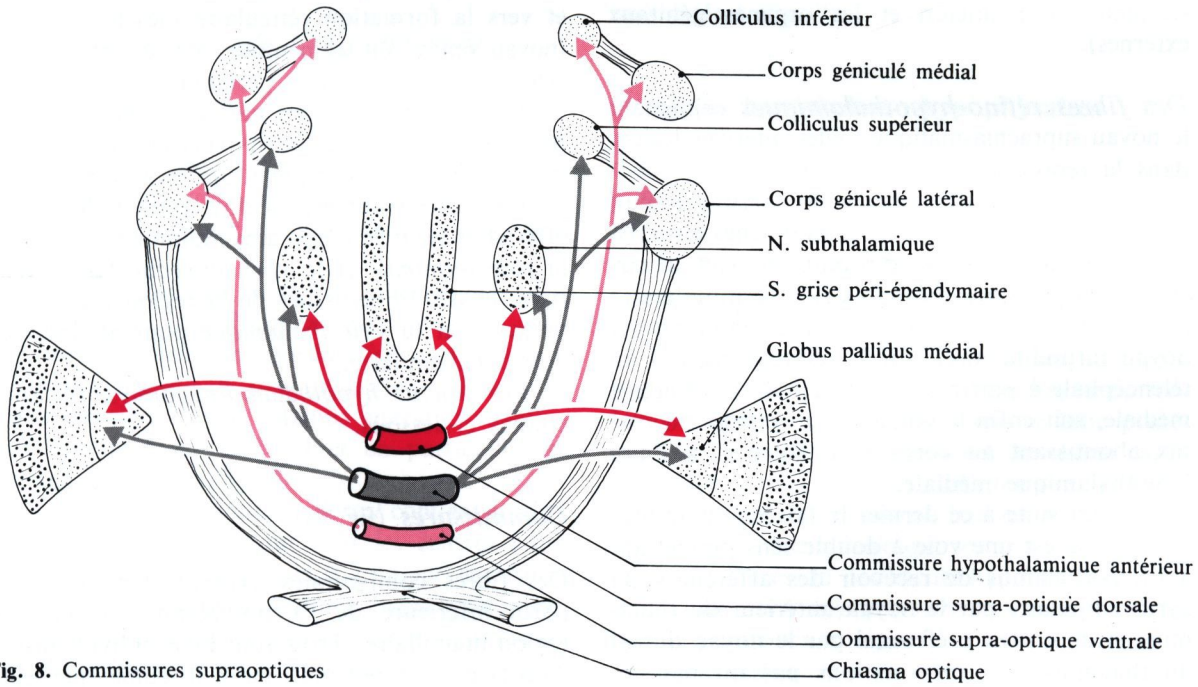

Fig. 8. Commissures supraoptiques

Cette substance grise est intimement liée à la production de substances neurochimiques variées et surtout des neuropeptides. Cet aspect est envisagé dans le chapitre 28, topochimie du névraxe.

Substance blanche de l'hypothalamus

Seul est étudié ici l'aspect morphologique des connexions de l'hypothalamus. Leurs caractères qualitatifs, mis en évidence par leurs spécificités neurochimiques sont décrits avec la topochimie du névraxe (chap. 28).

Afférences

Comme à tous les étages du système nerveux, elles proviennent des étages sus-jacent, sous-jacent et du même niveau.

Les afférences viscérales, y compris gustatives et chémo-sensibles, sont moins bien définies et précisées que les afférences somatiques. Elles font relais dans la formation réticulaire du tronc cérébral et les noyaux de la ligne médiane du thalamus ; elles empruntent le faisceau longitudinal dorsal et le faisceau médial du télencéphale (figs. 7 et 8).

Les afférences somatiques proviennent surtout de zones érogènes (en particulier, mais non exclusivement, le mamelon et les organes génitaux externes).

Des fibres rétino-hypothalamiques rejoignent le noyau suprachiasmatique ; elles interviendraient dans la reproduction chez l'animal.

En provenance des étages sus-jacents, il faut insister sur l'olfaction et les phénomènes émotifs. Les *messages olfactifs* emprunteront soit le circuit : corps amygdaloïde-strie terminale-aire préoptique-noyau hypothalamique antérieur et noyau infundibulaire, soit le faisceau médial du télencéphale à partir de l'aire septale et olfactive médiale, soit enfin le volumineux système du fornix aboutissant au corps mamillaire et à l'aire hypothalamique médiale.

Faisant suite à ce dernier le faisceau mamillothalamique est une voie à double sens permettant à l'hypothalamus de recevoir des afférences du gyrus cingulaire par le noyau antérieur du thalamus, et du cortex préfrontal par le noyau dorsal du thalamus ; les informations passant par ces voies seraient en relation avec l'humeur, la thymie, et l'affectivité dans son ensemble.

On doit aussi ajouter des fibres provenant : 1) du cortex orbitaire passant par le *faisceau médial du télencéphale* ; 2) du cortex piriforme et du noyau amygdaloïde par la *voie amygdalofugale ventrale* pour l'hypothalamus latéral ; et 3) des *noyaux de la ligne médiane* du thalamus pour l'aire hypothalamique ventrale.

Efférences

Les efférences se font aussi vers les étages sus- et sous-jacents. Elles interviennent sur le fonctionnement des viscères et les comportements.

Des fibres amyéliniques périventriculaires participent à la constitution du *faisceau longitudinal dorsal* qui, à partir du noyau paraventriculaire, atteint tous les noyaux parasympathiques du tronc cérébral et la colonne intermédio-latérale de la mœlle épinière (orthosympathique).

Des fibres de ce faisceau font relais dans la formation réticulaire (zones médiane et intermédiaire) et de là influencent les noyaux moteurs des nerfs crâniens (V, VII, ambigu, XII) intervenant dans l'alimentation (boissons et aliments), et les centres spinaux jouant un rôle dans la thermorégulation.

Le *faisceau médial du télencéphale* (fig. 9) à partir de l'hypothalamus latéral envoie des influx vers la région septale et la bandelette diagonale, et vers la formation réticulaire mésencéphalique (noyau ventral du tegmentum, noyau central supérieur et substance grise périaqueducale).

Le corps mamillaire, par le *tractus mamillotegmental*, envoie des influx vers les noyaux ventraux et dorsaux du tegmentum mésencéphalique.

Pour être complet, on doit ajouter des fibres efférentes pour le corps amygdaloïde passant par la *strie terminale* et la *voie amygdalofugale ventrale*, et des fibres issues de la région préoptique passant par la *strie thalamique* pour atteindre le noyau habénulaire.

Les *tractus hypothalamo-hypophysaires* sont étudiés ci-dessous.

Commissures (fig. 8)

Des fibres comissurales existent dans toute la paroi inférieure de l'hypothalamus et dans la région mamillaire. Trois sont bien individualisées dans la paroi antérieure ; mais, il semble que seule

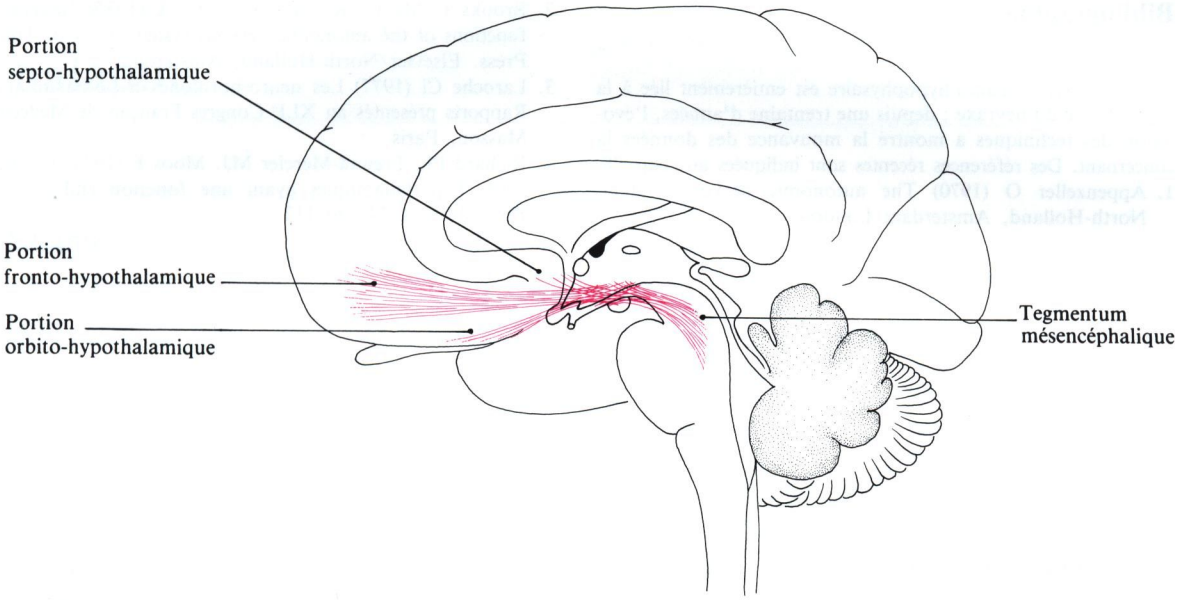

Fig. 9. Faisceau médial du télencéphale

la *commissure hypothalamique antérieure* (Ganser) intervienne dans l'hypothalamus en unissant la région préoptique latérale au subthalamus et à la formation réticulaire pontique et mésencéphalique. En effet, les commissures supraoptiques dorsale et ventrale unissent les corps géniculés et les colliculus au subthalamus et au globus pallidus ; seule leur topographie supraoptique les relie à l'hypothalamus (voir chap. 22).

Faisceaux et voies de l'hypothalamus

Si le tractus optique est inclus dans la région hypothalamique, sans y intervenir, à l'exception des quelques fibres rétino-hypothalamiques, il existe des formations bien individualisées qui sont le support de fibres cheminant dans les deux sens le plus souvent.

Ainsi le *faisceau médial du télencéphale*, pas très important chez l'homme, est une voie à double sens et polysynaptique localisée dans l'hypothalamus latéral ; il relie le cortex orbitaire et l'aire septale à l'hypothalamus latéral et se poursuit vers le tronc cérébral et en particulier les noyaux du raphé (fig. 9).

Le *faisceau longitudinal dorsal* contient surtout des fibres efférentes pour tous les centres autonomes bulbo-spinaux, mais il contient des fibres afférentes viscérales à destinée hypothalamique.

Si la colonne du *fornix* est la plus volumineuse formation blanche de l'hypothalamus, on admet que les fibres sont en majorité hippocampo-mamillaires ; par contre, le *tractus mamillo-thalamique* est une voie à double sens unissant le cortex cingulaire, le noyau antérieur du thalamus et le corps mamillaire, et dans une moindre proportion le cortex préfrontal, le noyau dorsal du thalamus et le corps mamillaire.

La *strie terminale* et la *voie amygdalofugale ventrale* unissent à double sens le corps amygdaloïde à l'hypothalamus médial et à l'hypothalamus latéral (fig. 7).

Relations hypothalamo-hypophysaires

Certains neurones hypothalamiques envoient leurs prolongements axoniques dans le pédoncule hypophysaire pour y déverser leurs produits de sécrétion directement ou par l'intermédiaire d'un *réseau capillaire*. Leur aspect neurochimique est étudié au chap. 28.

Le noyau paraventriculaire et le noyau supraoptique sont à l'origine du *tractus supra-optico-hypophysaire* qui se termine dans le lobe postérieur de l'hypophyse, à proximité du réseau capillaire de cette glande. Le *tractus tubéro-infundibulaire* est constitué par les axones issus du noyau infundibulaire qui se terminent sur des anses capillaires du pédoncule hypophysaire ; par le *système porte-hypophysaire*, les neuropeptides hypophysiotropes atteignent le lobe antérieur de l'hypophyse (fig. 5).

Bibliographie

La région hypothalamo-hypophysaire est entièrement liée à la neurochimie du névraxe ; depuis une trentaine d'années, l'évolution des techniques a montré la mouvance des données la concernant. Des références récentes sont indiquées au chap. 28.

1. Appenzeller O (1970) The autonomic nervous system. North-Holland, Amsterdam London
2. Brooks C Mc C, Koizumi K, Sato A (1979) Integrative functions of the autonomic nervous system. Univ of Tokyo Press. Elsevier/North-Holland, Amsterdam
3. Laroche Cl (1977) Les neuro-hormones hypothalamiques. Rapports présentés au XLIe Congrés Français de Médecine. Masson, Paris
4. Richard Ph, Freund-Mercier MJ, Moos F (1978) Les neurones hypothalamiques ayant une fonction endocrine. J Physiol Paris 74 : 61-112

CHAPITRE 19

Thalamus

J Salama

Le thalamus constitue le plus volumineux des noyaux gris centraux et représente incontestablement un centre fonctionnel de la plus haute importance. D'appartenance diencéphalique, le thalamus contribue à former avec l'hypothalamus sous-jacent la paroi latérale du troisième ventricule. Des connexions réciproques unissent de façon très étroite le cortex cérébral et le thalamus, ce dernier formant un véritable centre de relais et d'intégration interceptant la presque totalité des afférences corticales en particulier somesthésiques et sensorielles. Il intervient également dans la motricité extra-pyramidale et dans la régulation cérébelleuse du mouvement. Ses relations étroites avec les formations limbiques lui confèrent un rôle dans les différents comportements émotionnels et la mémoire. Enfin, de par ses connexions avec la formation réticulaire activatrice ascendante, il intervient dans les mécanismes de l'éveil et le maintien de la vigilance.

Morphologie et rapports

Le thalamus est une masse ovoïde dont la grosse extrémité postérieure, le pulvinar, surplombe le métathalamus constitué par les deux corps géniculés latéral et médial. Le grand axe du thalamus est orienté en avant, en dedans et légèrement en haut, et forme avec l'axe du thalamus controlatéral au niveau du genou du corps calleux un angle de 60° ouvert en arrière ; le pôle antérieur des deux thalamus est ainsi très proche de la ligne médiane tandis que les pulvinars s'en écartent. Le thalamus mesure 35 à 40 mm selon son grand axe rostro-caudal, 20 mm environ pour ses axes dorso-ventral et médio-latéral.

Le thalamus présente à décrire quatre faces : dorsale, médiale, latérale et ventrale, deux extrémités l'une rostrale ou antérieure, l'autre caudale ou postérieure (pulvinar) ; et enfin trois bords plus ou moins bien délimités.

La face dorsale est limitée en dehors par le sillon thalamo-strié qui sépare le thalamus du noyau caudé, et en dedans par le ténia thalami, contenant l'habénula, qui se trouve à la jonction entre cette face et la face médiale. La face dorsale, libre dans la presque totalité de son étendue, est parcourue en diagonale par le ténia choroïdien, en « S » italique, qui s'étend de l'extrémité rostrale au niveau du canal interventriculaire à la partie la plus latérale de son extrémité postérieure. En dehors du ténia choroïdien, la face dorsale du thalamus recouverte d'épendyme répond au plancher du ventricule latéral tandis qu'en dedans, la face dorsale tapissée de pie-mère répond au velum interpositum, tissu mésenchymateux lâche, occupant le prolongement antéro-supérieur de la fente transverse du cerveau (fig. 1).

La face médiale est limitée en haut par l'habénula, et en bas par le sillon hypothalamique (sillon de Monro) qui la sépare de la face médiale de l'hypothalamus. Elle constitue la paroi latérale et supérieure du troisième ventricule et présente dans 4/5 des cas un pont d'union de substance grise, l'adhérence interthalamique, qui la rattache à la paroi controlatérale ; cette zone d'adhérence interthalamique ne contient aucune fibre nerveuse

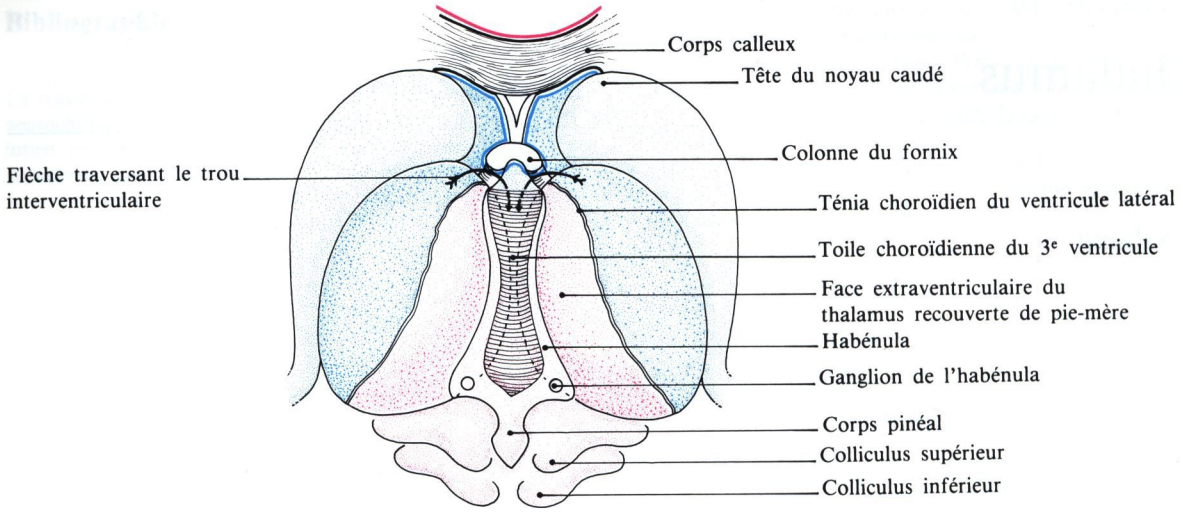

Fig. 1. Vue supérieure du thalamus, après ablation du corps calleux et du fornix

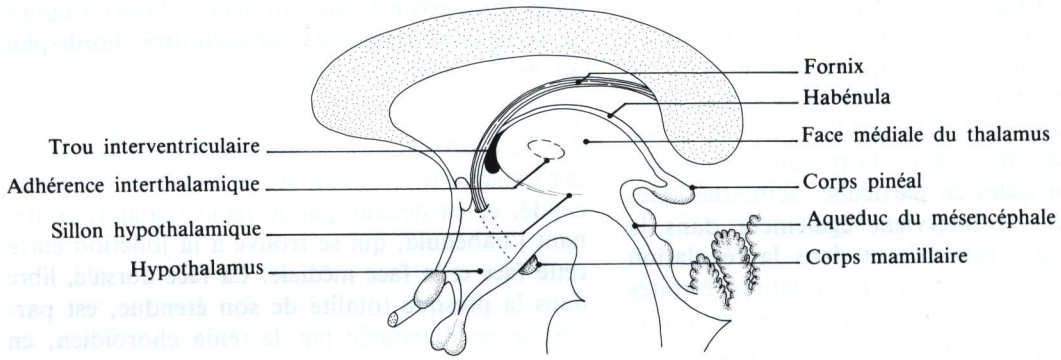

a

b

Fig. 2. a Coupe médiane de l'encéphale montrant la face médiale du thalamus ; **b** coupe médiane de l'encéphale en IRM

et constitue une fausse commissure sans valeur fonctionnelle traversant la lumière du troisième ventricule. Cette paroi et l'adhérence interthalamique sont revêtues par l'épithélium épendymaire du troisième ventricule (fig 2 a, b).

La face latérale, convexe dans tous les sens, se continue sans démarcation avec la face ventrale et limite en dedans le segment postérieur de la capsule interne à laquelle elle adhère, mais dont elle reste néanmoins séparée par la lame médullaire latérale et le noyau réticulé (zone grillagée d'Arnold) ; elle répond aux différentes formations qui traversent le segment postérieur de la capsule interne en particulier le faisceau pyramidal et les fibres cortico-pontiques. Par l'intermédiaire de la capsule interne, la face latérale du thalamus entre en rapport avec la face postéro-médiale du noyau lenticulaire (figs. 3, 4).

La face ventrale répond successivement d'avant en arrière à la région infundibulo-tubérienne de l'hypothalamus, à la région sub-thalamique notamment à la zona incerta et au noyau subthalamique, et enfin au tegmentum mésencéphalique avec le noyau rouge.

L'extrémité rostrale, pôle antérieur du thalamus, est arrondie et soulève au niveau de sa face dorsale le tubercule antérieur qui correspond en profondeur au groupe nucléaire antérieur. Proche de la ligne médiane, il se loge dans la concavité de la tête du noyau caudé et limite avec la colonne antérieure du fornix qui passe en avant, le trou interventriculaire, véritable canal qui fait communiquer le ventricule latéral avec la cavité du troisième ventricule et dans lequel les formations choroïdiennes des ventricules latéraux rejoignent, sans solution de continuité, celles du troisième ventricule.

L'extrémité caudale est constituée par le pulvinar qui est la partie la plus volumineuse du thalamus chez l'homme. Le pulvinar est libre dans presque toute son étendue et surplombe le métathalamus constitué par les deux corps géniculés. Le corps géniculé latéral forme une saillie arrondie à la jonction des faces latérale et ventrale du pulvinar, relié en dedans au colliculus supérieur par le bras conjonctival antérieur ; au-dessous et en dedans se situe le corps géniculé médial relié au colliculus inférieur par le bras conjonctival postérieur. Le pulvinar répond latéralement au segment rétro-lenticulaire de la capsule interne, traversé par les radiations optiques qui émanent du corps géniculé latéral, et en haut et en arrière au splénium du corps calleux. Sa face médiale répond successivement de haut en bas à la grande veine cérébrale (interne, ou ampoule de Galien), au corps pinéal et à la lame tectale, notamment aux colliculus supérieurs.

Le bord supéro-médial du thalamus est limité par le ténia thalami, ou habénula, qui contient la strie médullaire du thalamus, formation épithalamique de signification limbique ; elle s'élargit en

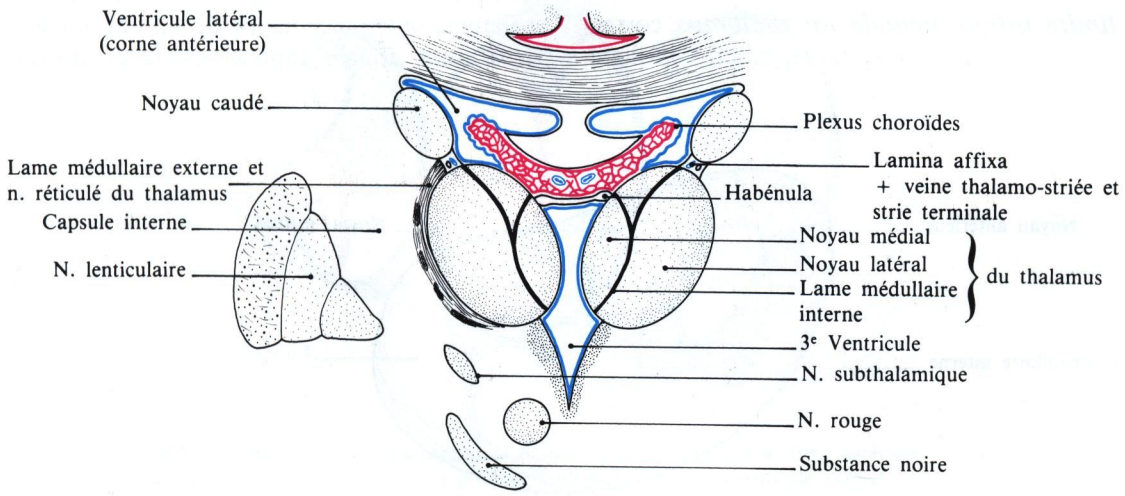

Fig. 3. Coupe coronale schématique des noyaux gris centraux

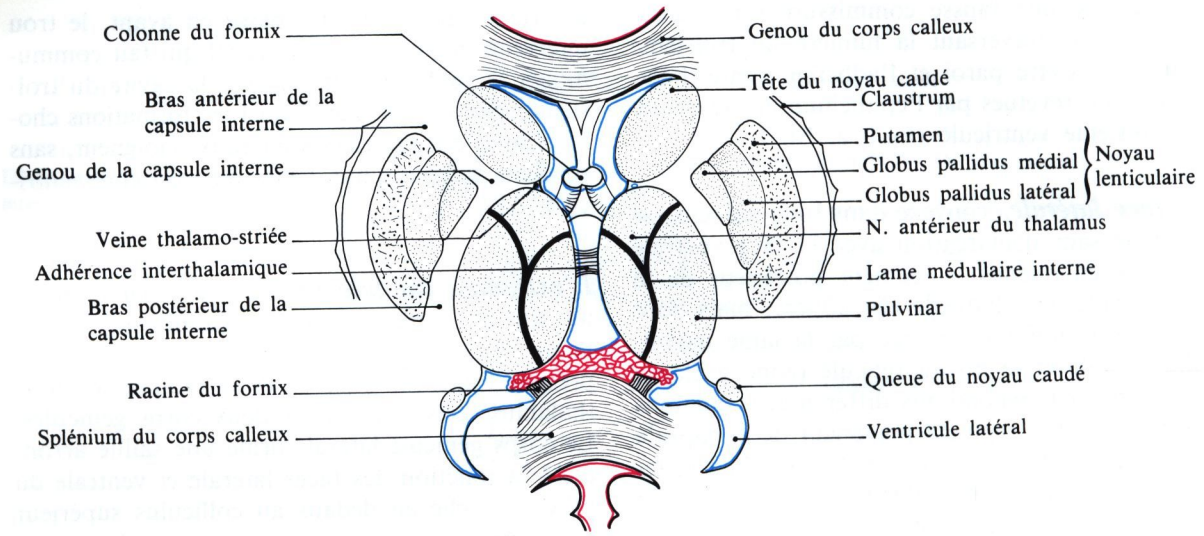

Fig. 4. Coupe transversale schématique des noyaux gris centraux

arrière pour former, en dedans du pulvinar, le trigone de l'habénula avec son ganglion d'où se détache le pédoncule antérieur du corps pinéal qui s'unit à celui du côté opposé pour constituer la commissure inter-habénulaire. Entre les deux ténias thalami est tendu la toile choroïdienne du troisième ventricule.

Au niveau du ***bord supéro-latéral*** du thalamus s'enroule le corps du noyau caudé qui limite le sillon thalamo-strié parcouru par la strie terminale et la veine thalamo-striée laquelle est amarrée au sillon par une lame très mince de substance blanche : la lamina affixa (fig. 3).

La limite inféro-médiale du thalamus correspond au sillon hypothalamique, sillon curviligne à convexité inférieure qui est tendu du trou interventriculaire à l'aqueduc du cerveau et qui marque la séparation entre le thalamus en haut et l'hypothalamus et la région sub-thalamique en bas.

Structure et organisation nucléaire du thalamus (figs. 5 et 6)

La masse du thalamus est essentiellement constituée de substance grise ; sa substance blanche est formée de fibres myélinisées qui se disposent à la périphérie et à l'intérieur du thalamus où elle forme les lames médullaires. A la périphérie du thalamus, une mince nappe de substance blanche : le stratum zonale tapisse les faces dorsale et

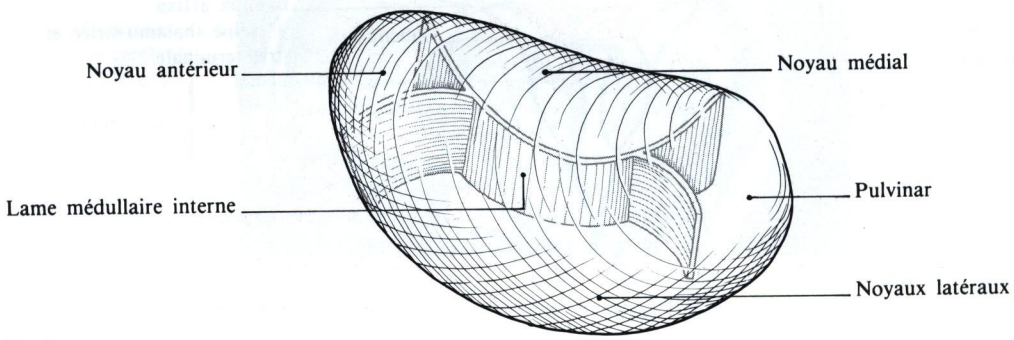

Fig. 5. Lame médullaire du thalamus gauche

médiale ainsi que le pulvinar ; le stratum zonale est particulièrement apparent au niveau de la face dorsale. Au niveau de la face latérale, la substance blanche constitue la lame médullaire externe ; cette lame médullaire externe est toutefois séparée de la capsule interne par le noyau réticulé du thalamus (zone grillagée d'Arnold qui se poursuit à la face ventrale par la zona incerta). Le thalamus est ainsi entouré de façon incomplète d'une véritable capsule de fibres myélinisées. A l'intérieur du thalamus, la lame médullaire interne traverse la masse grise dans le sens rostro-caudal dans un plan presque sagittal, mais elle est incurvée en S italique débutant en dehors du pôle antérieur du thalamus pour se poursuivre en arrière selon un trajet curviligne concave en dedans qui la conduit au niveau de la face médiale en avant du pulvinar. Au niveau de la partie antéro-supérieure du thalamus, la lame médullaire interne semble se bifurquer en « Y » qui délimite le groupe nucléaire antérieur. Au niveau de l'extrémité postérieure du thalamus une deuxième bifurcation délimite le pulvinar. On peut ainsi définir au sein de la masse du thalamus plusieurs groupes nucléaires. En dedans de la lame médullaire interne se situe le volumineux groupe médial ; en dehors de la lame médullaire interne, les groupes latéraux qui peuvent être séparés à leur tour en deux étages superposés : noyaux ventraux et noyaux dorsaux. Parmi les noyaux ventraux on distingue d'avant en arrière le noyau ventral antérieur, le noyau ventral latéral intermédiaire et en arrière les noyaux ventro-postérieurs qui groupent le noyau ventro-postéro-latéral et en dedans de lui, le noyau ventro-postéro-médial. Les noyaux dorsaux groupent d'avant en arrière le noyau latéro-dorsal, le noyau latéral postérieur et en arrière le pulvinar qui est souvent considéré comme le noyau postérieur, auquel on adjoint le métathalamus.

Au niveau de l'extrémité antéro-supérieure du thalamus, et dans la bifurcation de la lame médullaire interne se situe le groupe des noyaux antérieurs.

Au sein même de la lame médullaire interne se trouvent les noyaux intra-laminaires de signification réticulaire, dont le plus important est le noyau centro-médian du thalamus (de Luys). D'autres petits noyaux réticulaires sont disséminés dans la lame médullaire interne (n. paracentral, n. parafasciculaire, n. central latéral et n. central médial).

Enfin dans l'organisation nucléaire du thalamus, il faut faire figurer le métathalamus dont les corps géniculés représentent les noyaux inférieurs. (fig. 6).

Connexions des noyaux thalamiques

Pour chaque noyau, une étude analytique présente ses connexions, ses projections corticales (fig. 7) et sa fonction.

Noyaux ventraux

Situés en dehors de la lame médullaire interne, ces noyaux paléothalamiques comprennent d'arrière

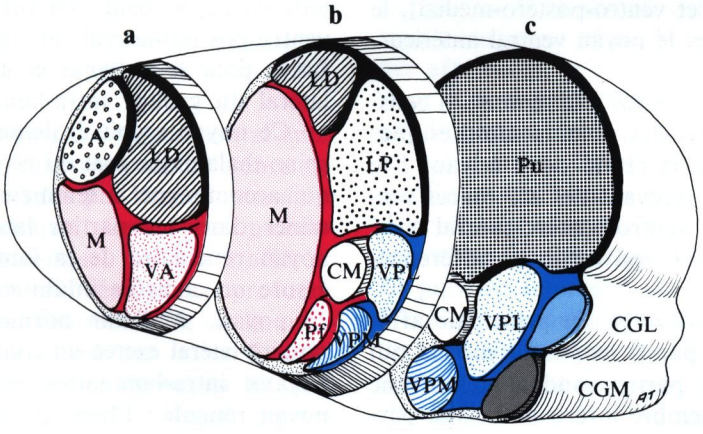

Fig. 6. Coupes du thalamus montrant la répartition des noyaux thalamiques. En **a**, tiers antérieur ; en **b**, tiers moyen ; en **c**, tiers postérieur. *A* noyau antérieur ; *CGL* corps géniculé latéral ; *CGM* corps géniculé médial ; *CM* noyau centro-médian ; *LD* noyau latéro-dorsal ; *LP* noyau latéral postérieur ; M noyau médial ; *Pf* noyau parafasciculaire ; *Pu* pulvinar ; *VA* noyau ventral antérieur ; *VPL* noyau ventral postéro-latéral ; *VPM* noyau ventral-médial

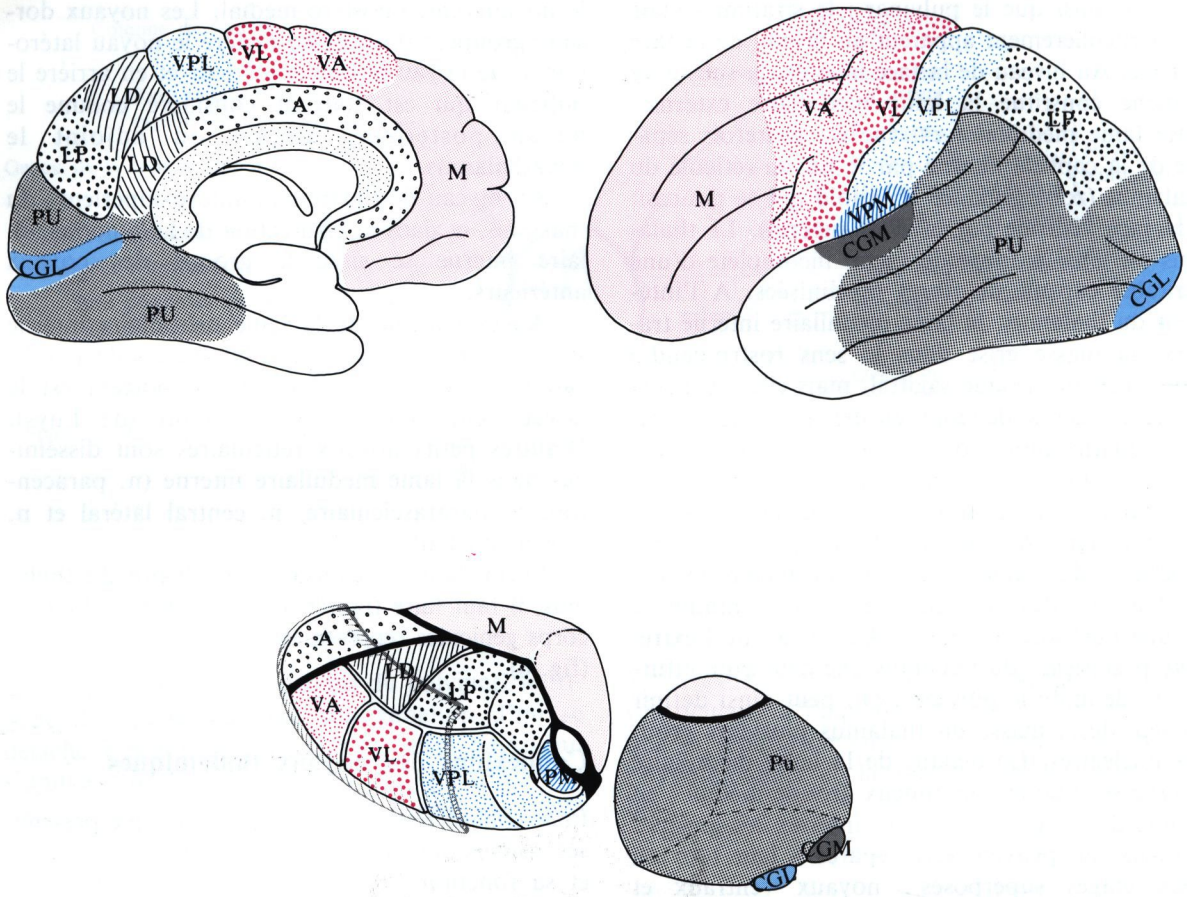

Fig. 7. Noyaux thalamiques et leurs projections corticales. *A* noyau antérieur ; *CGL* corps géniculé latéral ; *CGM* corps géniculé médial ; *LD* noyau latéro-dorsal ; *LP* noyau latéral postérieur ; *M* noyau médial ; *Pu* pulvinar ; *VA* noyau ventral antérieur ; *VL* noyau ventral latéral ; *VPL* noyau ventral postéro-latéral ; *VPM* noyau ventral postéro-médial

en avant : le complexe ventral postérieur (noyaux ventro-postéro-latéral et ventro-postéro-médial), le noyau ventral latéral et le noyau ventral antérieur.

Complexe nucléaire ventral postérieur. Il constitue le principal relais des voies somesthésiques vers le cortex cérébral et réunit deux noyaux : le ventro-postéro-latéral recevant des afférences sensitives du corps et le ventro-postéro-médial situé en dedans du précédent, qui reçoit les afférences de la face.

Noyau ventro-postéro-latéral. Sa principale afférence est représentée par le lemniscus médial qui se termine dans sa partie caudale selon une séquence topique : membre inférieur dans la partie latérale, membre supérieur dans la partie médiale. Le deuxième système afférent est constitué par le tractus spino-réticulo-thalamique qui donne dans le tronc cérébral de nombreuses collatérales à la formation réticulaire activatrice ascendante avant de gagner le thalamus ; il se projette de façon bilatérale sur la totalité du noyau ventro-postéro-latéral et donne également des fibres pour le pulvinar et pour le noyau central latéral du groupe intra-laminaire.

Ce noyau reçoit également le tractus cervico-spino-thalamique issu du noyau cervical latéral, et qui accompagne le lemnicus médial pour se terminer dans ses parties latérale et médiale. Le noyau réticulaire de la lame médullaire externe assure un contrôle inhibiteur GABA-ergique sur ce noyau. A l'état normal, le noyau ventro-postéro-latéral exerce un contrôle inhibiteur sur les noyaux intra-laminaires par l'intermédiaire du noyau réticulé ; l'hyperpathie thalamique résulte entre autres d'une lésion du couple noyau ventro-postéro-latéral — noyau réticulé entraînant ainsi une hyperactivité de désinhibition des noyaux intralaminaires.

La voie efférente du noyau ventro-postéro-

latéral constitue les radiations thalamiques supérieures et gagne le cortex somesthésique primaire (aires 3,1 et 2) qui s'y projette en retour.

Noyau ventro-postéro-médial. Il s'agit d'un relais recevant spécifiquement des afférences somesthésiques de la région céphalique et des afférences gustatives ; il est situé en dedans du précédent, en dehors du noyau centro-médian (de Luys). Sa partie latérale la plus importante, (noyau arqué de Flechsig) reçoit des afférences trigéminales par le lemniscus trigéminal tandis que sa partie médiale (noyau semi-lunaire accessoire) constitue un noyau relais pour les voies gustatives. Ses efférences gagnent la partie inférieure du cortex somesthésique primaire (aire 43).

Noyau ventral latéral. Le noyau ventral latéral, ou intermédiaire, est un noyau de relais dont le rôle est avant tout moteur. Il est formé de trois parties : orale, caudale et médiale. Ses afférences proviennent du cervelet (noyau denté controlatéral), du pallidus (segment médial) et de la substance noire (pars reticulata). Ce noyau reçoit également des afférences en provenance du noyau ventral antérieur, des noyaux intralaminaires, du noyau réticulé et du cortex moteur pré-central (aires 4 et 6).

Ses efférences gagnent le cortex moteur (aire 4). Au plan fonctionnel, le noyau ventral latéral représente un centre intervenant dans l'initiation et la régulation cérébelleuse du mouvement, dans le contrôle du tonus musculaire. Certains auteurs localisent dans ce noyau le centre du tremblement de repos de la maladie de Parkinson qui disparaît après destruction stéréotaxique de ce noyau. Sa lésion peut déterminer du côté opposé un hémisyndrome cérébelleux déficitaire associé ou non à une négligence motrice.

Noyau ventral antérieur. Le noyau ventral antérieur, moteur, reçoit sa principale afférence du segment médial du pallidus par l'anse lenticulaire et le faisceau thalamique. Cette voie pallido-thalamique est GABA-ergique. Les autres afférences émanent des noyaux cérébelleux profonds contro-latéraux, de la pars reticulata de la substance noire, du cortex prémoteur (aires 6 et 8), des noyaux intralaminaires et du noyau réticulé. Les efférences gagnent le cortex moteur précentral et le cortex préfrontal. La fonction de ce noyau demeure obscure ; il intervient certainement dans la motricité extra-pyramidale et certains auteurs y localisent le centre de la rigidité du syndrome parkinsonien, d'autres lui attribuent un rôle non spécifique le rapprochant des noyaux intralaminaires.

Noyaux latéro-dorsaux

Il s'agit de noyaux néo-thalamiques qui apparaissent chez les primates et qui prennent toute leur signification chez l'homme. Ils représentent des noyaux d'association non spécifiques et se projettent pour la plupart d'entre eux sur des aires associatives corticales. Surplombant les noyaux ventraux, ils regroupent d'avant en arrière le noyau latéro-dorsal, le noyau latéral postérieur et enfin le pulvinar.

Noyau latéro-dorsal. Le noyau latéro-dorsal est mal connu ; il se projette sur le cortex pariétal postérieur et le gyrus cingulaire, et semble avoir des connexions réciproques avec le précunéus. On lui attribue une fonction extra-pyramidale.

Noyau latéral postérieur. Proche du pulvinar, le noyau latéral postérieur reçoit des afférences en provenance des noyaux sensitifs ventraux postérieurs, et établit des connexions réciproques avec les aires associatives pariétales (5 et 7). Il possèderait également une fonction extra-pyramidale.

Pulvinar. Le pulvinar est le noyau postérieur du thalamus. C'est un centre intégrateur sensitivo-sensoriel se projetant sur des aires associatives, aires 39 et 40 du carrefour temporo-pariéto-occipital en particulier. Il est formé de trois centres nucléaires : médial, latéral et inférieur. Les noyaux inférieurs établissent des connexions réciproques avec le cortex occipital (aire striée 17, aires associatives 18 et 19) ; ils reçoivent également des afférences en provenance du colliculus supérieur. Les noyaux latéraux reçoivent des afférences du cortex temporal associatif et se projettent sur ce dernier. Quant aux noyaux médiaux, ils établissent des connexions réciproques avec l'aire 8, oculo-céphalogyre, et la partie latérale du cortex orbito-frontal et les aires pariétales 39 et 40. Le pulvinar intervient dans des mécanismes complexes de reconnaissance visuo-spatiale, de somatognosie (intégration du schéma corporel [2]), et dans le langage (aphasie thalamique par lésion gauche).

Noyau médial (n. dorso-médial)

Situé en dedans de la lame médullaire interne, le noyau médial est un noyau associatif et de pro-

jections diffuses. On lui distingue deux parties : la pars oralis magno-cellulaire et la pars caudalis la plus importante qui est parvo-cellulaire. L'ensemble du noyau reçoit des afférences en provenance des noyaux intra-laminaires et du segment médial du pallidus. La partie magno-cellulaire reçoit des afférences : du corps amygdaloïde (partie baso-latérale) par le faisceau amygdaloïde ventral et le pédoncule inférieur du thalamus, du cortex piriforme et du tubercule olfactif (afférences olfactives), de la partie postérieure du cortex orbito-frontal et de l'hypothalamus.

La partie parvo-cellulaire établit des relations réciproques très importantes avec le cortex préfrontal situé en avant de l'aire 6 ; les efférences qui gagnent le cortex préfrontal constituent les radiations thalamiques antérieures qui empruntent le segment antérieur de la capsule interne.

Le noyau médial constitue un centre intégrateur des influx viscéraux et somatiques qu'il projette au niveau préfrontal et limbique, lieu d'élaboration consciente et psychique de ces influx. Il intervient dans la répercussion psychique, émotionnelle de la douleur ; les interventions de neurochirurgie fonctionnelle de la douleur visant à interrompre les efférences thalamo-préfrontales (radiations thalamiques antérieures) ont pour but non pas de supprimer la douleur mais d'entraîner une indifférence vis à vis d'elle.

Noyaux antérieurs

Les noyaux antérieurs constituent des noyaux limbiques et comportent un noyau principal antéro-ventral et deux noyaux accessoires : antéro-dorsal et antéro-médial. La principale afférence constitue le tractus mamillo-thalamique (de Vicq d'Azyr) qui émane du corps mamillaire (noyau médial) et se termine essentiellement dans le noyau antéro-ventral. Ces noyaux reçoivent des afférences directes de l'hippocampe par le fornix. La voie efférente se projette au niveau du gyrus cingulaire du même côté. Ces noyaux constituent donc des relais sur le circuit hippocampo-fornico-mamillo-thalamo-cingulaire (circuit de Papez). Ce circuit de signification limbique intervient dans les mécanismes de la mémorisation à court terme et dans le comportement émotionnel (voir aussi chap. 24 et 36).

Noyaux intra-laminaires

Il s'agit de noyaux associatifs non spécifiques et d'activation diffuse. Le plus important est représenté par le noyau centro-médian (de Luys) bien développé chez les primates et surtout chez l'homme. En dedans de lui se situe le noyau parafasciculaire. Ces deux noyaux constituent le complexe centro-médian-parafasciculaire. En avant de ce complexe prennent place les noyaux central latéral, paracentral et central médial. La principale afférence qui gagne le noyau centro-médian provient de la formation réticulaire activatrice ascendante noradrénergique (système de l'éveil cortical) ; les autres afférences proviennent de la formation réticulaire bulbo-pontique (noyaux du raphé sérotoninergiques), du tractus spino-thalamique, des noyaux cérébelleux profonds, du segment médial du pallidus, du colliculus supérieur et des cortex moteur et préfrontal.

Les principales efférences gagnent le striatum et le cortex frontal. Le putamen reçoit des afférences du complexe centro-médian-parafasciculaire, du noyau caudé, et des noyaux central latéral, paracentral et central médial. Quelques efférences gagnent le noyau réticulé, le noyau subthalamique, la formation réticulaire du tronc cérébral et l'olive bulbaire.

Du point de vue fonctionnel, les noyaux intralaminaires ont un triple rôle : 1) ils forment des relais de la formation réticulaire activatrice ascendante assurant l'éveil cortical diffus, 2) ils contrôlent des formations motrices extra-pyramidales, et enfin 3) ils ont un rôle d'intégration polysensorielle et de transmission des messages nociceptifs.

Noyau réticulé

Cette formation de la lame médullaire externe reçoit des afférences corticales diffuses et établit des connexions réciproques avec de nombreux noyaux thalamiques (noyaux intra-laminaires et ventraux). Elle assure un rétro-contrôle inhibiteur sur ces derniers.

Métathalamus

Le métathalamus comprend les deux corps géniculés qui représentent les noyaux inférieurs du thalamus. Ces derniers sont des relais spécifiques pour les voies visuelles (corps géniculé latéral) et les voies auditives (corps géniculé médial) (voir chap. 34).

Corps géniculé latéral. Chaque corps géniculé latéral reçoit par son pôle rostral le tractus opti-

que, et contient deux portions bien distinctes : un noyau dorsal à structure laminaire (6 couches) particulièrement net chez l'homme en rapport avec le cortex visuel, et un noyau ventral bien développé chez les mammifères inférieurs, presque inexistant chez l'homme, en rapport avec le colliculus supérieur. Le noyau dorsal reçoit des afférences rétiniennes en provenance de la rétine temporale homolatérale et de la rétine nasale controlatérale (cf chap. 34). Ces afférences rétino-géniculées constituent le deutoneurone des voies visuelles et se terminent selon une organisation rétinotopique : les fibres issues de la rétine temporale gagnent les couches 2, 3 et 5, les fibres en provenance de la rétine nasale, les couches 1, 4 et 6. La principale efférence du corps géniculé latéral est constituée par les radiations optiques (3e neurone des voies visuelles) qui gagnent l'aire striée (aire 17). Une lésion du corps géniculé latéral détermine une hémianopsie latérale homonyme du côté opposé.

Corps géniculé médial. Le corps géniculé médial constitue le relais thalamique des voies auditives. Il est divisé en trois groupes nucléaires : ventral, dorsal et médial. Le noyau ventral possède une structure laminaire et reçoit ses afférences du colliculus inférieur ; les fibres colliculo-géniculées empruntent le bras conjonctival postérieur et se terminent dans le noyau ventral selon une organisation tonotopique : les sons de haute fréquence en dedans, ceux de basse fréquence en dehors. Du noyau ventral émanent les radiations auditives qui gagnent les gyrus temporaux transverses, cortex auditif primaire (aire 41).

Le noyau dorsal reçoit des afférences du colliculus supérieur et de la région dorsale du tegmentum mésencéphalique. Quant au noyau médial qui représente la partie magno-cellulaire du corps géniculé médial, il reçoit des afférences en provenance du colliculus inférieur et de la mœlle épinière.

D'un point de vue fonctionnel, ce complexe colliculo-géniculé constitue un centre d'intégration des voies auditives où s'effectue en particulier le décodage des sons en phonèmes.

Vascularisation

Artères

L'ensemble des artères thalamiques provient de l'artère cérébrale postérieure et plus accessoirement de la communicante postérieure. On distingue avec Lazorthes [4] des artères thalamiques inférieures, postérieures et supérieures.

Artères thalamiques inférieures. Les artères thalamiques inférieures forment 3 groupes dans le sens rostro-caudal :

- ***groupe inférieur et antérieur :*** les artères naissent de l'artère communicante postérieure et vascularisent la partie rostrale et ventrale du thalamus (partie ventrale des noyaux intra-laminaires et du noyau médial, noyau ventral antérieur).
- ***groupe inférieur et moyen :*** les artères sont issues de la division du tronc basilaire et de l'artère cérébrale postérieure en amont de l'abouchement de la communicante postérieure ; elles traversent la substance perforée postérieure (pédicule thalamo-perforé de Foix et Hillemand) et vascularisent en grande partie les noyaux intra-laminaires et le faisceau mamillo-thalamique ainsi que le noyau ventral latéral.
- ***groupe inférieur et postérieur :*** il naît de l'artère cérébrale postérieure en aval de l'abouchement de la communicante postérieure et vascularise essentiellement les noyaux ventro-postérieurs.

Artères thalamiques postérieures. Elles sont issues de l'artère cérébrale postérieure dans son trajet circumpédonculaire et plus rarement, de la partie ascendante des artères choroïdiennes postérieures ; elles vascularisent le pulvinar (pédoncule pulvinarien de Foix et Hillemand).

Artères thalamiques supérieures. Issues exclusivement des artères choroïdiennes postéro-latérale et postéro-médiane, elles abordent le thalamus au niveau de sa face supérieure et donnent des branches qui le pénètrent par le versant médial de sa face supérieure. Elles vascularisent les noyaux dorsaux et la partie supéro-médiale des noyaux antérieurs.

Artères géniculées. Les corps géniculés sont vascularisés par des branches des artères choroïdiennes postérieures, le corps géniculé latéral recevant en plus un apport artériel en provenance de l'artère choroïdienne antérieure.

Veines

Les voies de drainage du thalamus ne sont pas tributaires de la veine thalamo-striée. Il existe une

veine thalamique supérieure, la plus importante, qui chemine sur la face médiale du thalamus et se jette dans la veine cérébrale interne ou directement dans la grande veine cérébrale (veine de Galien). Les veines inférieures quittent le thalamus par sa face ventrale, traversent la substance perforée postérieure et se drainent dans la veine basale. Quant aux veines postérieures, elles se jettent dans la veine basale ou dans la veine mésencéphalique postérieure. Il existe plus accessoirement une veine thalamique antérieure toujours très grêle qui se draine dans la veine cérébrale antérieure ou dans une veine septale.

Bibliographie

1. Carpenter MB, Sutin J (1983) Human Neuroanatomy, 8e ed. Williams & Wilkins, Baltimore
2. Delmas A (1975) Voies et centres nerveux, 10e ed. Masson, Paris
3. Gouazé A (1978) Neuroanatomie clinique. Expansion Scientifique Française, Paris
4. Lazorthes G, Gouazé A, Salamon G (1976) Vascularisation et circulation de l'encéphale. Tome 1 : Anatomie descriptive et fonctionnelle. Masson, Paris
5. Le Thalamus. Réunion neurologique internationale, Paris juin 1985. Rev Neurol (Paris) (1986) 142/4 : 257-488
6. Van Buren J, Borke RC (1972) Variations and connections of the Human Thalamus 2 vols. Springer Verlag, New York

CHAPITRE 20

Corps striés

J Salama

Interposé en pleine substance blanche sous-corticale entre le cortex et le tronc cérébral, le corps strié comprend deux masses grises : le noyau caudé et le noyau lenticulaire qui groupe le putanen et le pallidus ; il intervient essentiellement dans l'exécution des mouvements automatiques ou semi-volontaires, et le contrôle du tonus. Il constitue avec le thalamus sensitif et l'hypothalamus végétatif un ensemble fonctionnel : le paléencéphale, qui représente chez les vertébrés sous-mammaliens le centre supérieur d'intégration sensitive et d'origine des voies de la motricité automatique. Le corps strié constitue le centre effecteur du paléencéphale. Le développement du néencéphale chez les mammifères, et qui prend toute son importance chez l'homme, donne naissance à la voie pyramidale, seul support de la motricité volontaire ou propositionnelle déchargeant ainsi le paléencéphale qui reste, au niveau du corps strié, le centre fonctionnel des activités automatiques ou semi-volontaires. Au plan embryologique, noyau caudé et putamen sont des formations d'origine télencéphalique tandis que le globus pallidus dérive du diencéphale dont il est séparé secondairement par les fibres myélinisées de la capsule interne. Putamen et noyau caudé, bien qu'anatomiquement différents, constituent néanmoins une unité fonctionnelle : le néo-striatum ou striatum qui s'oppose au paléo-striatum ou pallidus, principal centre effecteur du corps strié.

Morphologie et rapports (fig. 1)

Noyau caudé

Le noyau caudé a l'aspect d'un fer à cheval ouvert en avant et en bas qui s'enroule autour du bord supéro-latéral du thalamus et s'inscrit dans

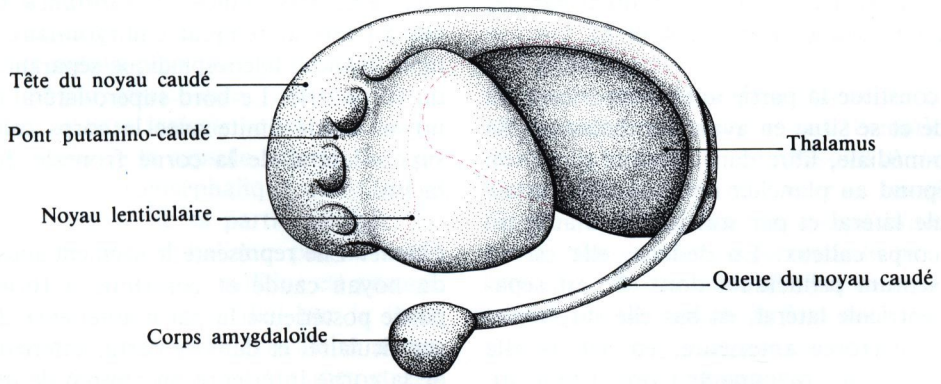

Fig. 1. Vue latérale du corps strié gauche

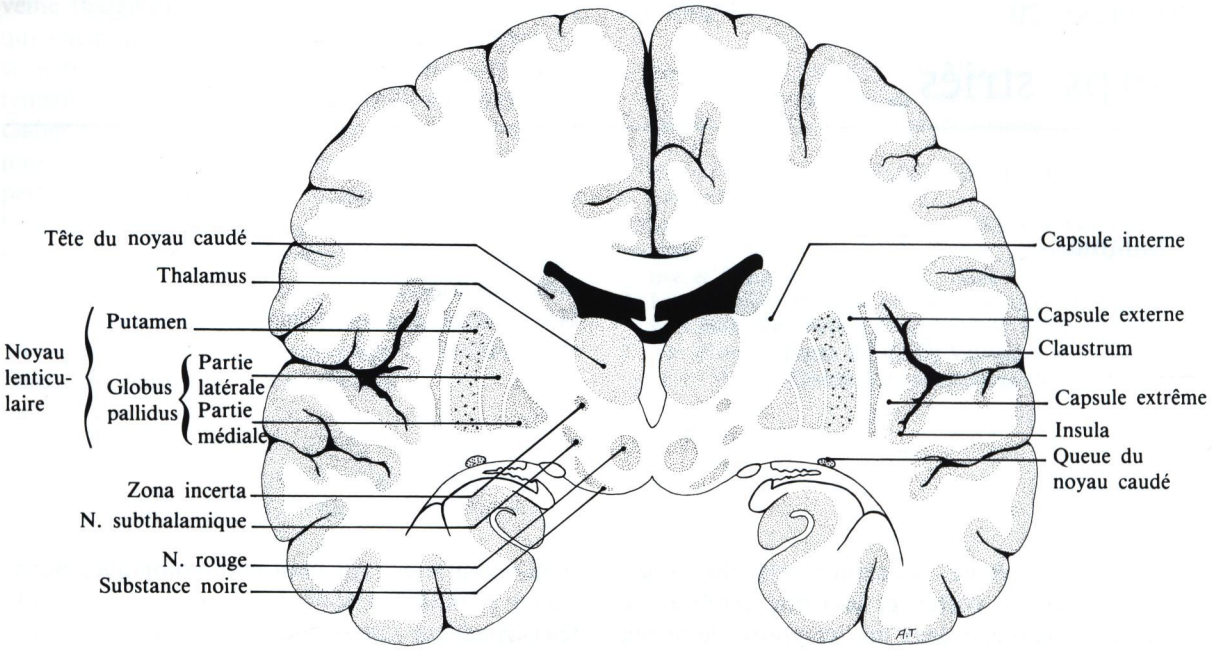

Fig. 2. Coupe coronale du cerveau

la concavité du ventricule latéral ; par rapport au thalamus, il est donc successivement antérieur, supérieur, postérieur puis inférieur. De coloration grise rougeâtre, sa teinte est plus foncée que celle du noyau lenticulaire et du thalamus. On lui distingue trois parties : l'une antérieure, renflée ou tête du noyau caudé, une partie moyenne, le corps, qui fait suite à la tête et qui circonscrit la face dorsale et postérieure du thalamus, et enfin une partie inférieure ou segment sous-lenticulaire du noyau caudé, la queue du noyau caudé (figs. 2, 3).

Le noyau caudé suit l'enroulement du télencéphale et sa queue située dans le lobe temporal se trouve ainsi déportée en dehors. Au niveau de ses trois portions, il est relié au putamen par des ponts putamino-caudés (figs. 1, 4 et 5).

Tête. Elle constitue la partie antéro-supérieure du noyau caudé et se situe en avant du thalamus. Sa face supéro-médiale, libre dans presque toute son étendue, répond au plancher de la corne frontale du ventricule latéral et par son intermédiaire, au genou du corps calleux. En dedans, elle est en regard du septum pellucidum dont elle est séparée par le ventricule latéral, en bas elle surplombe la substance perforée antérieure, en dehors elle répond à la couronne rayonnante (corona radiata). De sa face inféro-latérale se détachent les ponts putamino-caudés qui fragmentent en avant le bras antérieur, ou lenticulo-caudé, de la capsule interne.

Corps. La limite conventionnelle entre tête et corps correspond à un plan frontal passant par les trous inter-ventriculaires. Sa face supéro-médiale répond au plancher de la corne frontale du ventricule latéral tandis que sa face inféro-latérale, ou capsulaire, répond dans toute son étendue au bras postérieur de la capsule interne ; le bord inféro-médial s'enroule sur la partie supérieure du thalamus et limite le sillon thalamo-caudé parcouru par la strie terminale et la veine thalamo-striée laquelle est amarrée au sillon par une lame très mince de substance blanche : la lamina affixa, reliquat embryonnaire de la substance blanche télencéphalique séparant le thalamus du corps strié. Le bord supéro-latéral du corps du noyau caudé limite avec le corps calleux l'angle supéro-latéral de la corne frontale du ventricule latéral.

Queue. Elle représente le segment sous-lenticulaire du noyau caudé et contribue à former dans sa partie postérieure la paroi antérieure du carrefour ventriculaire, et dans sa partie antérieure, la voûte de la corne inférieure ou temporale du ventricule latéral. Elle répond en haut à la région sous-

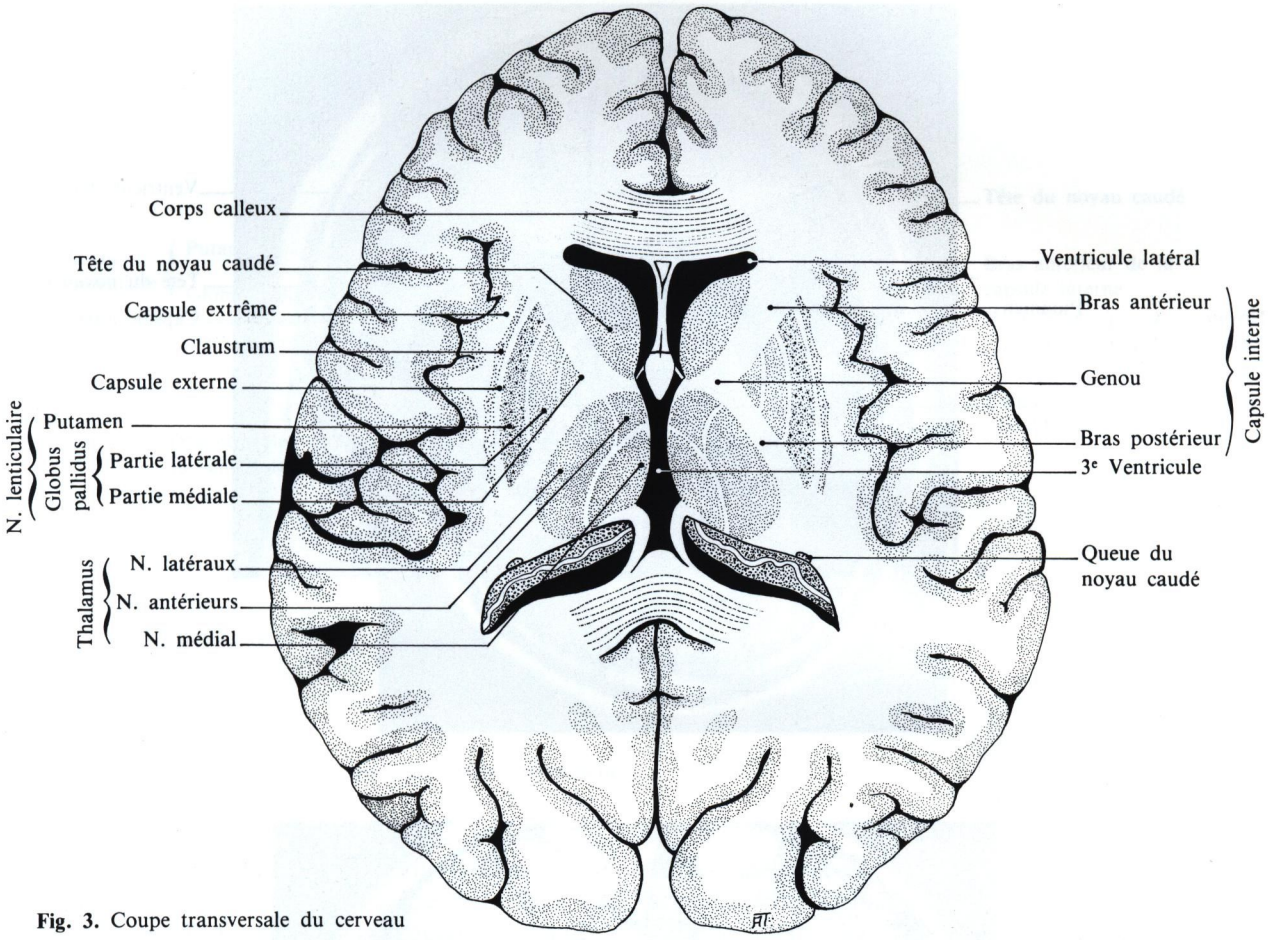

Fig. 3. Coupe transversale du cerveau

lenticulaire, en dehors à la partie postérieure de la capsule externe, en dedans à la strie terminale ; son extrémité antérieure est en contiguité avec le corps amygdaloïde.

Noyau lenticulaire

Situé en pleine substance blanche entre les capsules interne et externe, un peu en dehors du noyau caudé et sur un plan plus antérieur que le thalamus, le noyau lenticulaire revêt la forme d'une pyramide à base latérale, dont le sommet pointe vers le genou de la capsule interne. Sa partie externe d'origine télencéphalique constitue le putamen qui est séparé de sa partie médiale, ou pallidus, d'origine diencéphalique par la lame médullaire latérale ; le globus pallidus est partagé en deux segments latéral et médial par la lame médullaire médiale. Le noyau lenticulaire a une coloration gris brun au niveau du putamen et gris pâle au niveau du pallidus.

Les rapports de voisinage s'étudient au mieux sur les deux coupes : coronale, dite de Charcot, et transversale, dite de Flechsig. Sur une coupe coronale du cerveau, la face latérale, ou base du noyau lenticulaire, légèrement convexe répond successivement de la profondeur à la superficie : à la capsule externe, au claustrum, à la capsule extrême et enfin au cortex de l'insula enfoui dans la fosse latérale. La face supéro-médiale répond à la capsule interne qui la sépare du thalamus et du noyau caudé ; la face inférieure répond à la région sous-lenticulaire et aux formations suivantes qui la traversent : commissure antérieure, anse lenticulaire (de Forel), tractus temporo-pontin (Turck-Meynert), radiations acoustiques. Sur une coupe transversale du cerveau, le noyau lenticulaire apparaît plus étalé d'avant en arrière. Sa face antéro-médiale répond au bras antérieur de la capsule interne qui la sépare du noyau caudé et aux formations qui traversent le segment antérieur : fibres thalamo-frontales en provenance du noyau

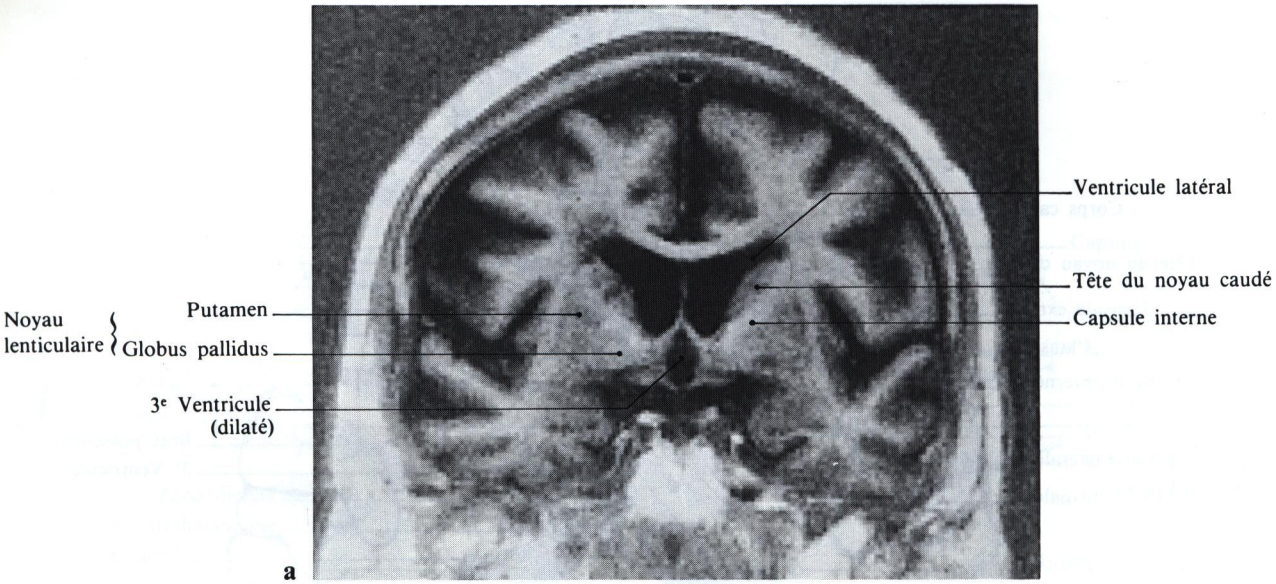

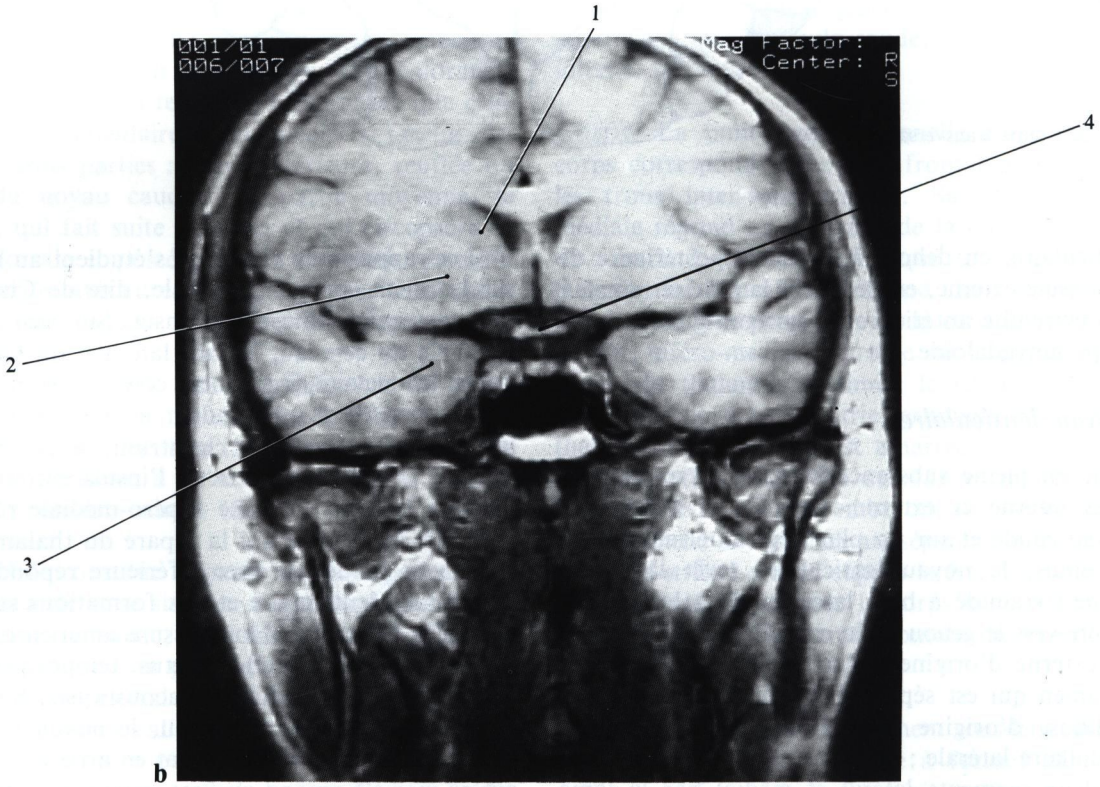

Fig. 4 a, b. Image en IRM d'une coupe coronale (vertico-frontale) passant par l'extrémité antérieure du 3e ventricule (a) ; coupe passant le chiasma optique et le corps amygdaloïde (b). *1* Noyau caudé ; *2* Putamen ; *3* Corps amygdaloïde ; *4* chiasma optique

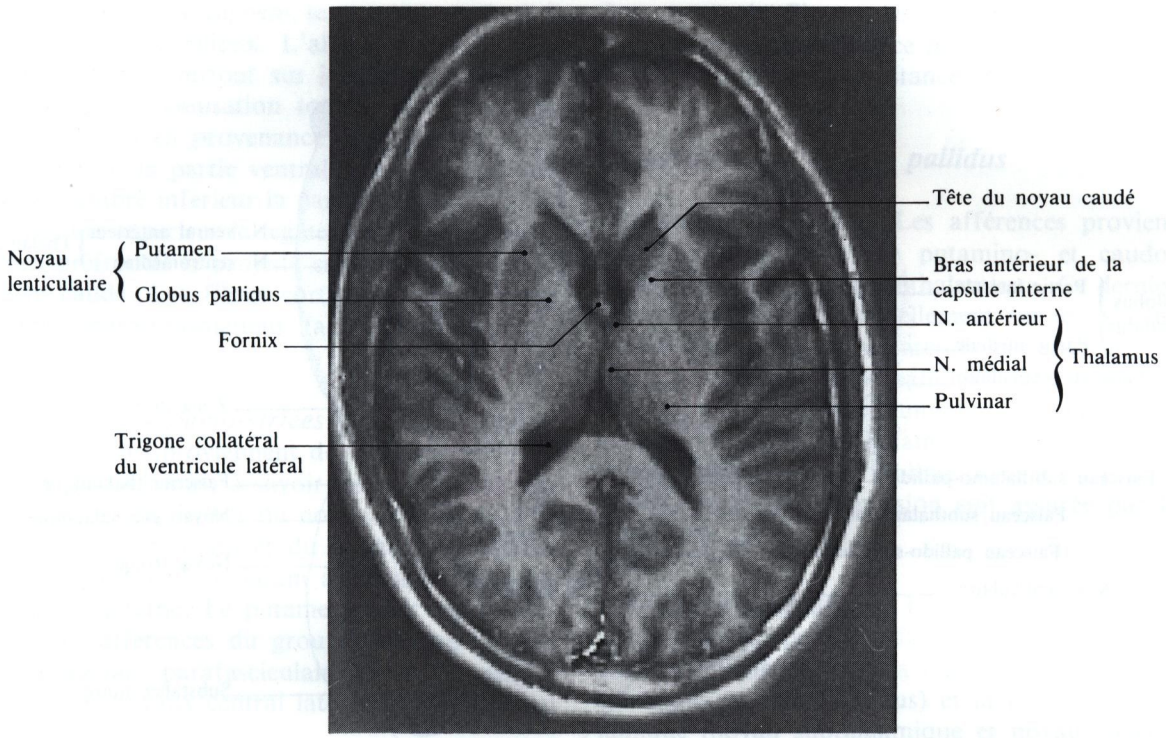

Fig. 5. Image en IRM d'une coupe transversale (horizontale)

dorso-médial du thalamus, tractus fronto-pontin (d'Arnold). Du versant latéral de cette face du putamen, se détachent les ponts putamino-caudés. La face postéro-médiale, légèrement concave, répond au bras postérieur de la capsule interne qui contient la voie pyramidale, et qui la sépare du thalamus. Le sommet du noyau lenticulaire répond au genou de la capsule interne où passent les fibres cortico-nucléaires (faisceau géniculé).

Noyau subthalamique

Bien que ne faisant pas partie du corps strié, le noyau subthalamique (corps de Luys) trouve logiquement sa description dans ce chapitre en raison de ses connexions étroites avec le pallidus. Il occupe la partie postéro-latérale de la région subthalamique dont il constitue le plus important des noyaux gris et revêt la forme d'une lentille biconvexe à contours nets dont le grand axe est orienté en bas et en arrière sur une coupe sagittale, tandis que sur une coupe coronale il est incliné en bas et en dedans. Sa face dorso-médiale répond en haut à la partie ventro-latérale du thalamus et à la zona incerta dont elle est séparée par le faisceau lenticulaire (de Forel) ; sa face ventro-latérale semble enclavée dans la partie la plus médiale du segment subthalamique du bras postérieur de la capsule interne qui la sépare du segment médial du pallidus. Enfin sa partie postérieure, ou caudale, surplombe la partie rostrale de la substance noire.

Connexions du corps strié (figs. 6, 7)

Le striatum est le centre récepteur où aboutit la presque totalité des afférences du corps strié alors que le globus pallidus en constitue le principal centre effecteur.

Connexions du striatum

Afférences striées. Les afférences striées proviennent essentiellement du néo-cortex cérébral, du thalamus et de la substance noire.

Afférences cortico-striées. Putamen et noyau caudé reçoivent des afférences en provenance de la totalité du néo-cortex homolatéral et plus particulièrement du cortex sensitivo-moteur. Les fibres en provenance du cortex sensitivo-moteur sont homolatérales mais également controlatéra-

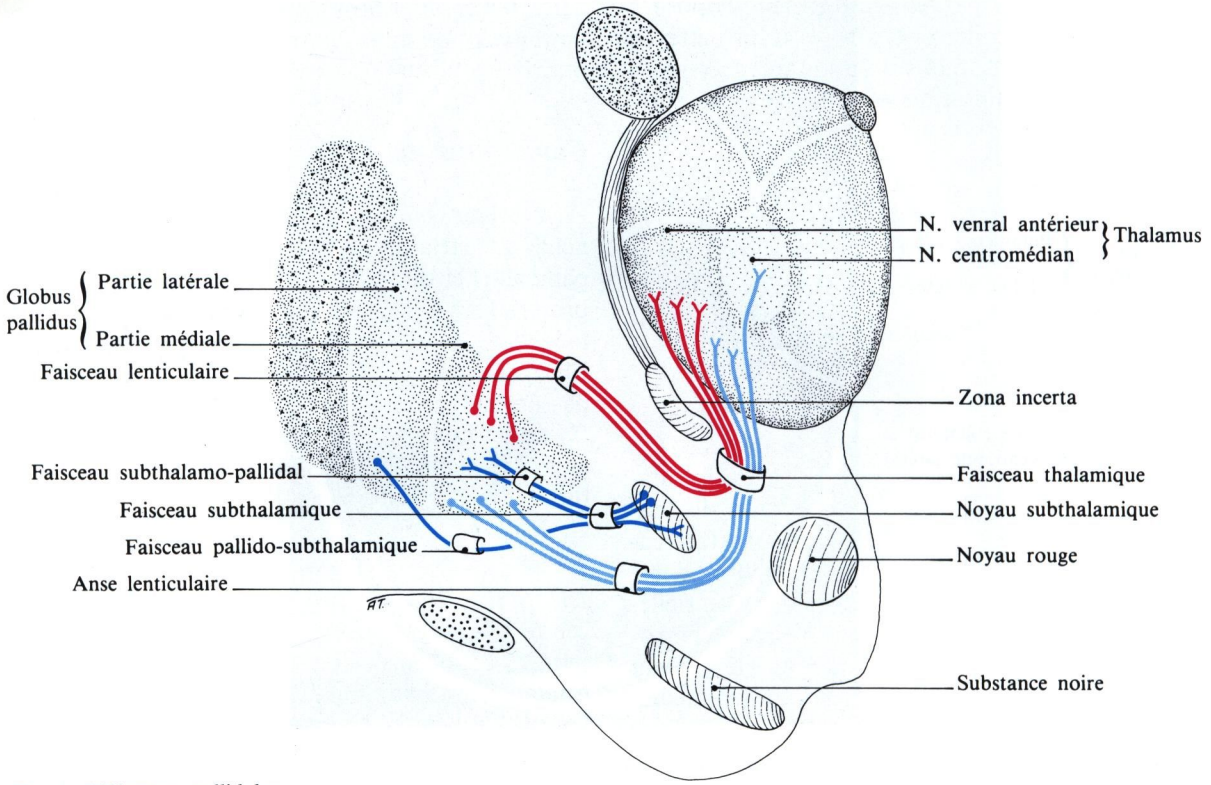

Fig. 6. Efférences pallidales

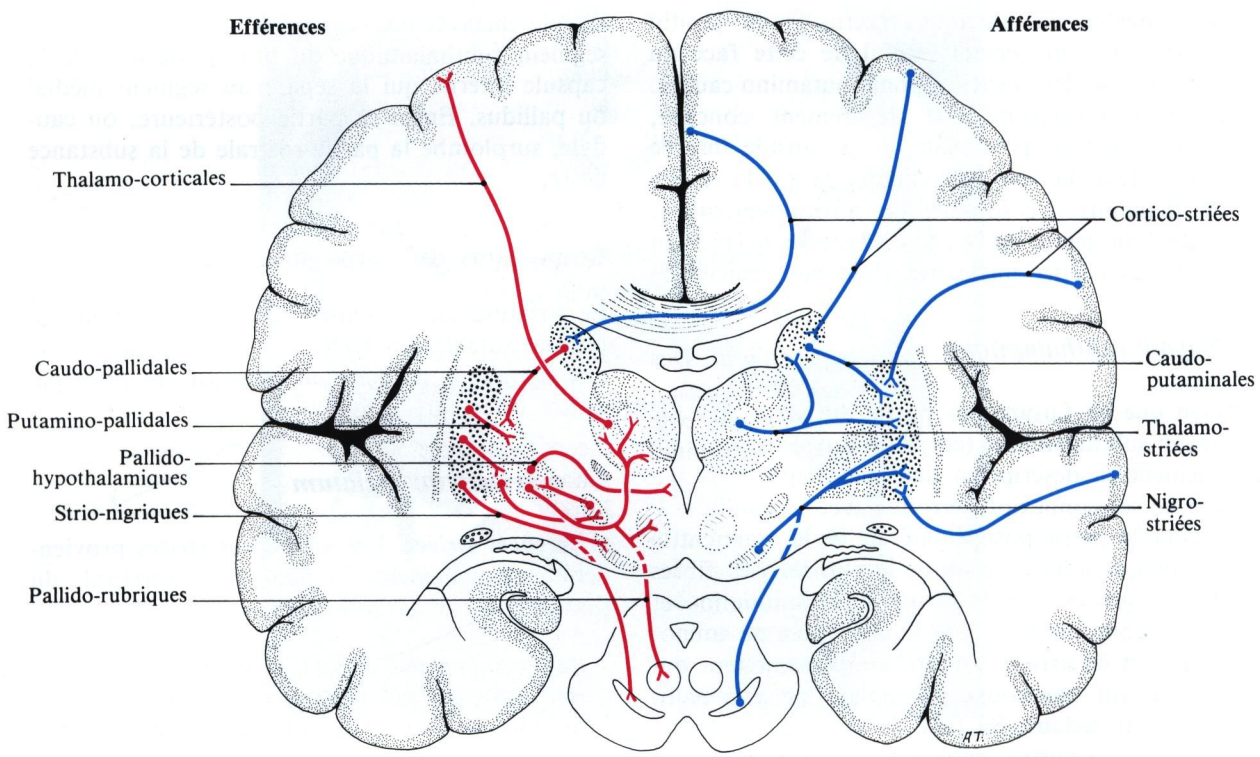

Fig. 7. Connexions des corps striés

les ; ces dernières gagnent le striatum opposé à travers le corps calleux. L'aire 4 se projette de façon bilatérale surtout sur le putamen et selon une certaine organisation topique de telle sorte que les fibres en provenance de la région de la face gagnent la partie ventrale du putamen, celles du membre inférieur la partie dorsale et celles du membre supérieur le segment intermédiaire ; le cortex préfrontal se projette essentiellement sur le noyau caudé. Les fibres cortico-striées utilisent, comme neurotransmetteur facilitateur, le glutamate.

Afférences thalamo-striées. Les afférences thalamo-striées proviennent de la formation réticulaire du thalamus, à savoir les noyaux intralaminaires, en particulier du noyau central du thalamus (centre médian) et du noyau parafasciculaire, et gagnent le striatum après avoir traversé la capsule interne. Le putamen reçoit essentiellement des afférences du groupe « noyau centro-médian-noyau parafasciculaire », et le noyau caudé, des noyaux central latéral, central médial et para-central.

Afférences nigro-striées. Les afférences nigro-striées constituent la voie nigro-striée dopaminergique inhibitrice du striatum. Cette voie prend son origine au niveau des cellules pigmentaires de la pars compacta de la substance noire où se fait la synthèse de la dopamine, puis elle gagne le striatum du même côté en traversant successivement les champs H de Forel, la capsule interne et le globus pallidus. Toute lésion de la voie nigro-striée aura pour conséquence une baisse du taux de dopamine et une hyperactivité de désinhibition du striatum.

Afférences en provenance du tronc cérébral. Des afférences sont issues des noyaux du raphé mésencéphalique et exercent sur le striatum un rôle modulateur par l'intermédiaire de la sérotonine, 5-HT, neuromédiateur inhibiteur.

Efférences du striatum. Les efférences gagnent le globus pallidus et la substance noire. Les fibres strio-pallidales forment les voies putamino- et caudo-pallidales, et utilisent l'acide gamma-amino-butyrique (GABA) comme neurotransmetteur qui exerce un contrôle inhibiteur sur l'activité pallidale.

Les fibres strio-nigriques (caudo-nigriques et putamino-nigriques) se terminent au niveau de la pars reticulata de la substance noire ; il existe deux types de fibres : les unes GABA-ergiques inhibitrices de la substance noire, les autres facilitatrices utilisant la substance P.

Connexions du globus pallidus

Afférences pallidales. Les afférences proviennent du striatum (voies putamino- et caudo-pallidales) et du noyau subthalamique. Ce dernier projette des fibres essentiellement sur le segment médial du pallidus homolatéral ; certaines de ses fibres peuvent gagner le pallidus controlatéral en passant à travers la commissure subthalamique (Forel). Le noyau subthalamique exerce ainsi sur le pallidus un contrôle inhibiteur, et il est probable que la neurotransmission soit assurée par le GABA ou la glycine.

Efférences du pallidus. Le pallidus constitue le centre effecteur principal du corps strié ; il se projette essentiellement sur la région diencéphalique (thalamus et hypothalamus) et la région subthalamique (noyau subthalamique et noyau rouge). A leur origine, les fibres pallidofuges vont constituer trois faisceaux bien individualisés : l'anse lenticulaire, le faisceau lenticulaire qui se situe derrière le précédent, et enfin le faisceau subthalamique sur un plan plus postérieur. L'*anse lenticulaire* se détache du segment médial du pallidus au niveau de sa face ventrale puis se dirige en dedans et en arrière pour gagner la région subthalamique au niveau des champs H de Forel. Le *faisceau lenticulaire* se détache également du segment médial du globus pallidus mais au niveau de sa face dorsale ; il traverse la capsule interne en se plaçant derrière l'anse lenticulaire, passe au-dessus du noyau subthalamique pour constituer alors le champ H2 de Forel, puis rejoint l'anse lenticulaire. Dès lors les fibres communes aux deux faisceaux passent au-dessus de la zona incerta et gagnent en partie le thalamus constituant le *faisceau thalamique* ou champ H1 de Forel.

- Les **fibres pallido-thalamiques** empruntent le faisceau thalamique et gagnent le groupe nucléaire ventral antérieur du thalamus ; certaines fibres atteignent également le noyau central du thalamus. Le groupe nucléaire ventral antérieur se projette secondairement sur le cortex moteur. Le pallidus exerce ainsi un contrôle inhibiteur sur le thalamus ventrolatéral par l'intermédiaire du GABA.
- Des **fibres** efférentes **pallido-hypothalamiques**

gagnent l'hypothalamus (n. ventro-médial) assurant ainsi la régulation des centres autonomes pendant l'activité musculaire.

- Le noyau subthalamique reçoit des afférences en provenance du segment latéral du pallidus. Les **fibres pallido-subthalamiques** traversent le segment médial du pallidus, puis le segment pédonculaire de la capsule interne pour s'y rendre ; elles forment avec les fibres subthalamo-pallidales le *faisceau subthalamique*. Branché ainsi en dérivation sur le pallidum, le noyau subthalamique exerce sur ce dernier un contrôle inhibiteur.
- Les **fibres** efférentes **pallido-nigriques** sont issues du segment latéral du pallidus, utilisent comme neurotransmetteur le GABA et se terminent au niveau de la pars reticulata de la substance noire.
- Enfin, le pallidus envoie des fibres 1) à la formation réticulaire du tronc cérébral d'où partent les faisceaux réticulo-spinaux ; 2) au noyau latéral de l'habénula, établissant ainsi une relation entre corps striés et système limbique ; et 3) au noyau rouge.

Vascularisation (fig. 8)

Les **artères** du putamen et du segment latéral du globus pallidus proviennent de l'artère cérébrale moyenne : il s'agit des artères centrales antéro-latérales (ou artères thalamo-striées antéro-latérales). Les artères du segment médial du pallidus sont issues du système de l'artère choroïdienne antérieure. Le noyau caudé est vascularisé par des branches issues des artères cérébrale antérieure, cérébrale moyenne et choroïdienne antérieure. La tête du noyau caudé est vascularisée dans sa partie antéro-inférieure par l'artère centrale longue (a. récurrente de Heubner, ou a. striée antérieure) issue de l'artère cérébrale antérieure, et dans sa partie supérieure par les artères thalamo-striées de l'artère cérébrale moyenne ; le corps reçoit sa vascularisation des artères centrales antéro-latérales (ou thalamo-striées) provenant de l'artère cérébrale moyenne, sauf pour sa partie toute postérieure qui peut être irriguée par des branches de la choroïdienne antérieure ; quant à la queue du noyau caudé sa vascularisation est assurée exclusivement par le système de l'artère choroïdienne antérieure qui prend également en charge le corps amygdaloïde. Le noyau subthalamique présente une grande richesse vasculaire provenant des branches des artères cérébrale postérieure, communicante postérieure et choroïdienne antérieure.

Le **drainage veineux** de la presque totalité du corps strié est tributaire de la grande veine cérébrale (veine de Galien) par l'intermédiaire de la veine thalamo-striée puis de la veine cérébrale interne ; le drainage de la partie ventrale de la tête du noyau caudé et du putamen est tributaire également de la grande veine cérébrale mais par l'intermédiaire de la veine basale (ou v. basilaire).

Anatomie fonctionnelle (fig. 9)

Parmi les trois systèmes moteurs impliqués dans la posture et le mouvement, le système extra-pyramidal, en particulier le striatum, intervient dans la programmation, l'initiation du mouvement avant son exécution, et dans les ajustements posturaux. Le système pyramidal est impliqué dans l'exécution des mouvements fins, volontaires, et le cervelet dans la programmation du mouvement et sa régulation. Toute lésion anatomique ou fonctionnelle du corps strié ou de ses connexions donne lieu à un syndrome extra-pyramidal dominé par des mouvements anormaux et des troubles du tonus. La maladie de Parkinson se caractérise par un tremblement régulier de repos touchant les extrémités des membres, une hypertonie responsable de la rigidité et du phénomène de la roue dentée, et une akinésie. Elle résulte d'une lésion dégénérative de la voie nigro-striée dopaminergique et s'accompagne d'une hyperactivité striée et d'une hypoactivité pallidale. Les mouvements choréiques (mouvements involontaires, rapides et anarchiques), et les mouvements athétosiques (mouvements involontaires et lents de reptation des doigts) résultent d'une atteinte primitive du striatum. Quant à l'hémiballisme, il est lié à une lésion contro-latérale du noyau subthalamique ou de ses connexions pallidales et se caractérise par des mouvements anormaux d'une grande brutalité, à caractère rotatoire et stéréotypé, affectant la racine des membres.

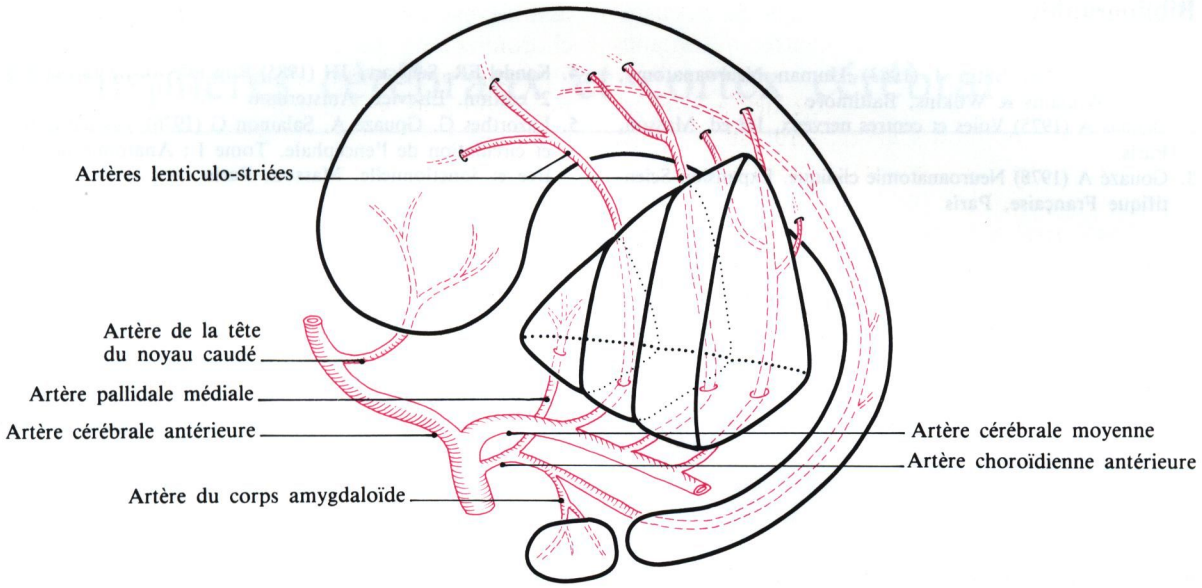

Fig. 8. Vascularisation du corps strié. Vue antéro-latérale gauche (modifiée d'après Lazorthes G, Gouazé A, Salamon G (1976) Vascularisation et circulation de l'encéphale, tome I, p 156. Anatomie descriptive et fonctionnelle, Masson, Paris)

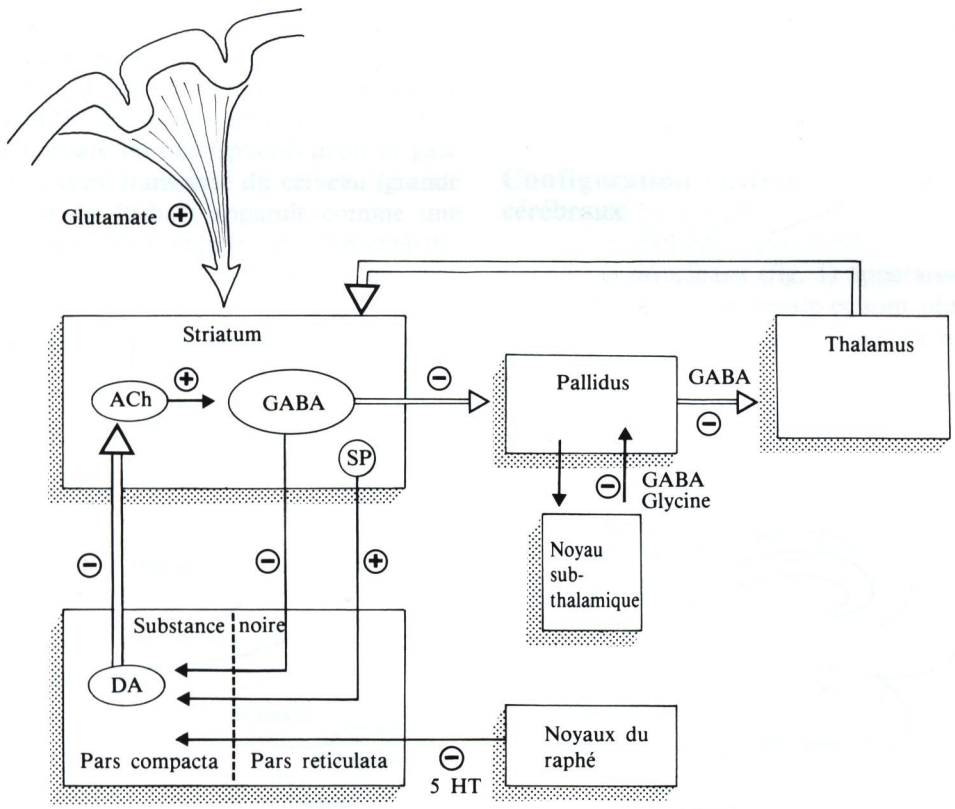

Fig. 9. Principales connexions neurochimiques du corps strié. *ACh* acétylcholine ; *GABA* acide gamma-amino-butyrique ; *DA* dopamine ; *SP* substance P

Bibliographie

1. Carpenter MB, Sutin J (1983) Human Neuroanatomy, 8e ed. Williams & Wilkins, Baltimore
2. Delmas A (1975) Voies et centres nerveux, 10e ed. Masson, Paris
3. Gouazé A (1978) Neuroanatomie clinique. Expansion Scientifique Française, Paris
4. Kandel ER, Schwartz JH (1985) Principles of neural science, 2e edition. Elsevier, Amsterdam
5. Lazorthes G, Gouazé A, Salamon G (1976) Vascularisation et circulation de l'encéphale. Tome I : Anatomie descriptive et fonctionnelle. Masson, Paris

CHAPITRE 21

Hémisphères cérébraux et cortex cérébral

Développés à partir des vésicules télencéphaliques, les hémisphères cérébraux se présentent comme deux volumineuses formations plissées. Leur surface apparaît grisâtre ; elle correspond au pallium (ou manteau). Les sillons qui forment son relief permettent d'augmenter la surface corticale, dont les 2/3 tiers environ sont cachés dans les parois des sillons.

Actuellement, le terme de sillon (sulcus) est admis pour caractériser toutes les dépressions du cortex cérébral. Il faut cependant ajouter que la fissure longitudinale du cerveau (scissure interhémisphérique) sépare les hémisphères droit et gauche et que la fissure transverse du cerveau (grande fente cérébrale de Bichat) apparaît comme une séparation entre télencéphale et diencéphale, témoin de la formation embryologique de cette région.

Enfin, la fosse latérale du cerveau (vallée de Sylvius) est enfouie profondément et ne se traduit en surface chez l'adulte que par le sillon latéral.

Pour chaque hémisphère, on décrit trois pôles, frontal (antérieur), occipital (postérieur) et temporal (intermédiaire et inférieur), et trois faces, supéro-latérale (convexe), inférieure (se moulant sur les étages antérieur et moyen du crâne, et la tente du cervelet en arrière), et médiale (plane, répondant à la fissure interhémisphérique). Trois bords résultent de cette disposition : supéro-médial, inféro-latéral et inféro-médial.

Configuration externe des hémisphères cérébraux

Les sillons principaux (fig. 1) apparaissent les premiers pendant la vie fœtale et sont plus profonds sur le cerveau mature permettant de délimiter les

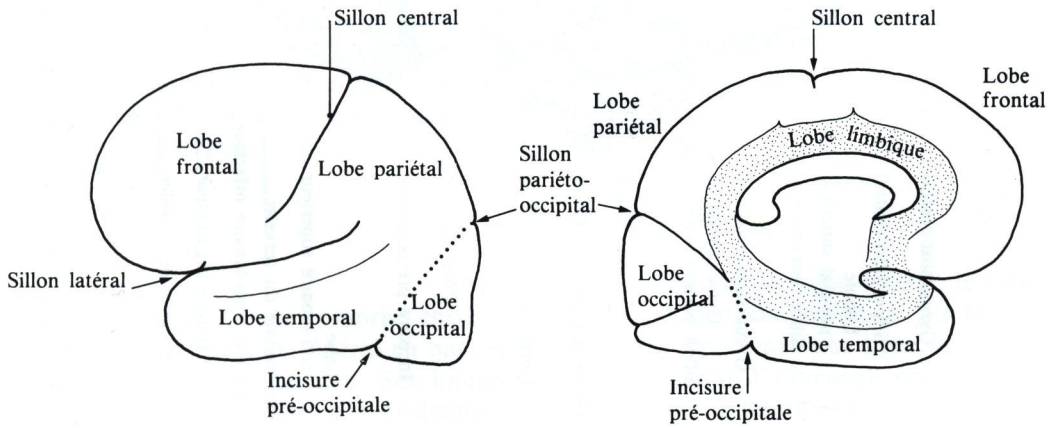

Fig. 1. Schémas des sillons principaux et des lobes cérébraux

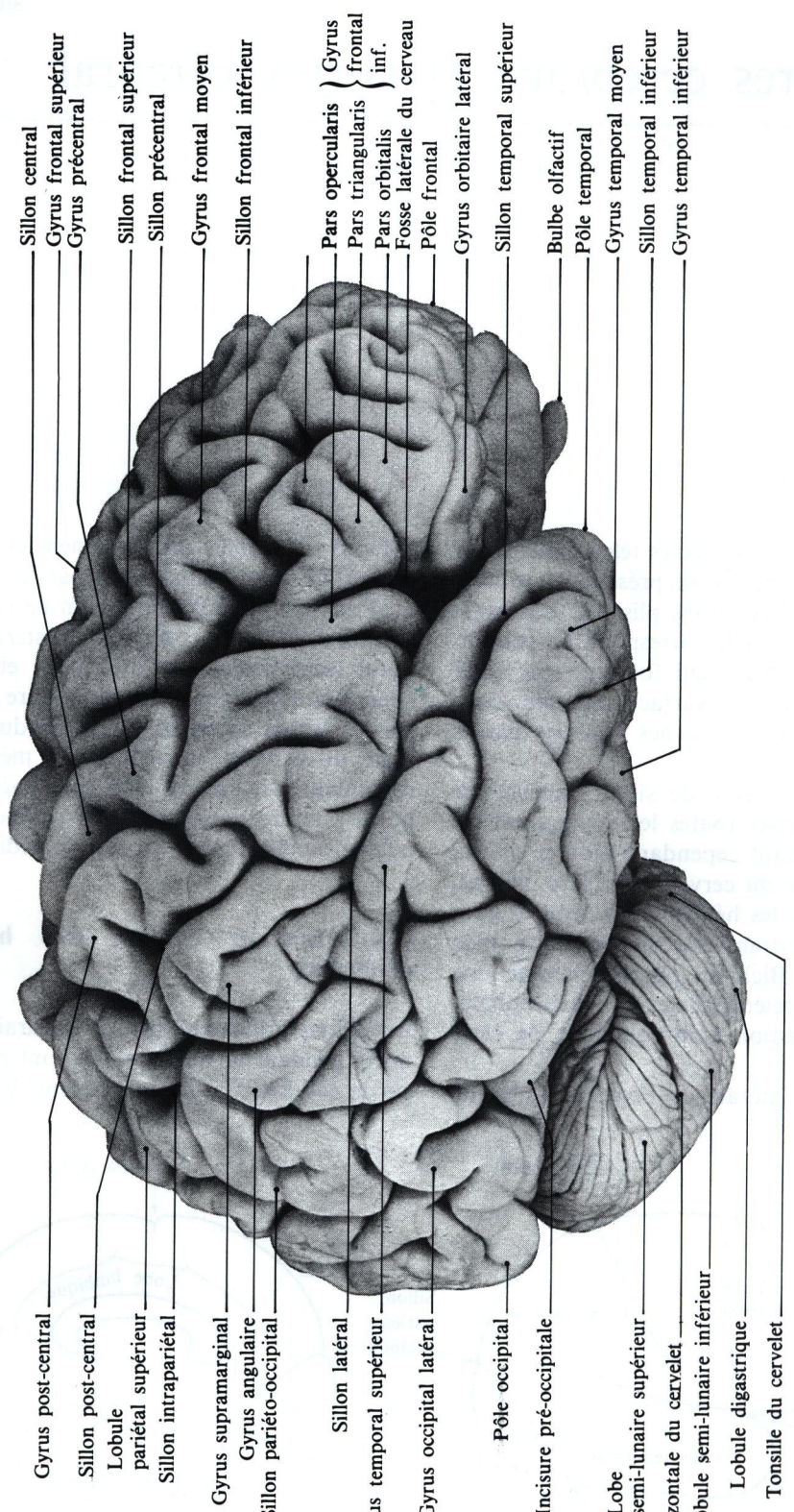

Fig. 2. Face supéro-latérale droite de l'encéphale (d'après J Bossy (1971) Aspects macroscopiques de l'encéphale. Offidoc, Paris, planche 1)

lobes : frontal, pariétal, occipital et temporal auxquels on ajoute le lobe insulaire enfoui dans la fosse latérale du cerveau et le lobe limbique autour du seuil de l'hémisphère. Les sillons principaux sont le sillon latéral (scissure de Sylvius), le sillon central (scissure de Rolando), le sillon pariéto-occipital (scissures perpendiculaires externe et interne) et le sillon cingulaire (scissure calloso-marginale).

Les autres sillons subdivisent les lobes en gyrus (circonvolution). Le plus souvent les sillons ne se rejoignent pas, laissant des zones de transition entre les gyrus, les plis de passage, comme le gyrus angulaire (pli courbe), ou le lobule supra-marginal au sommet du sillon latéral.

Lobe frontal

Le lobe frontal occupe le territoire cérébral en avant du sillon central et en dessus du sillon latéral qu'il dépasse largement en avant (fig. 2). Il repose sur le toit de l'orbite permettant d'individualiser un cortex orbitaire, et il se prolonge sur la face médiale de l'hémisphère jusqu'au sillon cingulaire, en formant le gyrus frontal médial (fig. 3).

Sur la face latérale, les sillons précentral (sillon prérolandique), frontal supérieur et frontal inférieur, permettent d'isoler le gyrus précentral (circonvolution frontale ascendante), les gyrus frontaux supérieur, moyen et inférieur. Ce dernier est subdivisé d'arrière en avant en pars opercularis, triangularis et orbitalis, correspondant respectivement à l'ancienne dénomination pied, cap et tête (fig. 2).

La face inférieure (fig. 4) présente un sillon parallèle au bord médial, le sillon olfactif dans lequel repose le tractus et le bulbe olfactif. Le gyrus rectus occupe l'espace entre le bord médial et ce sillon. La partie latérale de cette face est subdivisée en quatre par un sillon complexe, en forme de X ou de H (sillon orbitaire), séparant les gyrus orbitaires antérieur et postérieur, latéral et médial.

Lobe pariétal

Le lobe pariétal occupe la zone comprise entre le sillon central en avant, le sillon latéral en bas, et le sillon pariéto-occipital en arrière. Ses limites postérieure et inférieure ne sont pas évidentes.

Les sillons post-central et intra-pariétal permettent d'individualiser le gyrus post-central (circonvolution pariétale ascendante), le lobule pariétal supérieur et le lobule pariétal inférieur ; ce dernier est formé par le gyrus supra-marginal autour de l'extrémité du sillon latéral et le gyrus angulaire (pli courbe) autour du sillon temporal supérieur (fig. 2).

Sur la face médiale (fig. 3) le lobule pariétal supérieur se prolonge par le précuneus, limité par le sillon pariéto-occipital, le sillon cingulaire et le sillon marginal (prolongement supérieur du sillon cingulaire). En avant du sillon marginal, en dessus du sillon cingulaire, et autour de l'extrémité du sillon central se trouve le lobule paracentral qui est un pli de passage entre les gyrus pré- et post-central.

Lobe occipital

Le lobe occipital occupe l'extrémité postérieure des hémisphères, donnant son nom au pôle occipital. Sur la face latérale, il est limité par une ligne prolongeant le sillon pariéto-occipital vers l'incisure pré-occipitale ; sur la face médiale le sillon pariéto-occipital est toujours bien visible ; quant à la face inférieure, c'est une ligne imaginaire unissant l'incisure pré-occipitale à l'extrémité antérieure du sillon pariéto-occipital qui sert de limite.

Le sillon calcarin, partant du pôle occipital, rejoint l'extrémité antérieure du sillon pariéto-occipital, limitant le cunéus ou 6e gyrus occipital. En dessous du sillon calcarin, c'est le gyrus lingual (O5), qui tire son nom de sa forme ; ce gyrus rejoint en avant le gyrus para-hippocampique, avec lequel il est parfois groupé sous l'appellation de gyrus occipito-temporal médial.

Le 4e gyrus occipital est uni au 4e gyrus temporal pour former le gyrus occipito-temporal (latéral), ou lobule fusiforme (fig. 4). Sur la face latérale il est souvent difficile de délimiter le 2e gyrus occipital du 1er gyrus occipital, en dessous du sillon pariéto-occipital, et du 3e en arrière de l'incisure pré-occipitale dans le prolongement du gyrus temporal inférieur.

Lobe temporal

Situé en dessous du sillon latéral, le lobe temporal s'étend du pôle temporal au lobe occipital dont il est séparé par une ligne unissant le sillon pariéto-occipital à l'incisure pré-occipitale.

Sur une vue latérale, le sillon temporal supérieur parallèle au sillon latéral délimite avec celui-ci le gyrus temporal supérieur. Le gyrus tempo-

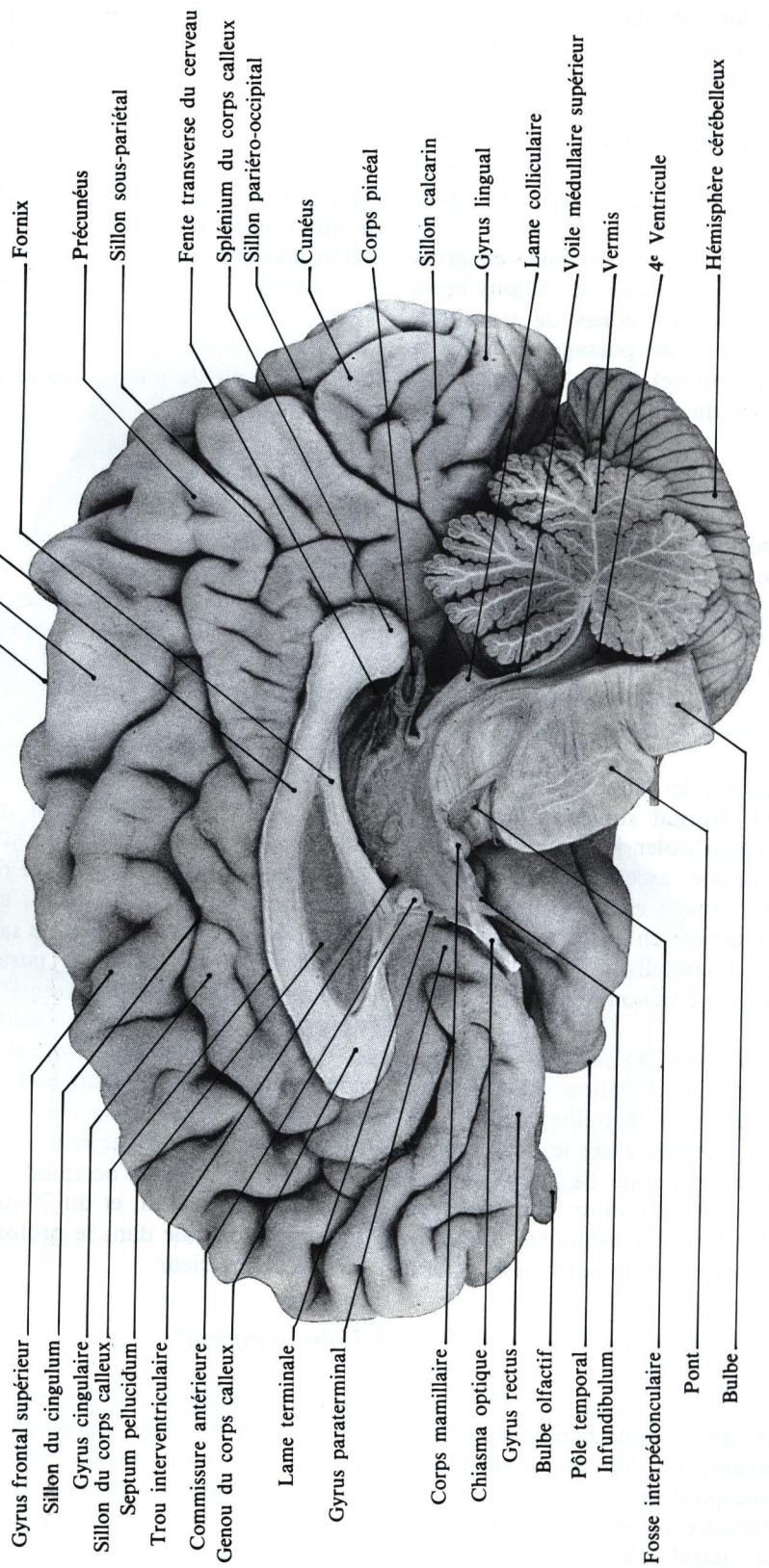

Fig. 3. Face médiale droite de l'encéphale (d'après J Bossy (1971) Aspects macroscopiques de l'encéphale. Offidoc, Paris, planche 2)

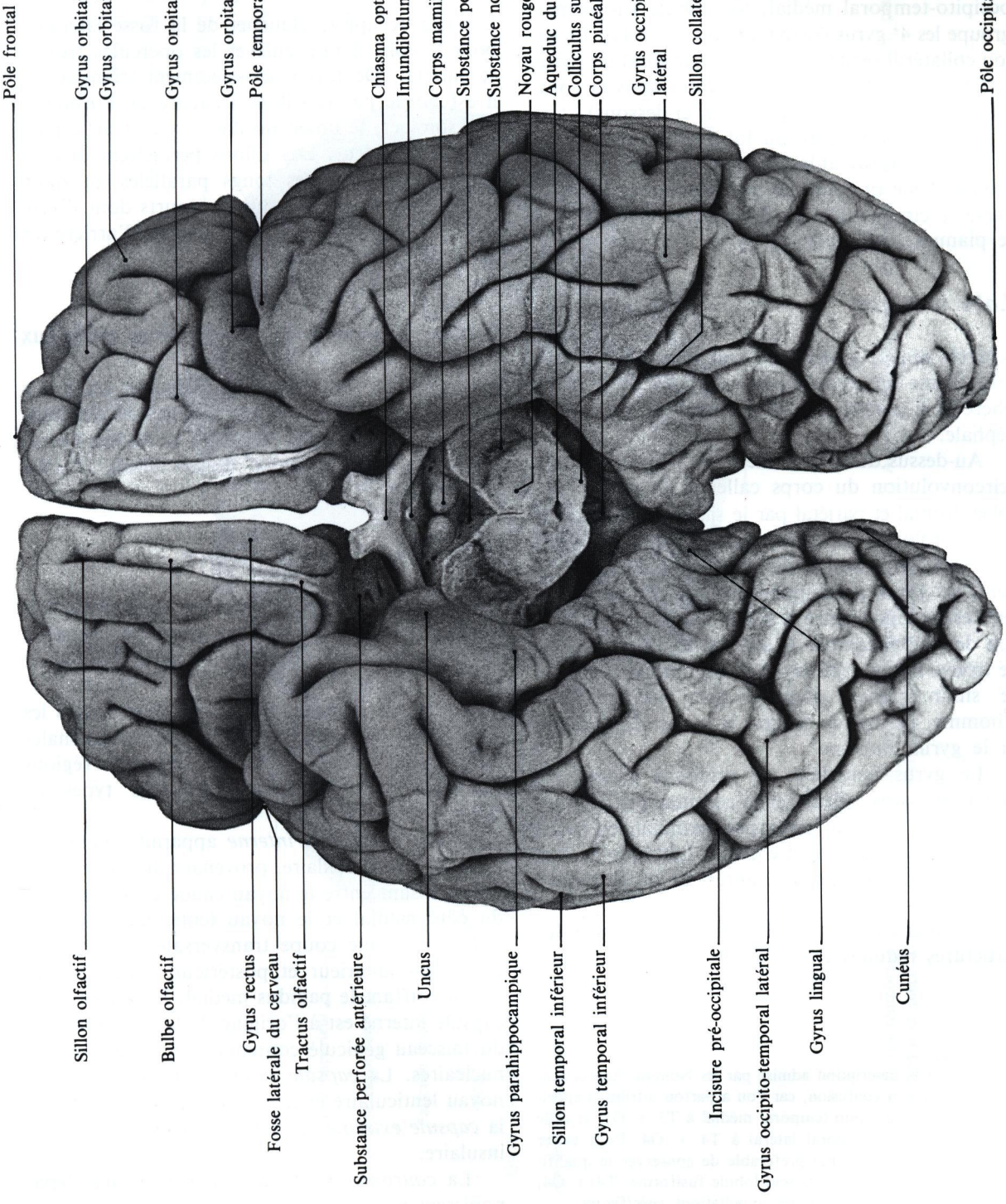

Fig. 4. Face inférieure du cerveau (d'après J Bossy (1971) Aspects macroscopiques de l'encéphale. Offidoc, Paris, planche 3)

ral moyen est situé entre les sillons temporaux supérieur et inférieur. Sous ce dernier, se trouve le gyrus temporal inférieur séparé du 3e gyrus occipital par l'incisure pré-occipitale. Sur une vue inférieure, les 3e gyrus temporal et occipital sont groupés sous l'appelation de gyrus occipito-temporal (latéral). A la face inférieure, le gyrus occipito-temporal médial, (ou lobule fusiforme), groupe les 4e gyrus occipital et temporal (1). Le sillon collatéral sépare le 4e gyrus temporal du gyrus parahippocampique (T5), qui entre dans la constitution du lobe limbique (voir ci-dessous).

La face supérieure du lobe temporal ne peut se voir qu'après ablation de l'opercule pariéto-frontal ; elle présente les gyrus temporaux transverses (circonvolutions de Heschl) et en arrière le planum temporale (fig 5).

Lobe limbique

Souvent appelé grand lobe limbique de Broca, ce lobe forme un cercle autour du seuil de l'hémisphère et il participe à la constitution du rhinencéphale.

Au-dessus du corps calleux, le gyrus cingulaire (circonvolution du corps calleux) est séparé des lobes frontal et pariétal par le sillon du cingulum ; il se prolonge dans la région rétro- et sous-spléniale par l'isthme du gyrus cingulaire qui le joint au gyrus parahippocampique (T5). Ce dernier est compris entre le sillon collatéral et le sillon de l'hippocampe. A son extrémité antérieure se trouve l'uncus (ou crochet) de l'hippocampe où le sillon rhinal, souvent peu marqué chez l'homme, permet de séparer le gyrus semi-lunaire et le gyrus ambiens.

Le gyrus cingulaire se prolonge autour du genou du corps calleux, et se continue par le gyrus sous-calleux, puis le gyrus paraterminal, en avant de la lame terminale. Le cercle limbique se termine par l'espace perforé antérieur où se trouve le gyrus diagonal.

A l'intérieur de ce lobe limbique se trouve des structures réduites chez l'homme formant la circonvolution intra-limbique : indusium gris, fasciola cinerea, gyrus denté, bandelette diagonale.

Cette entité complexe sera étudiée plus complètement au chapitre 27.

Insula

L'insula occupe le plancher de la fosse latérale ; pour le voir, il faut enlever les opercules frontal et pariétal. De forme grossièrement triangulaire, il est bordé par le sillon circulaire de l'insula et son sommet, le limen insulae, conduit à l'espace perforé antérieur. Des sillons permettent d'isoler deux gyrus insulaires longs parallèles au sillon latéral et trois gyrus insulaires courts dont l'inclinaison s'approche progressivement d'arrière en avant d'un plan coronal.

Substance blanche des hémisphères cérébraux

La substance blanche des hémisphères cérébraux comprend : des faisceaux de projection qui unissent le cortex cérébral aux structures sous-jacentes : des faisceaux d'association, et des commissures.

Mise en place topographique

La mise en place topographique générale se fait sur des coupes dans les trois plans de l'espace : coronal (frontal) (fig. 7), transversal (fig. 8) et médian (fig. 3).

La coupe médiane met en évidence toutes les formations commissurales. Les coupes coronales et transversales permettent de situer les régions topographiques contenant différents types de fibres.

Ainsi, la *capsule interne* apparaît comme un vaste courant fibrillaire, provenant du cortex cérébral, passant entre le noyau caudé et le thalamus du côté médial et le noyau lenticulaire du côté latéral. Sur une coupe transversale elle présente deux bras antérieur et postérieur, reliés par un genou coiffant le pallidus médial. Le genou de la capsule interne est à l'origine de la dénomination du faisceau géniculé contenant les fibres cortico-nucléaires. La *capsule externe* est située entre le noyau lenticulaire et le claustrum (avant-mur), et la *capsule extrême* entre le claustrum et le cortex insulaire.

La *couronne rayonnante* correspond à l'épanouissement de la capsule interne vers le cortex

(1) C'est la description admise par les Nomina Anatomica. Elle peut prêter à confusion, car l'on a parfois attribué l'appellation de gyrus occipito-temporal médial à T5 + O5, et celle de gyrus occipito-temporal latéral à T4 + O4. Pour éviter toute confusion, il semble préférable de conserver le qualificatif d'occipito-temporal au seul lobule fusiforme, T4 + O4, les autres gyrus possédant des appellations spécifiques

Fig. 5. Insula, gyrus temporaux transverses et planum temporale (d'après J Bossy (1971) Aspects macroscopiques de l'encéphale. Offidoc, Paris, planche 4). Le schéma en cartouche représente la pièce avant l'ablation des opercules frontal et pariétal

cérébral. Ces mêmes fibres sur une coupe transversale supra-calleuse apparaissent comme une formation blanche ovalaire, le *centre ovale*.

Sur la coupe coronale, la substance blanche reliant le lobe temporal à la région mésodiencéphalique forme la *région sous-lenticulaire* de par sa topographie. Selon le même principe la région située en arrière du noyau lenticulaire sur une coupe transversale s'appelle la *région rétro-lenticulaire* ; c'est une région complexe où se croisent les radiations auditives se dirigeant vers les gyrus temporaux transverses, et les radiations optiques allant du corps géniculé latéral au cortex strié (aire 17) ; c'est le *carrefour sensoriel* de Gratiolet.

Substance blanche de la région thalamique (fig. 6)

La région thalamique comprend d'abord toutes les fibres afférentes et efférentes du thalamus.

Les *radiations thalamiques* entrent dans la constitution de la couronne rayonnante.

Cette région comprend des faisceaux d'associations :

- le *faisceau thalamique* unit le pallidus médial aux noyaux ventral antérieur et ventral intermédiaire du thalamus ; avec des fibres dentato-thalamiques, il forme le champ H1 de Forel.
- le *faisceau lenticulaire* groupe des fibres partant du pallidus médial en formant le champ H2 de Forel. Ces fibres rejoignent le faisceau thalamique et de là le thalamus.
- les fibres formant l'*anse lenticulaire* partent du pallidus médial et rejoignent le faisceau lenticulaire.
- le *faisceau subthalamique* joint le globus pallidus au noyau subthalamique.
- la *strie médullaire du thalamus* est située dans les ténia d'insertion de la toile choroïdienne du 3e ventricule, formant les habénula ; elle se termine dans le noyau habénulaire.
- la *strie terminale* court dans le sillon thalamo-caudé, unissant le corps amygdaloïde à la région septale.

Substance blanche télencéphalique (figs. 7, 8)

La substance blanche télencéphalique fait suite sans discontinuité à la substance blanche thalamique ; elle comprend des faisceaux de projection qui seront vus plus loin avec les bases des gran-

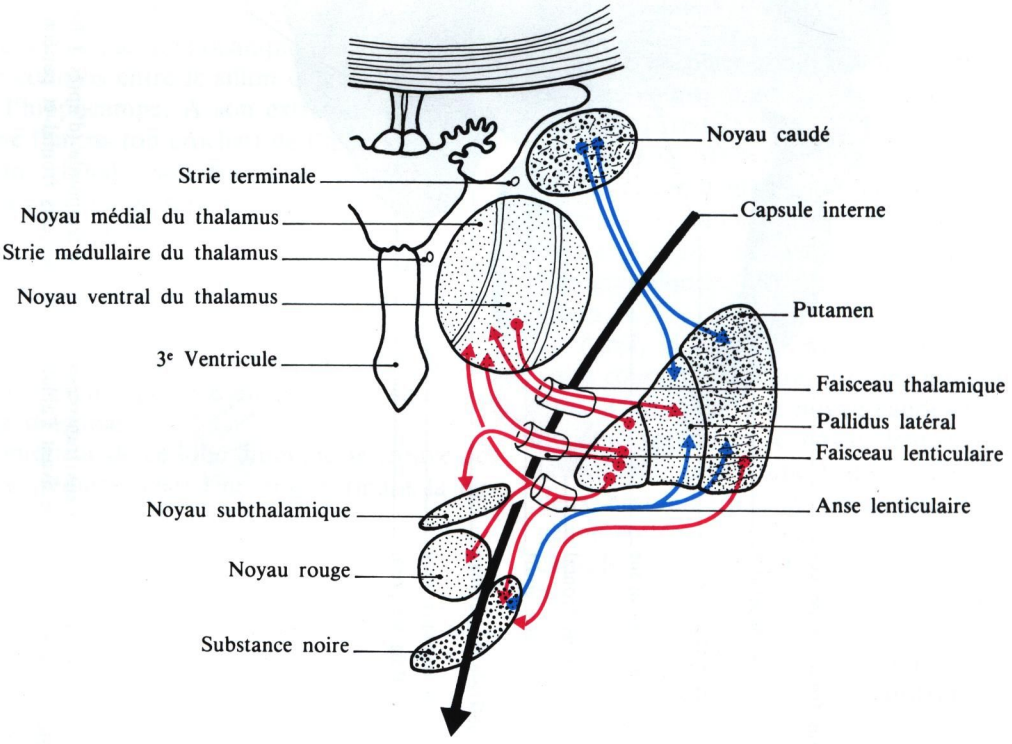

Fig. 6. Substance blanche de la région thalamique sur une coupe coronale

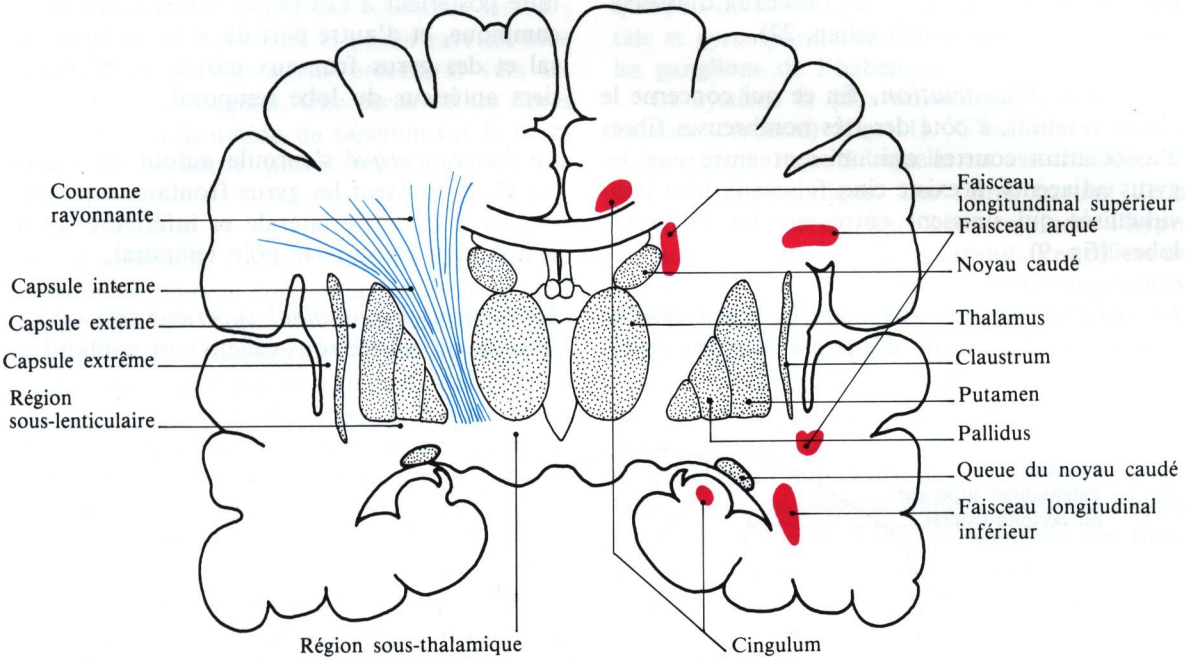

Fig. 7. Schéma de la substance blanche des hémisphères cérébraux sur une coupe coronale

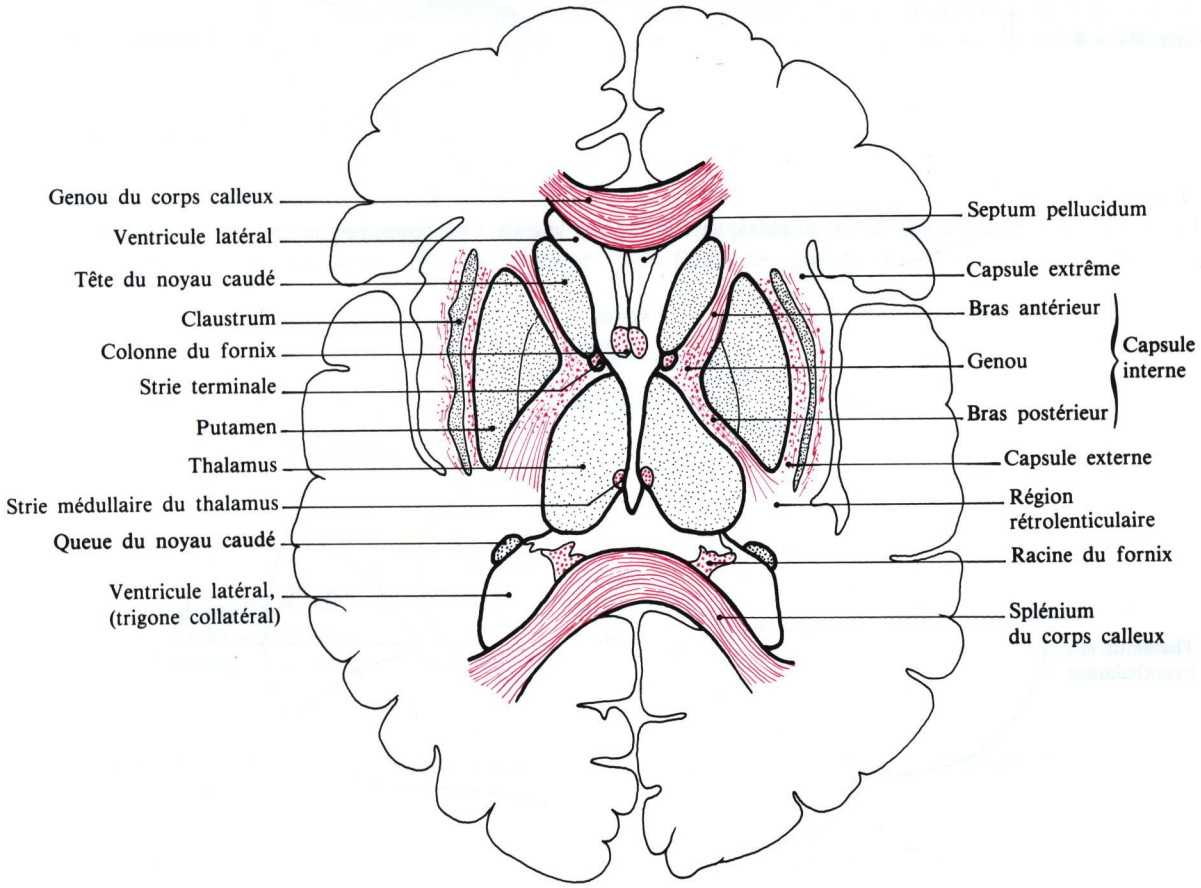

Fig. 8. Schéma de la substance blanche des hémisphères cérébraux sur une coupe transversale

des fonctions (3e partie), des faisceaux d'association et des commissures (chap. 22).

Faisceaux d'association. En ce qui concerne le cortex cérébral, à côté des très nombreuses fibres d'association courtes qui unissent entre eux les gyrus adjacents, il existe cinq faisceaux bien individualisés qui unissent entre eux les différents lobes (fig. 9).

Le faisceau unciné situé sous le limen insulae groupe des fibres allant d'une part du gyrus orbitaire postérieur à l'extrémité du gyrus parahippocampique, et d'autre part du gyrus orbitaire latéral et des gyrus frontaux moyen et inférieur au tiers antérieur du lobe temporal.

Le faisceau arqué s'enroule autour de l'insula ; ses fibres unissent les gyrus frontaux supérieur et moyen à la partie latérale et inférieure du lobe temporal y compris le pôle temporal.

Le faisceau longitudinal supérieur (ou occipito-frontal, ou encore sous-calleux) est appliqué pro-

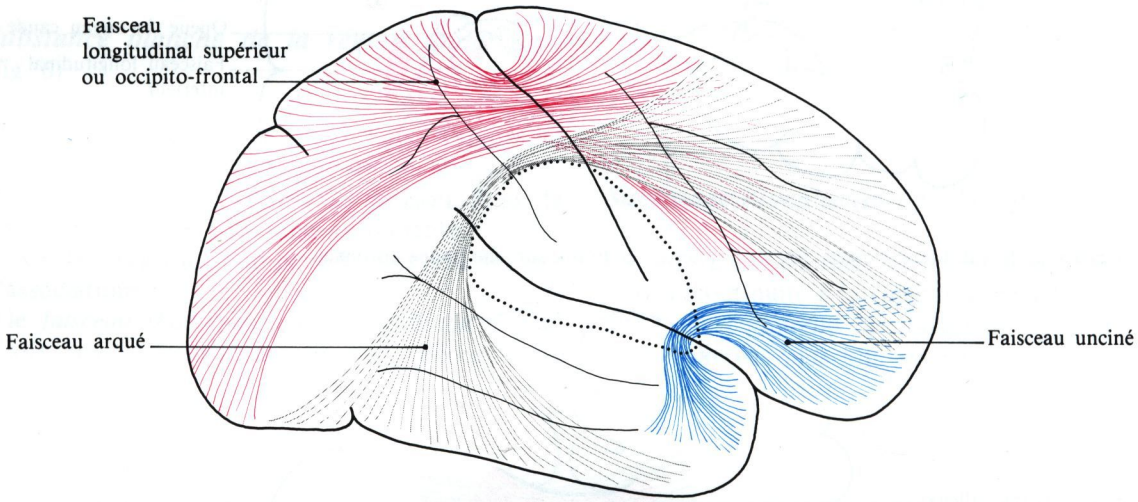

Fig. 9. Faisceaux d'associations intrahémisphériques sur une vue latérale d'un hémisphère droit

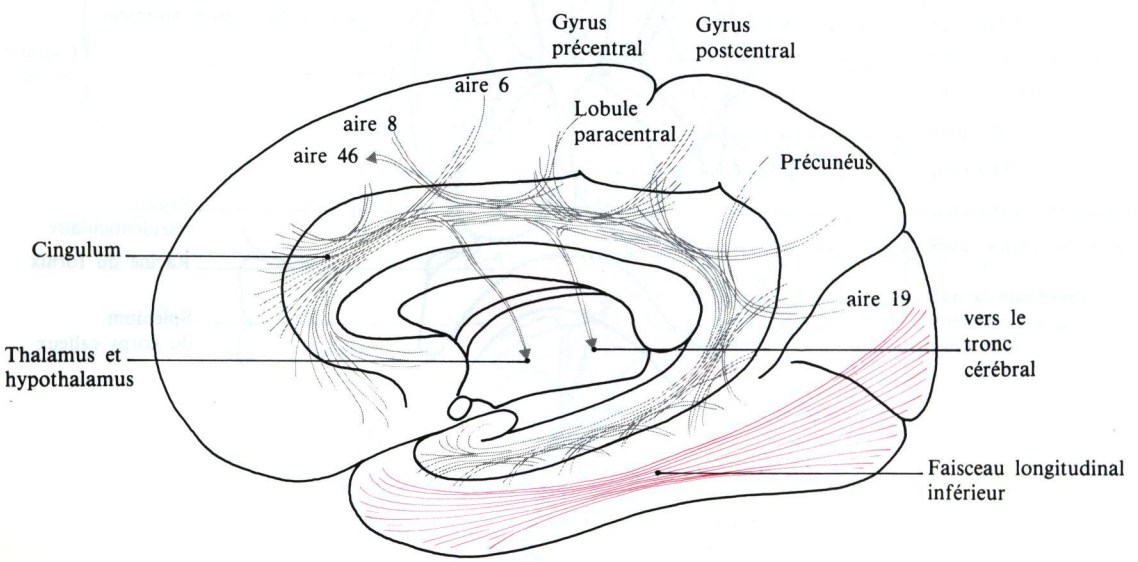

Fig. 10. Faisceaux d'association intrahémisphériques sur une vue médiale d'un hémisphère droit

fondément contre la paroi du ventricule latéral ; il va de la partie supérieure et postérieure du lobe frontal, y compris le gyrus précentral vers les lobes pariétal et occipital. Une partie de ses fibres entre dans la constitution du tapetum sur la paroi latérale de la corne postérieure du ventricule latéral.

Du côté médial de l'hémisphère (fig. 10), le *cingulum* est un faisceau composite entourant le seuil de l'hémisphère, et qui suit donc le lobe limbique. Ce faisceau contient des fibres de longueur variable, en général pas très longues, unissant les différentes parties du lobe limbique aux aires corticales qui l'entourent ; de plus un certain nombre de fibres sont transcalleuses et rejoignent les noyaux gris centraux, l'hypothalamus et le tegmentum du mésencéphale.

Le faisceau longitudinal inférieur, (ou temporo-occipital), unit les deux pôles temporal et occipital en cheminant sur la paroi latérale du ventricule latéral.

En dehors de ces faisceaux corticaux ou télencéphaliques, on trouve des faisceaux d'association télencéphalo-diencéphaliques, ou télencéphalo-mésencéphaliques.

Le faisceau médial du télencéphale a été décrit avec l'hypothalamus (chap. 18, fig. 9) ; la *strie terminale* unit le corps amygdaloïde à la région hypothalamique et à la région septale ; quant à la *strie médullaire du thalamus*, elle ne contient que peu de fibres d'origine corticale (région septale et gyrus paraterminal) qui se terminent dans les ganglions de l'habénula.

Le système le plus volumineux est le *fornix* (trigone cérébral) (fig. 11). C'est une structure paire et symétrique à laquelle est associée la commissure hippocamique. Les fibres partent de la formation hippocampique pour rejoindre l'hypothalamus, corps mamillaire surtout. Les piliers du fornix font suite à la fimbria ; ils se rapprochent et s'unissent sous le corps calleux en formant le corps du fornix. Séparé du corps calleux par le septum pellucidun, il se prolonge vers la région antérieure du 3e ventricule ; là le tronc du fornix se courbe et se divise en deux colonnes qui forment la paroi antérieure des trous interventriculaires avant de pénétrer dans la paroi de l'hypothalamus. Le plus gros contingent de ces fibres se destine aux noyaux mamillaires et passe en arrière de la commissure antérieure ; celles se destinant à la région préoptique, à la région septale et à la substance perforée antérieure, passent en avant de cette commissure, formant la portion précommissurale du fornix. Dans tout son trajet libre, le fornix donne insertion à la toile choroïdienne du ventricule latéral par le ténia du fornix.

Commissures (fig. 12). Une coupe médiane intéresse par définition toutes les structures traversant le plan médian, c'est-à-dire les formations commissurales. Certaines sont bien individualisées d'autres beaucoup moins.

Dans les parois du 3e ventricule se trouvent

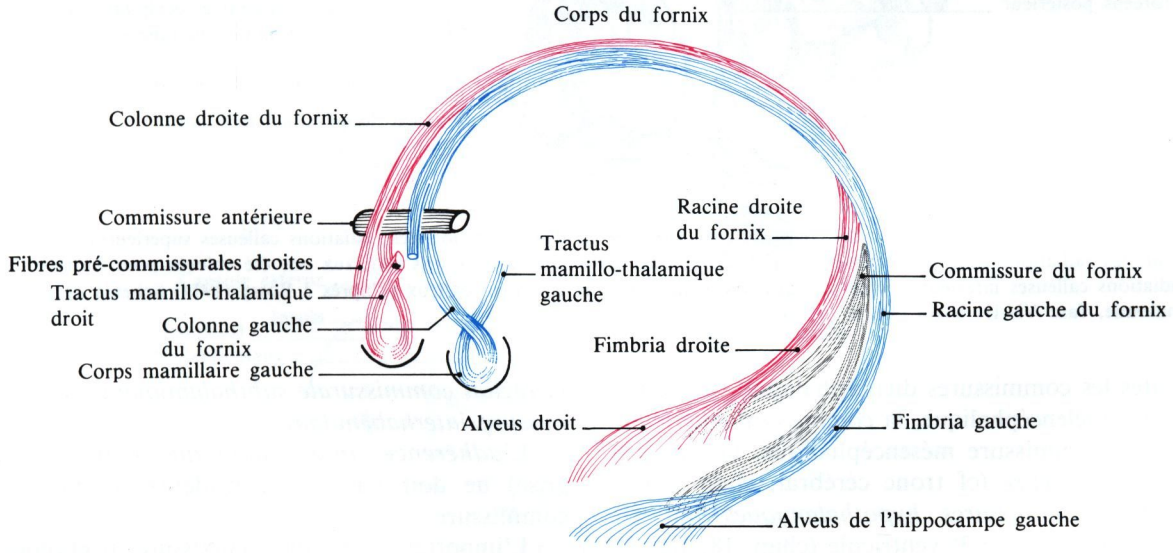

Fig. 11. Fornix

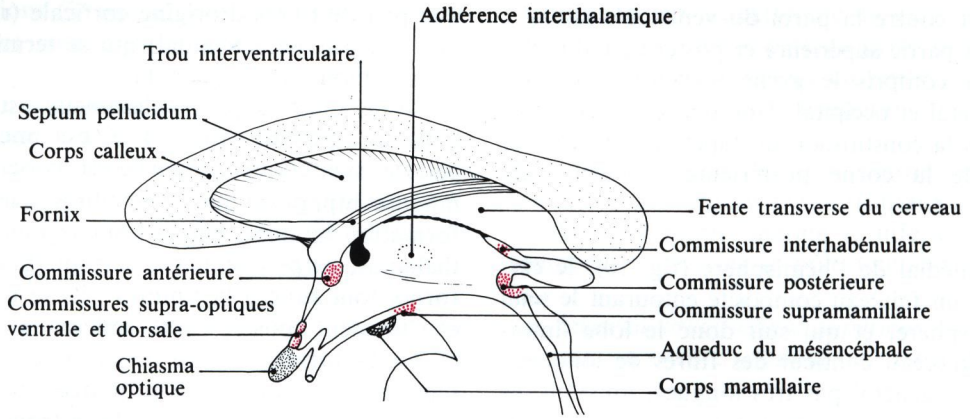

Fig. 12. Commissures du 3e ventricule

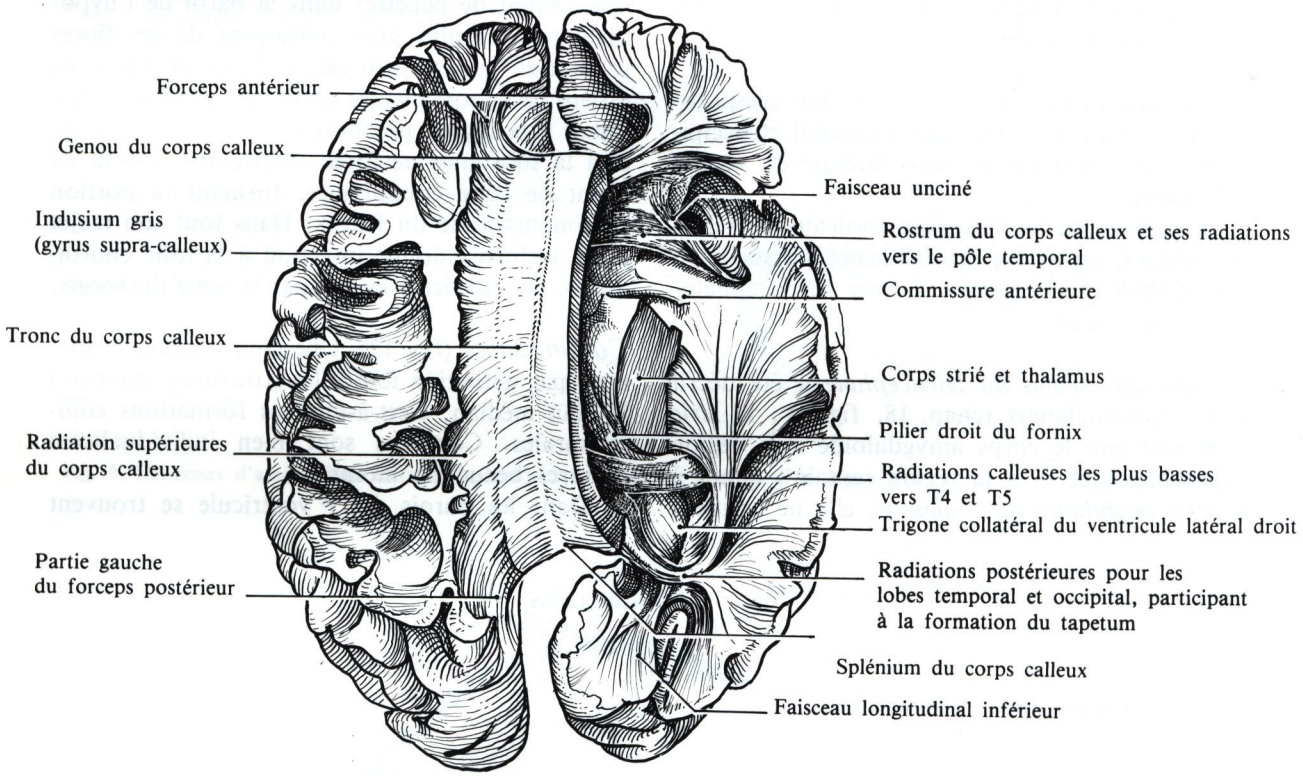

Fig. 13. Dessin d'une préparation du corps calleux. Du côté *gauche*, dissection des radiations calleuses supérieures ; du côté *droit*, les radiations calleuses supérieures, l'insula et une partie des noyaux gris centraux ont été enlevés pour montrer les radiations calleuses inférieures issues du rostrum et du splénium du corps calleux (d'après J Bossy (1974) Schéma de neuro-anatomie, fasc VII-II. Vigot, Paris, p 98)

toutes les commissures diencéphaliques, une commissure télencéphalique, la *commissure antérieure*, et une commissure mésencéphalique, la *commissure postérieure* (cf tronc cérébral, chap. 15).

Les *commissures hypothalamiques* ont été envisagées avec le 3e ventricule (chap. 18, fig. 8). On doit y ajouter la *commissure supra-mamillaire,* la *région commissurale subthalamique* et la *commissure interhabénulaire.*

L'*adhérence interthalamique* (commissure grise) ne doit pas être considérée comme une commissure.

L'importance de trois commissures télencéphaliques est liée à celle du cortex correspondant. Le

corps calleux est la commissure néopalliale (fig. 13) ; cette volumineuse commissure dont la surface de section est de 700 mm2 chez l'adulte, est un peu plus importante chez l'homme que chez la femme, et chez l'ambidextre que chez le droitier. Elle contient 200 ou 300 millions de fibres. A la coupe, le corps calleux présente un corps, un genou et un bec du côté antérieur, un splénium (bourrelet) en arrière. A partir de ce groupement médian, les fibres s'épanouissent vers tout le néopallium par les radiations du corps calleux. Les radiations du genou, à destination préfrontale, forme le forceps antérieur, et celles du splénium, occipito-temporales, le forceps postérieur. Sur la face dorsale du corps calleux repose l'indusium gris avec les stries longitudinales, médiale et latérale (de Lancisi), que l'on doit rattacher au rhinencéphale.

La commissure antérieure est plutôt une commissure paléopalliale, de composition complexe (fig. 14). Ses fibres antérieures unissent des structures olfactives : bulbe olfactif, tubercule olfactif et nucleus accumbens septi ; ses fibres moyennes joignent les opercules frontal et pariétal, l'insula, le noyau lenticulaire, des fibres de la strie terminale, de la strie médullaire du thalamus, du fornix, de la bandelette diagonale et de l'hypothalamus ; quant à la partie postérieure, elle participe aux liaisons entre les lobes temporaux et occipitaux, l'hippocampe et le corps amygdaloïde.

Enfin, *la commissure du fornix* (de l'hippocampe) unit les deux hippocampes. Elle réalise le psaltérium entre les deux piliers du fornix (fig. 11).

La commissure supramamillaire contient surtout des fibres unissant les deux noyaux subthalamiques [Barr et Kiernan, cf. chap. 15, ref. 3].

Topographie des hémisphères cérébraux

La topographie des hémisphères cérébraux ne peut se comprendre que par l'étude d'un certain nombre de coupes orientées dans les trois plans de l'espace : sagittal, transversal, coronal (frontal).

Pour comprendre les coupes du cerveau quelqu'en soit le plan, il faut se référer à la coupe médiane et à la disposition spatiale des noyaux gris centraux et des ventricules latéraux.

La coupe transversale (horizontale) passant par le genou et le splénium du corps calleux, dite de Flechsig (fig. 15) est fondamentale pour comprendre la topographie de la substance grise et de la substance blanche du cerveau. Quant aux coupes coronales les figs. 17 à 22 montrent bien que le contenu de chacune se transforme complètement sur une distance de quelques millimètres ; leur compréhension sera plus facile après un repérage soigneux sur une coupe médiane et une coupe transversale.

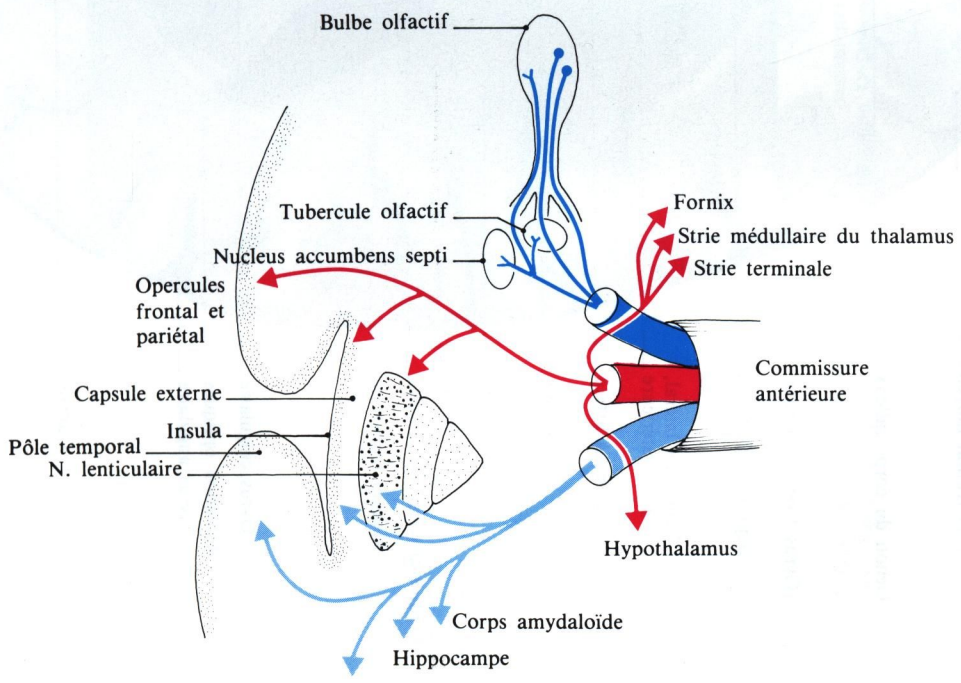

Fig. 14. Commissure antérieure

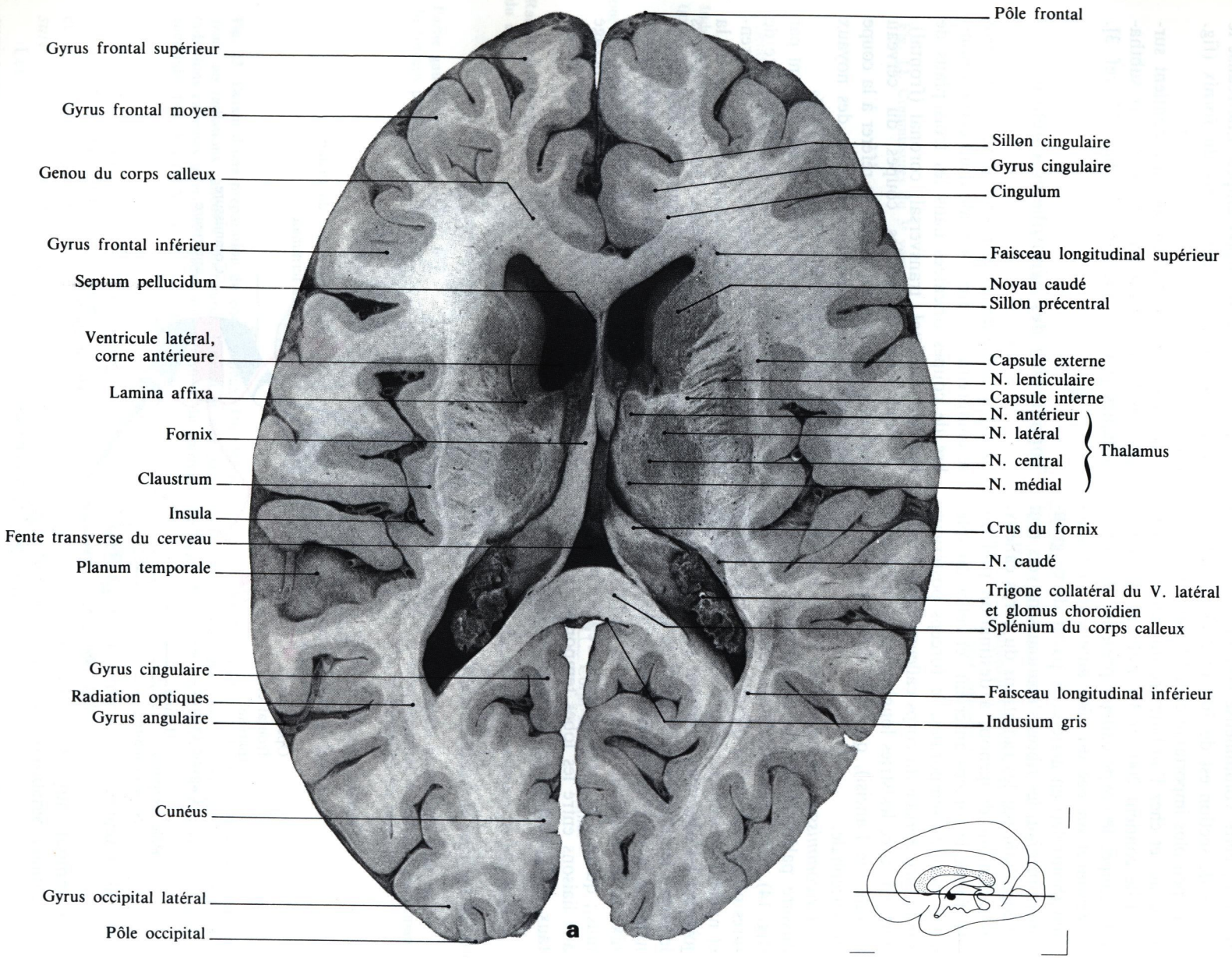
Pôle frontal
Gyrus frontal supérieur
Gyrus frontal moyen
Sillon cingulaire
Gyrus cingulaire
Genou du corps calleux
Cingulum
Gyrus frontal inférieur
Faisceau longitudinal supérieur
Septum pellucidum
Noyau caudé
Sillon précentral
Ventricule latéral, corne antérieure
Capsule externe
N. lenticulaire
Lamina affixa
Capsule interne
N. antérieur
Fornix
N. latéral
Thalamus
N. central
Claustrum
N. médial
Insula
Crus du fornix
Fente transverse du cerveau
Planum temporale
N. caudé
Trigone collatéral du V. latéral et glomus choroïdien
Splénium du corps calleux
Gyrus cingulaire
Faisceau longitudinal inférieur
Radiation optiques
Gyrus angulaire
Indusium gris
Cunéus
Gyrus occipital latéral
Pôle occipital
a

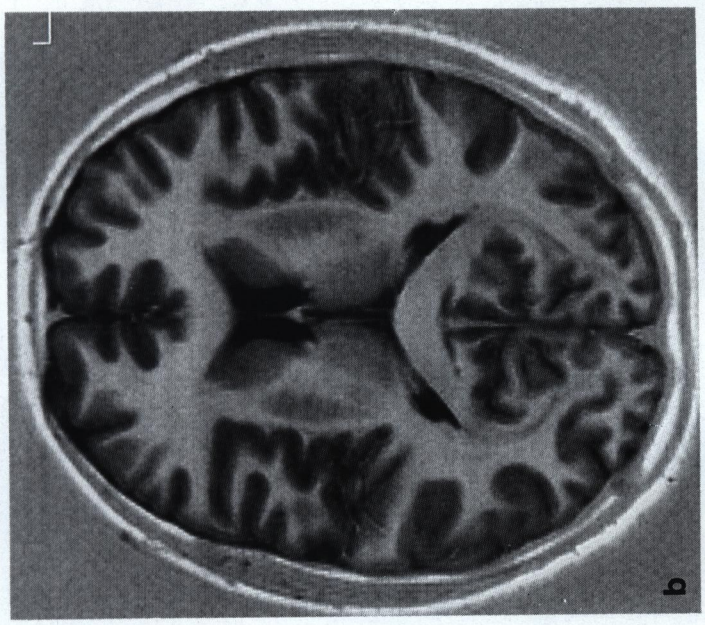

Fig. 15. a Coupe transversale (horizontale), dite de Flechsig, passant par le genou et le splénium du corps calleux (d'après J Bossy (1971) Aspects macroscopiques de l'encéphale. Offidoc, Paris, planche 6) ; **b** Coupe IRM (Collection D Doyon, Hôpital Bicêtre, France)

Gyrus cingulaire
Ventricule latéral, corne antérieure
Fornix
Insula
Gyrus frontal inférieur
Commissure antérieure
3e Ventricule
Thalamus
N. antérieur
N. latéral
N. médial
Gyrus temporal supérieur
Corps géniculé médial
Fimbria
Gyrus fasciolaris
Ventricule latéral, corne postérieure
Gyrus lingual
Gyrus occipital latéral
Cunéus
Sillon frontal supérieur
Genou du corps calleux
Septum pellucidum
Sillon frontal inférieur
Noyau caudé (tête)
Putamen
Capsule interne, racine antérieure
Capsule externe
Capsule interne (genou)
Globus pallidus, latéral
Globus pallidus, médial
Capsule interne, racine postérieure
Commissure postérieure
Bras du colliculus supérieur
Pulvinar
Noyau caudé
Hippocampe
Colliculus supérieur
Sillon pariéto-occipital
Sillon calcarin

a

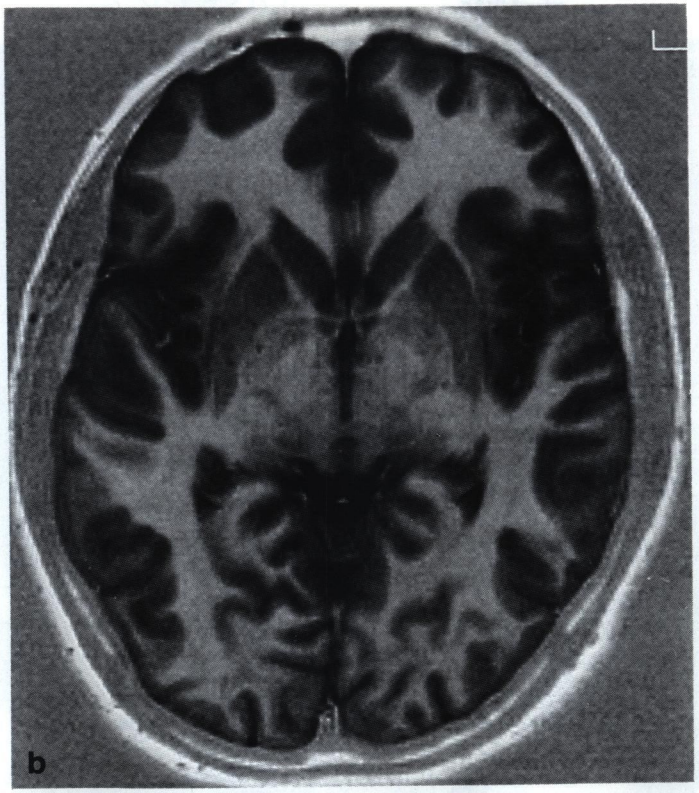

Fig. 16. a Coupe transversale passant par le genou du corps calleux et la commissure postérieure (d'après J Bossy (1971) Aspects macroscopiques de l'encéphale. Offidoc, Paris, planche 7) ; **b** Coupe IRM (Collection D Doyon, Hôpital Bicêtre, France)

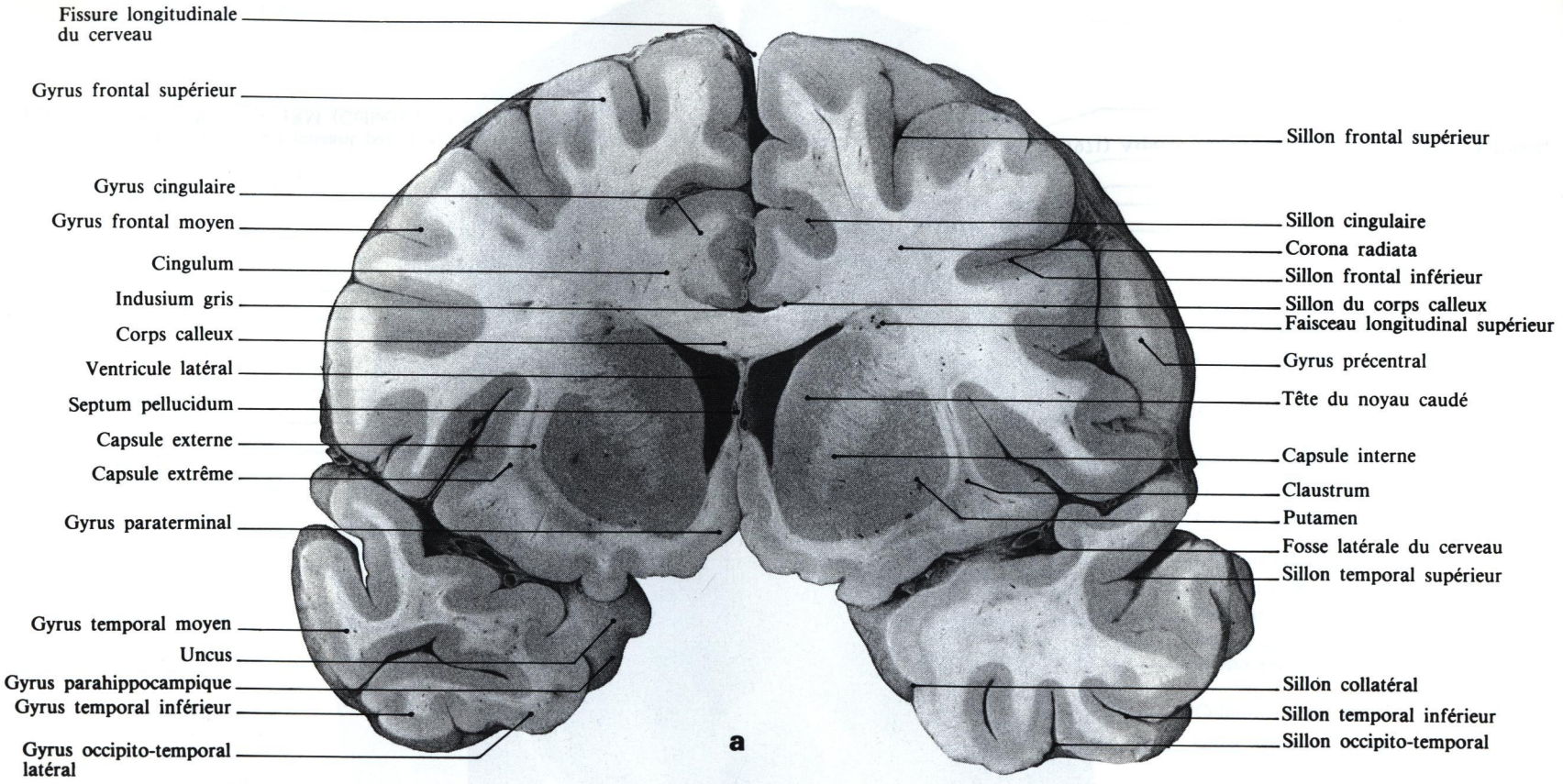
Fissure longitudinale du cerveau
Gyrus frontal supérieur
Gyrus cingulaire
Gyrus frontal moyen
Cingulum
Indusium gris
Corps calleux
Ventricule latéral
Septum pellucidum
Capsule externe
Capsule extrême
Gyrus paraterminal
Gyrus temporal moyen
Uncus
Gyrus parahippocampique
Gyrus temporal inférieur
Gyrus occipito-temporal latéral
Sillon frontal supérieur
Sillon cingulaire
Corona radiata
Sillon frontal inférieur
Sillon du corps calleux
Faisceau longitudinal supérieur
Gyrus précentral
Tête du noyau caudé
Capsule interne
Claustrum
Putamen
Fosse latérale du cerveau
Sillon temporal supérieur
Sillon collatéral
Sillon temporal inférieur
Sillon occipito-temporal
a

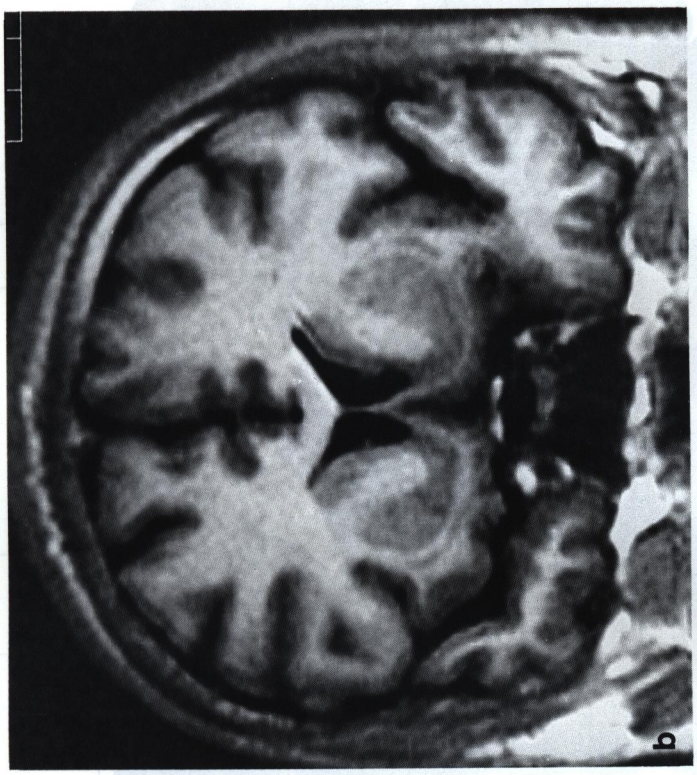

Fig. 17. **a** Coupe coronale (frontale) passant entre le bec du corps calleux et la lame terminale (d'après J Bossy (1971) Aspects macroscopiques de l'encéphale. Offidoc, Paris, planche 8) ; **b** Coupe IRM (Collection D Doyon, Hôpital Bicêtre, France)

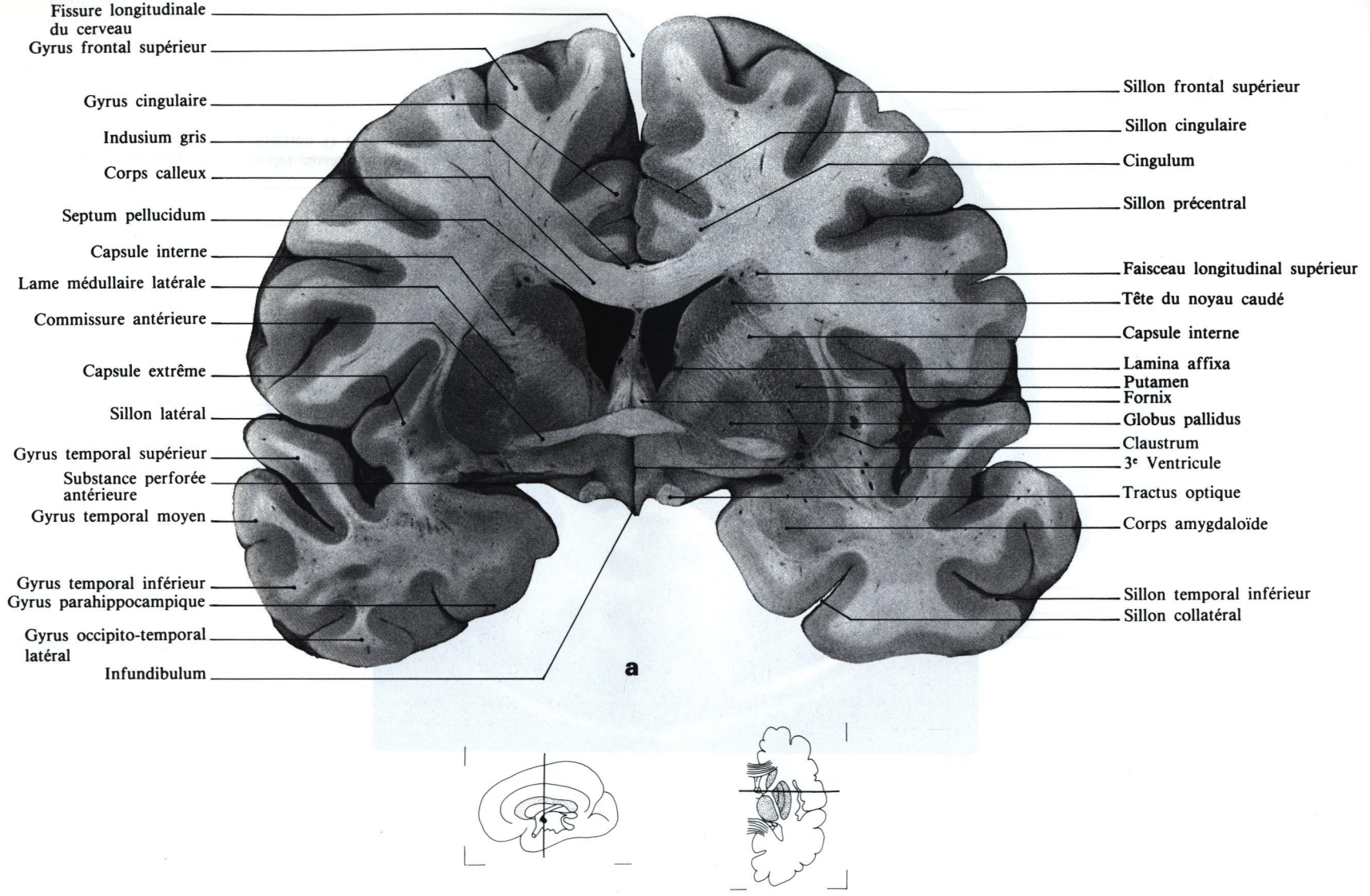
Fissure longitudinale du cerveau
Gyrus frontal supérieur
Gyrus cingulaire
Indusium gris
Corps calleux
Septum pellucidum
Capsule interne
Lame médullaire latérale
Commissure antérieure
Capsule extrême
Sillon latéral
Gyrus temporal supérieur
Substance perforée antérieure
Gyrus temporal moyen
Gyrus temporal inférieur
Gyrus parahippocampique
Gyrus occipito-temporal latéral
Infundibulum
Sillon frontal supérieur
Sillon cingulaire
Cingulum
Sillon précentral
Faisceau longitudinal supérieur
Tête du noyau caudé
Capsule interne
Lamina affixa
Putamen
Fornix
Globus pallidus
Claustrum
3e Ventricule
Tractus optique
Corps amygdaloïde
Sillon temporal inférieur
Sillon collatéral
a

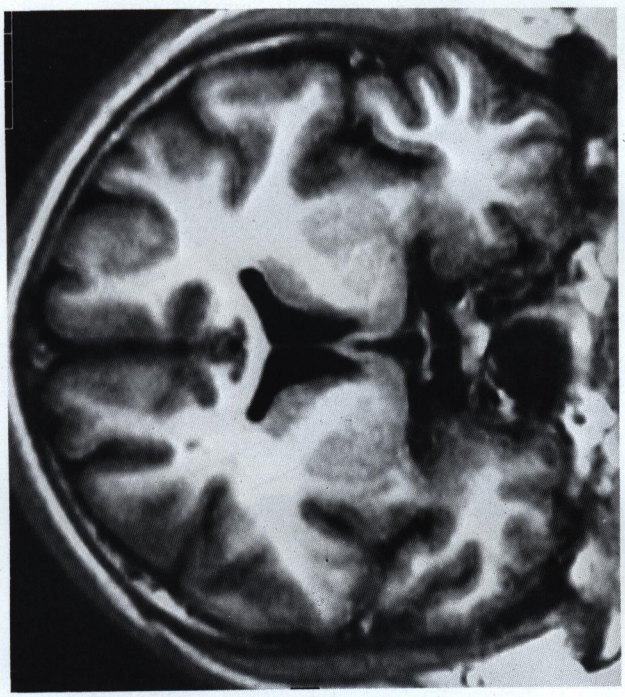

Fig. 18. **a** Coupe coronale passant par l'infundibulum et la commissure antérieure (d'après J Bossy (1971) Aspects macroscopiques de l'encéphale. Offidoc, Paris, planche 9) ; **b** Coupe IRM (Collection D Doyon, Hôpital Bicêtre, France)

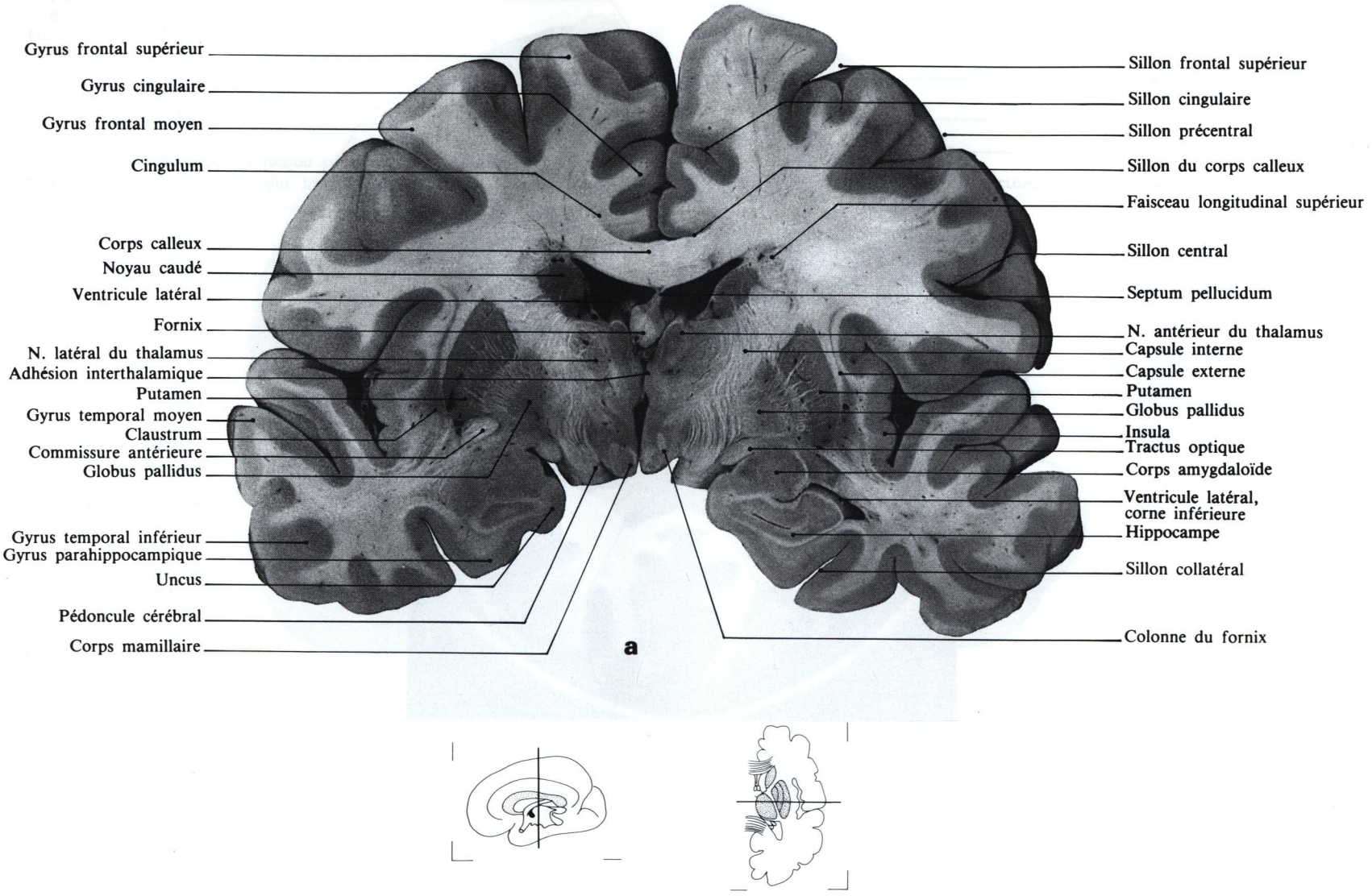
Gyrus frontal supérieur
Gyrus cingulaire
Gyrus frontal moyen
Cingulum
Corps calleux
Noyau caudé
Ventricule latéral
Fornix
N. latéral du thalamus
Adhésion interthalamique
Putamen
Gyrus temporal moyen
Claustrum
Commissure antérieure
Globus pallidus
Gyrus temporal inférieur
Gyrus parahippocampique
Uncus
Pédoncule cérébral
Corps mamillaire
Sillon frontal supérieur
Sillon cingulaire
Sillon précentral
Sillon du corps calleux
Faisceau longitudinal supérieur
Sillon central
Septum pellucidum
N. antérieur du thalamus
Capsule interne
Capsule externe
Putamen
Globus pallidus
Insula
Tractus optique
Corps amygdaloïde
Ventricule latéral, corne inférieure
Hippocampe
Sillon collatéral
Colonne du fornix
a

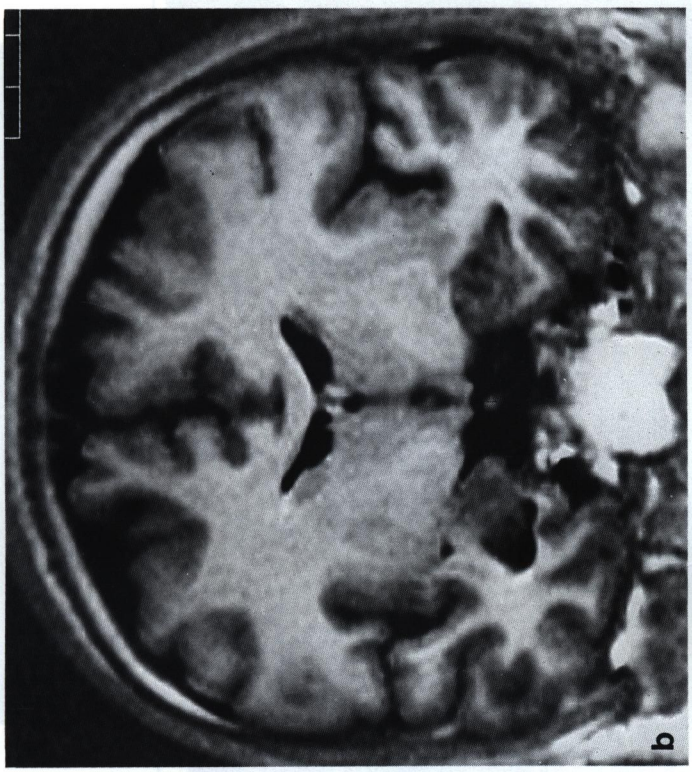

Fig. 19. a Coupe coronale passant par les corps mamillaires (d'après J Bossy (1971) Aspects macroscopiques de l'encéphale. Offidoc, Paris, planche 10) ; **b** Coupe IRM (Collection D Doyon, Hôpital Bicêtre, France)

Lobule paracentral
Gyrus précentral
Gyrus cingulaire
Cingulum
Ventricule latéral
Noyau caudé
Gyrus postcentral
Fornix
Insula
Putamen
Claustrum
Lame médullaire latérale
3e Ventricule
N. subthalamique
Substance noire
Pédoncule cérébral
Gyrus parahippocampique
Gyrus temporal inférieur
Noyau rouge
Sillon cingulaire
Sillon central
Corps calleux
Faisceau longitudinal supérieur
Lamina affixa
N. antérieur
Ténia
N. médial
du thalamus
Capsule externe
Globus pallidus
Putamen
N. lenticulaire
Sillon latéral
Capsule interne
Tractus optique
Plexus choroïde
Sillon temporal supérieur
Queue du noyau caudé
Ventricule latéral, corne inférieure
Sillon temporal inférieur
Sillon occipito-temporal
Sillon collatéral
a

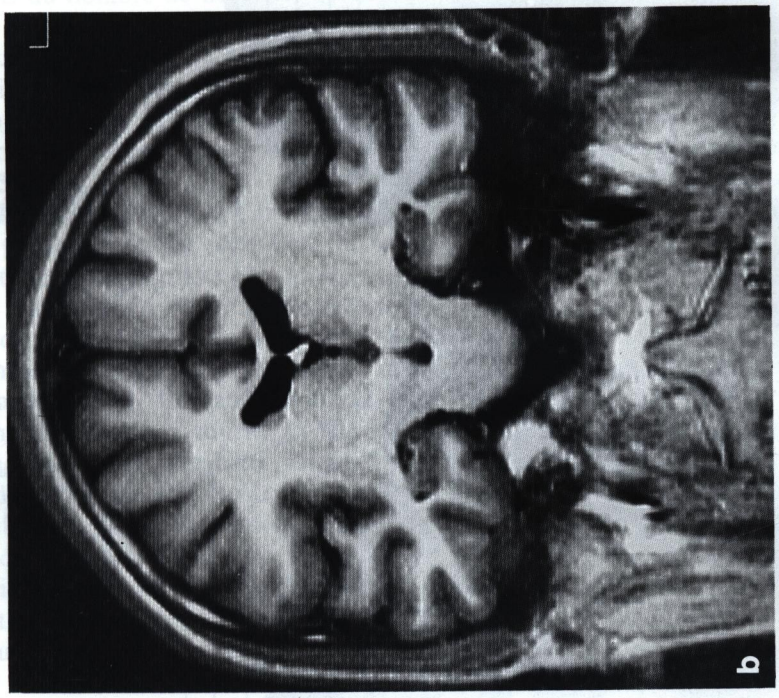

Fig. 20. a Coupe coronale passant par le noyau subthalamique (d'après J Bossy (1971) Aspects macroscopiques de l'encéphale. Offidoc, Paris, planche 11) ; **b** Coupe IRM (Collection D Doyon, Hôpital Bicêtre, France)

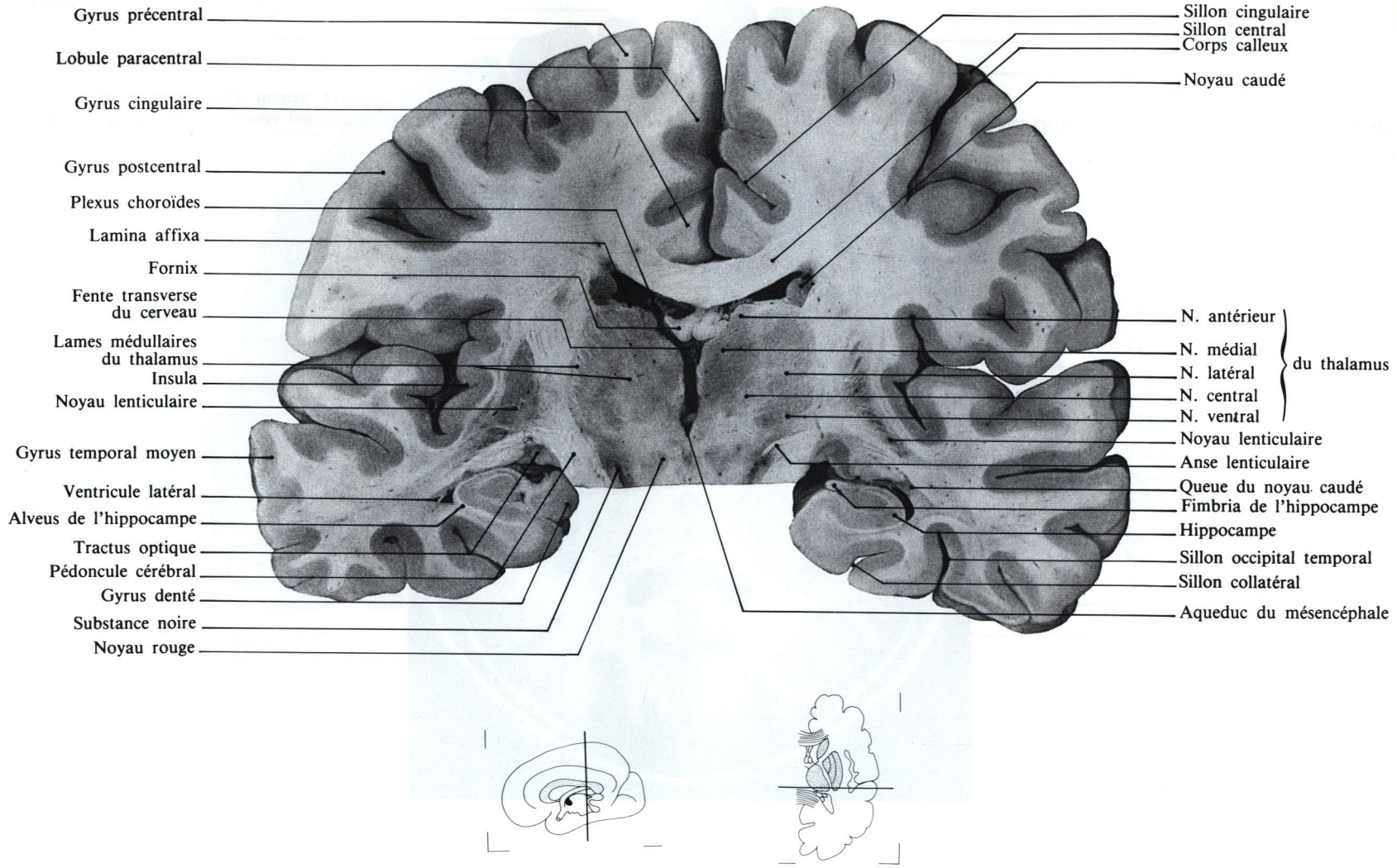

Fig. 21. Coupe coronale passant par le noyau rouge (d'après J Bossy (1971) Aspects macroscopiques de l'encéphale. Offidoc, Paris, planche 12)

Structure du cortex cérébral

La structure du cortex cérébral se présente sous deux aspects morphologiques classiques : répartition des corps cellulaires, (ou cytoarchitectonie), et répartition des fibres nerveuses myélinisées, (ou myéloarchitectonie). On ajoute aussi un angioarchitectonie, une glioarchitectonie et une chémoarchitectonie. Seules sont envisagées ici les deux premières ; les trois autres le seront respectivement dans les chap. 28, 29 et 31.

Les neurones corticaux

Les estimations du nombre de neurones corticaux varient entre 2 et 14 milliards.

D'après leur morphologie, on en distingue cinq groupes principaux : cellules pyramidales, cellules granulaires (ou étoilées), cellules fusiformes, cellules de Martinotti et cellules horizontales (de Cajal) (fig. 23).

Les cellules pyramidales ont un péricaryon en forme de pyramide ou de cône dont la hauteur oscille entre 10 à 15 μm. Les plus grosses sont connues sous l'appellation de cellules pyramidales géantes de Betz ; elles peuvent atteindre 100 μm de hauteur et sont localisées dans l'aire motrice primaire (aire 4). Le dendrite apical des cellules pyramidales atteint la couche I ; leur base reçoit une couronne de dendrites basaux, et l'axone part du milieu de cette base pour s'enfoncer dans la substance blanche, en envoyant un certain nombre de branches collatérales récurrentes.

Les grains, ou cellules stellaires, sont beaucoup plus petits, de l'ordre de 8 μm. Leurs prolongements aussi bien axoniques que dendritiques sont courts.

Les cellules fusiformes sont beaucoup moins nombreuses ; localisées surtout dans les couches profondes, elles possèdent un dendrite pouvant atteindre les couches superficielles, alors que l'autre reste dans les mêmes couches. L'axone pénètre dans la substance blanche et participe aux systèmes associatifs et commissuraux

Les cellules de Martinotti sont présentes dans tout le cortex à l'exception de la couche superficielle. De forme variable, avec des dendrites courts, ces cellules envoient un axone qui atteint l'une des couches superficielles, en général la couche I.

Enfin, *les cellules horizontales*, de Cajal, sont strictement localisées dans la couche I. Le péricaryon a un aspect fusiforme entre deux touffes dendritiques de type opposito-polaire, et un axone latéral qui court tangentiellement à la surface corticale.

Structure du cortex cérébral (fig. 24)

L'écorce cérébrale, ou pallium, représente environ 35 % du poids du cerveau humain. Du point de vue phylogénique, on observe une évolution remarquable qui part d'une structure simple à 2 ou 3 couches cellulaires plus ou moins bien individualisées, pour aboutir à une structure parfaitement systématisée à 6 couches. Cette évolution a permis de définir l'archéo-, le paléo- et le néo-cortex.

Chez l'homme, ce dernier constitue la majorité du cortex. De plus, selon l'importance des couches, on distingue :

- un *cortex homotypique*, avec une répartition harmonieuse des 6 couches, de type associatif ;
- un *cortex hétérotypique agranulaire*, ou dominent les couches de cellules pyramidales, de type moteur ; et
- un *cortex hétérotypique granulaire*, ou koniocortex, de type sensitif.

Cet ensemble porte le nom d'**isocortex**.

De la superficie à la profondeur (fig. 24) on trouve :

- la couche I ou *couche moléculaire* ; encore appelée couche plexiforme à cause d'un plexus tangentiel souvent dense correspondant aux ramifications dendritiques des cellules pyramidales et aux terminaisons axonales des cellules de Martinotti ;
- la couche II, *couche granulaire externe*, formée de grains dont les dendrites proviennent de la couche I, et dont les axones se dirigent vers les couches profondes du cortex ;
- la couche III, *couche pyramidale* (externe) est formée de petites cellules pyramidales dont les dendrites viennent de la couche I et dont la plupart des axones pénètrent dans la substance blanche (fibres associatives et commissurales) ;
- la couche IV, *couche granulaire interne*, est formée de cellules étoilées (grains), nombreuses et serrées ; elle contient la couche externe de Baillarger. Les axones de ces cellules se ramifient à l'intérieur de cette couche ; quelques cellules, plus grosses, envoient leurs axones dans les couches V et VI ;
- la couche V, *couche ganglionnaire* (couche pyramidale interne), contient des cellules pyramidales de taille moyenne et grande ; on y ren-

Lobule paracentral
Gyrus cingulaire
Gyrus post-central
Cingulum
Racine du fornix
Pulvinar
Capsule interne, rétro-lenticulaire
Gyrus supramarginal
Capsule externe
Corps géniculé médial
Corps géniculé latéral
Capsule interne sous-lenticulaire
Gyrus temporal supérieur
Gyrus temporal moyen
Gyrus temporal inférieur
Gyrus denté
Fimbria de l'hippocampe
Gyrus parahippocampique
Sillon cingulaire
Sillon post-central
Sillon intrapariétal
Couronne rayonnante
Sillon du corps calleux
Corps calleux
Noyau caudé
Ventricule latéral, partie centrale
Sillon latéral
Thalamus
Fimbria de l'hippocampe
Queue du noyau caudé
Hippocampe
Sillon collatéral
Sillon occipito-temporal
Splénium du corps calleux

a

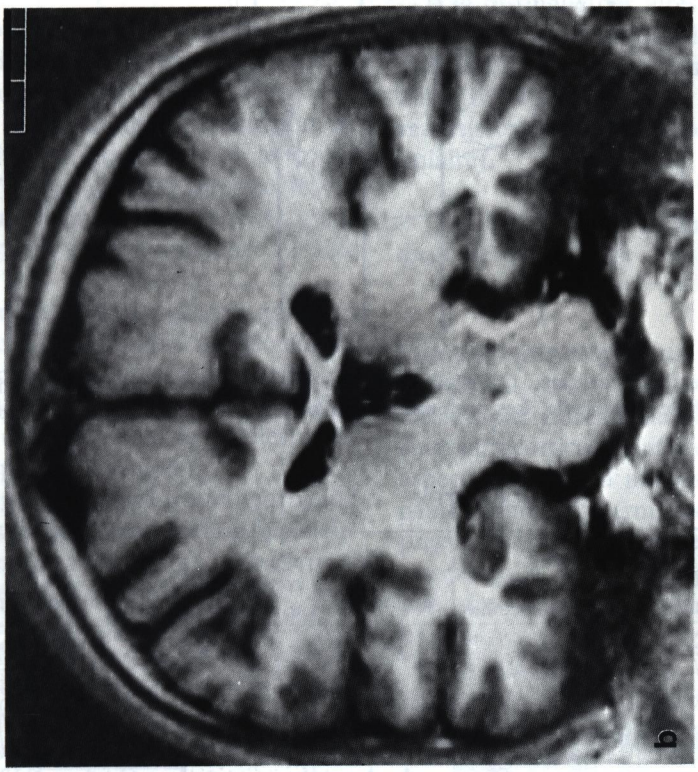

Fig. 22. a Coupe coronale passant par le pulvinar et les corps géniculés (d'après J Bossy (1971) Aspects macroscopiques de l'encéphale. Offidoc, Paris, planche 13) ; **b** Coupe IRM (Collection D Doyon, Hôpital Bicêtre, France)

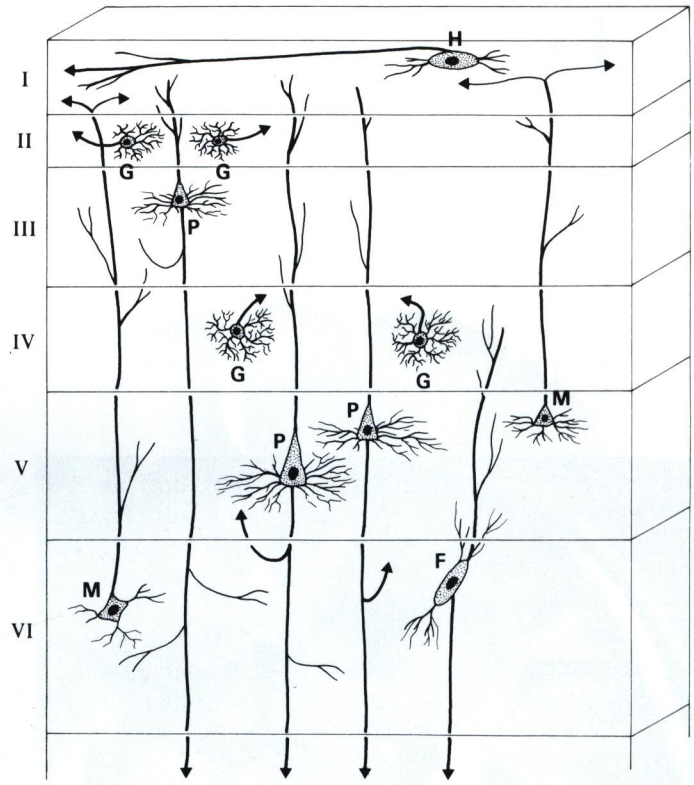

Fig. 23. Principaux types de neurones corticaux. *G* Cellule granulaire ; *F* cellule fusiforme ; *H* cellule horizontale de Cajal ; *M* cellule de Martinotti ; *P* cellule pyramidale. Les prolongements axonaux sont indiqués par une *flèche*

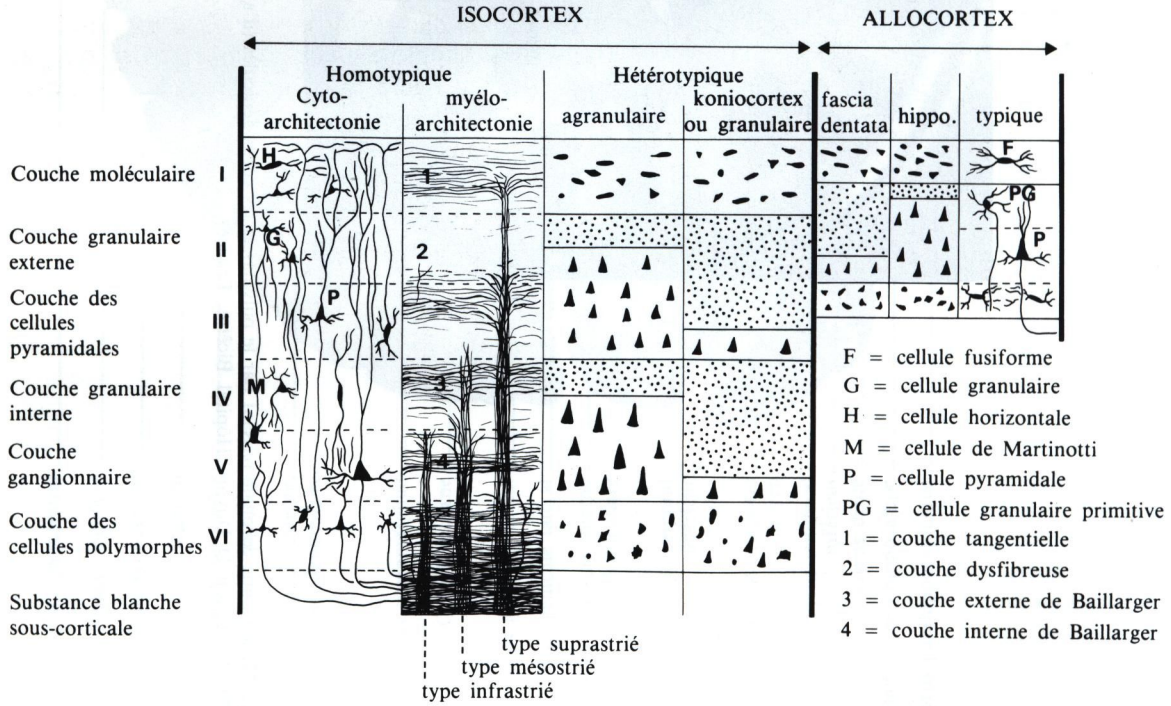

Fig. 24. Architectonie du cortex cérébral

contre aussi des grains et des cellules de Martinotti. C'est la couche caractéristique du cortex moteur ; les dendrites apicaux proviennent de la couche I, les axones passent tous dans la substance blanche pour former les systèmes de projection efférents, et participer aux systèmes associatifs et commissuraux en particulier par les éléments plus profonds (couche Vc) ;

- la couche VI, *couche des cellules fusiformes* (des cellules polymorphes). Leurs axones soit se dirigent vers les couches superficielles IV et I, soit entrent dans la substance blanche pour former des fibres d'association courtes, et peut-être des fibres de projection et commissurales.

A l'isocortex, on oppose l'**allocortex** où les 6 couches sont mal identifiables, et qui groupe le paléo- et l'archéo-cortex.

Le *paléocortex* est un cortex de transition où peuvent se reconnaître les 6 couches ; on le trouve dans le cortex de l'espace perforé antérieur et du lobe piriforme (uncus et partie antérieure du gyrus parahippocampique qui contient l'aire entorhinale).

L'*archéocortex* ne possède en général que trois couches : une couche superficielle (moléculaire), une couche profonde (de cellules polymorphes) et une couche intermédiaire formée soit de grains (fascia dentata par exemple), soit de cellules pyramidales (hippocampe par exemple).

Les principaux types de neurones corticaux permettent de comprendre **l'organisation myéloarchitectonique**. Transversalement, on trouve quatre strates importantes : couche tangentielle dans la couche moléculaire, couche de Kaes-Bechterev à la limite entre les couches II et III, couche externe de Baillarger qui correspond à la couche des cellules granulaires internes, et couche interne de Baillarger correspondant aux dendrites basaux des cellules pyramidales de la couche ganglionnaire. Une autre striation, longitudinale, s'observe également sous forme de colonnes réalisées par les axones des neurones efférents corticaux et les fibres de projection thalamiques qui s'approchent plus ou moins de la surface du cortex cérébral. Par rapport aux stries de Baillarger, on distingue un cortex supraradiaire qui dépasse la couche externe de Baillarger, un cortex infraradiaire qui s'arrête à la couche interne de Baillarger et un cortex intermédiaire entre les deux. Les axones thalamiques formeraient la couche externe de Baillarger ; la strie de Gennari dans l'aire 17 serait l'équivalent de la couche externe de Baillarger.

Peu de données existent sur la **cytoarchitecture gliale** ; mais on a pu noter que la proportion de cellules gliales par rapport au nombre de neurones serait une caractéristique du cortex des individus les plus doués, sans que des précisions soient disponibles entre les cytoarchitectures nerveuse et gliale.

Aires corticales

C'est la cytoarchitectonie qui a été à la base de la subdivision du cortex en aires cérébrales. La numérotation de Brodmann est la plus utilisée actuellement. C'est elle qui est adoptée ici.

On distingue des aires spécifiques, ou primaires, et des aires associatives. Les premières correspondent aux types 1 (agranulaire) et 5 (granulaire) de Von Economo, alors que les autres se répartissent en trois types (frontal, pariétal et polaire).

Les figures 25 à 27 montrent la situation des aires de Brodmann.

Circuits intracorticaux

Décrits par Lorente de Nó il y a 50 ans, les circuits intracorticaux ont été peu modifiés dans leur aspect général. La microscopie électronique et la neurochimie ont permis cependant d'apporter des précisions supplémentaires en particulier sur les synapses. La figure 28 résume l'organisation générale des afférences, efférences et des circuits intracorticaux.

Données fonctionnelles sur les lobes cérébraux

Bien que la morphologie macroscopique ne permette pas de délimiter exactement des zones fonctionnelles, chaque lobe cortical est responsable d'un ensemble de fonctions qui permettent de comprendre leur pathologie. Seules sont données ici les caractéristiques essentielles.

Lobe frontal

Le lobe frontal anatomique de l'homme comprend deux portions fonctionnelles bien distinctes qui ont abouti à la subdivision en un lobe frontal stricto sensu, moteur, et un lobe préfrontal. On doit en fait ajouter une troisième partie, la zone orbitaire.

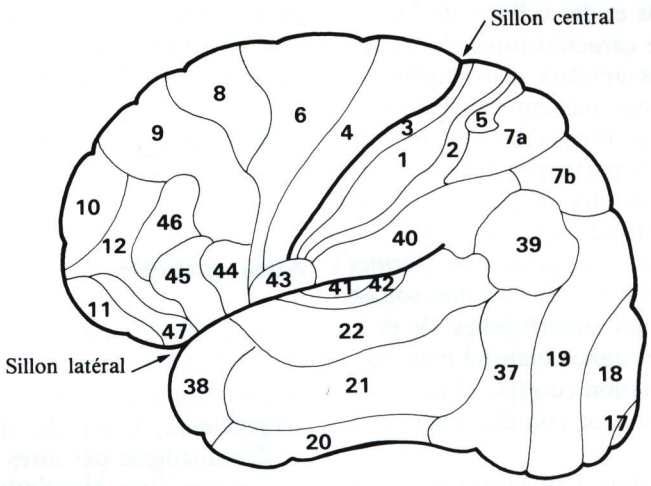

Fig. 25. Aires corticales de la face latérale d'un hémisphère gauche

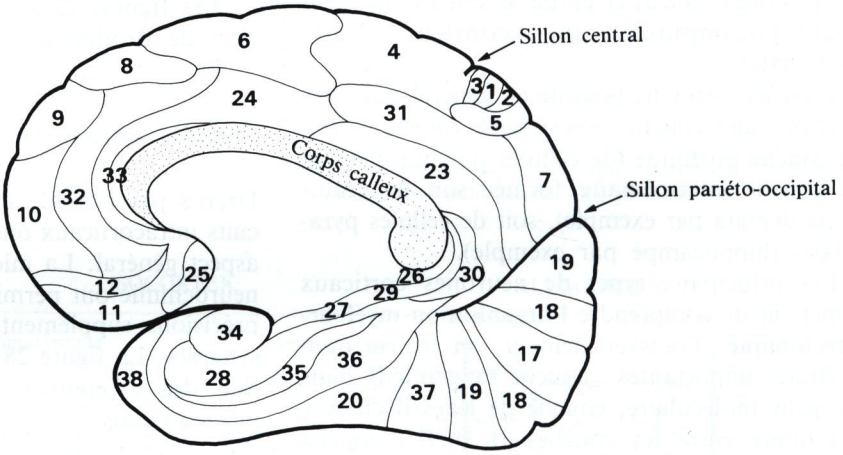

Fig. 26. Aires corticales de la face médiale d'un hémisphère droit

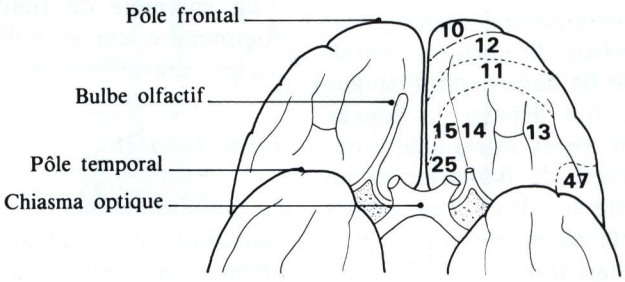

Fig. 27. Aires corticales de la surface orbitaire du lobe frontal

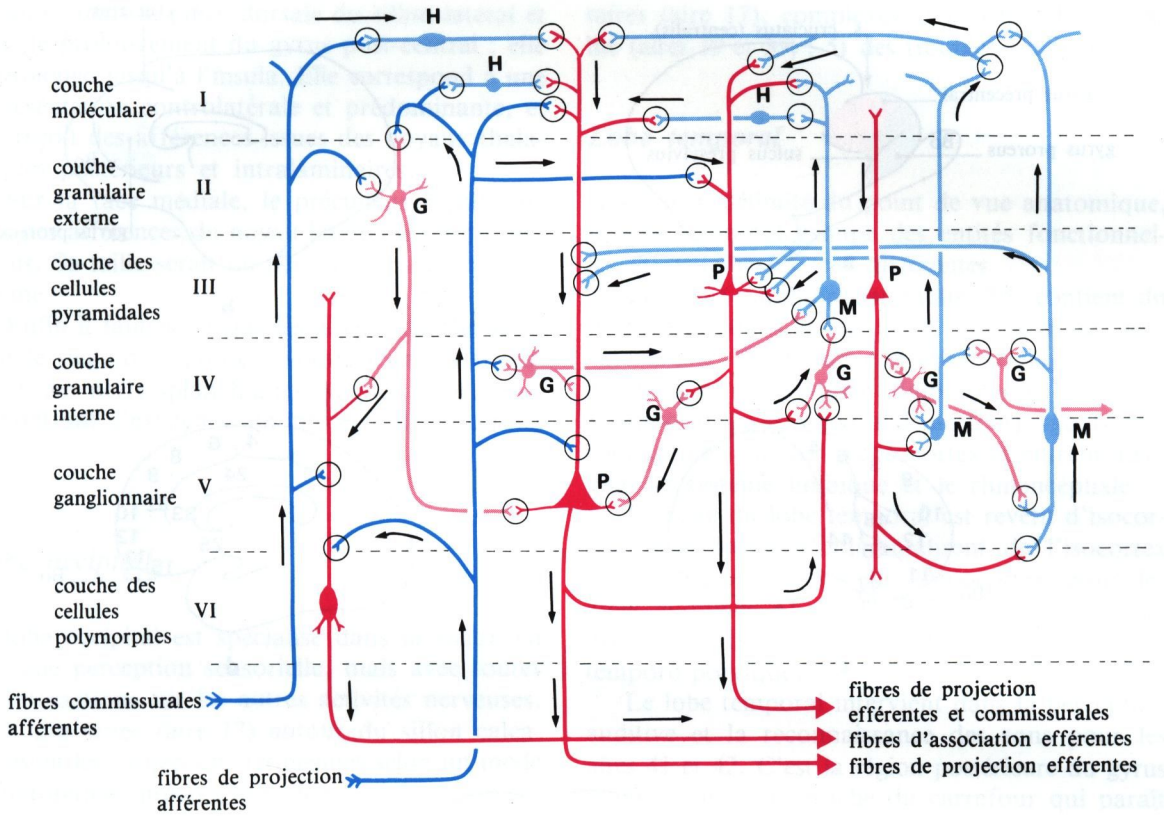

Fig. 28. Diagramme des circuits intracorticaux, inspiré de Lorente de Nó

Un très bref rappel d'anatomie comparée permet de bien visualiser cette subdivision (fig. 29).

La zone polaire (aires 10, 11, 12, 47) est un isocortex homotypique, caractéristique des aires associatives ; la zone motrice (aires 4, 6, 8, 44) est un cortex agranulaire ; entre les deux la zone intermédiaire, appelée parfois zone frontale (aires 9, 45, 46, et 32 en partie) possède un cortex où progressivement d'arrière en avant, les cellules pyramidales diminuent de taille, et où les couches granulaires II et IV deviennent de plus en plus nettes ; dans cette zone il faut souligner la richesse des fibres du plexus tangentiel, et des couches de Baillarger.

Très schématiquement, on peut dire :

- que la partie postérieure est dévolue à la motricité, avec un gradient caudo-rostral passant d'une activité analytique élémentaire à une activité globale orientée vers un mouvement adapté puis symbolique. (L'organisation topique sera envisagée dans le chapitre 26) ;
- que la convexité du lobe préfrontal est plutôt en relation avec l'activité intellectuelle et psychomotrice : activité motrice efficace, habileté, prévision, expression et langage, idéation, mémoire, jugement ;
- que les régions médiale et orbitaire interviennent plutôt dans la vie émotionnelle, la thymie (dépression, euphorie, etc...), en sachant que la région orbitaire fait le lien avec la vie végétative et que ses atteintes présentent une composante comportementale de type gâtisme.

Lobe pariétal

Le lobe pariétal est essentiellement sensitif. Il contient l'aire somesthésique primaire (aires 3, 1 et 2) recevant les projections thalamiques selon une organisation topique bien définie (chap. 26) ; l'aire 3 reçoit les influx d'origine cutanée (aire 3) et musculaire (aire 3 a), et l'aire 2 ceux d'origine « conjonctive » (ligaments, fascias, tendons, etc.) ; l'aire 1 apparaît comme une aire associative entre les aires 3 et 2 recevant peu d'afférences thalamiques directes. Le cortex post-central est important dans la préparation du mouvement.

Comme pour le lobe frontal, mais en direc-

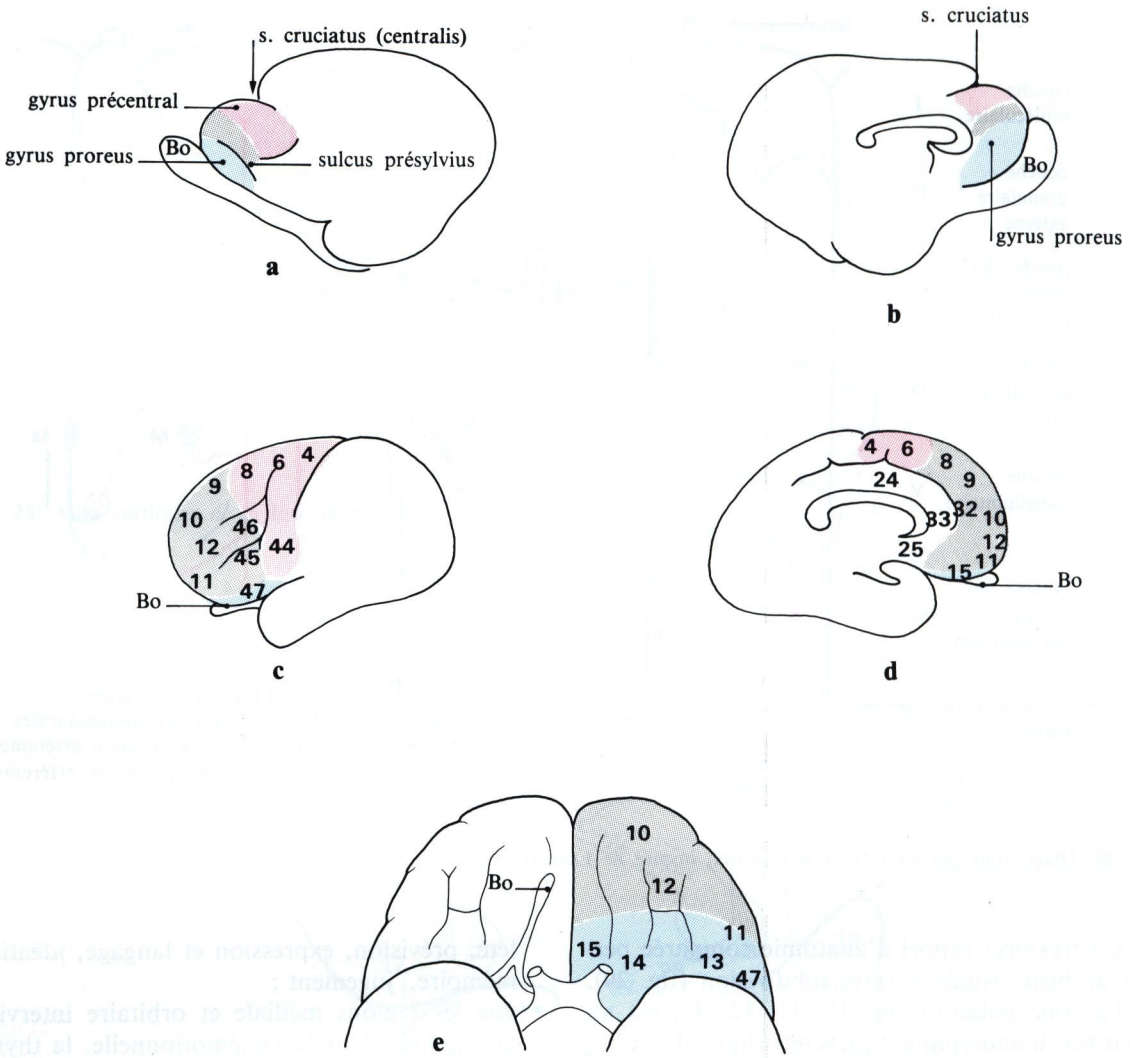

Fig. 29. Subdivisions du lobe frontal chez le chat et chez l'homme. **a** et **b** Vues latérale et médiale d'un hémisphère droit chez le chat ; **c** et **d** vues latérale et médiale chez l'homme ; **e** vue inférieure du cortex orbitaire chez l'homme. Bo bulbe olfactif

tion inverse rostro-caudale, et concernant ici la sensibilité, on observe dans le gyrus post-central un gradient passant d'une activité élémentaire analytique, à une activité synthétique, gnosique.

Ce cortex sensitif permet : 1) la connaissance spatiale ; 2) l'appréciation des différences d'intensité des stimuli tactiles, thermiques et douloureux ; 3) la reconnaissance des ressemblances et des différences de forme, de poids, de consistance et de volume.

L'aire 5 intervient plutôt dans l'appréciation des mouvements (afférences articulaires et cutanées) et l'aire 7 dans la somesthésie, la fixation et la poursuite visuelles. Ensemble, elles sont responsables de l'astéréognosie.

Les aires 39 et 40 occupent le carrefour temporo-pariéto-occipital. Elles reçoivent les afférences du pulvinar : somesthésiques, auditives et visuelles. Les troubles praxiques intéressent l'activité gestuelle et le langage ; en général, chez le droitier, le lobe pariétal gauche est dominant pour le langage et le lobe droit pour l'activité praxo-gnosique.

L'activité gnosique intéresse le schéma corporel, la compréhension et la reconnaissance du langage parlé et écrit.

Par les projections spécifiques qu'il reçoit, le lobe pariétal intervient aussi dans la gustation (aire 43), l'équilibration (aires 5 et 7).

Une aire somesthésique II a été décrite chez

l'homme dans la paroi dorsale du sillon latéral et dans le prolongement du gyrus post-central ; elle se prolonge jusqu'à l'insula. Elle correspond à une représentation controlatérale et prédominante, et elle reçoit des afférences issues des noyaux thalamiques postérieurs et intralaminaires.

Sur la face médiale, le précunéus reçoit surtout des afférences du noyau latéro-dorsal du thalamus. Sa taille serait un peu plus grande chez la femme.

Enfin il faut noter que les aires somesthésiques sont le siège de réponses évoquées par la stimulation des nerfs splanchiques, vagues et pelviens, démontrant l'existence de projections viscérales [5].

Lobe occipital

Le lobe occipital est spécialisé dans la vision en tant que perception sensorielle, mais avec toutes ses interactions sur les autres activités nerveuses.

L'aire striée (aire 17) autour du sillon calcarin reçoit les projections rétiniennes selon un mode rétinotopiques précis (voir chap. 34-7). Son cortex, koniocortex typique, présente une strie externe de Baillarger particulièrement développée, ligne ou strie de Gennari. Chez l'homme cette aire n'apparaît pas sur la face latérale des hémisphères

Les aires 18 et 19 (para- et péri-striées) l'entourent et occupent le reste de la surface corticale de ce lobe.

Les fibres et faisceaux d'association unissent le cortex occipital à tout le cortex cérébral permettant de comprendre la diffusion de l'activité EEG (α) à partir de ce lobe. Des liaisons préférentielles existent avec l'aire 39, les gyrus temporaux moyen et inférieur, et l'aire 18 controlatérale.

Le cortex occipital est responsable : 1) de la perception des signaux lumineux, de leur reconnaissance dans l'espace et le temps ; 2) des mouvements cortico-oculo-céphalogyres (aire 19), et 3) d'une partie au moins de l'accomodation à la distance et à la lumière. Il intervient donc dans la régulation de la musculature extrinsèque (striée), et intrisèque (lisse) du globe oculaire.

Les lésions de ce cortex donnent : 1) des agnosies visuelles dans lesquelles la participation du splénium du corps calleux peut intervenir ; 2) des métamorphopsies (aires 19 et 39), macropsies, micropsies, etc. ; 3) des troubles psychiques : mémoire, perception du temps et des mouvements ; et 4) des hallucinations visuelles, élémentaires (aire 17), complexes et proches de la réalité (aires 19 et 39) ; 5) des troubles oculomoteurs.

Lobe temporal

Assez bien délimité du point de vue anatomique, le lobe temporal groupe des entités fonctionnelles et structurales très différentes

Le gyrus parahippocampique, T5, contient du paléocortex dans la région de l'uncus et de l'aire entorhinale. Il fait partie du lobe limbique et sera étudié avec le système limbique au chap. 24. L'hippocampe et le gyrus denté (corps godronné) sont formés par de l'archéocortex et entrent aussi dans le système limbique et le rhinencéphale

Le reste du lobe temporal est revêtu d'isocortex, dans lequel s'individualisent de l'isocortex hétérotypique comme du koniocortex pour les aires auditives 41 et 42, et du cortex de type moteur (aire 22) à l'origine des fibres temporo-pontiques.

Le lobe temporal intervient dans la perception auditive et la reconnaissance des sons pour les aires 41 et 42. C'est la région postérieure du gyrus temporal moyen, proche du carrefour qui paraît intervenir dans la localisation spatiale des sons, et leur intégration. Le planum temporale en arrière des gyrus temporaux transverses intervient dans la latéralité.

La partie postérieure du gyrus temporal supérieur joue un rôle dans l'équilibration.

L'olfaction sera vue avec le lobe limbique. Mais on peut noter que l'aire 38 (pôle temporal), signalée comme responsable des agueusies, est une région olfactive qui n'intervient pas dans la perception des saveurs élémentaires.

En ce qui concerne la vision, à côté de la boucle temporale des radiations optiques, responsable de quadranopsies, on peut signaler des hallucinations visuelles complexes entrant dans l'état de rêve (dreaming state) du syndrome temporal.

Du point de vue moteur, ce lobe intervient par le faisceau temporo-pontin dans les ataxies à prédominance axiale, et indirectement sur les mouvements cortico-oculo-céphalogyres (aire 22).

En ce qui concerne l'expression verbale, on doit signaler la surdité verbale, aphasie de compréhension, et des troubles de type émotionnel (centre de Delgado et Kaada, dans la région antérieure du gyrus parahippocampique).

Les troubles des comportements alimentaire et sexuel sont à rapporter plus au système limbique qu'au lobe temporal

Le lobe temporal dans sa globalité, c'est-à-dire avec la portion limbique correspondante, a été regardé comme le cerveau viscéral (Mac Lean), le cerveau affectif (Sim), ou comme le cerveau émotionnel (Williams). Du point de vue psychologique, il se présente comme la structure permettant à l'individu de prendre conscience de son existence par rapport à lui-même, au monde extérieur, dans le temps passé et présent ; ce dernier aspect indique son importance dans les processus mnésiques visuels, auditifs, kinesthésiques. Mais cette structure n'est pas la seule responsable. Avec des structures plus basses (formation réticulaire, hypothalamus, allocortex) le lobe temporal forme un ensemble dont il est illusoire de vouloir isoler une partie pour lui attribuer une fonction précise.

Insula

Le lobe de l'insula profondément enfoui dans la fosse latérale du cerveau est en continuité avec le cortex orbitaire par le seuil de l'insula. Certains auteurs considèrent que la capsule extrême est une couche de fibres myélinisées qui a isolé la couche VI sous la forme du claustrum, ou avant-mur. Sa situation profonde gêne son exploration chez l'homme. On sait cependant qu'il existe des projections gustatives à partir du noyau ventral postérieur du thalamus, portion médiale, et que la stimulation du cortex insulaire entraîne des borborygmes, des modifications de la mobilité gastrique, intestinale, des besoins de défécation (Penfield et Faulk).

Lobe limbique

Il sera étudié au chapitre 24 : système limbique et rhinencéphale.

Bibliographie

1. de Ajuriaguerra J, Hécaen H (1964) Le cortex cérébral : étude neuro-psycho-patholologique, 2e éd. Masson, Paris
2. Alajouanine T (1955) Les grandes activités du lobe temporal. Masson, Paris
3. Alajouanine T (1960) Les grandes activités du lobe occipital. Masson, Paris
4. Alajouanine T (1961) Les grandes activités du rhinencéphale. Vol I : Anatomie du rhinencéphale, par Gastaut et Lammers (eds). Vol II : Physiologie et pathologie du rhinencéphale. Masson, Paris
5. Amassian VE (1952) Interaction in the somato-visceral projection system. Res Publ Ass Nerv Mental Dis 30 : 371
6. Barbizet J, Duizabo Ph (1985) Neuropsychologie, 3e éd. Masson, Paris
7. Hecaen H, Lanteri-Laura, G (1983) Les fonctions du cerveau. Masson, Paris
8. Hyvärinen J (1982) The parietal cortex of Monkey and Man. Springer Verlag, Berlin Heidelberg New York
9. Krieg WJS (1963) Connections of the cerebral cortex. Brain Books, Evanston
10. Lorente de Nó R (1949) Structure of the cerebral cortex. In : Fulton JE (ed). Physiology of the nervous system, 3e ed. New York University Press, New York
11. Penfield W, Rasmussen T (1950) The cerebral cortex of man. Macmillan, New York
12. Williams D (1968) Man's temporal lobe. Brain 91/IV : 339-654
13. Zülch KJ, Creutzfeldt O, Gulbraith GC (1975) Cerebral localization. Springer Verlag, Berlin Heidelberg New York

CHAPITRE 22

Fibres et faisceaux d'association, commissures, décussations

La substance blanche du névraxe est formée par l'arrivée ou le départ des fibres radiculaires, des fibres spécifiques autonomes, motrices, sensitives et sensorielles, et surtout par des éléments d'association.

Le système associatif neuronal comprend ;

1) des cellules à prolongements courts englobées dans les interneurones (chap. 25) ;
2) des fibres relativement courtes, de l'ordre du centimètre, unissant par exemple deux gyrus cérébraux, deux lamelles cérébelleuses qui sont très largement répandues et mal systématisables ;
3) des fibres longues pouvant atteindre une dizaine de centimètres ou plus, organisées en faisceaux volumineux et individualisables, les faisceaux d'association.

Une caractéristique du névraxe est le passage de fibres entre ses moitiés droite et gauche à travers le plan médian. Lorsque ce sont des fibres courtes et non systématisées, elles participent à la constitution du *raphé* qui par définition est médian.

Si des faisceaux systématisés traversent le plan médian, ils forment des *commissures* ; enfin, l'entrecroisement des faisceaux de projection ou l'entrecroisement de fibres spécifiques réalisent les *décussations*.

Fibres et faisceaux d'associations courts

Très largement répandus dans le système nerveux central, on distingue des fibres corticales et des fibres internucléaires ou intersegmentaires.

Fibres d'association corticales

Ces fibres se trouvent au niveau du cortex cérébral et du cortex cérébelleux. Les neurones d'association intracorticaux ont été étudiés avec la structure de ces cortex ; ils comprennent aussi bien des neurones tangentiels restant dans la même couche corticale (cellule horizontale de la couche moléculaire du cortex cérébral ; cellule en corbeille de la couche des cellules de Purkinje du cortex cérébelleux), que des neurones associant différentes couches (cellule de Martinotti du cortex cérébral ; cellules granulaires du cortex cérébelleux).

A côté de ces éléments intracorticaux, des cellules corticales envoient leurs axones dans la substance blanche pour atteindre une région proche. Au niveau du cerveau ce sont les fibres arquées (ou arciformes, en U, propres de Meynert) ; elles sont groupées au fond des sillons et unissent deux gyrus consécutifs. La même organisation se retrouve au niveau du cortex cérébelleux, mais en quantité moindre ; ici, les fibres réalisent des connexions interlamellaires.

Fibres d'association intra- et internucléaires, et intersegmentaires

Les fibres intranucléaires entrent dans le cadre des interneurones. Les fibres internucléaires forment souvent des structures plus ou moins individualisables comme les lames médullaires (thalamus, noyau lenticulaire) ou des champs entourant des structures (champ péri-rubrique).

Quant aux fibres intersegmentaires de la moelle

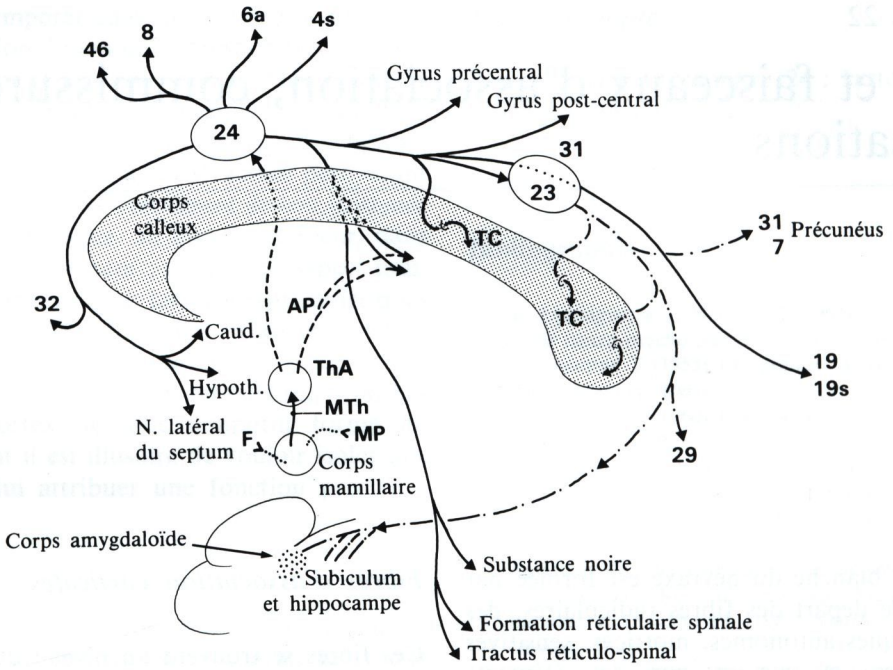

Fig. 1. Diagramme du cingulum et de ses principales connexions d'après les travaux de Cajal, Clark, Locke et Kruper, Mc Culloch, Papez, Rose et Ward. *AP* anse pédonculaire ; *Caud* noyau caudé ; F fornix ; *Hypo* hypothalamus ; *MP* pédoncule mamillaire ; *Mth* tractus mamillo-thalamique ; *Pall* pallidum ; *TC* fibres transcalleuses ; *ThA* thalamus antérieur. (Les chiffres correspondent aux aires corticales de Brodmann)

épinière, localisées dans la substance grise, ce sont les prolongements de cellules de Golgi II, et lorsqu'elles passent dans la substance blanche elles réalisent les faisceaux propres de la mœlle épinière.

Formation réticulaire

En dehors de son rôle fonctionnel propre, on peut considérer la formation réticulaire comme un système d'association à chaînons courts et multiples (voir chap. 16).

Faisceaux d'associations longs

Ces faisceaux sont toujours individualisés du point de vue morphologique, mais ils forment souvent des entités neurochimiques très complexes (voir chap. 28, topochimie du névraxe).

Tous sont étudiés dans d'autres chapitres, mais ils passent souvent d'un étage à l'autre ce qui a permis de les qualifier souvent de longitudinaux.

Faisceaux télencéphaliques

Ces faisceaux unissent des lobes cérébraux entre eux (chap. 21, figs. 7, 9, 10) :

- *faisceau longitudinal supérieur*, ou occipito-frontal
- *faisceau longitudinal inférieur*, ou occipito-temporal
- *faisceau arqué*, ou orbito-fronto-temporal ;
- *faisceau unciné*, ou orbito-temporo-polaire.

Le *cingulum* apparaît comme une voie de liaison, composée de prolongements relativement courts unissant, de proche en proche, tous les territoires corticaux du lobe limbique et ces territoires avec le néocortex de la face médiale de l'hémisphère, et, par l'intermédiaire de fibres transcalleuses, aux structures sous-corticales : striatum, thalamus, hypothalamus, substance noire et formation réticulaire du tronc cérébral (fig. 1).

Faisceaux télencéphalo-diencéphaliques et télencéphalo-mésencéphaliques

Le *fornix* en est un exemple, unissant la région hippocampique à des structures diencéphaliques (corps mamillaire et thalamus) (chap. 21, fig. 11).

Le *faisceau médial du télencéphale*, (faisceau olfactif basal d'Edinger) est un faisceau composite, tendu entre le cortex orbitaire et les structures limbiques rostrales d'une part, et le tronc cérébral d'autre part, en passant par l'hypothalamus (chap. 18, fig. 9).

La *strie terminale* joint le corps amygdaloïde à la région septale et à l'hypothalamus (aire préoptique, hypothalamus rostral et corps mamillaire) (chap. 18, fig. 7).

La *strie médullaire du thalamus*, issue de la région septale et préoptique, rejoint le noyau de l'habénula, et devient ainsi l'origine indirecte du tractus habénulo-interpédonculaire, ou faisceau rétroflexe de Meynert (fig. 2).

On doit ajouter à ce niveau les connexions strio-thalamo-mésencéphaliques : faisceau thalamique, faisceau lenticulaire et anse lenticulaire (chap. 20, fig. 6 et chap. 21, fig. 6).

Faisceaux diencéphalo-mésencéphaliques et mésencéphalo-bulbaires

Le *Tractus habénulo-interpédonculaire* (rétroflexe), issu de l'épithalamus (noyau habénulaire), se termine dans le mésencéphale (noyau interpédonculaire, noyau rouge, substance noire) et s'épuise dans la partie supérieure du plancher du IVe ventricule.

Le *Tractus mamillo-tegmental,* issu du noyau mamillaire, forme une voie importante hypothalamo-mésencéphalique (noyau interpédonculaire, substance noire), mais aussi hypothalamo-

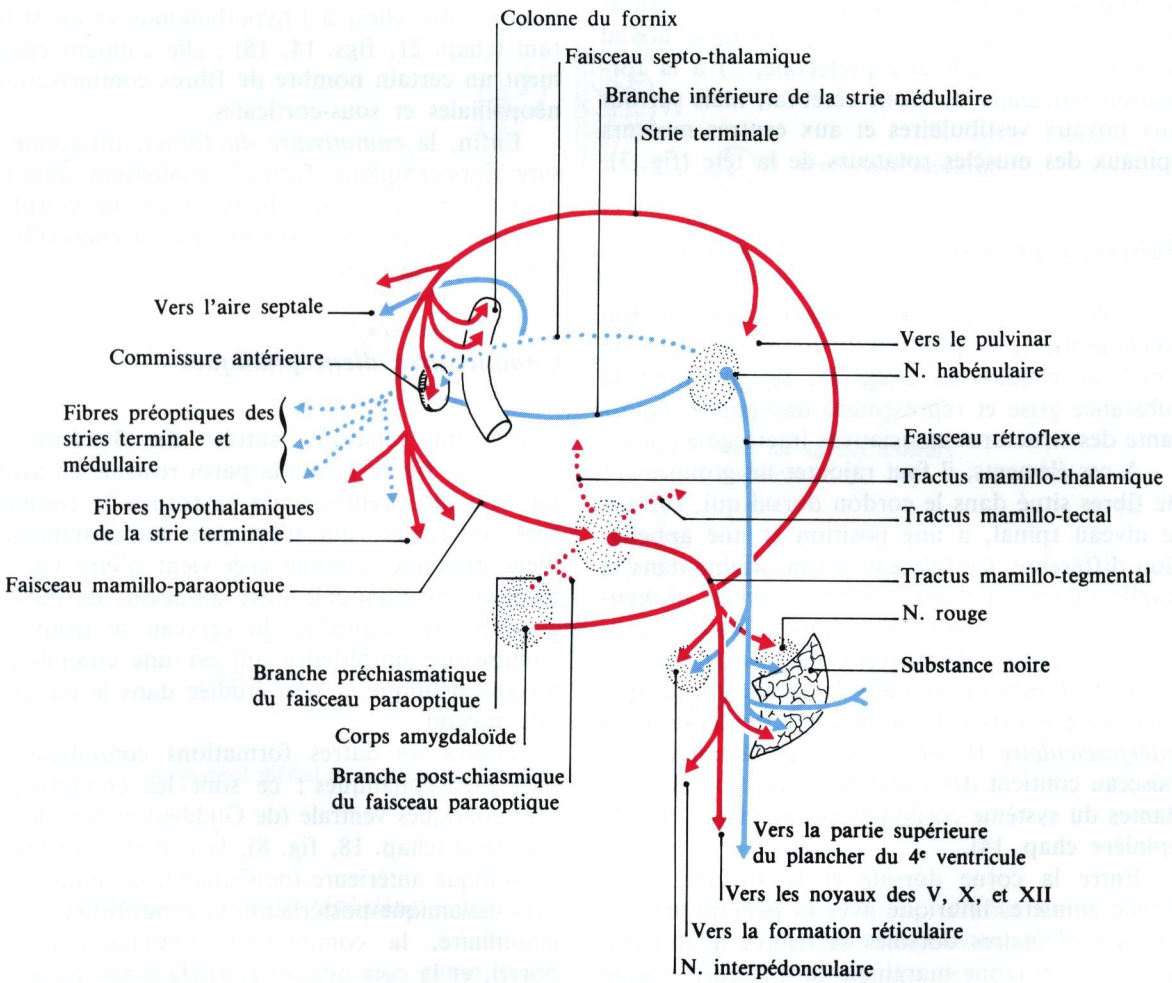

Fig. 2. Strie terminale et strie médullaire du thalamus (en partie d'après Foroglou GP (1959) Étude comparative des voies olfactives centrales. Arch Anat Histol Embryol 42 : 1/4 : 3-80)

ponto-bulbaire, puisqu'elle se prolonge dans la formation réticulaire du tronc cérébral et les noyaux des nerfs V, X et XII.

Le *faisceau longitudinal dorsal* (faisceau de Schütz) unit aussi l'hypothalamus à de nombreuses structures du tronc cérébral. Situé dans la substance grise péri-aqueducale, il peut être considéré comme un faisceau de la substance réticulaire et comme un trait d'union entre l'hypothalamus et les centres viscéraux pontiques et bulbaires (voir chap. 18).

Le *faisceau central du tegmentum* (de la calotte) est un faisceau mésencéphalo-bulbaire, situé comme son nom l'indique au centre du tegmentum, dans la formation réticulaire du tronc cérébral dont il unit les différentes parties.

Le *faisceau longitudinal médial* (bandelette longitudinale postérieure) est un faisceau d'association du tronc cérébral, en étroite relation avec la commissure postérieure. Il unit les structures motrices de l'œil (noyaux oculomoteurs, noyau interstitiel de Cajal, aire prétectale,...) à la formation réticulaire du tronc cérébral, mais surtout aux noyaux vestibulaires et aux centres moteurs spinaux des muscles rotateurs de la tête (fig. 3).

Faisceaux propres de la moelle épinière

Les *faisceaux propres de la moelle épinière*, (ou fondamentaux, ou propriospinaux) sont formés de fibres de cellules de Golgi II. Ils entourent la substance grise et représentent une partie importante des structures associatives intersegmentaires.

A ces éléments, il faut rajouter un groupement de fibres situé dans le cordon dorsal qui, suivant le niveau spinal, a une position et une appellation différente. Ce faisceau a son origine dans la mœlle sacrée où il est nommé *faisceau triangulaire* (Philippe-Gombault) ; dans la mœlle lombaire, il devient le *faisceau septo-marginal* (f. ovale de Flechsig), et dans la mœlle thoracique supérieure et cervicale, le *faisceau semilunaire ou interfasciculaire* (f. en virgule de Schultze). Ce faisceau contient des collatérales des fibres ascendantes du système cordonal postérieur (cf. moelle épinière chap. 14).

Entre la corne dorsale et la surface de la mœlle épinière, imbriqué avec la pénétration des fibres radiculaires dorsales se trouve le *faisceau dorso-latéral* (zone marginale de Lissauer) formé de neurones intersegmentaires relativement courts, mêlés aux collatérales rostrales et caudales des fibres radiculaires.

Commissures

Les commissures sont des groupements de fibres associatives traversant le plan médian pour unir des régions de même niveau, ou des structures homonymes. Elles seront donc envisagées par région.

Commissures télencéphaliques

La plus volumineuse est la commissure néopalliale ou *corps calleux*. Il est plus important chez les gauchers [2] et présente une organisation topique correspondant à la destination corticale de ses radiations [1] (chap. 21, figs. 3, 13).

La *commissure antérieure*, ou commissure paléopalliale, unit les structures olfactives et limbiques entre elles, à l'hypothalamus et au striatum (chap. 21, figs. 14, 18) ; elle contient également un certain nombre de fibres commissurales néopalliales et sous-corticales.

Enfin, la *commissure du fornix*, ou commissure hippocampique, forme le psaltérium entre les deux racines du fornix du point de vue morphologique. C'est la commissure archéopalliale (chap. 21, fig. 11).

Commissures diencéphaliques

Elles sont réparties autour du 3e ventricule (chap. 21, fig. 12). Sur la paroi rostrale en avant du trou inter-ventriculaire se trouve la commissure antérieure, qui n'est pas une commissure diencéphalique, comme ceci vient d'être vu ; et dans la paroi caudale juste au-dessus de l'abouchement de l'aqueduc du cerveau se trouve la commissure postérieure qui est une commissure mésencéphalique et sera étudiée dans le paragraphe suivant.

Toutes les autres formations commissurales sont diencéphaliques ; ce sont les commissures supra-optiques ventrale (de Gudden) et dorsale (de Meynert) (chap. 18, fig. 8), la commissure hypothalamique antérieure (de Ganser), la commissure hypothalamique postérieure, la commissure supramamillaire, la commissure subthalamique (de Forel), et la commissure épithalamique ou interhabénulaire. A noter que pour certains, les commissures supraoptiques dorsale et ventrale doivent être classées dans les décussations.

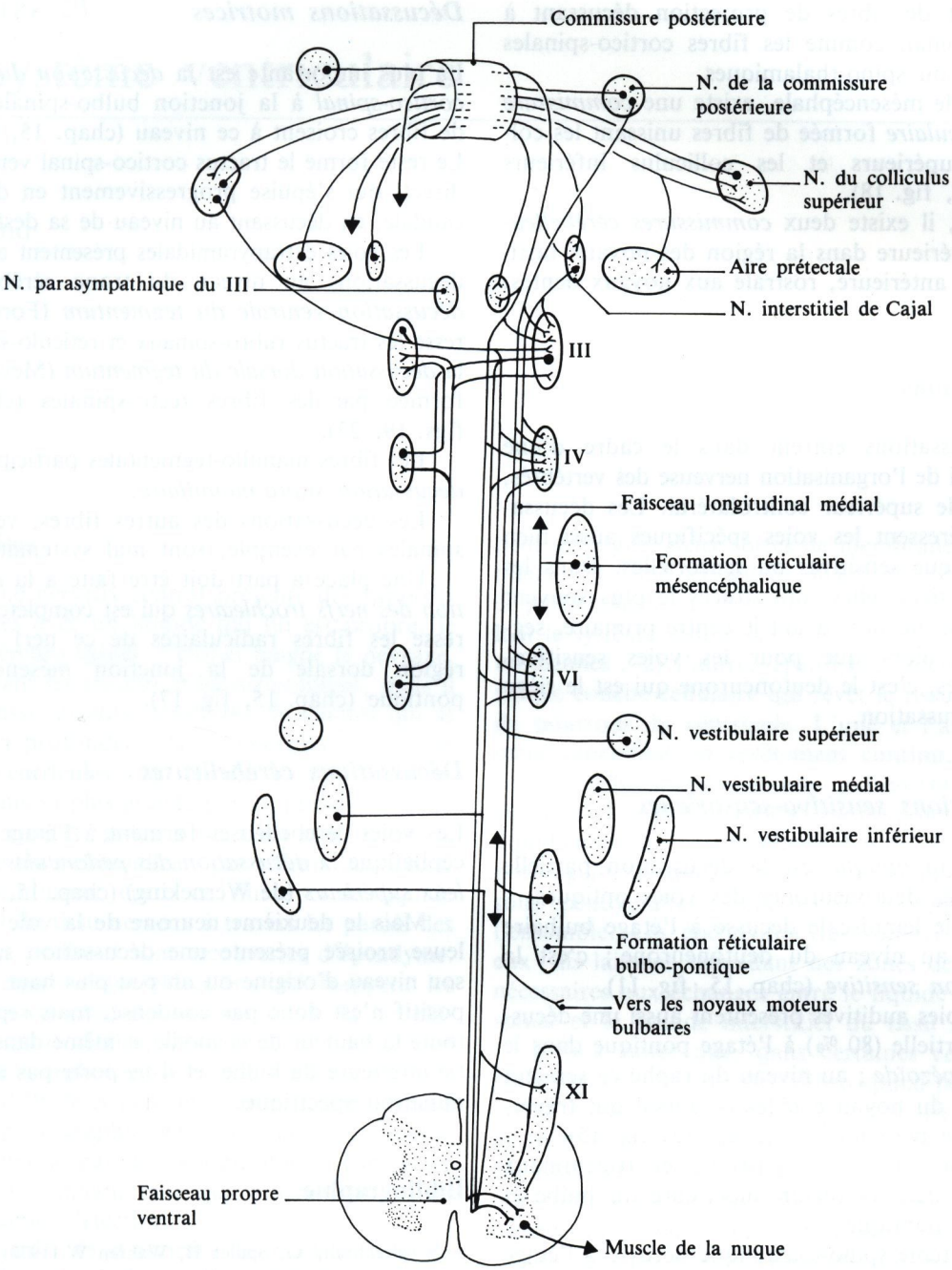

Fig. 3. Faisceau longitudinal médial et commissure postérieure

Tronc cérébral et moelle épinière

La *commissure postérieure* est une commissure mésencéphalique unissant les deux faisceaux longitudinaux médiaux et la plupart des centres oculomoteurs du mésencéphale (fig. 3).

Tout au long de cet axe, le plan médian sera occupé par un *raphé* correspondant à l'entrecroisement de fibres commissurales.

Ce qui est décrit dans la mœlle épinière comme la *commissure blanche ventrale*, correspond à un mélange de fibres myélinisées commis-

surales et de fibres de projection décussant à l'étage spinal, comme les fibres cortico-spinales ventrales ou spino-thalamiques.

Dans le mésencéphale, existe une *commissure intercolliculaire* formée de fibres unissant les colliculus supérieurs et les colliculus inférieurs (chap. 15, fig. 18).

Enfin, il existe deux *commissures cérébelleuses* : postérieure dans la région des noyaux fastigiaux, et antérieure, rostrale aux noyaux dentés.

Décussations

Les décussations entrent dans le cadre d'une grande loi de l'organisation nerveuse des vertébrés, le contrôle supérieur controlatéral. Les décussations intéressent les voies spécifiques aussi bien motrices que sensitives ou sensorielles. Dans les voies motrices, elles sont situées le plus souvent sur le neurone situé avant le centre primaire, segmentaire, alors que pour les voies sensitivo-sensorielles, c'est le deutoneurone qui est le siège de la décussation.

Décussations sensitivo-sensorielles

Le *chiasma optique* est la décussation partielle (50 %) des deutoneurones des voies optiques.

La voie lemniscale décusse à l'étage bulbaire inférieur au niveau du deutoneurone ; c'est la *décussation sensitive* (chap. 15, fig. 11).

Les voies auditives présentent aussi une décussation partielle (80 %) à l'étage pontique dans le *corps trapézoïde* ; au niveau du raphé ce seraient les fibres du noyau cochléaire dorsal qui traverseraient le plan médian (chap. 15, fig. 15).

Les deutoneurones gustatifs et trigéminaux décussent dans la région supérieure du bulbe et la région pontique.

Le système spino-thalamique décusse à l'étage spinal sur toute la hauteur de la mœlle, avec souvent un décalage segmentaire. Ces fibres participent à la constitution de la *commissure blanche ventrale* de la moelle épinière.

Décussations motrices

La plus importante est la *décussation du tractus cortico-spinal* à la jonction bulbo-spinale. 80 % de fibres croisent à ce niveau (chap. 15, fig. 10). Le reste forme le tractus cortico-spinal ventral, ou direct, qui s'épuise progressivement en direction caudale, en décussant au niveau de sa destination.

Les voies extrapyramidales présentent aussi des décussations au niveau du tronc cérébral. La *décussation ventrale du tegmentum* (Forel) intéresse les tractus rubro-spinaux et réticulo-spinaux ; la *décussation dorsale du tegmentum* (Meynert) est formée par les fibres tecto-spinales (chap. 15, figs. 19, 23).

Les fibres mamillo-tegmentales participent à la *décussation supra-mamillaire*.

Les décussations des autres fibres, vestibulo-spinales par exemple, sont mal systématisées.

Une place à part doit être faite à la *décussation des nerfs trochléaires* qui est complète et intéresse les fibres radiculaires de ce nerf dans la région dorsale de la jonction mésencéphalo-pontique (chap. 15, fig. 17).

Décussations cérébelleuses

Les voies cérébelleuses forment à l'étage mésencéphalique la *décussation des pédoncules cérébelleux supérieurs* (de Werneking) (chap. 15, fig. 18).

Mais le deuxième neurone de la voie cérébelleuse croisée présente une décussation spinale à son niveau d'origine ou un peu plus haut. Ce dispositif n'est donc pas condensé, mais réparti sur toute la hauteur de la mœlle et même dans la partie inférieure du bulbe, et il ne porte pas de dénomination spécifique.

Bibliographie

1. Schaltenbrand G, Spuler H, Wahren W (1970) Electroanatomy of the corpus callosus radiations according to the facts of stereotaxic stimulation in man. Z Neurol 198 : 79-92
2. Witelson SF (1985) The brain connection : the corpus callosum is larger in left handers. Science 229 : 665-668

CHAPITRE 23

Le système ventriculaire

J Roland

Généralités

Le système nerveux central présente des rapports spécifiques avec un liquide qui lui est propre, le **liquide cérébro-spinal**. Celui-ci baigne le névraxe, en occupant les espaces subarachnoïdiens, mais il emplit aussi un autre ensemble de cavités qui se situent en profondeur dans l'encéphale et qu'on appelle **ventricules** (fig. 1). Le liquide cérébro-spinal, dans sa plus grande partie, prend naissance dans ces cavités, grâce à un tissu spécial qui le secrète, le **tissu choroïdien** ; par ailleurs des échanges se produisent entre ce fluide et le liquide interstitiel du tissu nerveux à travers les parois des ventricules ; celles-ci sont recouvertes d'**épendyme**.

La fréquence des affections qui frappent les ventricules ou celle des anomalies de la circulation du liquide cérébro-spinal rendent quotidienne leur étude morphologique. Cette exploration était autrefois difficile et pénible pour le patient exploré par encéphalographie gazeuse ; elle est rendue aisée et précise par la scanographie et l'imagerie en résonance magnétique qui trouvent là un de leur domaine d'élection.

Il est difficile d'aborder la morphologie de chacun des ventricules, sans avoir des notions sur leur ontogenèse (cf. chap. 32) et sur les tissus spécifiques qui bordent ces cavités.

Tissus périventriculaires ; liquide cérébro-spinal

Ependyme

L'épendyme est le tissu qui recouvre la paroi des ventricules ; il dérive des spongioblastes, ancêtres à la fois de la névroglie et des épendymocytes. On peut distinguer deux sortes de membrane épendymaire : 1) l'une servant de membrane obturatrice et participant à la constitution d'une cloison isolant le système ventriculaire des citernes subarachnoïdiennes ; 2) l'autre, épendyme, n'est qu'une simple couche cellulaire qui revêt le tissu nerveux du pourtour du ventricule. L'une et l'autre forment cependant un revêtement continu.

Les cellules épendymaires présentent des cils vibratiles à leur pôle apical, du côté de la cavité liquidienne ; à leur extrémité basale, il y a des prolongements qui les relient aux cellules gliales sous-épendymaires ; cela assure la cohésion de l'ensemble. Les épendymocytes sont reliés entre eux ; ils laissent cependant des zones de passage nécessaires aux échanges entre le liquide cérébro-spinal et le liquide interstitiel du tissu nerveux.

Il faut noter que, dans certaines conditions pathologiques, le liquide cérébro-spinal peut trouver à travers la membrane épendymaire sa voie de résorption, si le circuit habituel n'est plus viable. Dans certaines hydrocéphalies, il peut y avoir une rupture d'une membrane obturatrice, ce qui permet au liquide ventriculaire sous pression de passer dans les espaces subarachnoïdiens, c'est le phénomène de dérivation spontanée. Les zones où cette rupture est possible seront envisagées plus loin. Dans d'autres hydrocéphalies, dites « à pression normale », le liquide filtre à travers l'épendyme pour être résorbé par les capillaires du tissu nerveux, dans la région sous-épendymaire.

Tissu choroïdien et plexus choroïdes

Le tissu choroïdien correspond à une différenciation de la pie-mère, membrane qui recouvre le

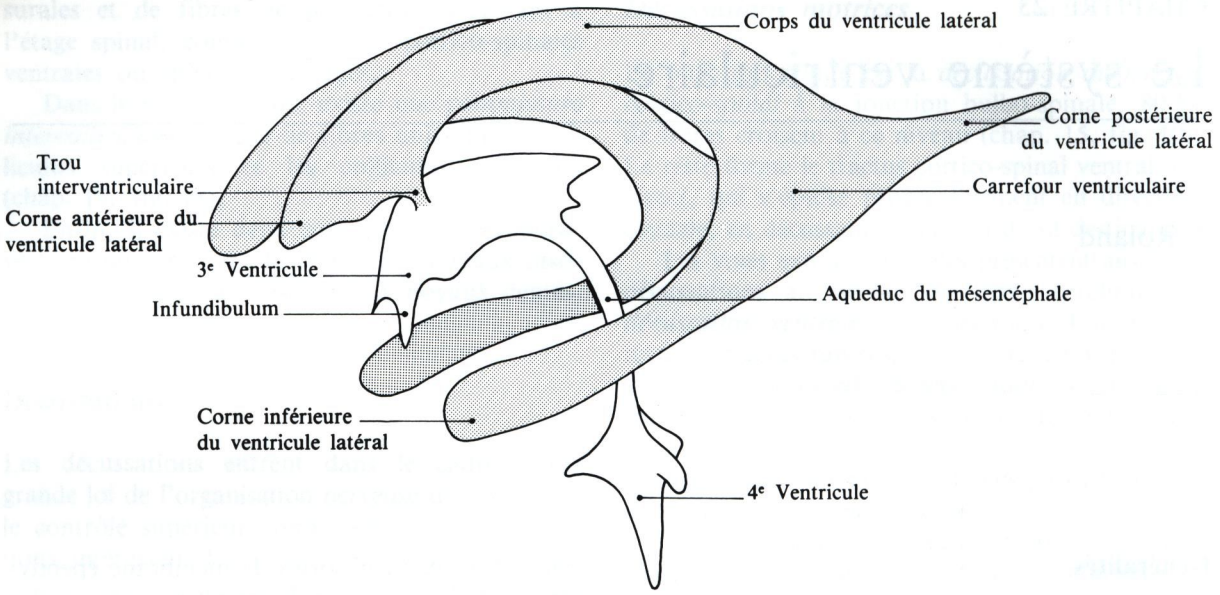

Fig. 1. Vue d'ensemble du système ventriculaire intra-crânien (vue par l'avant et la gauche)

névraxe (voir chap. 30). Au niveau des membranes obturatrices, la pie-mère s'épaissit pour former une « **toile choroïdienne** ». On appelle **membrana tectoria** la cloison faite de la superposition de l'épendyme et de la couche choroïdienne. Cette différenciation peut aboutir à la formation des **plexus choroïdes**, amas de tissu choroïdien très vascularisé, qui repoussent l'épendyme, en s'invaginant à l'intérieur de la cavité ventriculaire. Ces éléments peuvent atteindre un volume très important, spécialement dans les ventricules latéraux.

Les plexus choroïdes d'aspect granuleux, grumeleux, correspondent donc à de multiples villosités de pie-mère dont chacune est centrée par une artère choroïdienne. Ces villosités se groupent en bouquets, en pelotons dont la couleur rougeâtre vient de leur importante vascularisation. La surface de ces villosités est à son tour faite de microvillosités ; c'est à ce niveau que se forme le liquide cérébro-spinal, secrété à l'intérieur des cavités ventriculaires, à travers l'épendyme.

Liquide cérébro-spinal

Le liquide cérébro-spinal, (ou céphalo-rachidien), dont le volume maximum est de l'ordre de 150 ml, a deux origines. L'une que nous venons de voir, est la sécrétion des plexus choroïdes ; cette secrétion est continue, et semble-t-il, sans régulation précise. L'autre vient du drainage du liquide interstitiel du tissu nerveux à l'instar d'un lymphatique dont le système nerveux est dépourvu. L'afflux du liquide interstitiel se fait soit à travers l'épendyme vers le liquide ventriculaire, soit à travers la couche de glie superficielle et la pie-mère vers les espaces subarachnoïdiens. Là encore il ne semble pas exister de régulation des flux. La production globale serait d'environ 500 ml par 24 h.

Ce liquide, en continuelle production, doit trouver des zones efficaces de résorption. Les plus importantes (voir chapitre 30) se trouvent dans les granulations arachnoïdiennes situées à proximité du sinus veineux sagittal supérieur ; d'autres plus modestes, sont situées au niveau des émergences radiculaires des nerfs spinaux.

Entre les zones de production, c'est-à-dire essentiellement dans les plexus choroïdes des ventricules latéraux, et celles de résorption, une circulation s'établit dont la connaissance s'améliore actuellement du fait des examens en résonance magnétique. Elle est facilitée par les « battements », d'origine artérielle, du névraxe. Le circuit ventriculaire, complexe, contient environ 25 ml de liquide ; il comporte des zones de fragilité envisagées dans les paragraphes correspondants. Ce circuit débute dans le carrefour ventriculaire, gagne le troisième ventricule par le foramen interventriculaire, passe par l'aqueduc du

mésencéphale dans le quatrième ventricule ; là s'arrête le circuit ventriculaire et commence le circuit subarachnoïdien par l'ouverture médiane du quatrième ventricule (trou de Magendie). Le canal de l'épendyme ne fait pas partie du circuit (cf. paragraphe suivant).

Canal de l'épendyme

Le canal de l'épendyme est ce qui subsiste de la cavité du tube neural dans la moelle épinière (voir chap. 14 et 32). Retrouvé seulement par endroits, il n'est donc pas perméable sur toute son étendue. Sa section (lorsqu'il existe) varie suivant les régions, elle est de l'ordre de 1 à 2/10 de mm. Normalement il prend son origine en haut au niveau de l'obex du 4e ventricule et commence par un léger renflement (le ventricule d'Arantius) ; on retrouve un autre de ces renflements dans le cône terminal (ventricule de Krause). Sa paroi est bordée d'un épithélium épendymaire cylindrique simple. Aux endroits où il est obturé, on retrouve des amas d'épendymocytes. Le canal de l'épendyme n'est pas fonctionnel dans l'espèce humaine.

Quatrième ventricule

Cette cavité est celle du **rhombencéphale**, c'est-à-dire bulbe et pont. Recouverte en arrière par le cervelet, elle communique en haut avec l'aqueduc du mésencéphale, en bas avec les citernes subarachnoïdiennes à travers la toile choroïdienne du 4e ventricule (figs. 2, 5).

Très enclavé dans la « fosse postérieure », le 4e ventricule sert d'espace de sécurité pour les processus expansifs de cette loge étroite. Il est donc le premier organe comprimé (en cas de tumeur par exemple) ; cette compression peut se traduire par une obstruction complète des voies liquidiennes ventriculaires, donc par une hypertension intracrânienne.

Ce ventricule se présente sous forme d'une sorte de cône étalé et irrégulier dont la base est appuyée sur la face dorsale du tronc cérébral ; il se développe en haut et en arrière, en formant deux pans (appelés toit du 4e ventricule) qui convergent en un sommet enclavé dans la partie antérieure du vermis cérébelleux.

Base ou plancher du 4e ventricule

Le plancher est losangique à grand axe vertical (environ 35 mm). Cette base correspond en fait à la face dorsale du tronc cérébral, elle est donc dans un plan oblique en haut et un peu en avant. Ses reliefs sont ceux du bulbe et du pont (cf chap. 15). L'épendyme les recouvre d'une couche mince unicellulaire. Rappelons 1) le sillon médian postérieur et le calamus scriptorius, flanqués du

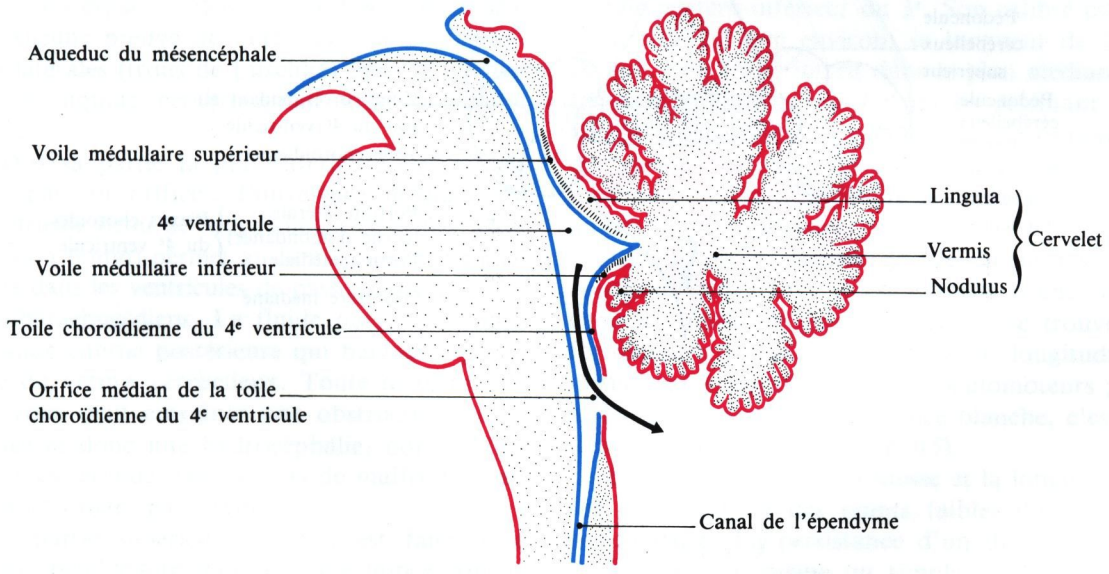

Fig. 2. Coupe médiane passant par le tronc cérébral, le vermis cérébelleux et le 4e ventricule *(vue gauche)*. En bleu : épendyme ; en rouge : tissu choroïdien et pie-mère. La flèche schématise la circulation du liquide cérébro-spinal

trigone du nerf hypoglosse, du colliculus du facial et de l'éminence médiale (aile blanche médiale), 2) de part et d'autre, les zones végétatives des fovea supérieure et inférieure (aile grise), et 3) latéralement, l'aile blanche latérale, avec les tubercules acoustiques qui portent les stries acoustiques venant du calamus.

Le losange dessiné par cette base présente **quatre angles** caractéristiques : l'angle inférieur, est celui où se fait la prolongation du système ventriculaire vers le canal de l'épendyme, dont on connaît le peu d'intérêt dans l'espèce humaine. L'angle supérieur se continue avec l'aqueduc du mésencéphale. Les deux angles latéraux jouent eux aussi un rôle dans les communications du quatrième ventricule, c'est là que l'on trouve les **ouvertures latérales** (trous de Luschka) dont la signification reste discutée.

Les bords supérieurs et inférieurs suivent respectivement les pédoncules cérébelleux supérieurs et inférieurs. Ils donnent attache aux éléments du toit (voir ci-dessous).

Sommet

Le sommet s'enfonce en coin à l'intérieur de la face ventrale du vermis cérébelleux, il s'agit donc d'une zone située entre les pédoncules cérébelleux, sous la lingula et au dessus du nodulus ; il est recouvert d'épendyme.

Toit (figs. 2, 3)

On divise le toit en deux parties : inférieure, s'appuyant sur les pédoncules cérébelleux inférieurs, et supérieure s'attachant sur les pédoncules cérébelleux supérieurs.

La partie inférieure du toit, comprise entre les pédoncules cérébelleux inférieurs, est donc triangulaire à sommet inférieur. Elle est formée par une membrane d'origine épendymaire, la membrane obturatrice, qui se poursuit en haut avec l'épendyme recouvrant la partie ventriculaire du vermis. Ses bords latéraux se fixent sur la ligula, petite languette de substance gliale, provenant des

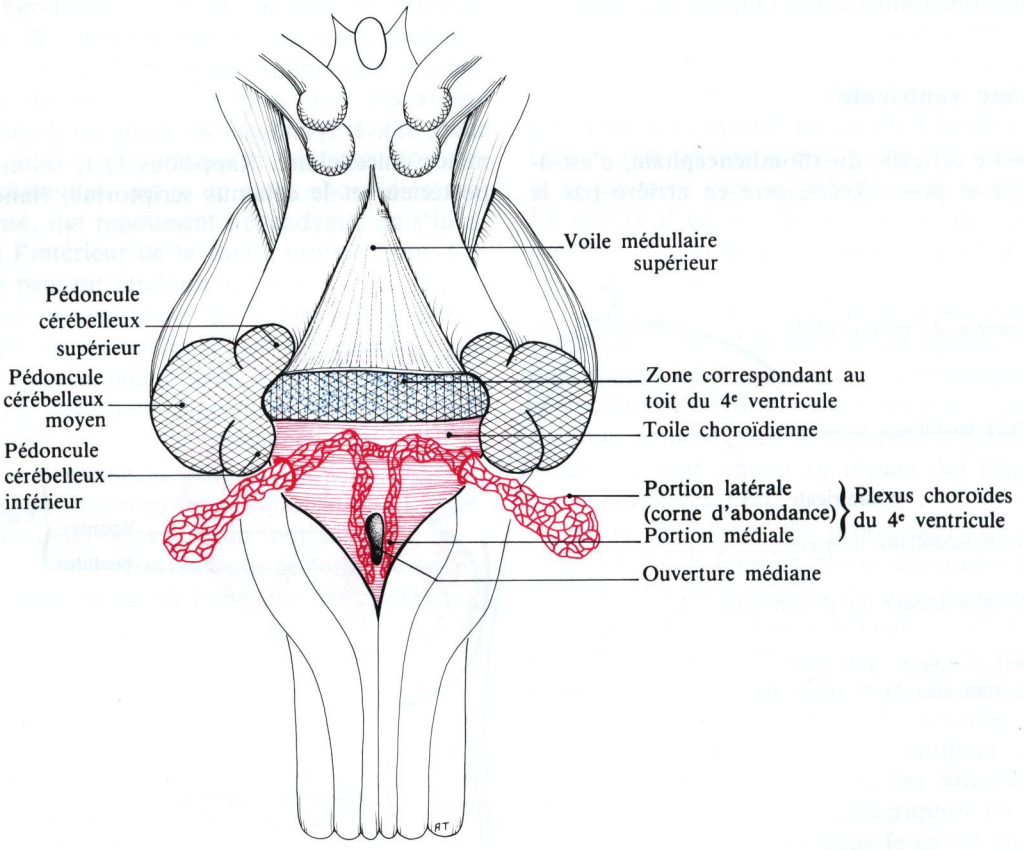

Fig. 3. Vue postérieure du toit du 4e ventricule

pédoncules cérébelleux et cerclant en haut les plexus choroïdes (voir plus loin, corne d'abondance). La membrane obturatrice est doublée en arrière par la toile choroïdienne du 4e ventricule. Celle-ci est faite de 2 feuillets ; l'un est antérieur, accolé à l'épendyme ; l'autre est postérieur et se prolonge avec la pie-mère du vermis inférieur (nodulus, uvula...). Une languette transversale de substance blanche, le voile médullaire inférieur (valvule de Tarin), relie la toile choroïdienne au vermis, en fermant ainsi partiellement la partie postérieure du pan inférieur du toit.

Cette partie inférieure du toit porte les **plexus choroïdes** du 4e ventricule ; il s'agit de deux bourrelets de tissu choroïdien accolés à partir de l'obex le long de la ligne médiane, et s'écartant l'un de l'autre en regard du voile médullaire inférieur et des flocculus. Ils s'invaginent dans la cavité ventriculaire en repoussant l'épendyme à l'intérieur de la cavité. Ils ressortent par les angles latéraux du 4e ventricule en formant un épanouissement de tissu appelé corne d'abondance. Ces plexus choroïdes reçoivent une vascularisation artérielle abondante par l'intermédiaire de branches choroïdiennes issues du segment rétrobulbaire des artères cérébelleuses postéro-inférieures. En cas de tumeurs du 4e ventricule, ce sont généralement ces artères qui sont responsables de la néovascularisation.

La **corne d'abondance** jouxte la citerne de l'angle ponto-cérébelleux. L'hypothèse d'une ouverture réelle à cet endroit, permettant ainsi la communication directe entre le système ventriculaire et les espaces subarachnoïdiens, reste discutée. Aucune preuve de l'efficacité de ces ouvertures latérales (trous de Luschka) dans la circulation du liquide cérébro-spinal n'est nettement établie.

Dans sa partie la plus inférieure, le toit est perçé par un orifice : **l'ouverture médiane du 4e ventricule** (trou de Magendie). Cet orifice assez large (4 à 6 mm) permet au liquide cérébro-spinal secrété dans les ventricules de passer dans les espaces subarachnoïdiens. Le fluide passe ainsi dans la grande citerne postérieure qui baigne la partie basse du vermis cérébelleux. Toute affection de cette zone peut entraîner une obstruction de ce passage et donc une hydrocéphalie, dont la fréquence est grande dans les cas de malformations d'Arnold-Chiari par exemple.

La partie supérieure du toit est faite d'un feuillet épendymaire tapissant une mince couche de substance gliale, le voile médullaire supérieur (valvule de Vieussens). Ces structures sont tendues entre les pédoncules cérébelleux supérieurs, elles se fixent en bas en arrière au niveau du cervelet. Aucune ouverture n'existe dans cette zone.

Côtés et angles

Les côtés du 4e ventricule correspondent aux insertions du toit sur la partie postéro-médiale des pédoncules cérébelleux supérieurs et inférieurs (voir ci-dessus).

L'angle inférieur est marqué par la présence d'un petit cul-de-sac limité en arrière par l'obex, petite lame de substance blanche tendue entre les cordons postérieurs au moment où ils commencent à s'écarter. C'est au fond de ce cul-de-sac que se situe l'origine souvent virtuelle du canal de l'épendyme.

L'angle supérieur correspond au retrécissement conduisant à l'aqueduc du mésencéphale.

Les angles latéraux correspondent à des récessus étroits allongés latéralement. Ces espaces contournent la partie haute du corps restiforme et sont occupés par la corne d'abondance.

Aqueduc du mésencéphale

Appelé autrefois aqueduc de Sylvius, l'aqueduc du mésencéphale (ou aqueduc du cerveau), comme son nom l'indique, appartient au mésencéphale (figs. 1, 3 et 5). Il s'agit d'une portion rétrécie, qui, de l'angle supérieur du 4e ventricule passe à l'angle postéro-inférieur du 3e. Son calibre est de l'ordre de 1,5 mm environ, sa longueur de 15 à 20 mm. Son trajet inscrit dans le plan médian, se fait vers le haut et vers l'avant en dessinant une courbe à concavité antéro-inférieure. Sa section est de forme variable : ovalaire dans sa partie moyenne, plutôt triangulaire à sommet antérieur au-dessus et en dessous.

L'aqueduc est tapissé naturellement par une couche épendymaire. Il est entouré d'une manchon de substance grise. En avant, se trouve la formation réticulaire, le faisceau longitudinal médial et les noyaux des nerfs oculomoteurs ; en arrière, séparés par la substance blanche, c'est la lame colliculaire (voir chap. 15).

L'aqueduc par son étroitesse et la longueur de son trajet est un des points faibles du système ventriculaire. La persistance d'un diaphragme à son niveau, ou même un simple rétrécissement, expliquent de nombreuses hydrocéphalies du nourrisson. Les tumeurs voisines provoquent aisément

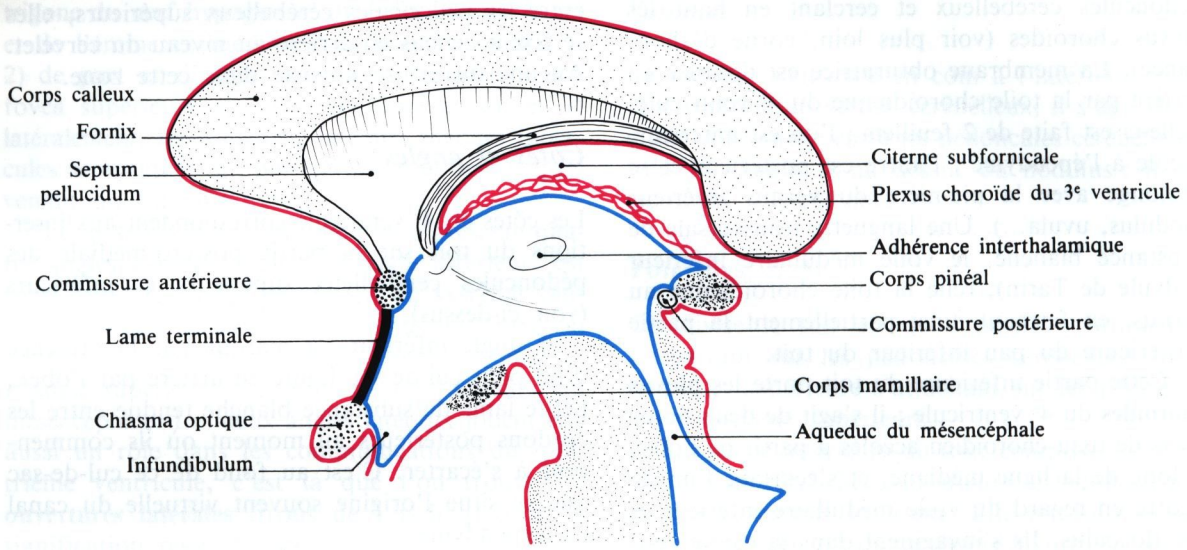

Fig. 4. Coupe médiane passant par le 3e ventricule (*vue gauche*). En bleu : épendyme ; en rouge : pie-mère et tissu choroïdien

son obstruction ; c'est le cas des tumeurs de la glande pinéale, fréquentes chez l'enfant.

Troisième ventricule

C'est la **cavité ventriculaire du diencéphale** ; elle communique en bas avec l'aqueduc du mésencéphale, en haut avec les ventricules latéraux (figs. 1, 4 à 7). C'est une structure impaire, médiane, aplatie transversalement, grossièrement quadrangulaire. Sa plus grande longueur est de l'ordre de 30 mm, sa hauteur de 25 mm, son épaisseur de 4 à 5 mm.

Faces latérales

Sagittales, elles sont divisées en deux par le sillon hypothalamique ou limitant (sillon de Monro) ; plus ou moins marqué, il s'étend du foramen interventriculaire en haut et en avant, à l'abouchement de l'aqueduc en bas et en arrière. Au-dessus et en arrière de ce sillon se situe l'étage thalamique, correspondant à la face médiale des 2/3 antérieurs du thalamus ; un pont de substance grise est souvent jeté entre les deux thalamus à la partie centrale de cet étage ; appelée à tort commissure grise interthalamique, c'est l'**adhérence interthalamique**. En dessous et en avant du sillon se trouve l'étage hypothalamique, triangulaire à sommet antéro-inférieur, bordé par la substance grise de l'hypothalamus, et pointant vers le bas et l'avant en formant l'**infundibulum** du 3e ventricule. En profondeur, la colonne du fornix croise cette zone hypothalamique vers le bas en direction du tubercule mamillaire correspondant.

Paroi supérieure ou toit (figs. 4, 6, 7)

A peu près horizontale et un peu convexe en haut, elle est allongée d'avant en arrière où elle s'élargit légèrement. Elle s'étend entre les thalamus auxquels elle se fixe latéralement ; elle est limitée en avant par les colonnes du fornix, en arrière par l'épiphyse cérébrale, latéralement par les **habénulas**, les « rênes » de la glande pinéale.

Le toit du 3e ventricule est fait d'une toile choroïdienne qui se fixe en arrière sur la commissure interhabénulaire et de chaque côté aux habénulas, pédoncules antérieurs de l'épiphyse cérébrale. Le feuillet épendymaire est recouvert par une couche de pie-mère qui présente deux feuillets. Le feuillet profond adhère à l'épendyme ; le feuillet superficiel se réfléchit sur les bords du toit et va recouvrir les organes voisins en particulier la partie inférieure du fornix qui recouvre cette région.

Entre les deux feuillets se forme donc un espace, la **citerne subfornicale** (figs. 4, 6) où cheminent des vaisseaux importants : les artères cho-

Fig. 5. Coupe médiane en Imagerie par Résonance Magnétique (IRM)

roïdiennes postéro-médiales (provenant des a. cérébrales postérieures) qui s'épuisent dans les plexus choroïdes en se dirigeant vers les foramens interventriculaires, et les veines cérébrales internes, nées dans cette région de la confluence des veines thalamostriée, septale, et choroïdienne supérieure ; ces veines fondamentales pour le drainage profond du cerveau, parcourent le toit vers l'arrière, passent au-dessus de l'épiphyse avant de se jeter dans la grande veine cérébrale (v. de Galien) (chap. 31). Cet espace particulier, ouvert largement chez le nourrisson, se collabe petit à petit au fur et à mesure de la croissance cérébrale ; communiquant en arrière avec la citerne ambiante (espace sous-arachnoïdien qui correspond à la grande fissure transverse du cerveau), on l'appelle citerne subfornicale, ou interventriculaire ou du velum interpositum. Le fornix et le corps calleux forment la voûte de cette région, voie d'abord des tumeurs du troisième ventricule

Le feuillet pie-mérien profond s'épaissit de deux petits plexus choroïdes qui font saillie dans la cavité ventriculaire en invaginant l'épendyme. Ils se poursuivent en avant, dans la région des

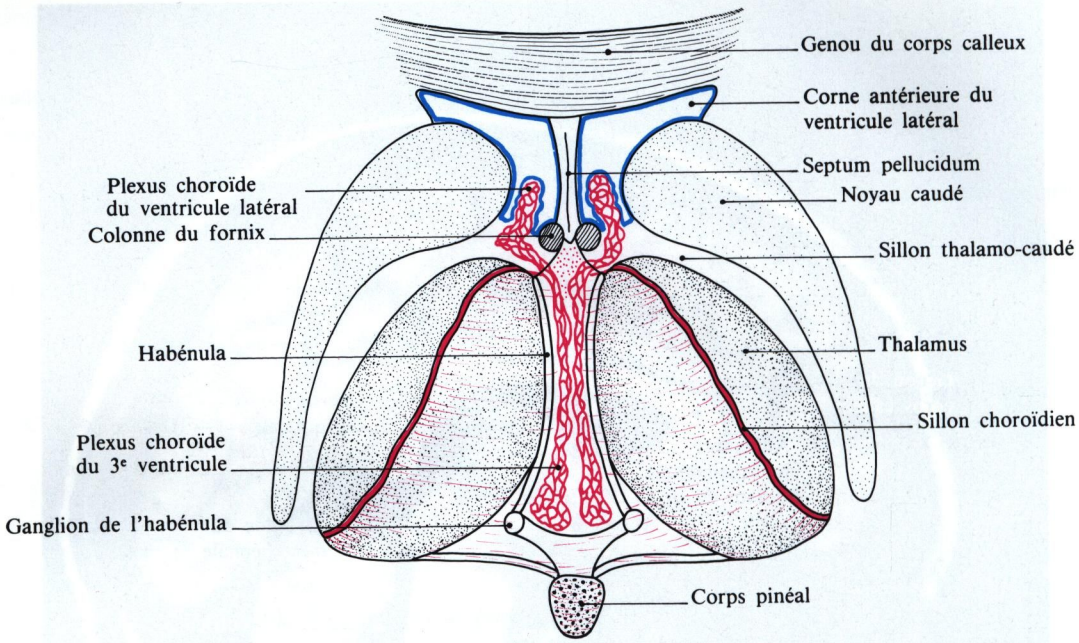

Fig. 6. Vue supérieure du toit du 3e ventricule. En bleu : épendyme ; en rouge : pie-mère et tissu choroïdien

foramens, et se réfléchissent en arrière et latéralement, dans la région de la fissure choroïdienne se continuant par les plexus choroïdes des ventricules latéraux.

Paroi inférieure ou plancher

Elle comble l'espace situé entre le chiasma optique et ses tractus en avant, les faces médiales des pédoncules cérébraux en arrière. Elle est concave en bas. On trouve d'avant en arrière : 1) le chiasma optique qui marque la limite antérieure ; 2) la partie inférieure de l'infundibulum ou tuber cinereum, qui se prolonge en bas et en avant par la tige pituitaire (la partie inférieure du chiasma et l'infundibulum reçoivent les branches infundibulo-tubériennes des artères carotides internes qui se réfléchissent en haut avant de redescendre le long de la tige en formant les artères hypophysaires supérieures) ; 3) les corps mamillaires, petits amas de substance grise où aboutissent les colonnes du fornix ; et enfin 4) la substance perforée postérieure, lame triangulaire de substance nerveuse qui réunit les faces médiales des pédoncules cérébraux, traversée par les bouquets postérieurs des artères thalamoperforantes venant des artères cérébrales et communicantes postérieures ; les plus antérieures de ces artères se distribuent aux tubercules mamillaires.

Bord antérieur (fig. 4)

Il est formé d'une fine couche de substance grise oblique en bas et en avant, que l'on appelle **lame terminale** (ou lame sus-optique, du fait de sa position au-dessus du chiasma). Elle est tendue entre le chiasma optique en bas qui par une forte encoche indique la limite avec la face inférieure, et le bec du corps calleux en haut. A cet endroit (jonction avec la face supérieure) se trouvent de part et d'autre les foramens interventriculaires bordés en avant par les colonnes du fornix et en arrière par le thalamus. La **commissure antérieure** croise en haut la lame terminale qu'elle marque de son empreinte.

La lame terminale recouverte en profondeur par l'épendyme, l'est par la pie-mère de l'autre côté. Elle sépare donc les espaces subarachnoïdiens (citerne de la lame terminale) des espaces ventriculaires. Ceci explique la possibilité de dérivations spontanées à son niveau, ou de gestes chirurgicaux destinés à faire communiquer les deux espaces en cas d'hydrocéphalies d'origine obstructive.

Toute cette partie antérieure du 3e ventricule est vascularisée par les branches diencéphaliques de l'artère cérébrale antérieure, voire de l'artère communicante antérieure.

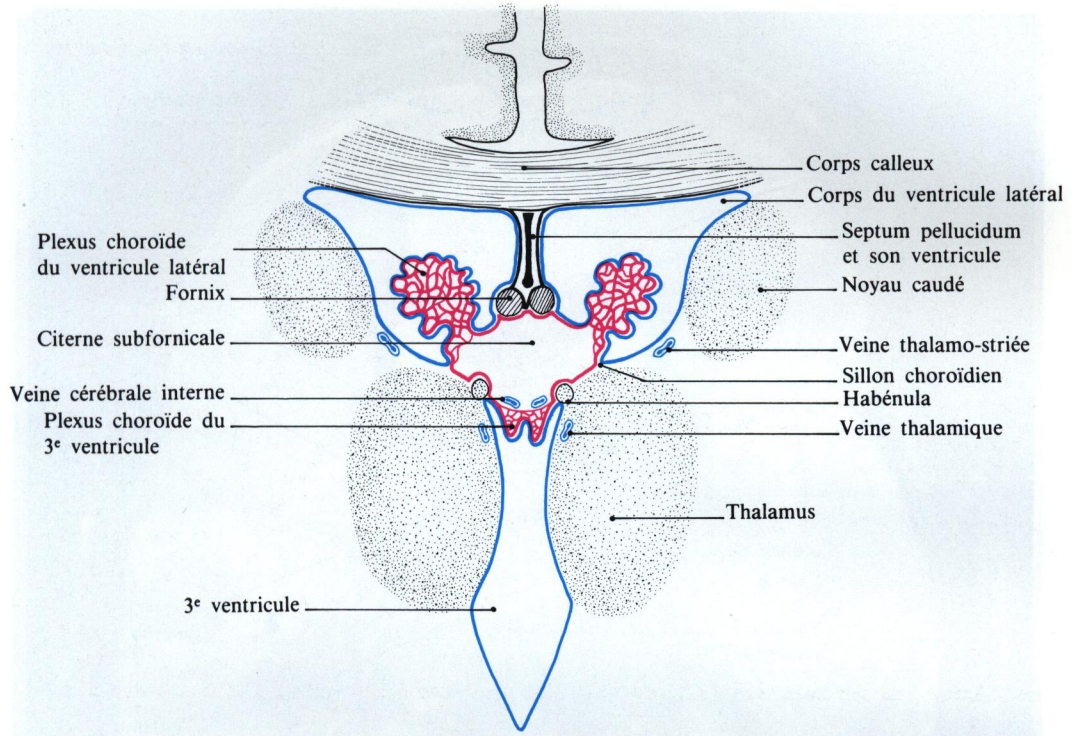

Fig. 7. Coupe frontale passant par la partie moyenne du 3e ventricule. En bleu : épendyme ; en rouge : pie-mère et tissu choroïdien

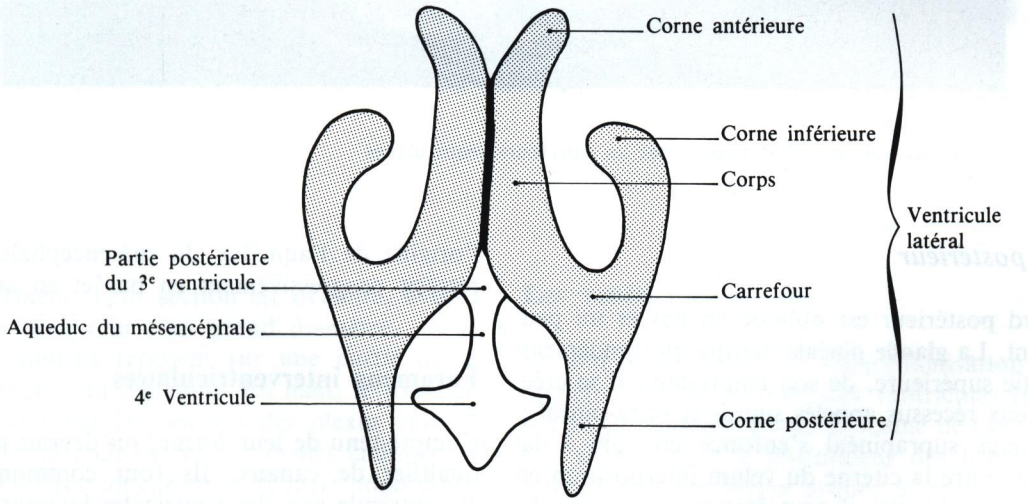

Fig. 8. Vue supérieure des ventricules latéraux

Fig. 9. Coupe horizontale par IRM passant par les carrefours ventriculaires

Bord postérieur

Le bord postérieur est oblique en bas et un peu en avant. La **glande pinéale** marque profondément sa partie supérieure, de son empreinte ; il se crée ainsi deux récessus appelés supra- et infra-pinéal ; le récessus suprapinéal s'enfonce en coin à la jonction entre la citerne du velum interpositum et la citerne ambiante, il peut être aussi le siège de fistule spontanée en cas d'hydrocéphalie. On trouve enfin, à la jonction avec la face inférieure, l'origine de l'aqueduc du mésencéphale, qui se rétrécit progressivement en bas et en arrière.

Foramens interventriculaires

Compte-tenu de leur forme, on devrait plutôt les qualifier de canaux. Ils font communiquer le 3e ventricule avec les ventricules latéraux. Larges au début de la vie, ils se canalisent progressivement en prenant une direction oblique vers le haut

Fig. 10. Coupe sagittale par IRM passant par le carrefour ventriculaire

et latéralement. Leur section est ovalaire, avec 3 ou 4 mm pour leur plus grand diamètre.

Les foramens reposent sur une partie de la face supérieure du thalamus. En haut, le foramen est recouvert par la jonction des plexus choroïdes du 3e ventricule et des ventricules latéraux. A cet endroit existe un carrefour veineux important ; les veines septale, choroïdienne supérieure et thalamo-striée se rassemblent pour former la veine cérébrale interne.

Les ventricules latéraux

Ils sont le résultat de la **télencéphalisation** sur la lumière du tube neural. Ces ventricules (figs. 1, 8 à 13) se présentent sous la forme de cavités paires, situées dans la profondeur des hémisphères cérébraux. Leur forme arquée à concavité antérieure trahit l'influence de la flexion cérébrale. Leur arc, inclus dans un plan oblique en bas et latéralement, embrasse dans sa concavité les

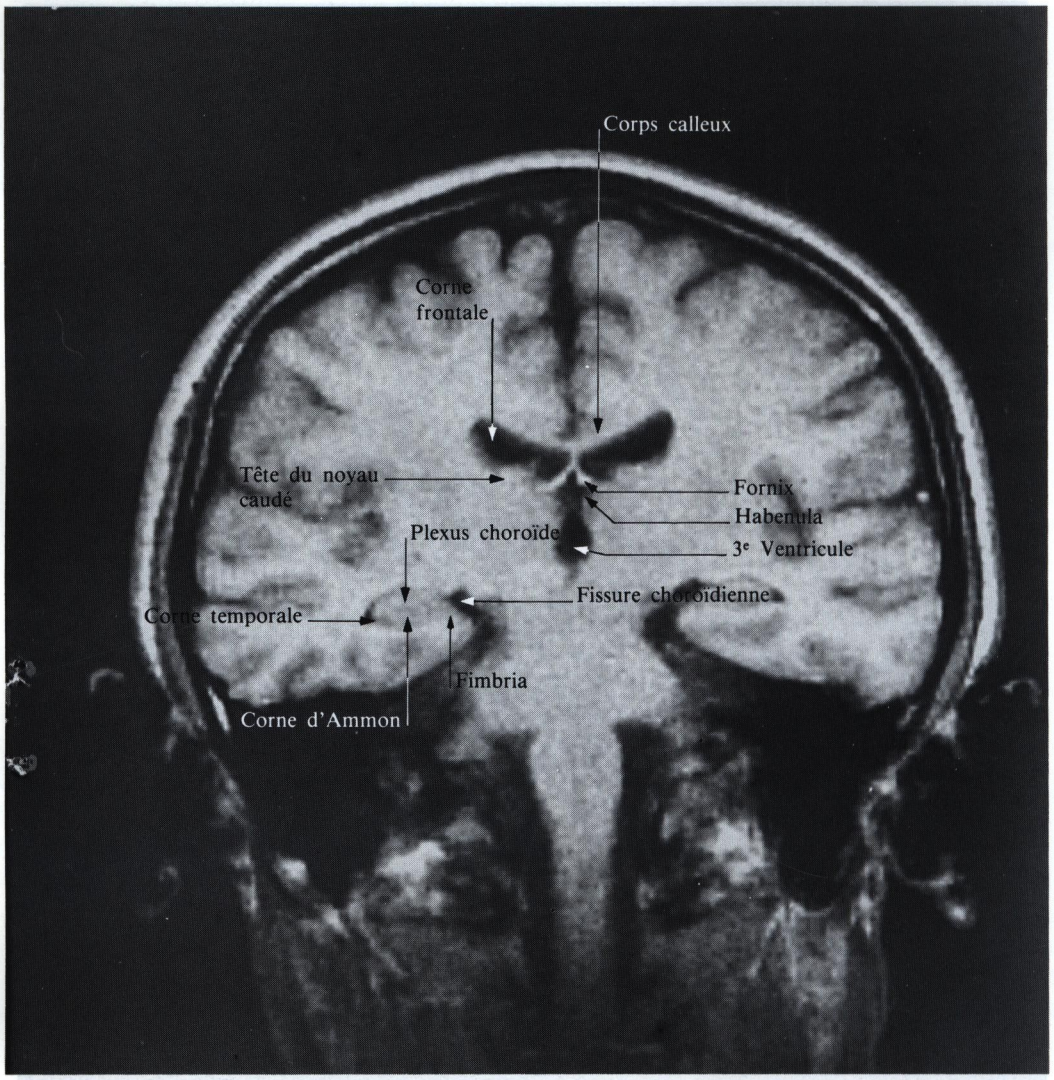

Fig. 11. Coupe frontale par IRM passant par le 3e ventricule

noyaux gris centraux ; sa convexité baigne dans la substance blanche de l'hémisphère. La capacité des ventricules latéraux est d'environ 10 ml. Pour la commodité de la description, on les divise en cinq parties : les cornes frontale, occipitale et temporale, le corps et le carrefour.

Corne antérieure (frontale)

C'est la partie située en avant du foramen interventriculaire. Elle se développe en doigt de gant dont l'extrémité pointe en avant, en bas et latéralement. Elle ne contient pas de formation choroïdienne.

Sa paroi médiale, verticale, est faite en arrière par le septum, qui la sépare de l'autre ventricule latéral. Un kyste peut souvent gonfler ce septum et s'imprimer ainsi dans la cavité ventriculaire. Plus en avant, les fibres du genou du corps calleux écartent progressivement la corne frontale du plan médian. Cet écartement atteint 40 mm entre les deux extrémités antérieures.

Sa paroi supérieure est recouverte par la face inférieure du genou du corps calleux.

Sa paroi inféro-latérale est encochée latéralement par la tête du noyau caudé, et recouverte plus bas par les fibres du bec du corps calleux.

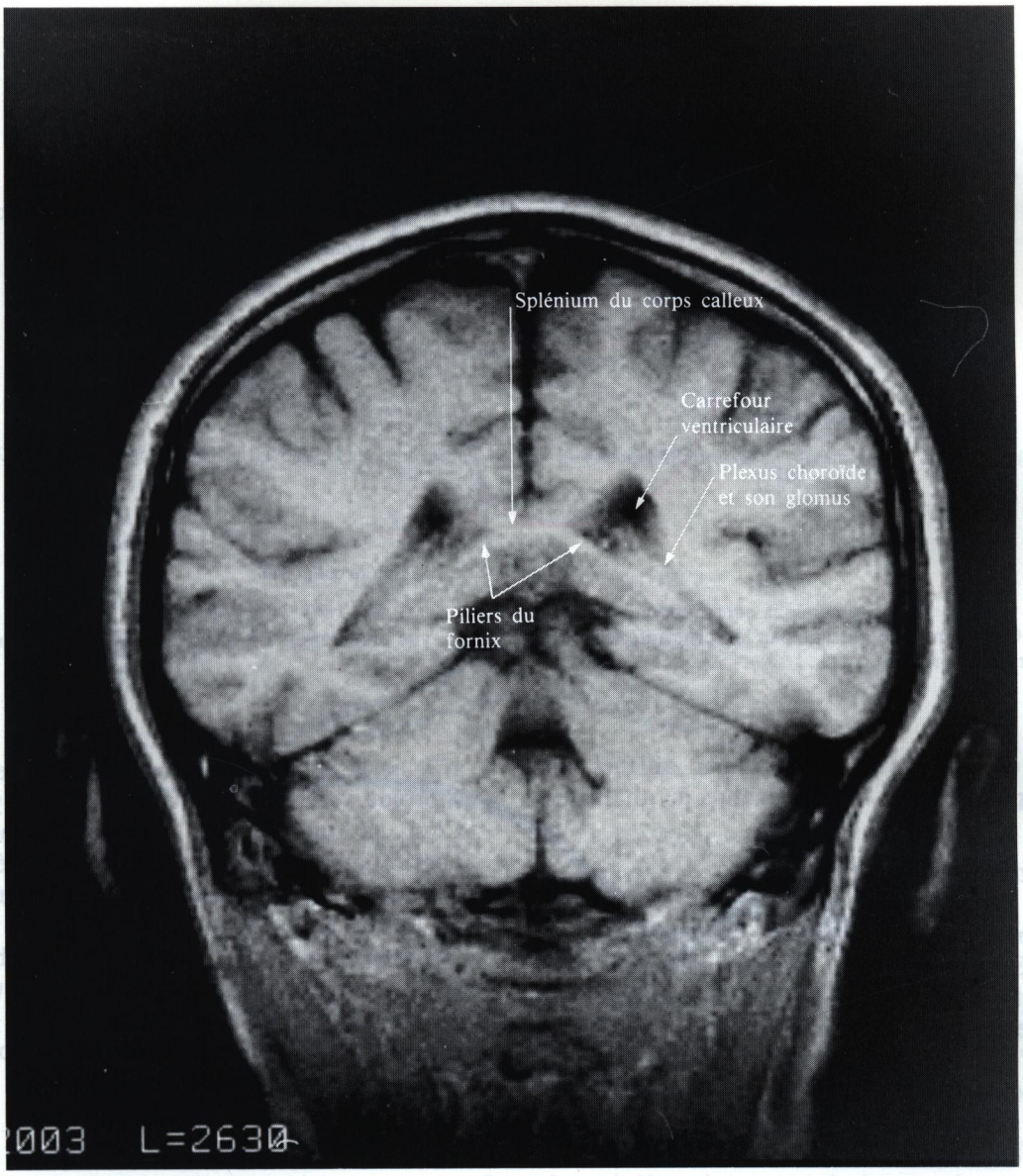

Fig. 12. Coupe frontale par IRM passant par les carrefours ventriculaires

Corps du ventricule

Il prolonge la corne frontale, en arrière du foramen interventriculaire, jusqu'à l'endroit où le septum pellucidum disparaît compte tenu du rapprochement progressif du corps calleux et du fornix.

Sa paroi médiale, verticale, est constituée par le septum pellucidum en haut, le corps du fornix en bas ; elle se rétrécit vers l'arrière.

Sa paroi supérieure est concave du fait de l'appui du corps calleux.

Sa paroi inféro-latérale montre le relief du noyau caudé et du thalamus. Entre les deux, le sillon thalamo-strié contient la lamina affixa (lame cornée), la strie terminale et la veine du même nom ; cette veine est une des tributaires principales du réseau veineux subépendymaire, elle est un des affluents principaux de la veine cérébrale interne. Plus bas, le fornix marque la limite inférieure ; un sillon se dessine entre celui-ci et le thalamus, c'est le sillon choroïdien, où s'invagine le

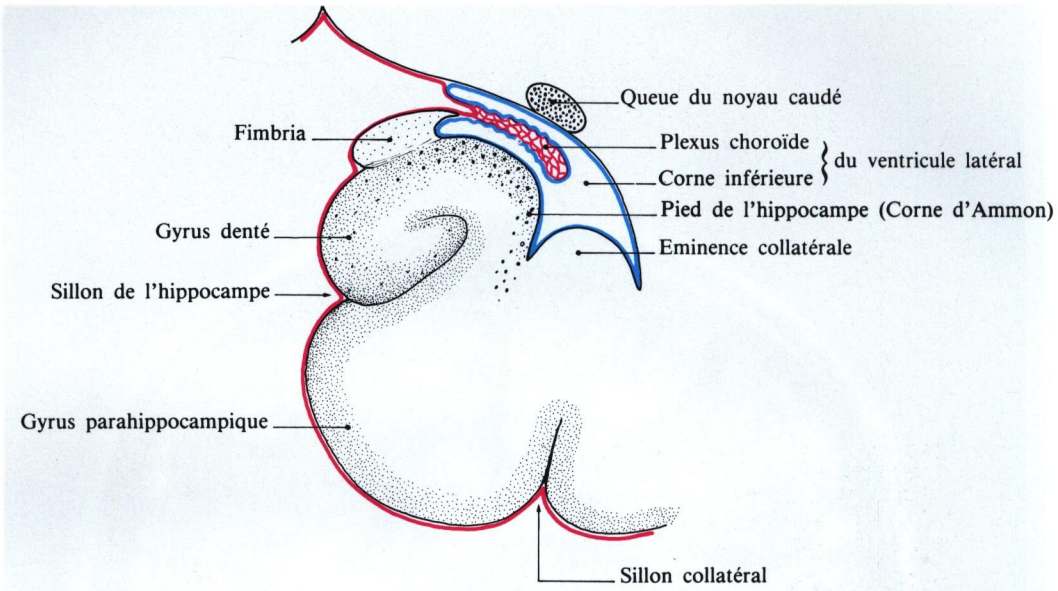

Fig. 13. Coupe frontale passant par la corne inférieure (côté gauche, vue antérieure). En bleu : épendyme ; en rouge : pie-mère et tissu choroïdien

plexus choroïde qui recouvre par ailleurs une bonne partie de la face attenante du thalamus.

Carrefour des ventricules

Le corps du ventricule s'évase vers le bas et un peu latéralement et vers l'arrière ; il forme ainsi le carrefour (ou atrium) qui est la partie la plus large de l'ensemble ventriculaire (figs. 9, 10, 12, 16a). C'est en général dans l'atrium que l'on place un cathéter de dérivation en cas d'hydrocéphalie. On lui décrit :

- une face supérieure, recouverte par l'ouverture du corps du ventricule, et par le splénium du corps calleux ;
- une face antérieure : avec médialement le pilier du fornix, puis le pulvinar (autour duquel il s'enroule), plus latéralement le segment descendant du noyau caudé et en bas l'ouverture de la corne temporale ;
- une face postérieure recouverte par le forceps major, qui s'ouvre plus bas vers la corne occipitale ;
- une face latérale constituée par les radiations du corps calleux, en arrière du noyau caudé ;
- une face médiale, encochée par le forceps major du corps calleux et plus bas par le début de l'empreinte du calcar avis (relief du sillon calcarin). En fait, un peu en avant, le carrefour affleure la grande fissure transversale ; le plexus choroïde y refoule la membrane épendymaire. C'est là où pénètre l'artère choroïdienne postéro-latérale (provenant de l'artère cérébrale postérieure) qui est un des pédicules principaux du plexus choroïde.

Le plexus choroïde s'épaissit considérablement dans le carrefour ; il forme ainsi le glomus choroïde. Ce glomus se calcifie facilement et devient ainsi un repère commode à la scanographie.

Corne postérieure (occipitale)

La corne postérieure est la moins volumineuse et la plus irrégulière ; elle peut même manquer d'un côté. Son origine se fait sur la partie postéro-inférieure du carrefour (fig. 16b). Elle pointe vers l'arrière, elle ne comporte pas de plexus choroïde, comme la corne antérieure. Elle est aplatie de haut en bas et s'inscrit dans un plan oblique en bas et latéralement. On lui décrit :

- une paroi supéro-latérale faite des fibres du forceps major du corps calleux, du tapetum, des radiations optiques, du faisceau longitudinal inférieur ;
- une paroi inféro-médiale, à quelques mm de la paroi médiale de l'hémisphère faite de fibres du forceps major du corps calleux, et marquée par le calcar avis (ergot de Morand), relief profond

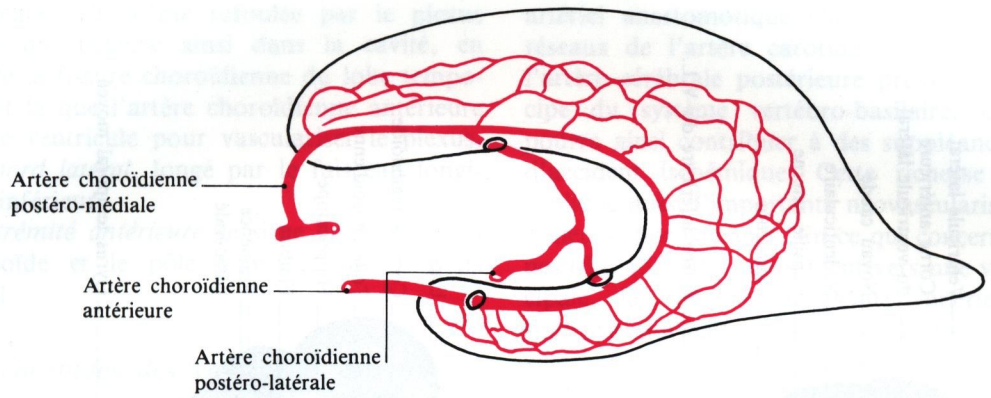

Fig. 14. Cercle anastomotique artériel des plexus choroïdes vu par la gauche (d'après R Wolfram-Gabel et coll (1987) Acta Anat 128 : 306, fig. 7)

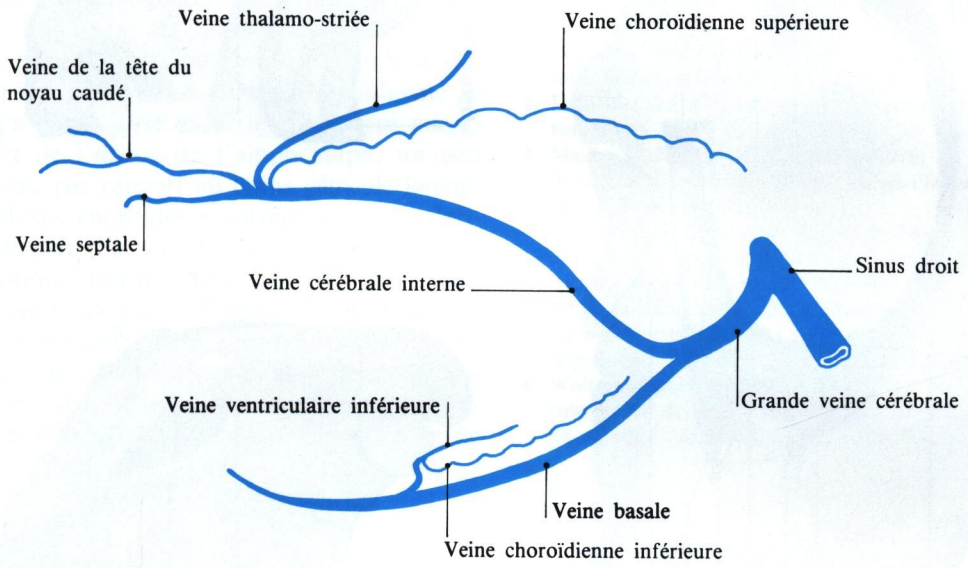

Fig. 15. Vue gauche de la veine cérébrale interne et de ses affluents

du sillon calcarin, et la fin de l'éminence collatérale ;

- l'extrémité postérieure est enveloppée par les fibres du forceps calleux.

Corne inférieure (temporale)

Son origine se fait au niveau de la partie antéro-inférieure du carrefour. Elle pointe en avant et un peu en bas, en passant sous le thalamus ; elle longe ainsi la grande fissure transverse du cerveau (fente de Bichat) en décrivant une courbe à concavité médiale. Elle est aplatie, ce qui permet de lui décrire deux parois : 1) l'une *supéro-latérale*, recouverte par la queue du noyau caudé et par le tapetum, et un peu plus haut la partie basse de la capsule interne qui la sépare de la face inférieure du thalamus et du noyau lenticulaire ; et 2) l'autre *inféro-médiale* (fig. 16c) concave marquée par trois saillies : l'éminence collatérale de Meckel (qui traduit le relief du sillon collatéral), l'hippocampe (corne d'Ammon), et la fimbria.

Une *face médiale* étroite, donnant sur la grande fissure transverse, est fermée par la toile

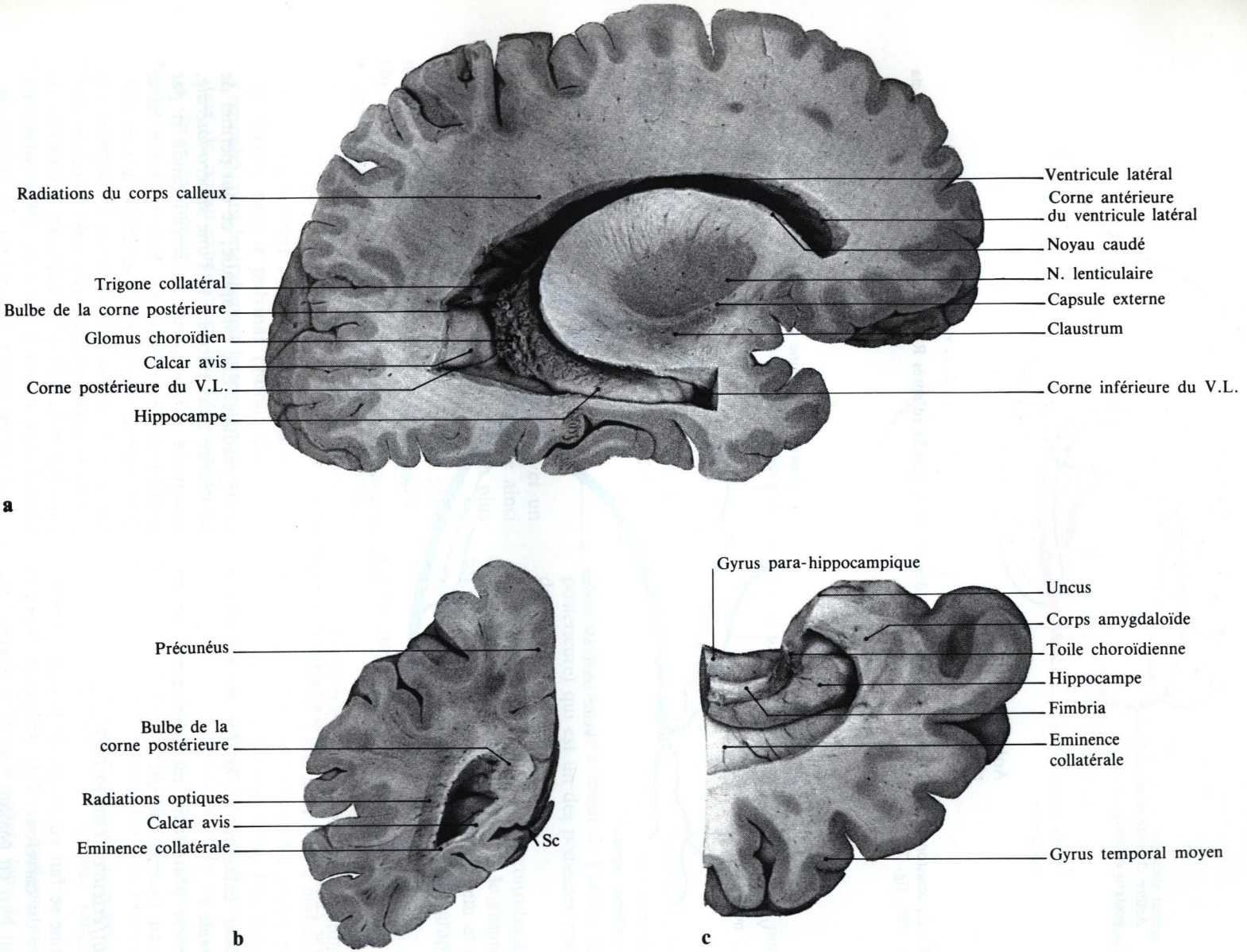

Fig. 16. a Vue latérale du ventricule latéral droit ; **b** vue antérieure de la corne postérieure du ventricule latéral droit ; **c** vue supérieure de la corne inférieure du ventricule latéral droit (d'après J Bossy (1971) Aspects macroscopiques de l'encéphale, planche 5. Offidoc, Paris). Sc : sillon calcarin

choroïdienne, elle-même refoulée par le plexus choroïde qui pénètre ainsi dans la cavité, en regard de la fissure choroïdienne du lobe temporal. C'est là que l'artère choroïdienne antérieure rejoint le ventricule pour vasculariser le plexus.

Un *bord latéral*, longé par le faisceau longitudinal inférieur.

L'*extrémité antérieure* se situe entre le corps amygdaloïde et le pôle antérieur du 5e gyrus temporal.

Plexus choroïdes des ventricules latéraux

Ils présentent la même forme arquée que les ventricules eux-mêmes. Ils s'attachent le long de la fissure choroïdienne depuis la corne inférieure jusqu'aux foramens interventriculaires où ils se poursuivent avec ceux du 3e ventricule. La fissure est bordée d'une languette de substance blanche, les tenia, qui fixent les toiles choroïdiennes aux thalamus et aux piliers du fornix (la fimbria fait partie de ces piliers). La fissure choroïdienne se termine en avant juste en arrière du corps amygdaloïde et de l'uncus de l'hippocampe, un peu médialement par rapport au corps géniculé latéral.

Les plexus choroïdes reçoivent une vascularisation artérielle (fig. 14) très riche, avec un réseau anastomotique fourni, dont les affluents rejoignent le ventricule par la fissure choroïdienne. Ce réseau provient des artères choroïdiennes antérieures (venant de l'artère carotide interne), postérolatérales et même postéro-médiales via les foramens interventriculaires. Ainsi se forme un cercle artériel anastomotique choroïdien, qui relie les réseaux de l'artère carotide interne et ceux de l'artère cérébrale postérieure provenant en principe du système vertébro-basilaire. Ce réseau pourra ainsi contribuer à des suppléances en cas d'accident ischémique. Cette richesse artérielle explique aussi l'importante néovascularisation des tumeurs choroïdiennes. En ce qui concerne les veines (fig. 15), elles se drainent vers une veine principale, la veine choroïdienne supérieure, très sinueuse, qui naît de la région du foramen interventriculaire pour se jeter dans la veine cérébrale interne, et vers une veine plus petite, la veine choroïdienne inférieure qui sort de la fissure de la corne temporale pour se jeter dans la veine basale.

Bibliographie

1. Gray H (1980) Gray's anatomy, 36e ed. Churchill Livingstone, Edinburgh
2. Lazorthes G (1975) Le système nerveux central, 2e ed. Masson, Paris
3. Maillot C, Koritké JG, Laude M (1976) La vascularisation de la toile choroïdienne inférieure chez l'homme. Arch Anat Histol Embryol 59 : 33-70
4. Timurkaynak E, Rhoton AL, Barry M (1986) Microsurgical anatomy and operative approaches to the lateral ventricules. Neurosurgery 19 : 685-723
5. Wolfram-Gabel R, Maillot C, Koritké JG, Laude M (1987) La vascularisation de la toile choroïdienne du ventricule latéral chez l'homme. Acta Anat 128 : 301-321
6. Wolfram-Gabel R, Maillot C, Koritké JG (1987) La vascularisation de la toile choroïdienne du prosencéphale chez l'homme. J Neuroradiol 14 : 10-26

CHAPITRE 24

Système limbique

Le système limbique comprend une série de formations entourant le seuil de l'hémisphère cérébral dont la morphologie, la structure et les fonctions sont très différentes dans l'échelle animale. Beaucoup de termes ont été employés et souvent avec des sens différents [1, 3, 5, 7].

Le terme de *rhinencéphale* se rapporte au cerveau olfactif, et ne doit pas être assimilé à celui de lobe *limbique* de Broca. Il s'applique bien aux vertébrés primitifs, aux poissons, aux amphibiens, peut-être aux reptiles, mais certainement pas aux oiseaux, ni aux mammifères[6]. Pour certains, il peut être assimilé à celui de paléocortex ou de lobe olfactif primitif [15].

A son tour, le terme de *paléocortex* doit être bien défini [14] ; il comprend le cortex entorhinal, le cortex olfactif primaire, le cortex périamygdaloïde, l'aire septale, la bandelette diagonale, et la substance grise des bulbe, pédoncule et tubercule olfactifs.

Le **système limbique** au sens large du terme comprend : 1) le rhinencéphale, paléocortex, qui constitue la partie rostrale du grand lobe limbique (de Broca) dont la partie caudale est de type néopalliale ; 2) la circonvolution intralimbique, archipalliale ; 3) des formations grises sous-corticales ; et 4) des formations blanches. On le décrit souvent sous l'aspect de cercles concentriques entourant le seuil de l'hémisphère, mais communiquant entre eux, et avec les étages sous-jacents.

Le système limbique possède une portion olfactive, relativement réduite chez l'homme par rapport à sa portion non-olfactive, impliquée dans les émotions assurant la survie de l'individu et de l'espèce, les réactions somato-viscérales qui en résultent et la mémoire qui lui est attachée. C'est pour ceci qu'il a pu être qualifié de cerveau viscéral ou de cerveau émotionnel.

Lobe limbique

Décrit par Broca en 1878, il forme un anneau de cortex cérébral autour du seuil de l'hémisphère, constitué par le gyrus cingulaire et le gyrus parahippocampique (ou parahippocampal) reliés en avant par l'aire sous-calleuse et le gyrus paraterminal, et en arrière par l'isthme du gyrus cingulaire. La partie antérieure de cet anneau contient le cortex olfactif primaire (fig. 1).

Lobe olfactif primitif

Le lobe olfactif primitif présente d'énormes variations phylogénétiques. Chez l'homme il comprend quatre parties : le bulbe olfactif, son tractus et ses stries olfactives, et trois aires olfactives : latérale, intermédiaire et médiale (voir aussi chap. 34, olfaction).

Bulbe et tractus olfactifs. Le bulbe olfactif est étroitement appliqué sur la lame criblée de l'ethmoïde, maintenu en place d'une part par les filets olfactifs traversant les orifices de la lame criblée et d'autre part par la tente du bulbe olfactif dont le développement est variable selon les individus.

Le bulbe olfactif présente sept couches en allant de la superficie vers la profondeur : couche superficielle (ou fibrillaire), couche gloméru-

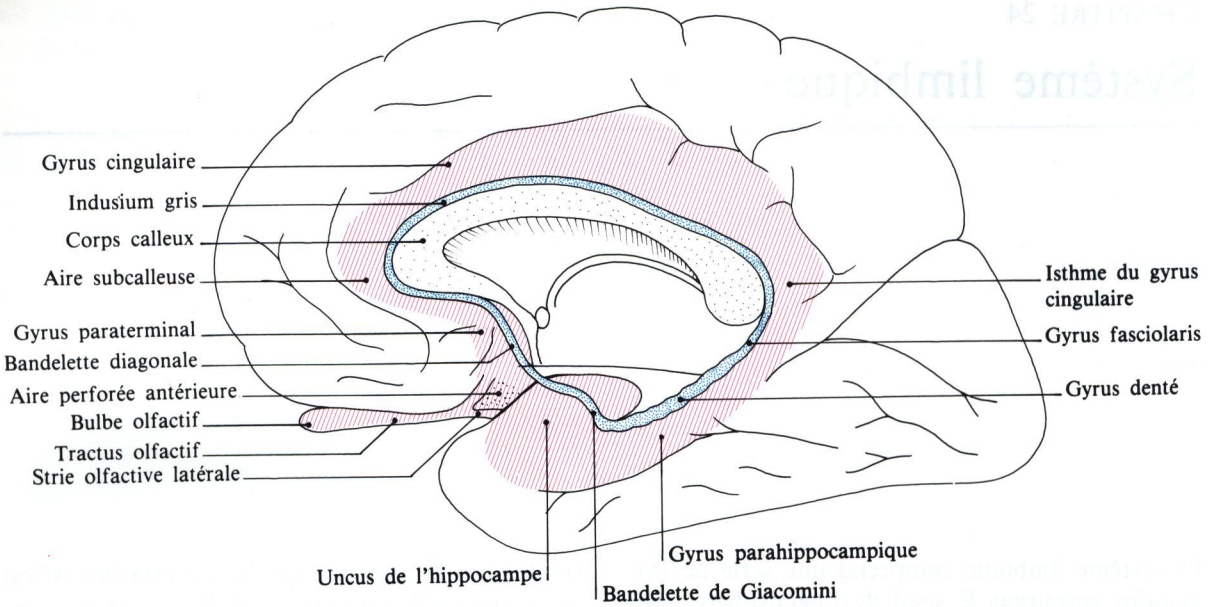

a

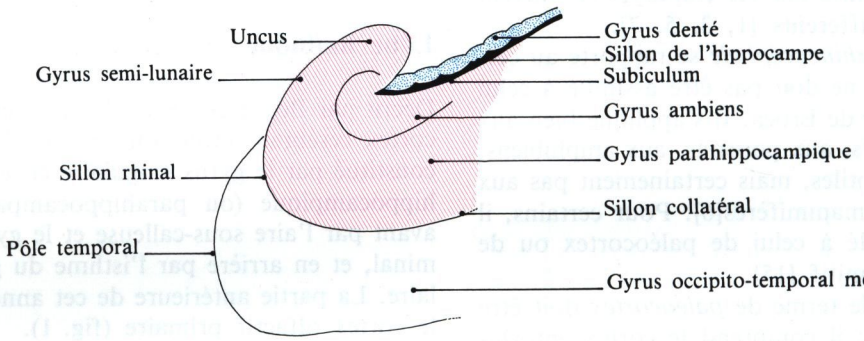

b

Fig. 1. a Lobe limbique (en rouge) et gyrus intra-limbique (en bleu) ; **b** gyrus semi-lunaire, gyrus ambiens et sillon rhinal

laire (contenant les cellules périglomérulaires), couche plexiforme externe (contenant les cellules à panache), couche des cellules mitrales, couche plexiforme interne, couche granulaire et couche des fibres du tractus olfactif (couche médullaire) (fig. 2).

Le tractus olfactif contient des fibres issues des cellules mitrales, des fibres centrifuges et des fibres commissurales provenant du noyau olfactif antérieur. Ce noyau est situé le plus souvent à la jonction entre le bulbe et le tractus olfactif, mais on peut trouver des amas cellulaires à l'extrémité proximale du tractus. Les axones de certaines de ces cellules empruntent la commissure antérieure pour rejoindre le bulbe olfactif controlatéral.

Les axones de la plupart des cellules mitrales utilisent la *strie olfactive latérale* pour rejoindre l'aire olfactive latérale.

La strie olfactive médiale contient les axones des autres cellules mitrales ou des cellules à panache, et ceux issus du noyau olfactif antérieur à destinée commissurale.

Quant à la *strie olfactive intermédiaire*, elle est exceptionnellement visible macroscopiquement chez l'homme ; elle contient d'une part quelques fibres centripètes pour l'aire olfactive intermédiaire

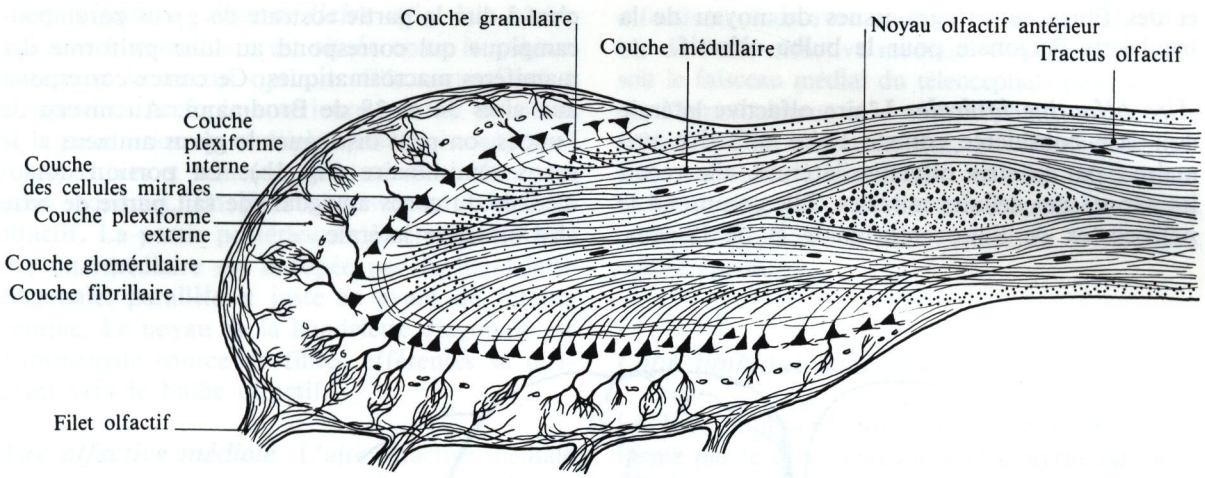

a

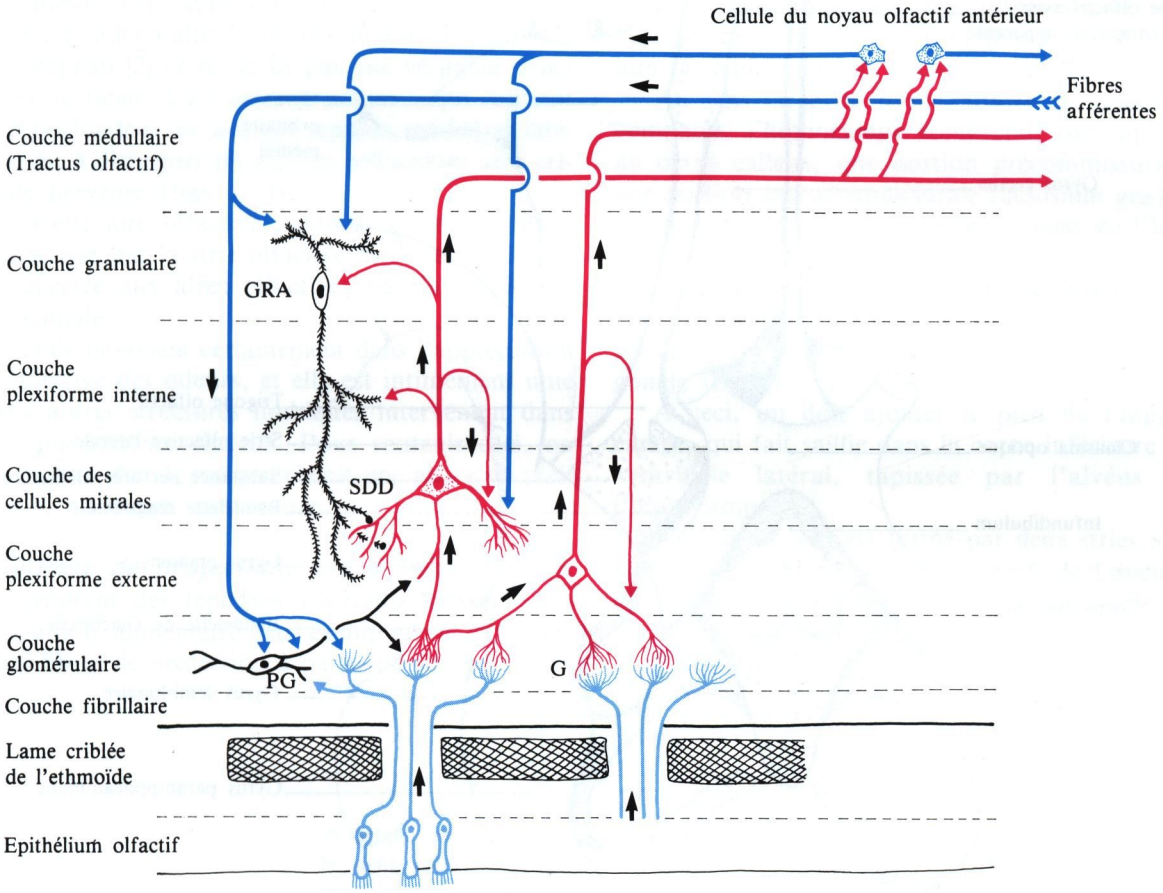

b

Fig. 2. Structure du bulbe olfactif. **a** Coupe axiale (d'après J Bossy, J Katz (1964) Note sur la cytoarchitectonie du bulbe olfactif chez l'homme adulte. Bull Assoc Anat 121 p 40) ; **b** circuit nerveux du bulbe olfactif : G glomérule ; *GRA* cellule granulaire (pour certains ces cellules ne posséderaient pas d'axone) ; *PG* cellule périglomérulaire ; *SDD* synapse dendro-dendritique entre les cellules granulaires et les dendrites des cellules mitrales

et des fibres centrifuges issues du noyau de la bandelette diagonale pour le bulbe olfactif.

Aire olfactive latérale. L'aire olfactive latérale doit être considérée comme l'aire olfactive primaire ; par la strie olfactive latérale, elle reçoit les axones des cellules mitrales. Elle comprend le paléocortex de l'aire entorhinale et de l'uncus, c'est-à-dire la partie rostrale du gyrus parahippocampique qui correspond au lobe piriforme des mamifères macrosmatiques. Ce cortex correspond aux aires 34 et 38 de Brodmann. Au niveau de l'uncus, on peut distinguer le gyrus ambiens et le gyrus semi-lunaire (fig. 1b). La portion dorso-médiale du corps amygdaloïde fait partie de cette aire olfactive latérale.

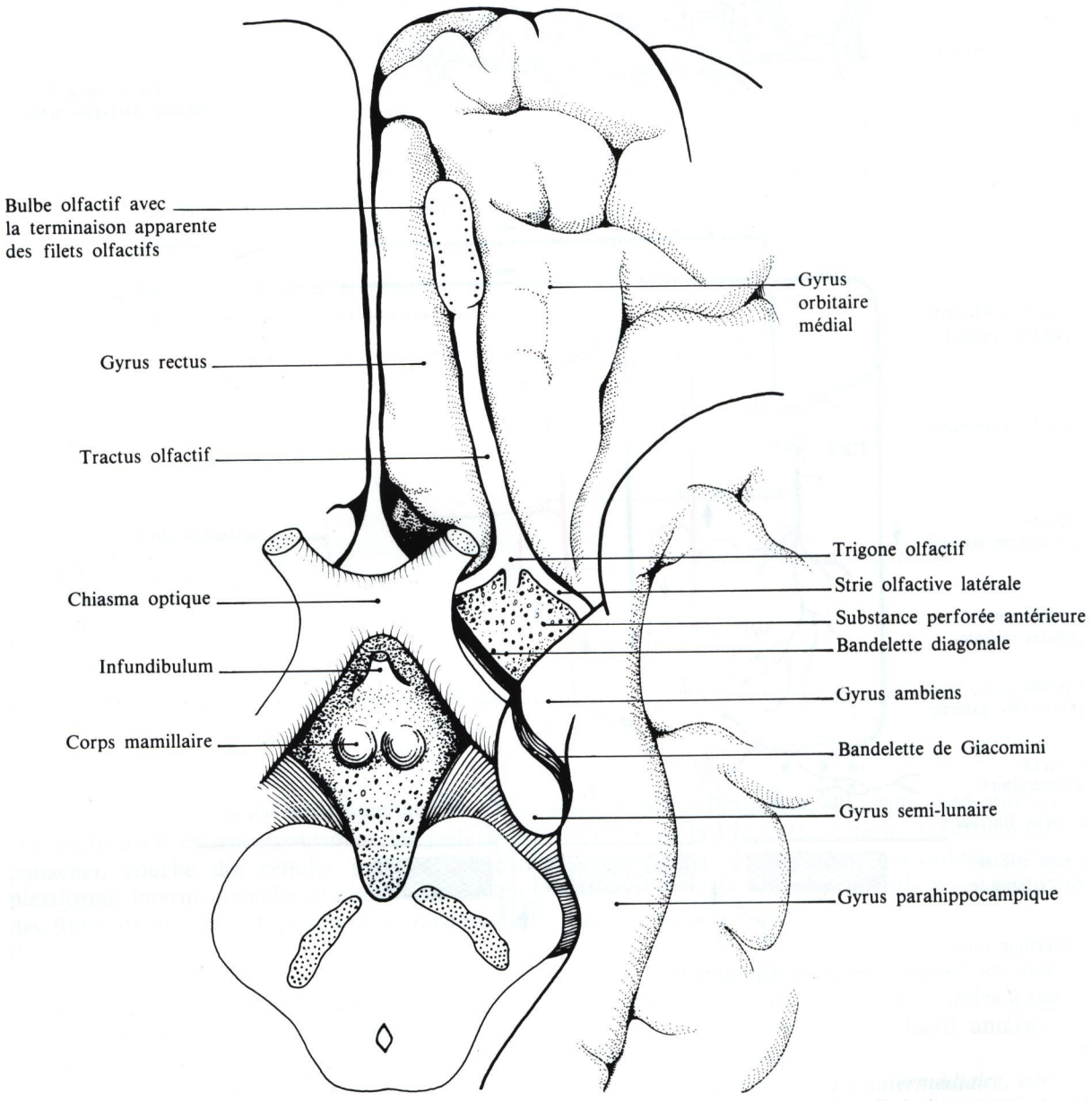

Fig. 3. Aire olfactive intermédiaire sur une vue inférieure du cerveau. La strie olfactive latérale, la bandelette diagonale de Broca et le tractus optique sont parallèles, comme en profondeur les fibres de la commissure antérieure

Aire olfactive intermédiaire (fig. 3). L'aire olfactive intermédiaire est située entre le trigone olfactif et le tractus optique. Elle correspond à la substance perforée antérieure qui tire son nom de la pénétration de multiples petits vaisseaux sanguins, artères et veines striées latérales. Chez certains individus, on peut observer un tubercule olfactif. La partie postérieure de cette aire olfactive intermédiaire est occupée par la bandelette diagonale, parallèle et juste en avant du tractus optique. Le noyau de la bandelette diagonale est la principale source de fibres efférentes se dirigeant vers le bulbe olfactif.

Aire olfactive médiale. L'aire olfactive médiale est située sur la face médiale de l'hémisphère : gyrus subcalleux en dessous du rostrum du corps calleux, et gyrus paraterminal en avant de la lame terminale. On l'appelle parfois aire septale et elle correspond à l'aire 25 de Brodmann. Pour Andy et Stephan [2] ce ne serait pas une véritable structure corticale. Ce « septum verum » qui contient en profondeur les noyaux septaux médial et latéral est à distinguer du septum pellucidum sans cellule nerveuse (figs. 1, 4).

Cette aire olfactive médiale reçoit des fibres olfactives par la strie olfactive médiale, et elle est connectée aux aires olfactives par la bandelette diagonale.

Elle intervient certainement dans l'appréciation subjective des odeurs, et elle est intimement unie aux autres structures limbiques intervenant dans les phénomènes émotifs. Pour soutenir ceci, on a montré chez le rat que c'était une aire « de plaisir », au moins alimentaire.

Système de projection. Les stimulus olfactifs engendrent des réponses viscérales (attirance ou répulsion alimentaire par exemple) en envoyant des fibres de projection à partir de ces trois aires olfactives, mais avec une pré-éminence indiscutable de l'aire olfactive médiale. Ces fibres suivent soit le faisceau médial du télencéphale pour atteindre l'hypothalamus et le mésencéphale, soit la strie médullaire du thalamus qui, par l'intermédiaire des noyaux habénulaires et des faisceaux habénulo-interpédonculaires, rejoignent le noyau interpédonculaire et la formation réticulaire mésencéphalique.

Lobe limbique non olfactif (fig. 1)

Le lobe limbique non olfactif, néopallial, est formé par le *gyrus cingulaire* et le *gyrus parahippocampal*, unis en arrière par l'isthme du gyrus cingulaire. Ces éléments sont constitués par du néocortex, avec cependant des zones de transition vers le paléocortex des aires olfactives, et vers l'archéocortex du gyrus intralimbique, présubiculum et subiculum par exemple (fig. 5).

Au sens large du terme, utilisé en anatomie comparée, l'**hippocampe** comprend, par rapport au corps calleux, une portion précommissurale, une portion supracommissurale (indusium gris) et une portion rétrocommissurale ou pied de l'hippocampe (corne d'Ammon).

Le **gyrus intralimbique** forme un cercle complet : indusium gris, gyrus fasciolaris, gyrus denté, bandelette de Giacomini et enfin bandelette diagonale (fig. 1).

A ceci, on doit ajouter le **pied de l'hippocampe**, qui fait saillie dans la corne inférieure du ventricule latéral, tapissée par l'alvéus de l'hippocampe.

L'*indusium gris* est formé par deux stries longitudinales, médiale et latérale (nerfs de Lancisi), étroitement appliquées contre la face supérieure du corps calleux (chap. 21, fig. 13) appelé parfois pour cette raison gyrus supracalleux.

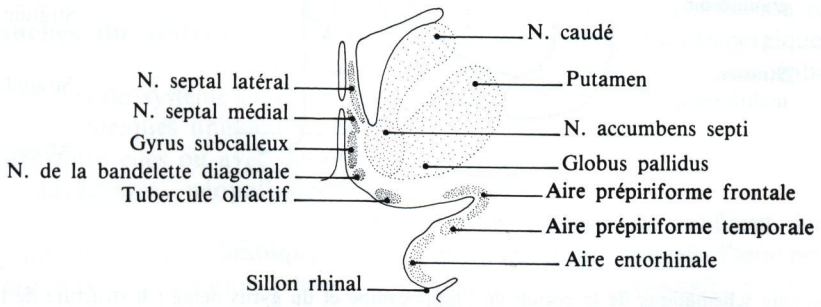

Fig. 4. Région septale (d'après H Gastaut, HJ Lammers (1961) Anatomie du rhinencéphale. Masson, Paris, p 59)

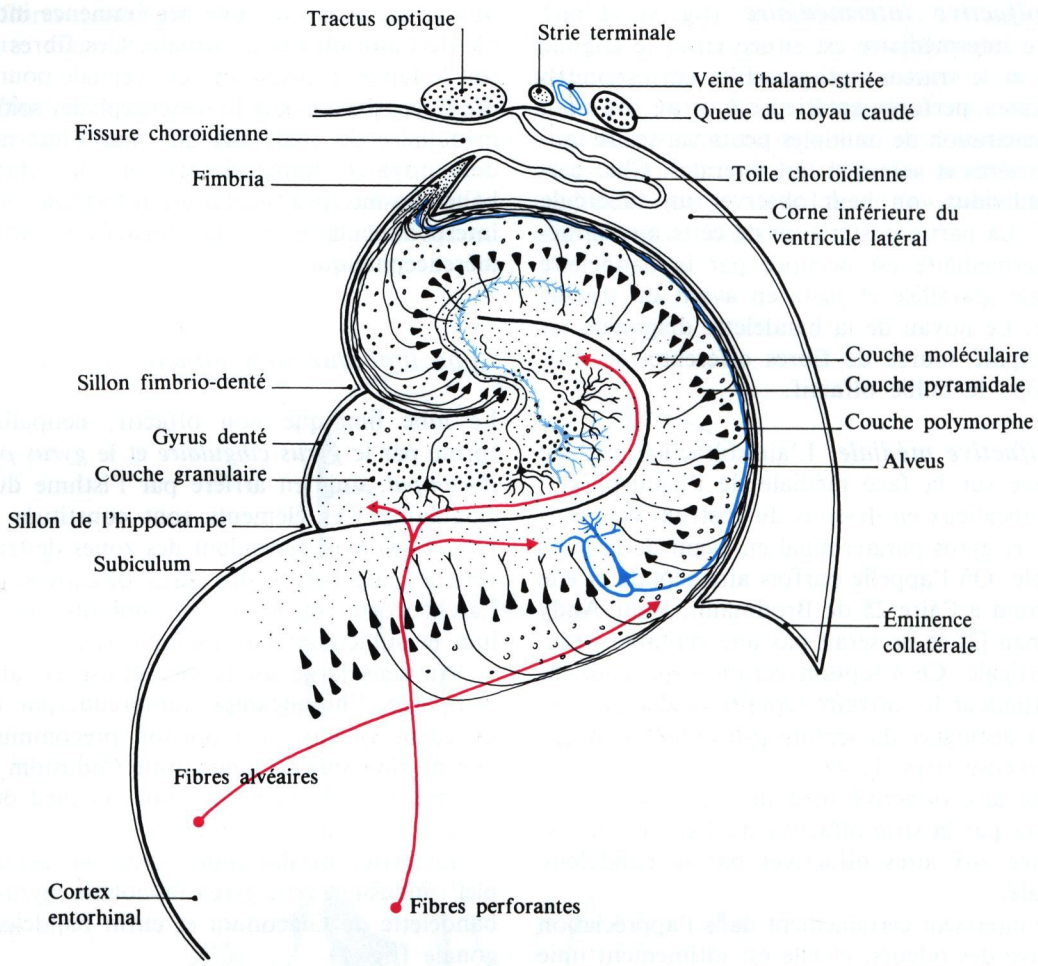

a

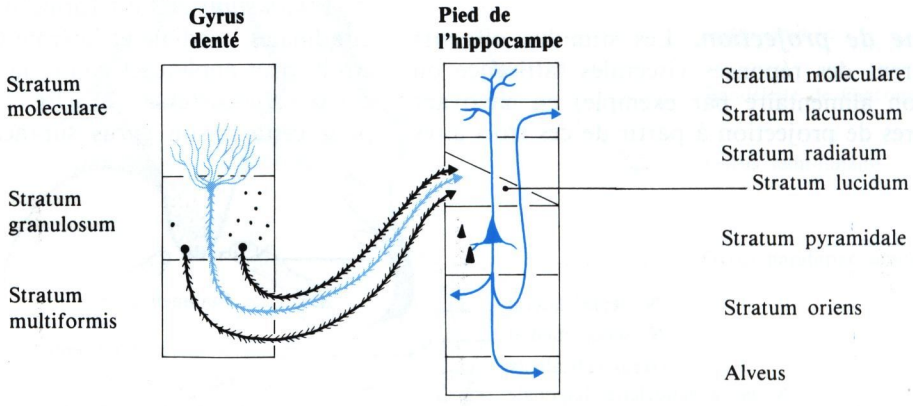

b

Fig. 5 a. Coupe coronale schématique de la région de l'hippocampe et du gyrus denté ; **b** structure de l'archéocortex : gyrus denté et hippocampe. Les axones des cellules granulaires du gyrus denté (fibres moussues) passent dans la couche polymorphe (stratum multiformis) puis dans le stratum lucidum qui n'existe pas dans tout l'archéocortex de l'hippocampe

Le *pied de l'hippocampe* est séparé de l'épithélium épendymaire de la surface ventriculaire par une mince lame de substance blanche, l'alvéus de l'hippocampe. Cette formation est constituée par des fibres issues de la formation hippocampique, qui se groupent pour former la fimbria de l'hippocampe.

L'archéocortex de la formation hippocampique comprend trois couches cellulaires : couche moléculaire, couche des cellules pyramidales, et couche des cellules polymorphes. Dans le gyrus denté, la couche de cellules pyramidales est remplacée par une couche granulaire dont les axones font relais dans la couche des cellules pyramidales de l'hippocampe (fig. 5).

Corps amygdaloïde

Le corps amygdaloïde est un complexe nucléaire situé dans l'extrémité antérieure du lobe temporal en avant de l'extrémité de la corne temporale du ventricule latéral, sous le noyau lenticulaire, et à l'extrémité de la queue du noyau caudé (chap. 21, fig. 18).

Comme ceci a été vu plus haut, sa portion dorso-médiale qui est en continuité avec le cortex de l'uncus (groupe cortico-médial) doit être rattachée à l'aire olfactive latérale. La plus grande portion ventrolatérale, ou basolatérale, ne reçoit pas d'influx du bulbe olfactif mais est incluse dans le système limbique. Ces noyaux 1) présentent des connexions réciproques courtes (qui entrent dans la voie amygdalofugale ventrale) avec le cortex des lobes frontal et temporal, le gyrus cingulaire, le thalamus dorso-médial, des noyaux de la formation réticulaire du tronc cérébral et la substance noire ; et 2) donnent naissance à un faisceau bien individualisé, la strie terminale, qui se termine dans l'aire olfactive médiale et l'hypothalamus antérieur (chap. 22, fig. 2).

Formations blanches du système limbique

Les formations blanches du système limbique réalisent des cercles concentriques unissant les aires corticales limbiques entre elles ou avec des structures nerveuses adjacentes néopalliales, ou sous-jacentes.

Le *cingulum* qui suit le lobe limbique a été décrit avec les faisceaux d'association (chap. 22, fig. 1).

Le *fornix* groupe un système associatif et une commissure (chap. 21, fig. 11 ; et chap. 22). Issues de la formation hippocampique, les fibres forment l'alvéus sur la paroi ventriculaire puis se condensent pour constituer la fimbria qui devient la racine du fornix. Les fibres se continuent par le corps du fornix et à proximité de la commissure antérieure quelques fibres forment un contingent précommissural à destinée septale alors que la plus grande partie traverse la paroi latérale du troisième ventricule en direction du corps mamillaire (fig. 6). Enfin, les deux formations hippocampiques sont réunies entre elles par la commissure du fornix dont les fibres tendues entre les deux racines du fornix réalisent le psaltérium (chap. 21, fig. 11).

La *strie terminale* est un petit faisceau de fibres, issue du corps amygdaloïde, qui court dans le sillon thalamo-caudé jusqu'à la commissure antérieure. Là, les fibres précommissurales se terminent dans le nucleus accumbens et dans les noyaux septaux (aire olfactive médiale), et les fibres post-commissurales dans le noyau de la strie terminale et dans l'hypothalamus (aire préoptique, noyau hypothalamique antérieur, noyau latéral du tuber et noyau prémamillaire). Des fibres commissurales empruntent la commissure antérieure pour rejoindre le corps amygdaloïde du côté opposé.

Connexions et circuits du système limbique

A côté des formations blanches limbiques vues ci-dessus, il existe des afférences et des efférences (fig. 7).

Afférences

Les afférences comprennent toutes les fibres afférentes olfactives ; de plus un nombre important de fibres arrivent du néocortex (orbito-frontal, insulaire et temporal surtout), de l'hypothalamus, et du tronc cérébral (formation réticulaire et locus cœruleus ; fibres noradrénergiques contenues dans le faisceau médial du télencéphale).

Efférences

Les efférences qui utilisent largement la voie amygdalofugale ventrale, l'anse pédonculaire, le fornix et la strie terminale, se poursuivent :
1) par le pédoncule mamillaire qui donne le volumineux tractus mamillothalamique (Vicq d'Azyr)

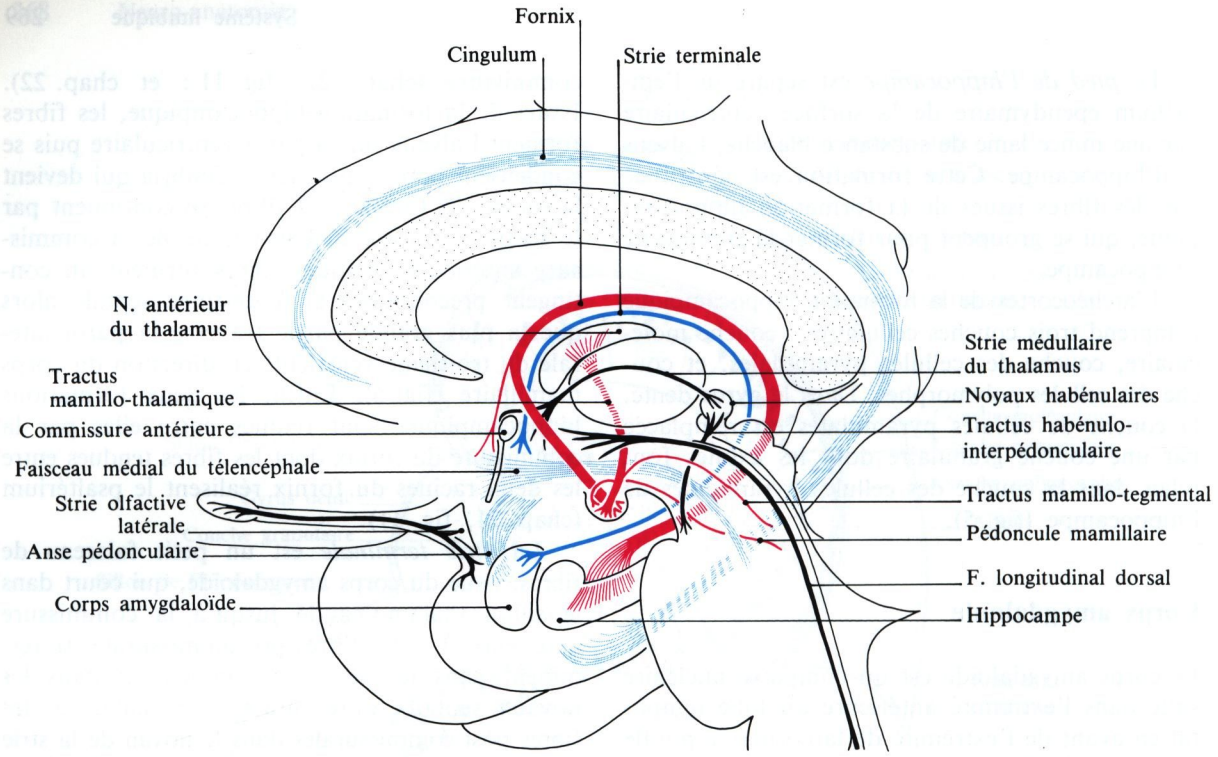

Fig. 6. Substance blanche du système limbique. (d'après R Nieuwenhuys, J Voogd, Ch Van Huijzen (1978) The human central nervous system. Springer Verlag, Berlin Heidelberg New York, p 196

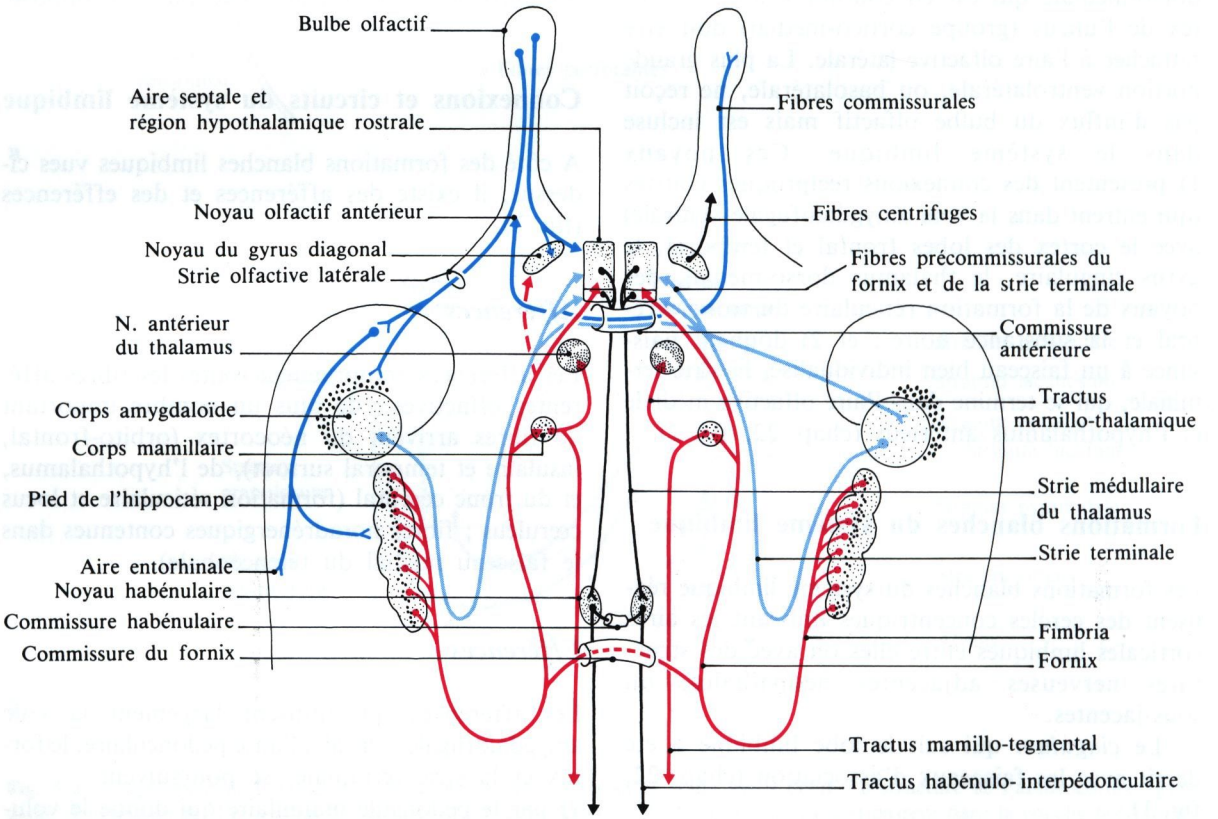

Fig. 7. Diagramme des connexions olfactives et limbiques

et le tractus mamillotegmental (faisceau de Gudden) ; 2) à partir de l'aire septale par la strie médullaire du thalamus et le tractus habénulo-interpédonculaire (faisceau rétroflexe) (chap. 22, fig. 2) ; 3) à partir de l'aire septale et de l'hypothalamus antérieur, par le faisceau médial du télencéphale (chap. 18, fig. 9).

Commissures

Les fibres commissurales reliant les structures limbiques corticales utilisent les trois commissures télencéphaliques : archéopalliale (commissure du fornix), paléopalliale (commissure antérieure dont les portions antérieure et moyenne contiennent une majorité de fibres limbiques), et néopalliale, corps calleux, dont le rostrum est riche en fibres limbiques alors que dans le tronc et le splénium elles sont relativement peu nombreuses.

Indirectement, les commissures de l'hypothalamus jouent un rôle dans les relations commissurales limbiques.

Circuits

Le circuit de Papez [13] est l'un des premiers circuits fermés décrit dans le système nerveux.

Il est constitué par les structures suivantes : pied de l'hippocampe, fornix, corps mamillaire, faisceau mamillo-thalamique, noyau antérieur du thalamus, radiations thalamo-cingulaires, et cingulum qui rejoint le pied de l'hippocampe (fig. 8).

A partir du corps mamillaire se forme un circuit mésencéphalique vers l'aire limbique du mésencéphale de Nauta. Le corps mamillaire apparaît ainsi comme une structure-clé dans ces circuits limbiques.

Enfin, à partir du corps amygdaloïde et du pied de l'hippocampe, trois systèmes se projettent sur l'hypothalamus (fornix, strie terminale, et voie amygdalofuge ventrale).

Aspects fonctionnels

Même si l'on peut discuter de la réalité fonctionnelle du circuit de Papez dans les émotions, le système limbique y est impliqué directement.

Actuellement, on reconnaît au système limbique une participation indiscutable dans des phénomènes viscéraux, des phénomènes somatiques, et des phénomènes comportementaux.

Phénomènes viscéraux

Les relations directes du système limbique (olfactif et non olfactif) avec le couple hypothalamo-hypophysaire rendent compte des phénomènes viscéraux observés par lésion, destruction ou stimulation de ses structures : mouvements gastro-intestinaux (inhibition), sécrétion (salivation), pilo-érection, dilatation pupillaire, contraction vésicale, respiration (inhibition inspiratoire), pression artérielle (augmentation).

Les structures les plus impliquées sont le cortex cingulaire antérieur, et la région orbito-insulo-temporale en liaison étroite avec l'aire olfactive latérale, le pied de l'hippocampe, et le corps amygdaloïde.

Phénomènes somatiques

Ces phénomènes ont été observés par la stimulation du gyrus cingulaire antérieur, où l'on a pu mettre en évidence chez le singe une représentation somatotopique.

Les phénomènes obtenus sont : 1) une inhibition des mouvements spontanés et du tonus musculaire ; 2) une facilitation ou une inhibition des mouvements évoqués par une stimulation corticale, alors que les réflexes spinaux sont plus difficilement facilités ; 3) des mouvements complexes de mâchonnement, de léchage, de déglutition, de miction, de respiration, et même de vocalisation.

Phénomènes comportementaux

Ce sont surtout des phénomènes comportementaux qui dominent le tableau après ablation des lobes temporaux (syndrome de Klüver et Bucy chez le singe). Ces phénomènes peuvent s'inverser, ou être différents, par stimulation des structures limbiques, et parfois les résultats sont contradictoires. Cependant, avec Mac Lean [10, 11] on peut dire qu'ils concourent à la conservation de l'individu et de l'espèce. Il semble exister un équilibre entre le lobe limbique et le système limbique baso-latéral (amygdale, cortex orbito-frontal, insulaire et temporo-polaire) [4].

Le corps amygdaloïde serait responsable des comportements agressif ou docile. L'ablation de l'amygdale (syndrome de Klüver et Bucy) donne une désinhibition des instincts oral et sexuel avec voracité alimentaire, et exagération ou perversité du comportement sexuel. On y rencontre aussi des troubles de la mémoire avec perte de la reconnais-

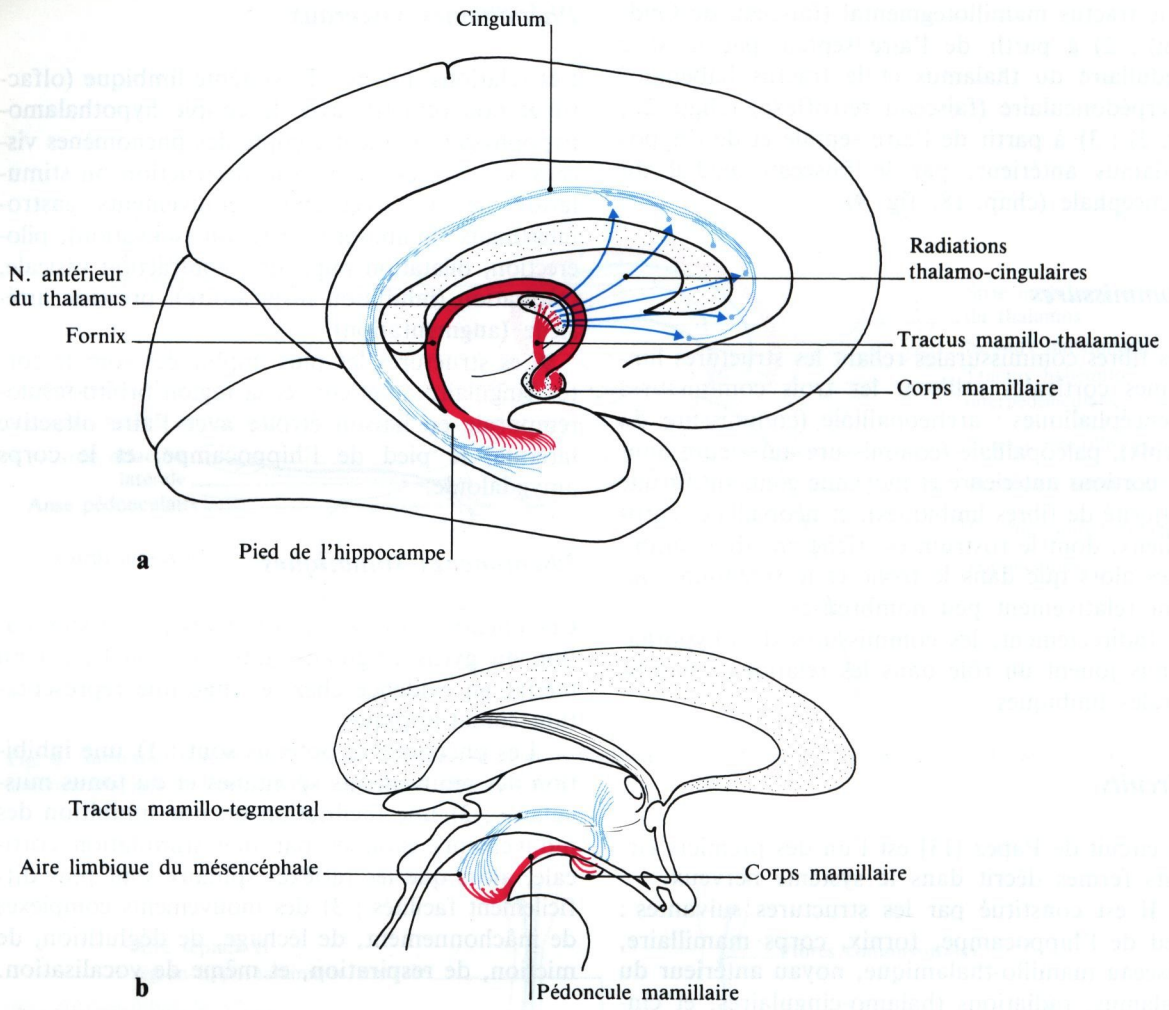

Fig. 8. Circuits du système limbique. **a** Circuit de Papez ; **b** circuit de l'aire limbique du mésencéphale

sance des autres. A l'opposé la stimulation donne des réactions de peur et de colère. A côté d'un comportement de défense affective, l'amygdale serait responsable de léchage, de mouvements de mastication, de salivation et de vomissements.

Le gyrus cingulaire postérieur, comme la région amygdalienne, entraîne des réponses sexuelles, hyperactivité et perversion. Pour certains, cependant, le corps amygdaloïde seul ne donnerait pas de troubles sexuels importants.

Le gyrus cingulaire antérieur (stimulation) est à l'origine de « réaction d'arrêt », avec expression d'attention et de surprise, mais qui permet cependant de répondre aux stimulations externes.

La stimulation de l'hypothalamus antérieur et de l'aire septale donne des réactions de plaisir, qui viendraient renforcer, ou parfois remplacer les comportements alimentaire et sexuel. La région septale serait responsable de manifestations d'oralité, puis de miction, de défécation et à un degré moindre, de comportements sexuels plutôt localisés dans l'aire préoptique.

Pour Karli [9], le système limbique est responsable des motivations. Ceci permet de comprendre d'une part l'hyperactivité avec comportement agressif, et l'hypoactivité avec docilité, inhibition, akinésie, apathie, mutisme.

En relation avec la motivation, on doit souligner l'importance de cette région dans l'apprentissage et la mémoire. Le pied de l'hippocampe et le corps mamillaire seraient responsables de la mémoire des évènements récents et de leur conservation. Cependant, le thalamus dorso-médial pourrait aussi y participer (syndrome de Korsakoff). A cette amnésie, on peut rattacher en pathologie humaine : la déformation de la réalité,

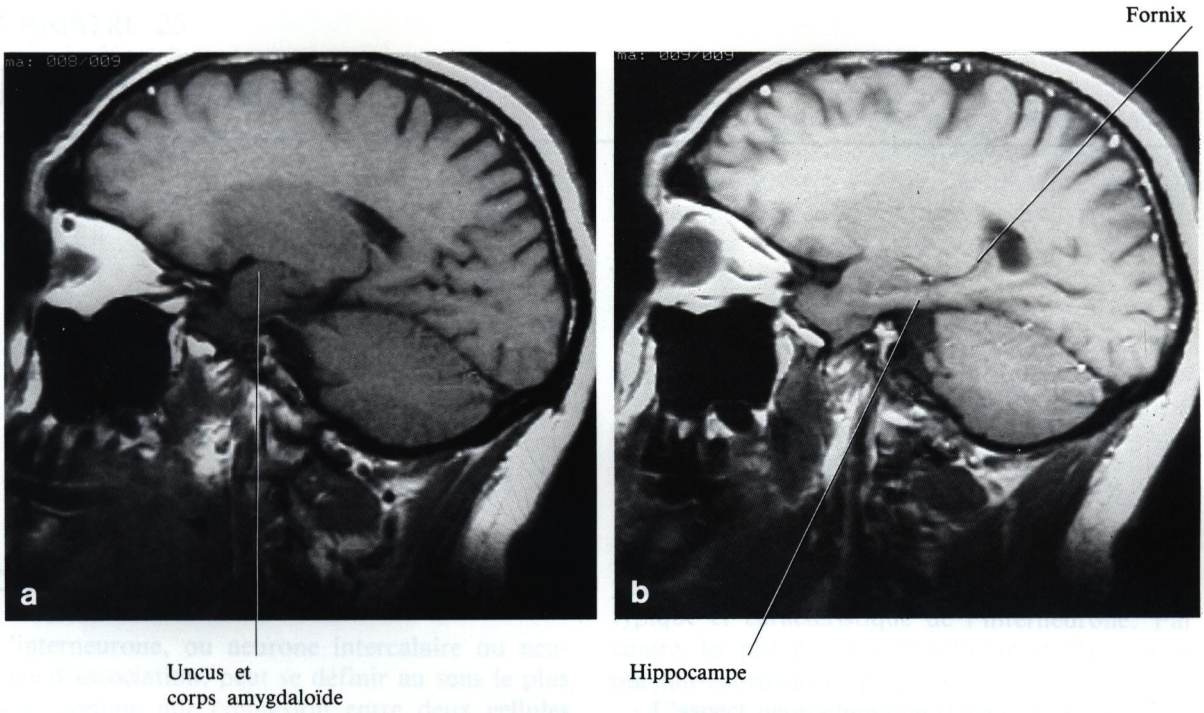

Fig. 9. Coupes sagittales IRM montrant des structures du phinencephale ventral (**a** est plus médial que **b**)

un état de rêve, un obscurcissement de la conscience, et des crises sensorielles.

Enfin, il faut souligner l'activité rythmique de la région hippocampique qui intervient dans les phénomènes de veille et de sommeil, et qui est responsable des « absences épileptiques », « petit mal », permettant, pendant la crise, la poursuite d'un comportement normal.

A la fin de cette analyse, il faut cependant souligner : 1) qu'aucune de ces structures ne peut agir isolément ; 2) que le système limbique (« cerveau viscéral », « cerveau émotif »), ne peut être isolé du néocortex, ou mieux de l'encéphale dans sa globalité ; et, 3) que les études neurochimiques sont en train de modifier ce schéma morphologique.

Bibliographie

1. Akert K, Hummel P (1963) Anatomie et physiologie du système limbique. Hoffmann-Laroche, Bâle
2. Andy OJ, Stephan H (1968) The septum in the human brain. J Comp Neurol 133 : 383-410
3. Bargmann W, Schadé JP (1963) The rhinencephalon and related structures. Progress in brain research, vol 3. Elsevier, Amsterdam
4. Gardner E (1975) Fundamentals of neurology, a psychophysiological approach, 6th ed. Saunders, Philadelphia
5. Gastaut H, Lammers HJ (1961) Anatomie du rhinencéphale. In : Les grandes activités du rhinencéphale. Masson, Paris
6. Girgis M (1970) The rhinencephalon. Acta Anat 76/2 : 157-199
7. Kaada BR (1951) Somatomotor, autonomic and electrocortico-graphic responses to electrical stimulation of « rhinencephalic » and other structures in primates, cat and dog. Acta Physiol Scand 24 (suppl 83) : 285
8. Kaada BR (1960) Cingulate, posterior orbital, anterior insular and temporal pole cortex. In : J Field (ed) Handbook of Physiology, section I, vol. II. Am Physiol Soc, Washington DC 55 : 1345-1372
9. Karli P (1968) Système limbique et processus de motivation. J Physiol LX (suppl 1)
10. Mac Lean PD (1954) The limbic system and its hippocampal formation : studies in animals and their possible application to man. J Neurosurg 11 : 29-44
11. Mac Lean PD (1958) The limbic system with respect to self-preservation and the preservation of the species. J Nerv Ment Dis (USA) 127 : 1-11
12. Nieuwenhuys R, Voogd J, Van Huijzen Ch (1978) The human central nervous system. Springer Verlag, Berlin Heidelberg New York
13. Papez JNA (1937) A proposed mechanism of emotion. Arch Neurol Psychiat (USA) 38 : 725-743
14. Pigache RM (1970) The anatomy of « Paleocortex ». A critical review. Advances in Anat Embryol Cell Biol 43/6. Springer Verlag, Berlin Heidelberg New York
15. Seunentjens H (1956) Le système rhinal des cordés ; théorie du sens ammonique. Acta Otorhinolaryngol 10 : 447-709

CHAPITRE 25

Interneurones

Définition

L'interneurone, ou neurone intercalaire ou neurone d'association, peut se définir au sens le plus large comme une connexion entre deux cellules nerveuses. Cette définition n'est pas satisfaisante ni d'un point de vue morphologique, ni d'un point de vue fonctionnel.

On peut aussi le définir négativement : ce n'est pas un neurone spécifique, et il n'appartient pas à une structure définie morphologiquement et fonctionnellement. Mais cette définition se discute aussi.

Comme ceci apparaît à la fin du chapitre, les interneurones sont des cellules nerveuses à part entière, qui ne font pas partie des grands systèmes spécifiques, mais qui contribuent à leur fonctionnement et à l'adaptation de leur fonctionnement ; ils apparaissent donc comme responsables des phénomènes comportementaux [5].

Moyen d'étude

Il n'existe aucun moyen d'étude idéal ; plusieurs sont le plus souvent nécessaires pour préciser un point particulier. Toutes les techniques histologiques et histochimiques, et les imprégnations métalliques sont utilisées.

La morphologie et les connexions sont importantes pour l'évaluation quantitative et pour étudier l'organisation des réseaux dendritiques et axoniques. La technique de l'HRP (horseradish peroxydase) a permis de faire progresser certains domaines.

L'étude physiologique de leur activité n'a jamais permis d'établir un schéma fonctionnel typique et caractéristique de l'interneurone. Par contre, les phénomènes d'inhibition et d'activation ont fait énormément progresser leur connaissance.

L'aspect neurochimique (localisation, accumulation, libération de neurotransmetteurs) ouvre la voie vers une nouvelle architectonie de ces réseaux ou circuits interneuronaux.

Mais les interneurones ne peuvent être bien étudiés, sans observer le comportement global de l'animal, et c'est lui d'ailleurs qui souvent suggère des modèles théoriques qui seront soumis à l'expérimentation.

Description morphologique

A la suite de Cajal, on a longtemps pensé que les interneurones étaient des cellules de type Golgi II à axones courts. Actuellement, on pense que si ces cellules de type Golgi II sont des interneurones, beaucoup d'interneurones ont des prolongements axoniques longs, qui leur permettent d'agir à des niveaux différents et du côté opposé (interneurones commissuraux).

Les interneurones à prolongements longs ne restent pas dans la substance grise, mais passent dans la substance blanche pour participer par exemple à la constitution des faisceaux propres de la mœlle épinière, ou du faisceau dorso-latéral.

Les arborisations dendritiques de ces interneurones sont souvent riches mais présentent une disposition spatiale particulière : organisation transversale dans la formation réticulaire bulbaire, ou organisation sphérique des glomérules cérébelleux.

On peut donc déjà leur attribuer des propriété-

tés morphologiques négatives : pas obligatoirement d'axone court, ni d'arborisation dendritique réduite [1].

Pour Das et Kreutzberg [3], certains caractères communs peuvent être retenus : dendroarchitecture de type isodendritique et caractères histochimiques (AChE) ; ceci devrait permettre une meilleure évaluation quantitative si tous les interneurones possédaient les mêmes caractères.

Du point de vue quantitatif, les évaluations sont très différentes, mais on peut souligner que leur nombre est beaucoup plus grand que celui des neurones spécifiques.

Leur morphologie est variable, et peut-être en relation avec leur situation dans des circuits fermés, des réseaux, des chaines polysynaptiques, etc. (cf chap. 5 et 6) (fig. 1).

Aspects fonctionnels

Si par définition, ils ne sont ni moteurs, ni sensitifs, on peut commencer par dire qu'ils n'ont aucune propriété électrique permettant de les distinguer des autres neurones [1], et qu'ils ne sont pas univoques.

Ce ne sont pas des ponts inertes entre des neurones ; ils peuvent être de type activateur ou inhibiteur, ce qui laisse prévoir non seulement les oppositions fonctionnelles, mais surtout l'apparition de possibilités multiples dès qu'un pool d'inteneurones se trouve dans un circuit neuronal.

Pour Horridge [5], les interneurones ne sont pas universels ni interchangeables. Chacun possède un champ réceptif bien défini, des propriétés ouvertes (ce qui empêche de les définir correctement), une organisation synaptique bien particulière, si bien qu'ils peuvent être spécialisés pour une seule tâche, ou se présenter comme des éléments ambivalents ou multivalents.

Les interneurones peuvent donc posséder une activité intégratrice [1], si bien qu'ils sont responsables de comportements et qu'ils n'acceptent que les stimulus adéquats ou significatifs pour la vie animale [5].

Un interneurone répond à une stimulation spatiale ou à la triade de ses fibres afférentes (temps, intensité, espace) ; ici pointent les phénomènes de convergence (chap. 6). Les interneurones apparaissent comme possédant une action « décisive » : ils permettent ou non une réponse.

Enfin, ils forment des circuits fermés pouvant entretenir l'activation d'une cellule nerveuse alors que des influx ont cessé d'y parvenir [4, 6].

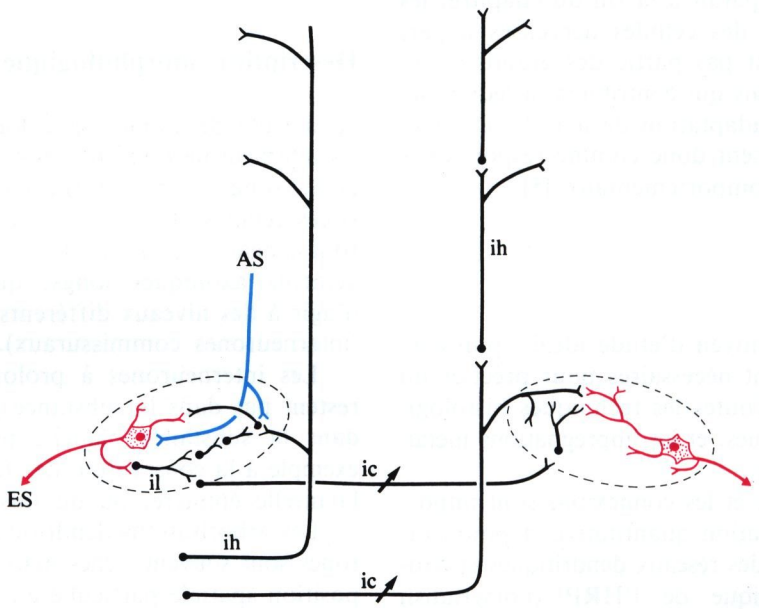

Fig. 1. Différents types d'interneurones. *AS* Afférences spécifiques ; *ES* efférences spécifiques ; *ic* interneurone commissural ; *ih* interneurone hétérosegmentaire ; *il* interneurone local, type Golgi II

Répartitions topographique et fonctionnelle

On trouve deux grandes catégories d'interneurones ceux qui restent dans un centre pour en assurer son fonctionnement (interneurone à champ local), et ceux qui vont porter des informations à distance à différents niveaux ou du côté opposé (interneurones à champ distant).

Moelle épinière

Dans la moelle épinière [2], des interneurones de la corne dorsale, couche I à V, interviennent dans la modulation de la transmission sensorielle (voir chap. 34), ceux des couches V et VI reçoivent des informations des fibres IA (fuseaux neuromusculaires) et IB (organes neurotendineux) pour les transmettre à la couche IX ; dans la corne ventrale (couche VII), ils assurent l'inhibition réciproque des motoneurones, et les cellules de Renshaw sont situées dans la partie ventrale de la couche VII ; dans la couche IX, il existe des interneurones rejoignant la colonne intermédio-latérale [2].

Ici donc apparaît clairement le rôle fonctionnel des interneurones : modulation et adaptation de chaque unité fonctionnelle, en elle-même et avec ses voisines (sensibilité, motricité, fonction autonome). Et même pour la motricité [5], les motoneurones ne seraient excités que par la configuration des interneurones qui indiqueraient le mouvement approprié à la situation et à la posture.

Des interneurones commissuraux permettent les régulations droite/gauche et ceux à prolongements longs la conduction intersegmentaire ou les relations supra-segmentaires. Ainsi, la marche sera régulée par des fibres propriospinales longues unissant la mœlle cervicale et la mœlle lombosacrée, et par des fibres commissurales.

Cette organisation interneuronale spinale est applicable à tous les centres primaires et en particulier aux noyaux des nerfs crâniens.

Tronc cérébral, centres suprasegmentaires

Dans le tronc cérébral, c'est la formation réticulaire qui apparaît comme l'élément le plus concerné. En effet, on pourrait la définir comme un groupement d'interneurones fonctionnant à l'image d'un circuit interneuronal. Il n'y a que peu de cellules de Golgi II dans la formation réticulaire du tronc cérébral (partie latérale de la portion parvicellulaire). Mais beaucoup de cellules réticulaires présentent une organisation caractéristique qui participe à l'organisation générale de cette structure (fig. 2).

Les fonctions de facilitation et d'inhibition, l'organisation en unités réticulaires, son rôle général dans l'éveil ou les phénomènes de renforcement montrent bien les relations existant entre la formation réticulaire du tronc cérébral dans son ensemble, les unités réticulaires, et les interneurones.

Les autres centres suprasegmentaires du tronc

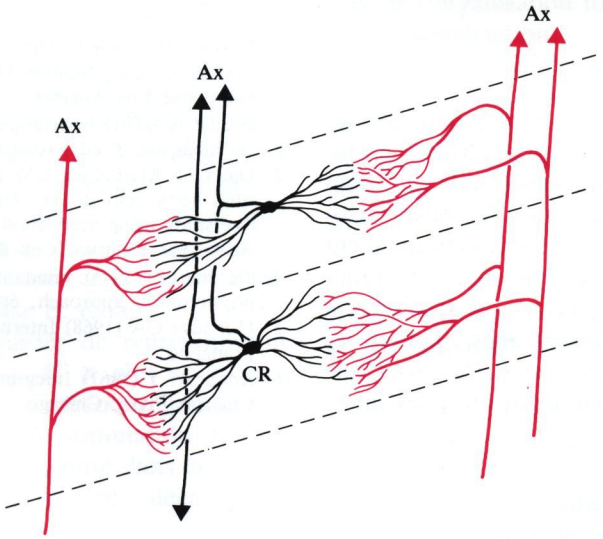

Fig. 2. Champs fibrillaires transversaux dans la formation réticulaire bulbaire. *CR* Cellule réticulaire ; *Ax* : axone

cérébral possèdent aussi un réseau interneuronal, par exemple : champ périrubrique, ou liaisons entre des structures reliées fonctionnellement (area postrema et noyaux du nerf vague et solitaire ; ou encore noyaux périhypoglossaux et noyau du nerf hypoglosse, etc.).

Cervelet

Dans le cervelet, les deux catégories d'interneurones se retrouvent aussi : des interneurones à champ local (par exemple cellule granulaire, ou grosse cellule stellaire de type Golgi II située dans la couche granulaire), et des interneurones à champ distant (cellule d'association de type Golgi I pour une autre lamelle cérébelleuse, cellules associatives internucléaires à prolongement homo- ou controlatéral).

Hypothalamus

Dans l'hypothalamus, les circuits interneuronaux sont actuellement moins bien connus ; ils sont intimement liés à l'organisation neurochimique. On peut cependant dire qu'ils interviennent non seulement dans les connexions internucléaires, ou dans les liaisons organe épendymaire et structures sous-jacentes, mais aussi qu'ils jouent un rôle certain dans la subdivision ergotrope/trophotrope, et qu'ils sont directement impliqués dans les rythmes biologiques qui naissent pour la plupart de cette région.

Thalamus et striatum

L'étage thalamo-strié par la multiplicité de ses centres et de leurs connexions est également exemplaire dans l'organisation interneuronale. A l'intérieur de chaque noyau ou lame, des interneurones à champs locaux assurent le fonctionnement de la structure, mais tous ces noyaux sont reliés entre eux par des faisceaux d'association (chap. 22) et par des interneurones. Toutes les lames médullaires, thalamiques et striées, sont formées d'interneurones à champ distant ; les interneurones commissuraux entrent aussi dans ce groupe.

Cortex cérébral

Dans le cortex cérébral, les interneurones à champs locaux peuvent rester dans la même couche, (cellules horizontales), ou unir plusieurs couches entre elles (cellule de Martinotti) (voir circuits intracorticaux, chap. 21). Mais, des circuits peuvent s'organiser autour d'une cellule (voir chap. 6). Pour Konorski [6] cette organisation serait essentielle.

Au niveau de l'archéo- et du paléo-cortex des circuits interneuronaux locaux existent aussi.

Comme dans toutes les autres parties du système nerveux central, des liaisons à distance existent ; mais ici il est difficile de préciser une limite entre les faisceaux d'association intrahémisphériques et commissuraux, et les interneurones à axones longs.

Conclusion

Les interneurones apparaissent donc comme des cellules nerveuses beaucoup plus nombreuses qu'on ne le pensait autrefois, dont le rôle fonctionnel est primordial puisqu'ils permettent aux structures spécifiques de fonctionner en s'adaptant aux conditions spatiales et temporelles.

Bibliographie

1. Brazier MA (1969) The interneurone. UCLA Forum in medical sciences, Number 11. Univ of California Press, Berkeley and Los Angeles
2. Brodal A (1981) Neurological anatomy in relation to clinical medicine, 3e ed. Oxford Univ Press, New York Oxford
3. Das GD, Kreutzberg GW (1968) Evaluation of the interstitial nerve cells in the central nervous system, a correlative study using acetylcholinesterase and Golgi techniques. Adv Anat Embryol Cell Biol 41/1 : 59
4. Gardner E (1975) Fundamental of neurology, a psychophysiological approach, 6th ed. Saunders, Philadelphia
5. Horridge GA (1968) Interneurons. Freeman, London San-Francisco
6. Konorski J (1967) Integrative activity of the brain. Univ Chicago Press, Chicago

CHAPITRE 26

Organisation topique du système nerveux

Généralités

D'un point de vue général, une organisation topique peut se définir comme la répétition corrélative de séquences spatiales identiques dans différentes régions du corps. Dans le système nerveux qui en est l'image et le lieu par excellence, c'est la répétition des séquences spatiales de l'innervation périphérique dans les différents centres et voies du névraxe. En fait l'établissement de ces correspondances reflète l'organisation radiculaire ou segmentaire.

Cette *organisation topique* peut être *structurale* ; dans ce cas les structures, voies et centres, sont spécifiques ; et, dans le sens de l'influx nerveux, une stimulation évoque un potentiel dans l'étage suivant. Il s'agit d'une **projection** au sens vrai du terme (fig. 1).

Mais grâce aux phénomènes de convergence, on peut observer une *organisation topique fonctionnelle*, expliquant en particulier les symptômes référés. Sur la même unité neuronale, la convergence de plusieurs influx définis, *a, a' et a''*, donne toujours une réponse *A*, alors que la convergence de *b, b'*, et *b''* sur cette même unité donne toujours une réponse *B*. (chap. 16, fig. 8). Dans ce cas-là, il faut parler de **représentation périphérique** de *a* en *a'* ou *a''* et non de projection ; la stimulation de *a* n'évoque jamais de réponse en *a'* ou *a''*, mais la stimulation de l'un ou l'autre évoque la même réponse dans la chaîne neuronale faisant suite à l'unité, siège de la convergence.

La notion d'organisation topique est liée à celle de *spécificité*, elle-même en étroite relation avec l'évolution du système nerveux ou de ses différentes parties.

Dans les conditions physiologiques, le système nerveux de l'homme est capable de faire la discrimination entre les différentes stimulations, de reconnaître leur qualité, leur intensité et leur lieu d'application, et d'y répondre très spécifiquement. Il faut donc que ces circuits sur toute leur longueur conservent la représentation du stimulus originel, et la faculté d'émettre une réponse particulière jusqu'à la périphérie.

Cet aspect s'oppose donc à la *diffusion* de l'information qui finit par s'épuiser ; la réponse qui est alors général, perd sa sélectivité et sa précision.

Il semble que dans l'échelle animale l'installation de l'organisation topique soit parallèle à celle de la latéralisation.

L'étude de l'organisation topique, ébauchée au début du siècle avec la loi de Kahler s'est développée très rapidement avec les travaux de Winkler, Förster, Penfield et Rasmussen etc. particulièrement sur les localisations du cortex cérébral chez l'homme [3, 5, 9].

Bases neuroanatomiques et mécanismes neurophysiologiques

C'est la loi de Kahler qui est à la base et à l'origine de cette organisation. Dans le cordon dorsal, au fur et à mesure de leur pénétration caudo-rostrale, les fibres radiculaires s'apposent dans le sens médio-latéral, si bien que les fibres sacrées restent proches du septum médian alors que les fibres cervicales sont les plus latérales (fig. 2).

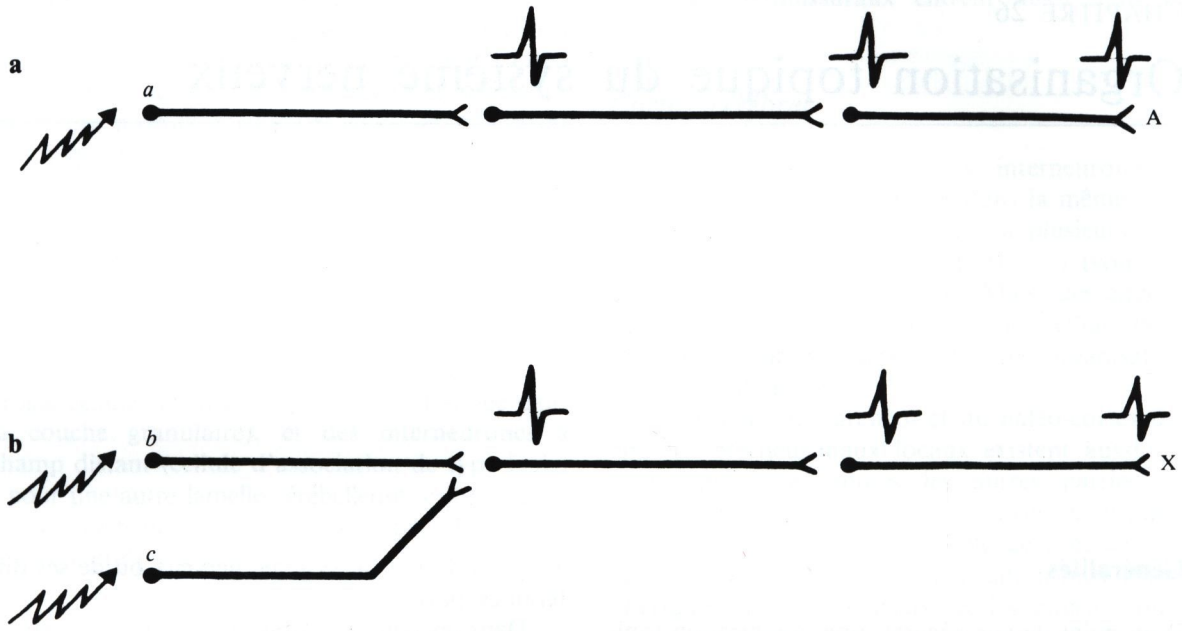

Fig. 1. a *Projection.* La stimulation d'une structure périphérique « *a* » évoque des potentiels tout-au-long du parcours de la voie spécifique qu'elle suit, et se projette sur le cortex cérébral en **A** ; **b** *Convergence et représentation.* Grâce à leur convergence sur la même unité neuronale, la stimulation d'une structure *b* ou *c* évoque un potentiel le long de la voie spécifique qui lui fait suite ; la projection corticale de *b* ou de *c* se fera en X. jamais la stimulation de *b* n'évoquera un potentiel en *c*, ou inversement. *c* peut être considéré comme une représentation de *b*, mais en aucun cas on ne peut parler de projection

Quel que soit le sens ou l'orientation de la coupe la séquence spatiale reste toujours identique.

Si la conservation de l'information se conçoit aisément sur un faisceau, les centres risquent d'être à l'origine des phénomènes de diffusion. Là, des phénomènes d'inhibition latérale permettent de conserver intacte l'information originelle (chap. 6, fig. 6c).

La précision de cette organisation peut s'atténuer sans disparaître s'il existe des phénomènes de divergence, et même réapparaître si des phénomènes de convergence y succèdent comme ceci se voit dans les voies optiques (chap. 6, fig. 1).

Il faut enfin noter que les innervations cérébro-spinale et autonome d'un même organe peuvent ne pas se terminer dans le même segment spinal, faisant apparaître des décalages qui ne remettent pas en question le principe de l'organisation topique ; ainsi pour la région antérieure du pied, l'innervation sensitive intéresse L5 et S1, l'innervation motrice S1 à S3, et l'innervation vasculaire T10 à L2.

Inversement le *métamère* groupe des structures très variées dont l'innervation converge vers le même segment spinal (chap. 5). Cette organisaton permet de comprendre les phénomènes de recouvrement [1] : la stimulation d'une structure somatique et d'un viscère dépendant d'un même métamère évoque une réponse dans le même territoire cortical.

Dès 1943, Walshe[7] demandait de remplacer la théorie classique de la mosaïque corticale par une organisation en champs avec des zones de recouvrement et des phénomènes de facilitation-inhibition

Enfin on peut ajouter que la stimulation d'une structure topique entraîne au moins des effets comparables à la stimulation de la structure originelle.

Organisation topique de la motricité

Le système pyramidal qui constitue la voie motrice la plus spécifique présente une excellente organisation topique à son origine, cortex de l'aire 4, et tout au long du tractus cortico-spinal.

Pour la motricité extra-pyramidale, l'organisation est beaucoup moins nette, mais on la retrouve cependant.

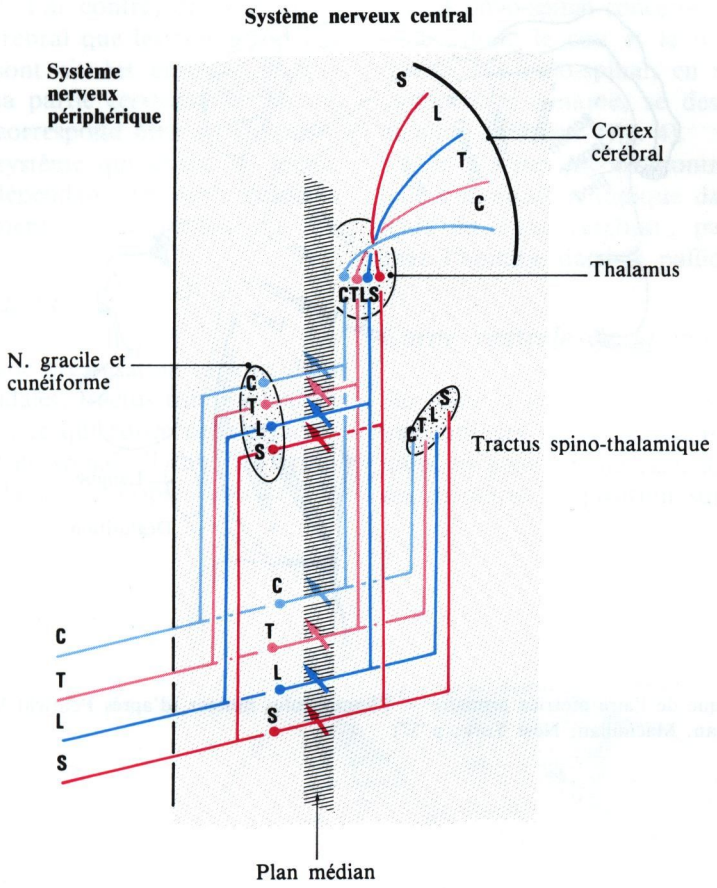

Fig. 2. Principe de l'organisation topique du système nerveux (d'après J Bossy (1982) Les circuits nerveux de la réflexologie du pied. Ann Kinesith 9, p 62)

Organisation topique de l'aire motrice primaire

C'est la première organisation corticale qui ait été bien décrite et l'homonculus de Penfield est connu de tous (fig. 3). Pour certains, la main est interposée entre la tête et le cou. On peut aussi remarquer qu'à la partie inférieure du gyrus précentral, dans son passage vers la région insulaire, la représentation concerne plus des fonctions (vocalisation, déglutition, etc.) que des muscles ou des organes [5, 10].

On doit encore noter que la représentation est d'autant plus importante que le mouvement qui en dépend est fin. Ainsi on peut observer de petites différences avec la somatotopie sensitive traduisant les différences d'importance fonctionnelle ; par exemple, la langue a une représentation motrice plus importante que sensitive, ou encore, la représentation relative du pouce par rapport à l'index, est plus marquée dans le gyrus précentral que dans le gyrus postcentral.

Enfin une zone motrice supplémentaire a été observée chez les primates y compris l'homme dans le gyrus cingulaire, juste sous le lobule paracentral. Son organisation topique est beaucoup moins précise.

Voie pyramidale

Dans son ensemble, la voie pyramidale, formée en grande partie par les axones des cellules pyramidales de l'aire 4, montre une organisation topique rigoureuse tout au long de son trajet (capsule interne, pédoncule cérébral, pyramide et tractus cortico-spinal dorsal). Il semble que cette somatotopie soit moins nette dans le tractus

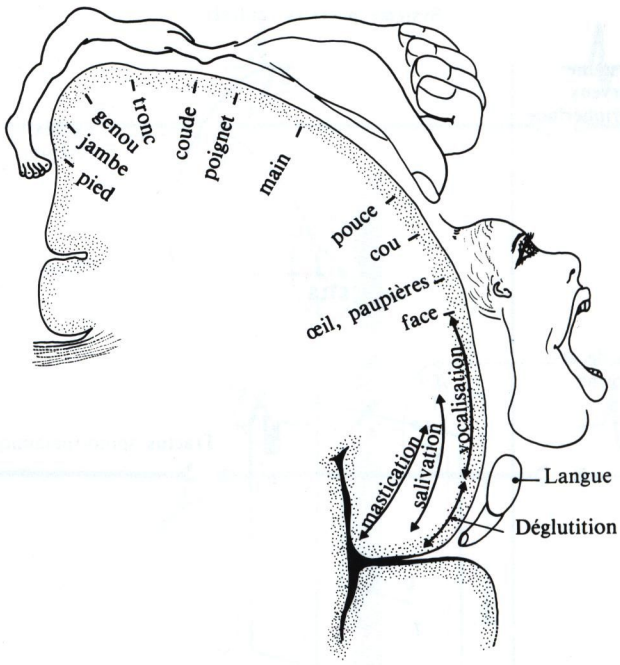

Fig. 3. Organisation topique de l'aire motrice primaire = l'homonculus moteur (d'après Penfield WG, Rasmussen T (1950) The cerebral cortex of man. Macmillan, New York, p 57)

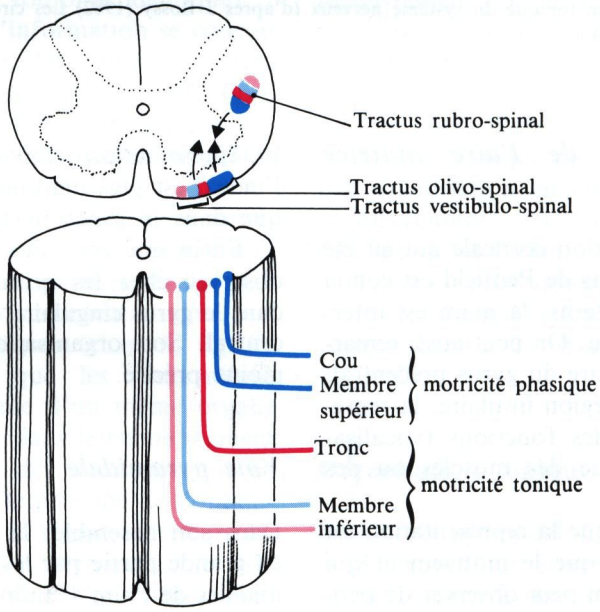

Fig. 4. Organisation topique des faisceaux extrapyramidaux (légèrement modifié, d'après J Bossy (1983) Bases neurobiologiques des réflexothérapies. Masson, Paris, 3e ed, p 74)

cortico-spinal ventral. Par contre, on peut noter dans le pédoncule cérébral que les fibres cortico-oculo-céphalogyres sont situées entre le tractus cortico-nucléaire et la partie cervicale du tractus cortico-spinal ; ceci correspond bien à l'organisation topique de ce système qui utilise en même temps des muscles dépendant des nerfs crâniens et des premiers segments cervicaux.

Voies extrapyramidales

On observe une certaine organisation topique dans les voies extra-pyramidales, tractus rubro-spinal en particulier (fig. 5). En ce qui concerne les tractus olivo-spinal et vestibulo-spinal, il faut les grouper pour retrouver la somatotopie motrice : le tractus olivo-spinal concerne plus la motricité phasique, donc le cou et le membre supérieur ; le tractus vestibulo-spinal, en relation surtout avec la motricité tonique, se destine au tronc et au membre inférieur (fig. 4).

On n'a pas encore montré avec précision une telle organisation topique dans les centres effecteurs du tronc cérébral ; par contre, elle existe chez l'homme dans le pallidus [4] (fig. 8).

Corne ventrale de la moelle épinière

Sur toute la hauteur de la mœlle épinière, les centres moteurs de la musculature axiale sont toujours en position médiale, les muscles extenseurs des membres en position superficielle, et les flé-

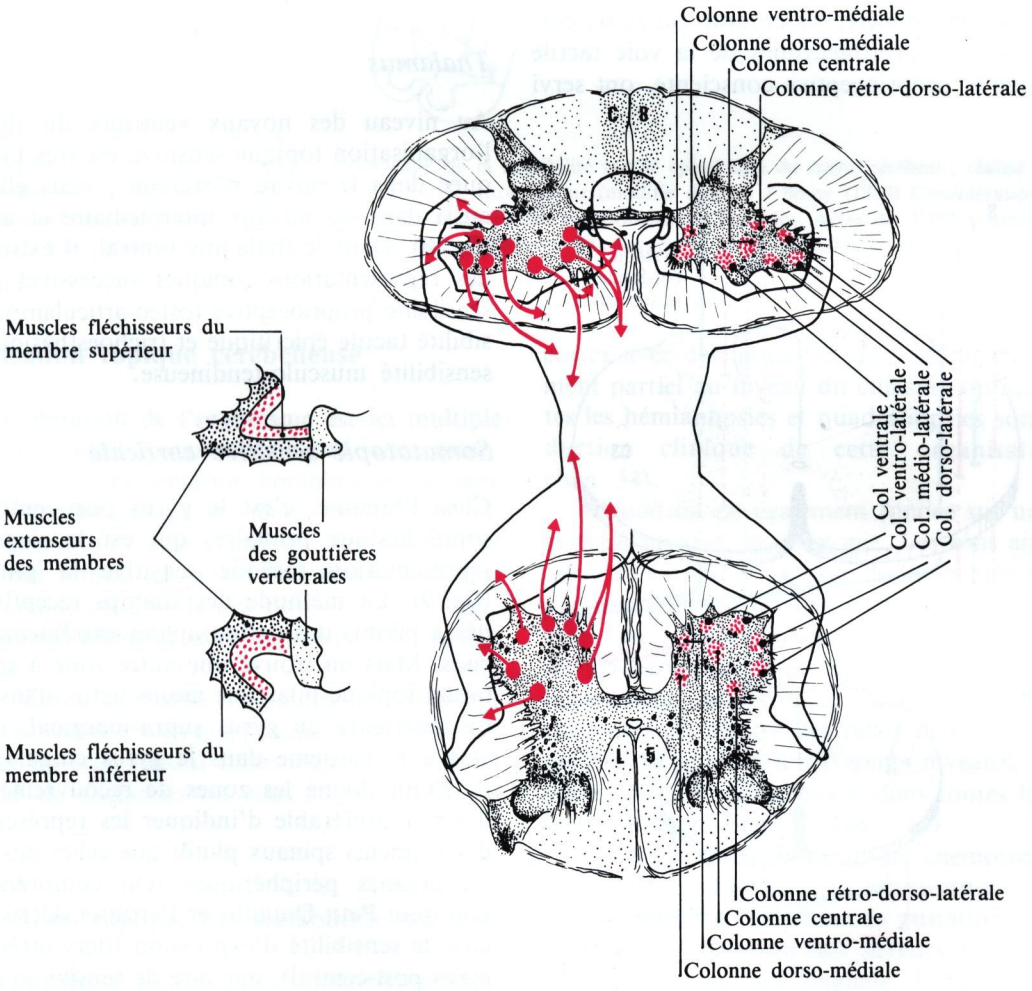

Fig. 5. Organisation fonctionnelle des cornes ventrales de la moelle épinière d'après les données de Förster, Kappers et Delmas. (modifié d'après J Bossy (1974) Schémas de neuro-anatomie, fasc VII-II, p 4. Vigot, Paris)

chisseurs en profondeur. Au niveau des renflements, la séquence proximo-distale des segments des membres se retrouve selon une disposition médio-latérale [2] (fig. 5) ; pour plus d'exactitude, il faut adjoindre une disposition rostro-caudale, puisque l'extrémité du membre est toujours plus caudale que sa racine.

Somatotopie sensitive

Comme partout ailleurs dans le système nerveux, l'organisation topique est d'autant plus précise que le caractère discriminatif de la sensibilité est plus élevé ; l'importance de la représentation centrale traduira la valeur de l'innervation périphérique.

Moelle épinière

Dans la moelle épinière, les cordons dorsaux, correspondant aux protoneurones de la voie tactile épicritique et proprioceptive consciente, ont servi de support à la loi de Kahler, et la description de Winkler reste toujours valable [9].

On doit y ajouter l'organisation topique du système spino-thalamique (fig. 6). Si les fibres néo-spino-thalamiques présentent une organisation topique comparable à celle du système cordonal postérieur, cette somatotopie s'amenuise dans le système paléo-spinothalamique pour devenir presque inexistante dans le spino-réticulo-thalamique.

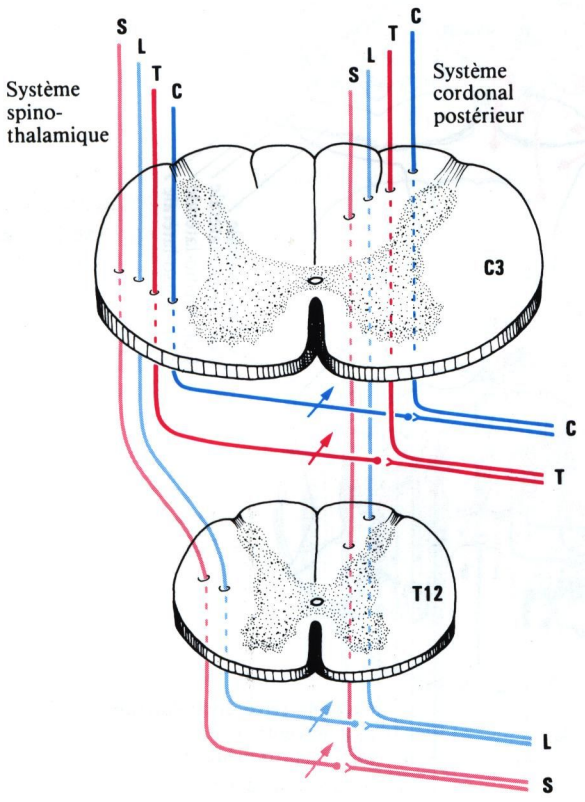

Fig. 6. Organisation topique des systèmes cordonal postérieur et néo-spino-thalamique

Tronc cérébral

Dans le tronc cérébral, la somatotopie sensitive a été bien étudiée chez divers animaux. Pour retrouver l'ensemble de l'individu, il faut grouper le noyau gracile pour le membre inférieur, le noyau cunéiforme pour le membre supérieur et le cou, les noyaux du V et solitaire pour le massif céphalique (fig. 7).

Thalamus

Au niveau des noyaux ventraux du thalamus, l'organisation topique sensitive est très bien marquée dans le noyau postérieur ; mais elle existe aussi dans les noyaux intermédiaire et antérieur (fig. 8). Dans le thalamus ventral, il existe même des représentations topiques successives pour la sensibilité proprioceptive (ostéo-articulaire), la sensibilité tactile épicritique et trichoesthésique, et la sensibilité musculo-tendineuse.

Somatotopie sensitive corticale

Chez l'homme, c'est le gyrus post-central, aire somesthésique primaire, qui est le siège de la représentation topique sensitive la plus nette (fig. 9). La méthode des champs réceptifs cutanés a permis des cartographies extrêmement précises. Mais on trouve une autre zone à représentation topique bilatérale moins nette, dans la partie antérieure du gyrus supra-marginal, et peut-être une troisième dans le gyrus cingulaire.

Étant donné les zones de recouvrements [1], il serait préférable d'indiquer les représentations des segments spinaux plutôt que celles des régions ou organes périphériques. On comprend alors pourquoi Petit-Dutaillis et Pertuiset décrivent une aire de sensibilité d'expression (tiers inférieur du gyrus post-central), une aire de sensibilité segmentaire (deux tiers supérieurs et lobule paracentral), et une aire de sensibilité générale ou secondaire (gyrus cingulaire).

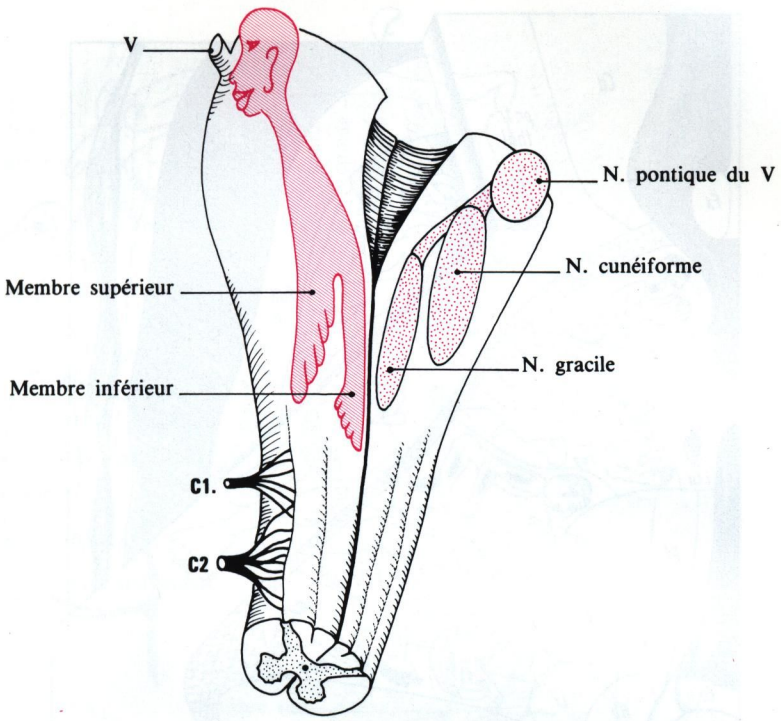

Fig. 7. Schéma de l'organisation topique des noyaux de la sensibilité tactile épicritique du tronc cérébral ; réalisé en partie selon les données de Johnson, Welker et Pubols chez le raton laveur (modifié d'après J Bossy (1970) Considérations neuro-anatomiques et neuro-embryologiques pouvant servir de bases aux réflexothérapies cutanées. Actes des VIIes Journées d'Acupuncture, d'Auriculothérapie et de Médecine Manuelle, Besançon. Maisonneuve, Moulins-lès-Metz, 1971, p 48)

Organisation topique cérébelleuse

La représentation de l'organisme est ici multiple [6] et elle traduit l'organisation des voies spino-cérébelleuses : représentation homolatérale et paire pour le tractus spino-cérébelleux dorsal (direct), et représentation impaire due au faisceau spino-cérébelleux ventral (croisé). Étant donné la décussation unique ou double des fibres de ce dernier, on comprend aisément cette représentation impaire (fig. 10).

Les fibres cérébello-thalamiques conservent cette organisation topique puisqu'on la retrouve dans les noyaux ventral intermédiaire et ventral antérieur du thalamus où elles se terminent [4] (fig. 8).

Organisation topique des sensibilités spéciales

La vision précise réclame une organisation topique rigoureuse. La *rétinotopie* en est le substrat.

Les voies optiques vont conserver le schéma rétinien tout au long de leur cheminement vers le cortex avec des modalités dues à leur entrecroisement partiel au niveau du chiasma optique. Toutes les hémianopsies et quadranopsies sont la traduction clinique de cette organisation (cf chap. 34).

L'audition est également fondée sur une organisation topique, la tonotopie. Les sons aigus sont reçus au niveau de la base de la cochlée et transmis sur la région profonde (insulaire) de l'aire 41 alors que les sons graves réceptionnés au niveau de l'hélicotréma sont transmis vers la région superficielle de l'aire auditive. Entre ces deux structures, et malgré des relais divers, des décussations partielles et à différents niveaux, la tonopie est en général retrouvée dans toutes les structures intermédiaires (cf chap. 34).

On a également parlé d'une chémotopie pour les chémosensibilités. Ici l'organisation n'est pas nette le plus souvent. Pour la gustation, la répartition de la réception des saveurs peut être établie sur la muqueuse linguale. L'électrogustométrie a modifié et simplifié la carte gustative. On a pu montrer que certaines fibres ne convoyaient qu'une saveur particulière ; par contre on n'a

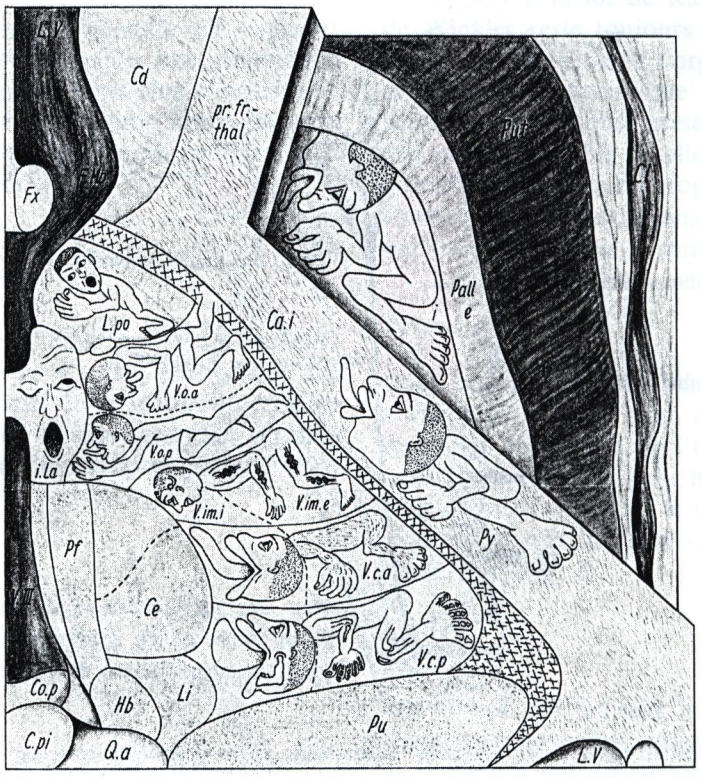

Fig. 8. Organisation topique du thalamus et du pallidus médial (d'après Hassler R, Mundinger F, Riechert T (1979) Stereotaxis in Parkinson syndrome. Springer Verlag, Berlin Heidelberg New York, fig. 29). Les six noyaux ventraux thalamiques fonctionnellement différents concernent d'arrière en avant : *1* la sensibilité articulaire (ventro-caudal postérieur) ; *2* la trichoesthésie (ventro-caudal antérieur) ; *3* la sensibilité musculo-tendineuse et l'équilibration (ventral intermédiaire) ; *4* la motricité phasique (ventral oral postérieur) ; *5* la motricité tonique et l'endurance (ventral oral antérieur) ; *6* la vocalisation (lobe rostral). L'homonculus du pallidus médial est connecté avec le noyau ventral oral antérieur concernant la musculature tonique et l'endurance

jamais pu mettre en évidence de fibres particulières pour la saveur sucrée. Actuellement, on ne peut affirmer que l'organisation topique existe au-delà du noyau gustatif, ce qui n'exclut pas son existence (cf chap. 34).

Pour l'*olfaction*, aucune organisation topique n'a pu être mise en évidence. Mais il existe des dispositifs de contraste permettant de différencier les odeurs. On peut seulement penser que leur organisation se poursuit des neurones périphériques vers le cortex olfactif primaire, simulant une organisation topique permettant de transporter une information, non dénaturée, de la périphérie vers les centres supérieurs (cf chap. 34).

Viscérotopie

Les viscérotopies sensitive et motrice doivent être rapportées aux centres primaires en liaison avec les viscères.

Viscérotopie sensitive

Les fibres afférentes viscérales convergent vers les mêmes unités neuronales des centres primaires, que les fibres cérébro-spinales. Mais souvent une fibre nociceptive viscérale active de nombreux neurones étalés sur différents segments, atténuant beaucoup la précision de la viscérotopie. De là, les informations sont véhiculées par le système spinothalamique vers les centres supérieurs et le cortex cérébral où elles peuvent évoquer des potentiels dans les mêmes territoires que les informations somatiques. Cette organisation rend compte de douleurs référées.

A l'étage cortical, on a pu montrer une représentation viscérotopique sensitive des viscères thoraco-abdominaux dans le gyrus post-central, et des viscères pelviens dans la partie postérieure du lobule paracentral. De plus, une représentation

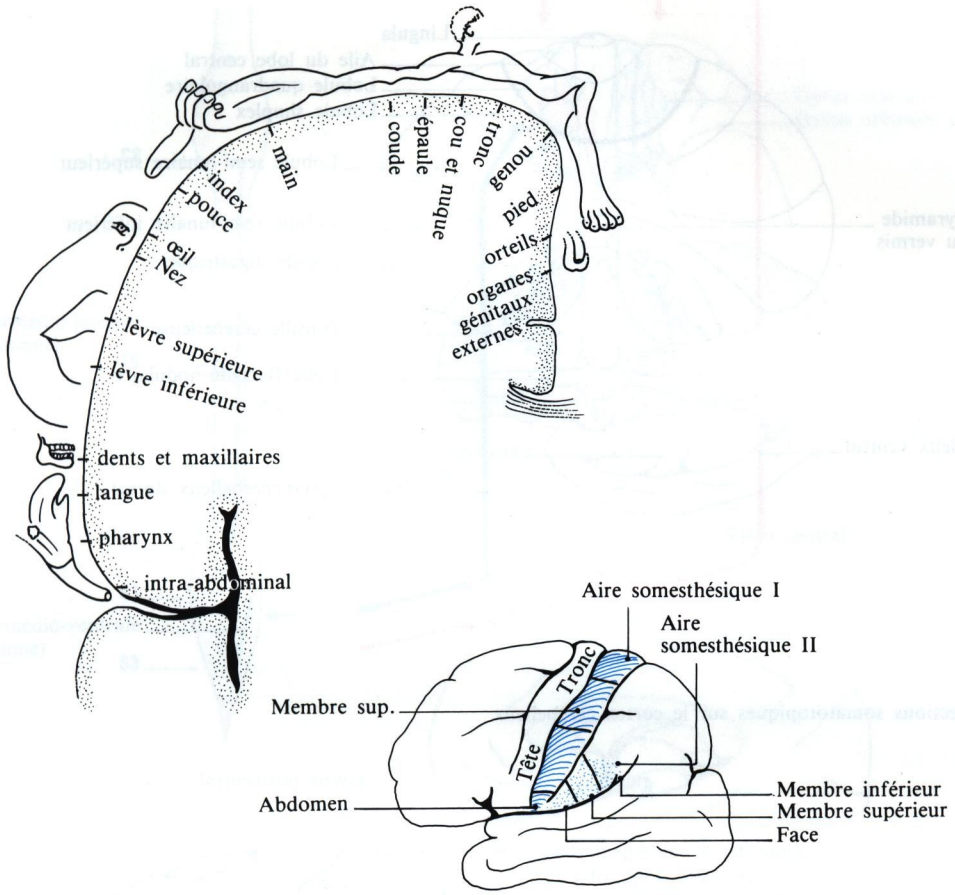

Fig. 9. Représentation topique de la somesthésie sur le gyrus post-central et le lobule paracentral de l'homme (d'après Penfield WG, Rasmussen T (1950) The cerebral cortex of man. Macmillan, New York, p 44). En cartouche aires somesthésiques I (bleu) et II (bleu clair)

thoracique a été montrée dans le cortex orbitaire postérieur, et une représentation des viscères digestifs dans le cortex insulaire. Enfin, une zone viscérale secondaire a été localisée dans le gyrus cingulaire, aire 24, mais la représentation est très floue (fig 11).

Viscérotopie motrice

Elle est basée sur la représentation des centres autonomes primaires : colonne intermédio-latérale pour l'orthosympathique, colonne intermédio-ventrale et noyaux parasympathiques crâniens pour le système parasympathique (fig. 12).

On peut rapprocher de cette représentation parasympathique/orthosympathique, les régions hypothalamique antérieure *trophotrope* (de type parasympathique) et hypothalamique postérieure *ergotrope* de type orthosympathique.

Mais pour la répartition segmentaire, aucune organisation précise n'a pu être mise en évidence chez l'homme, même si l'on a montré que la stimulation de la région orbitaire entraînait des modifications respiratoires, celle de la région insulaire des mouvements péristaltiques du tractus digestif et celle du lobule paracentral (partie antérieure) des réactions au niveau des viscères pelviens.

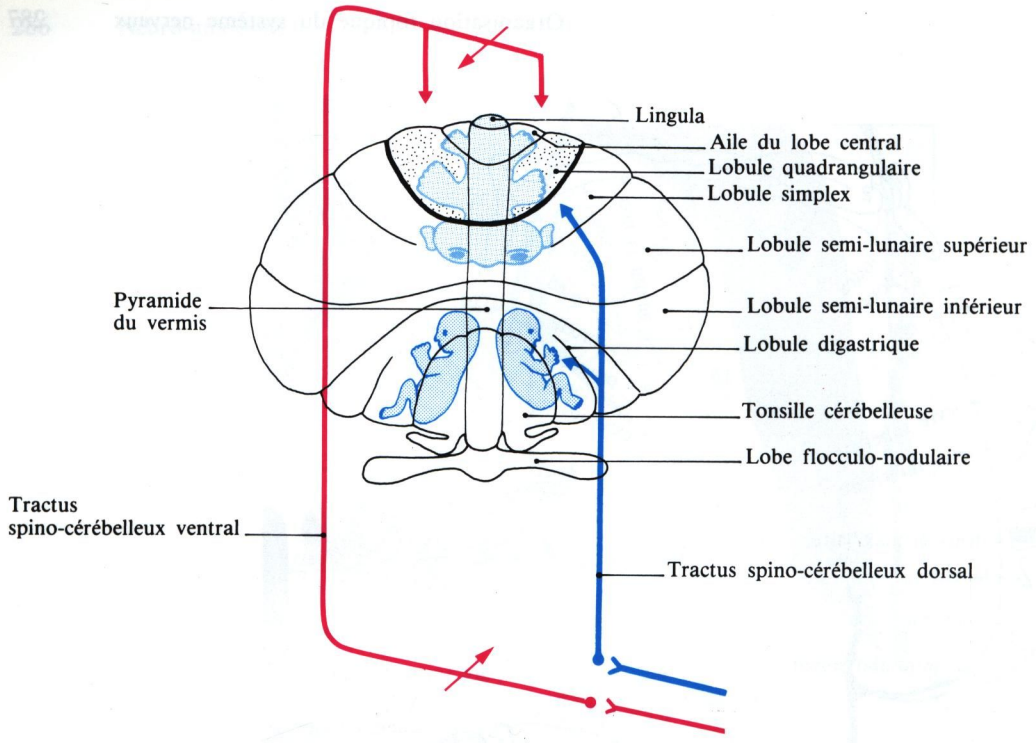

Fig. 10. Projections somatotopiques sur le cortex cérébelleux

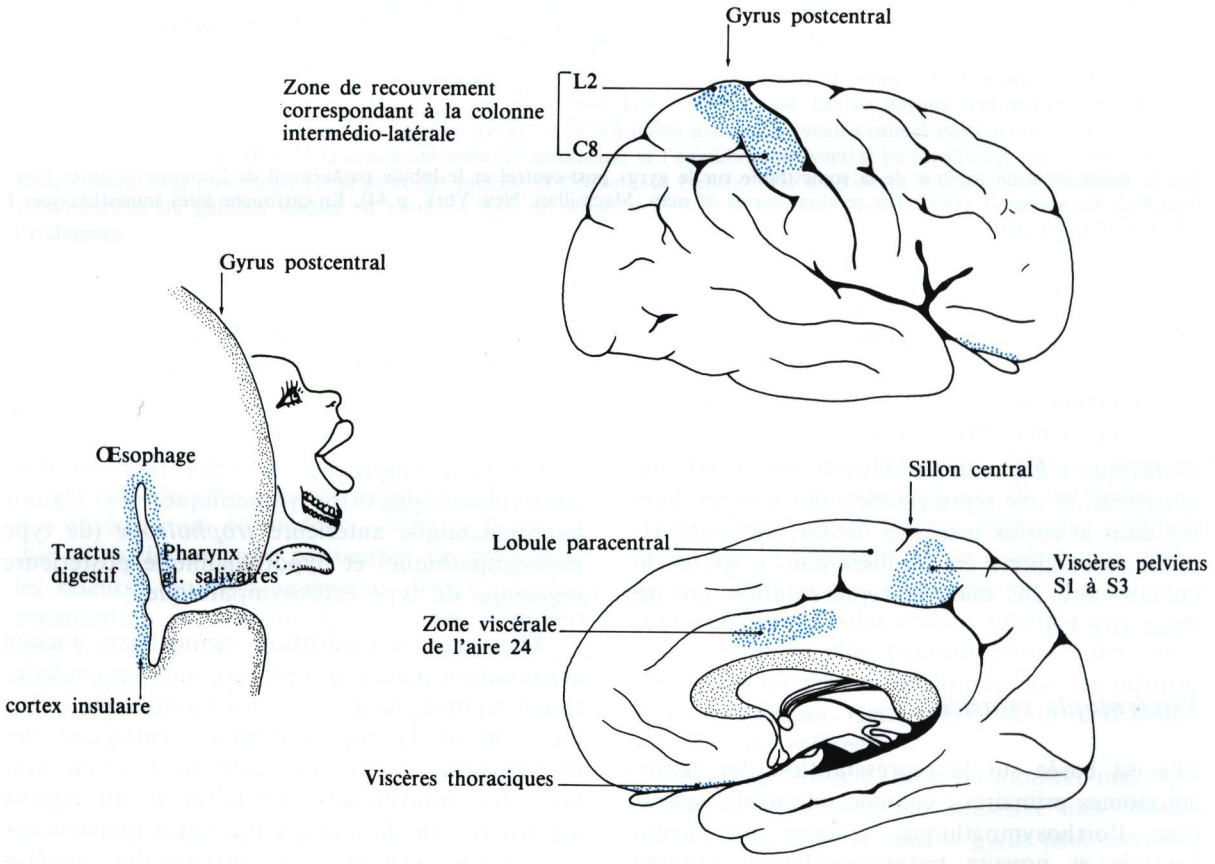

Fig. 11. Représentation viscérotopique sensitive sur le cortex cérébral

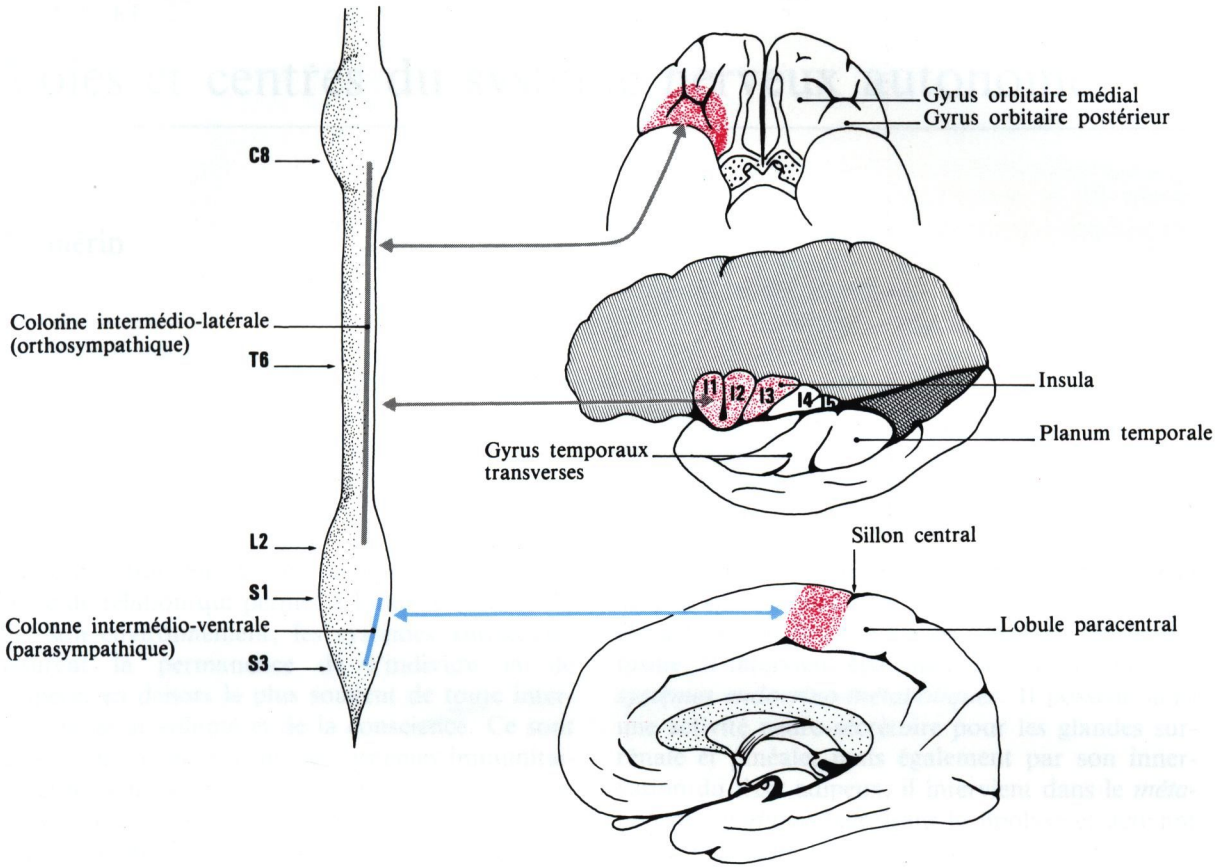

Fig. 12. Représentation viscérotopique motrice sur le cortex cérébral

Bibliographie

1. Amassian VE (1952) Interaction in the somato-visceral projection system. Res Publ Ass Nerv Ment Dis 30 : 3171
2. Delmas A (1975) Voies et centres nerveux, 10e éd. Masson, Paris
3. Förster O (1931) The cerebral cortex in man. Lancet II : 309-312
4. Hassler R, Mundinger F, Riechert T (1979) Stereotaxis in Parkinson syndrome, clinical anatomical contributions to its pathophysiology. Springer Verlag, Berlin Heidelberg New York
5. Penfield WG, Rasmussen T (1950) The Cerebral Cortex of man. Macmillan, New York
6. Snider RS, Stowell A (1944) Receiving areas of tactile, auditory and visual systems in the cerebellum. J Neurophysiol 7 : 331-357
7. Walshe FMR (1943) On the mode of representation of movements in the motor cortex with special reference to « convulsions beginning unilaterally » (Jackson). Brain 66 : 104-139
8. Werner G, Whitsel BL (1973) Functionnal organization of the somatosensory cortex. In : A Iggo (ed) Handbook of sensory physiology, vol II. Somatosensory systems, chap. 16. Springer Verlag, Berlin
9. Winkler C (1918/1933) Anatomie du système nerveux. Opera omnia, vols 6 to 10. Bohn, Haarlem
10. Wolsey CN (1952) Pattern of localization in sensory and motor areas in the cerebral cortex. Milbank memorial Fund, 27e annual Cong. In : The biology of mental health and disease, chap 14, pp 193-205. Hoeber, New York

CHAPITRE 27

Voies et centres du système nerveux autonome

J Guérin

Par opposition au système cérébro-spinal ou de la vie de relation qui permet à l'individu de modifier son environnement, les systèmes autonomes assurent la permanence de l'individu et de l'espèce, en dehors le plus souvent de toute intervention de la volonté et de la conscience. Ce sont les systèmes endocriniens, les systèmes immunitaires et le système nerveux végétatif ou système nerveux autonome [1, 8, 3]. Leur atteinte n'entraîne aucune paralysie, mais provoque une défaillance de l'organisme à maintenir son équilibre homéostasique face aux variations incessantes de l'environnement. Ces systèmes réunis par une même finalité possèdent en propre une originalité dans leurs délais d'adaptation et surtout dans leurs dispositifs effecteurs, hormonaux, humoraux ou neuro-sécrétoires, avec cependant une certaine similitude fonctionnelle reposant sur des schémas de mise en jeu périodique, dans lesquels alternent des phases *ergotropes* de dépense énergétique et *trophotropes* de reconstitution (rythme cardiaque et respiratoire, péristaltisme intestinal, cycle nycthéméral du cortisol, de la STH et de la Prolactine, cycle menstruel, chronobiologie, etc.).

Dans ce contexte, le système nerveux autonome assure pour sa part un *contrôle fonctionnel des viscères* (cœur, poumons, vaisseaux, glandes exocrines), de même que de certains éléments du revêtement cutané (glandes sudoripares, muscles arrecteurs des poils). Ce domaine traditionnel apparaît en fait beaucoup plus large et s'étend à tout le territoire périphérique atteint par les neuro-médiateurs qui permettent de l'identifier au plan anatomique. C'est ainsi qu'il intervient au niveau même des récepteurs sensitifs périphériques du système cérébro-spinal et particulièrement des terminaisons encapsulées dont il règle ainsi le *seuil de perception* selon son niveau d'activité propre et en fonction des conditions générales de l'organisme. Il intervient également en propre, dans les *systèmes endocrino-métaboliques*. Il possède ainsi une activité neuro-sécrétoire pour les glandes surrénale et pinéale, mais également par son innervation du tissu adipeux, il intervient dans le *métabolisme lipidique* favorisant la lipolyse et activant la thermogénèse ; il provoque également la glycogénolyse grâce à ses terminaisons noradrénergiques sur les hépatocytes. Enfin, il paraît moduler l'activité des *systèmes immunitaires* [2] et régler les réponses antigéniques par libération des lymphocytes T au niveau du thymus, de la rate et des tissus lymphoïdes de l'intestin (appendice, plaques de Peyer) [9].

Cette action essentiellement **modulatrice** sur le fonctionnement des organes repose sur l'organisation anatomique particulière des dispositifs nerveux périphériques [5] :

- la présence de deux neurones, connecteur et effecteur, et de deux articulations synaptiques,
- la convergence sur un même viscère d'une double représentation, le contingent parasympathique à médiation effectrice périphérique cholinergique et le contingent orthosympathique à médiation effectrice adrénergique.

Les centres nerveux, situés à l'intérieur du névraxe, coordonnent ces systèmes dont les réponses peuvent s'opposer, se conjuguer ou se succéder, de manière à élaborer des réponses adaptées aux conditions de l'environnement et à la situation fonctionnelle de l'organisme.

Formations segmentaires

Elles représentent les sites d'origine des neurones pré-ganglionnaires qui constituent la voie finale commune autonome. L'origine des neurones orthosympathiques est exclusivement située au niveau de la mœlle épinière, celle du système parasympathique en revanche occupe soit le tronc cérébral (parasympathique crânien) soit la portion terminale de la mœlle épinière (parasympathique sacré) (fig. 1).

Moelle épinière [10]

Au niveau de la moelle épinière les formations segmentaires sont organisées en colonnes longitudinales, situées au niveau des lames VII et X de la substance grise. Les centres nerveux se répartissent suivant une représentation topique (fig. 2 ; chap. 12, fig. 1).

La ***colonne intermédio-latérale*** est la mieux individualisée ; elle n'est présente que de C8 à L2 et correspond à la corne latérale de la moelle thoracique. Les cellules qui la caractérisent sont de petite taille, inférieure à celle des motoneurones des lames IX voisines ; leurs axones empruntent les racines antérieures de la moelle et par les rameaux communicants blancs, se terminent sur les ganglions de la chaîne sympathique. Pour certains, il s'agirait surtout du contingent viscéral du système orthosympathique (voir aussi chap. 8).

La ***colonne intermédio-médiale*** est plus médiale, située de part et d'autre du canal épendymaire ; elle correspondrait surtout à un dispositif récepteur recevant les afférences sensitives périphériques apportées par les racines postérieures, de

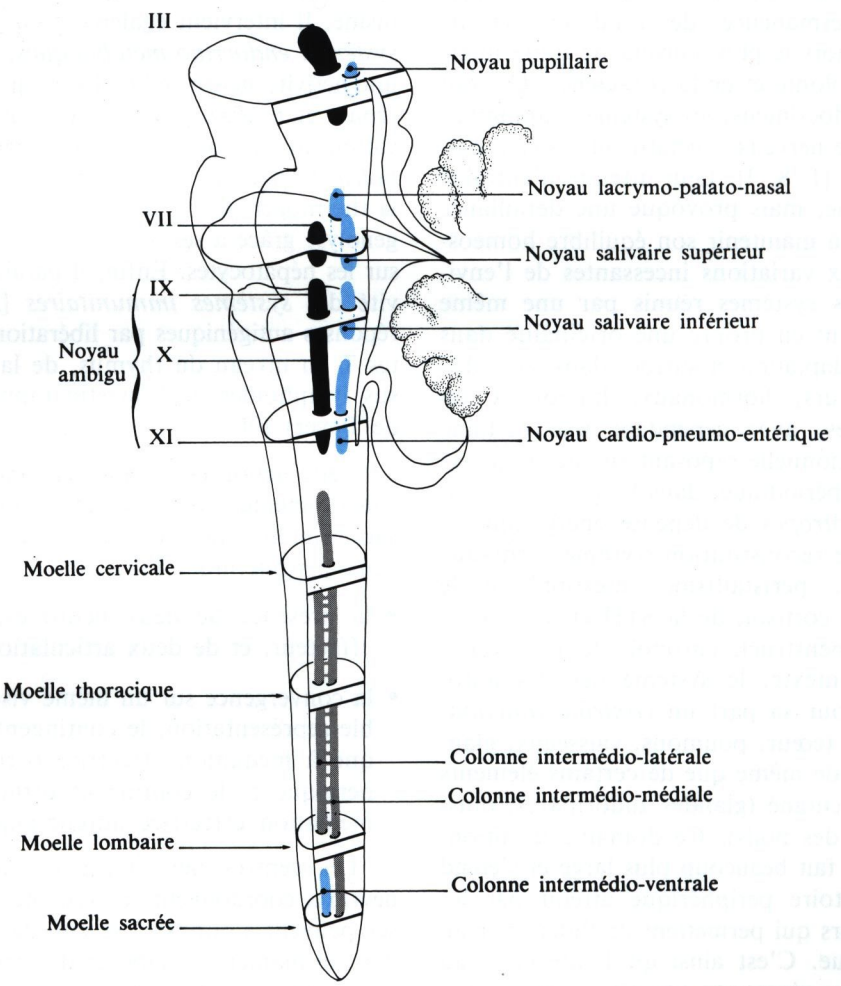

Fig. 1. Centres végétatifs intra-axiaux (d'après Guérin J, Bioulac B (1979) Système nerveux végétatif. Sandoz, Paris, p 21)

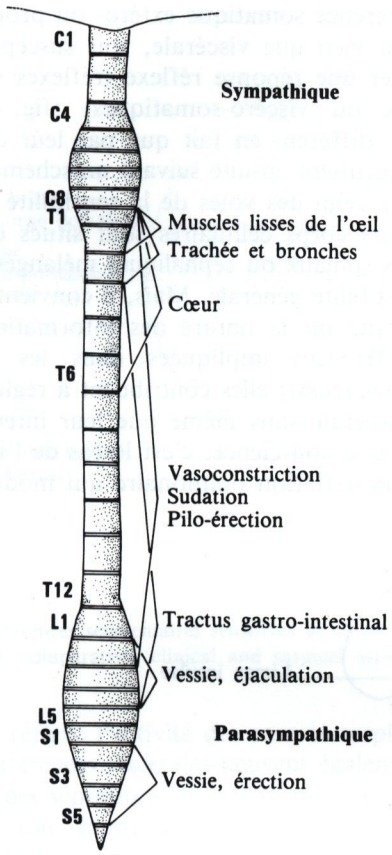

Fig. 2. Localisation spinale des centres autonomes (d'après Pick J (1970) The autonomic nervous system, morphological, comparative, clinical and surgical aspects. JB Lippincott Washington, p 69)

même que des fibres nociceptives cheminant dans les racines antérieures. Elle comporte plusieurs types de neurones :

- *des neurones connecteurs*, pré-ganglionnaires, dont l'axone emprunte les racines antérieures, qui pourraient correspondre au contingent somatique du système orthosympathique et dont la disposition métamérique suit celle des nerfs spinaux. Pour certains la colonne intermédio-médiale serait ainsi présente sur toute la hauteur de la mœlle et correspondrait à la zone d'articulation des réflexes autonomes concernant le revêtement cutané (vaso-motricité, pilo-érection, sudation) ;
- *des interneurones courts et segmentaires* qui s'articulent avec les motoneurones des lames IX voisines, de même qu'avec les neurones pré-ganglionnaires de la colonne intermédio-latérale, à travers des circuits réverbérants complexes où sont élaborées des réponses segmentaires sollicitant les neurones moteurs, viscéraux et somatiques (réflexes sexuels, contractures musculaires au cours des douleurs viscérales). ;
- *des interneurones longs intersegmentaires* empruntant les faisceaux propriospinaux de la mœlle, permettant l'articulation avec les segments sus- et sous-jacents.

La ***colonne intermédio-ventrale*** correspond au parasympatique sacré. Elle n'est présente qu'au niveau des segments S2, S3, S4 et paraît continuer la colonne intermédio-latérale en situation plus ventrale et médiale. Elle donne des fibres qui empruntent les nerfs sacrés correspondants et abordent les viscères pelviens par les nerfs splanchniques du même nom.

Tronc cérébral [14]

Au niveau du tronc cérébral les formations segmentaires sont groupées en noyaux disposés sur la colonne viscéro-motrice. Leurs axones empruntent le trajet d'un nerf crânien sur une certaine longueur et s'articulent au niveau des ganglions périphériques avec les fibres post-ganglionnaires :

- *le noyau dorsal du vague*, ou noyau cardio-pneumo-entérique, est situé dans le plancher du 4e ventricule ; ses fibres constituent la majeure partie du X et assurent l'innervation d'un vaste territoire cervico-thoraco-abdominal ;
- *le noyau salivaire inférieur* émet des fibres qui accompagnent le nerf glosso-pharyngien et se terminent dans le ganglion otique. Elles contrôlent la sécrétion de la glande parotide ;
- *le noyau salivaire supérieur* est constitué de neurones qui empruntent le trajet du nerf facial et se terminent au niveau des ganglions sub-mandibulaire et sub-lingual. A son pôle supérieur se trouve parfois individualisé le *noyau lacrymal* dont les fibres empruntent également le trajet du nerf facial, mais sont destinées au ganglion ptérygo-palatin ;
- *le noyau accessoire du nerf oculo-moteur* (noyau pupillaire, d'Edinger Westphall) fait partie du complexe oculo-moteur situé dans la substance grise péri-épendymaire du mésencéphale. Ses fibres accompagnent le III et font relais dans le ganglion ciliaire ; elles sont destinées à la musculature irienne.

Contrôle

Les centres nerveux segmentaires autonomes sont soumis à une sommation d'influences facilitatri-

ces ou inhibitrices qui se disposent suivant un double plan :

- transversal, de niveau segmentaire qui correspond à l'articulation des fibres afférentes sensitives périphériques et à l'organisation de réponses réflexes ;
- longitudinal, constitué par les interconnexions avec des structures nerveuses supra-segmentaires, situées à différents niveaux d'intégration.

Contrôle segmentaire périphérique

Les voies afférentes sont celles du système nerveux périphérique. En effet, il semble bien que toute afférence somatique extéro- ou proprioceptive aussi bien que viscérale, soit susceptible de déclencher une réponse réflexe (réflexes somato-viscéraux ou viscéro-somatiques) (fig. 4). Les fibres ne diffèrent en fait que par leur origine : elles s'organisent ensuite suivant un schéma superposable à celui des voies de la sensibilité somatique. Leurs corps cellulaires sont situés dans les ganglions spinaux ou céphaliques mélangés à ceux de la sensibilité générale. Mais, il convient de distinguer, suivant la nature des informations :

- les afférences impliquées dans les *réflexes physiologiques* ; elles contribuent à régler l'activité viscérale sans même que leur intervention atteigne la conscience, c'est le cas de l'inflation et de la déflation pulmonaire qui modulent de

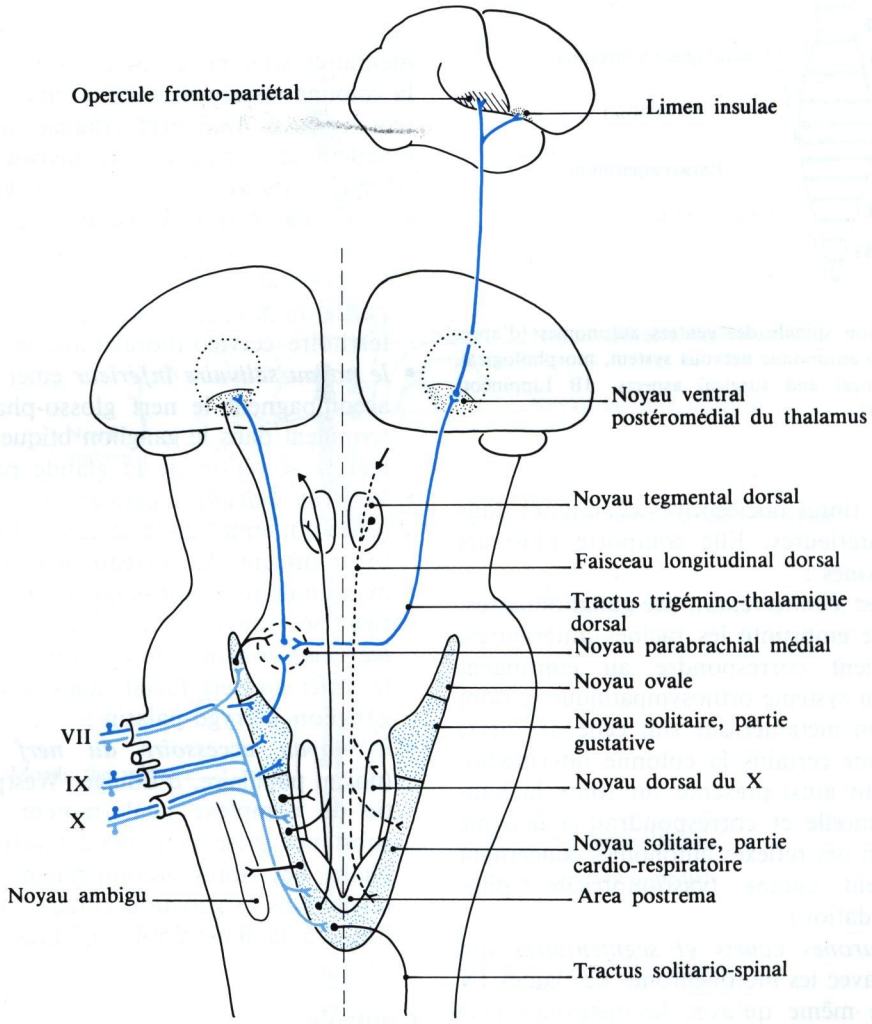

Fig. 3. Afférences viscérales au niveau du tronc cérébral (d'après Nieuwenhuys R, Voogd J, Van Huijzen C (1981) The human central nervous system, a synopsis and atlas. Springer Verlag, Berlin Heidelberg New York, p 123)

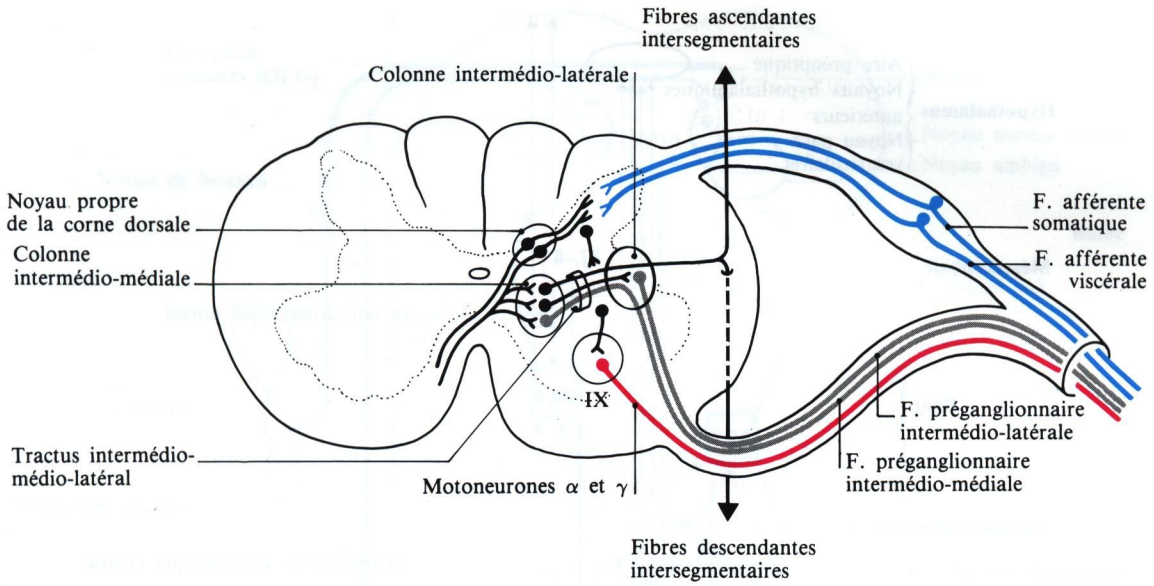

Fig. 4. Afférences segmentaires sensitives au niveau de la moelle (d'après Pick J (1970) The autonomic nervous system, morphological, comparative, clinical and surgical aspects. Lippincott, Washington, p 71)

façon réflexe l'activité des centres respiratoires. Ces afférences viscérales peuvent également conduire des sensations de besoin viscéral (miction, défécation, faim, soif, etc.)

- les afférences concernant la *douleur viscérale* créée par des conditions de fonctionnement excessif de l'organe, à partir desquelles sont élaborées des réponses réflexes beaucoup plus complexes.

Réflexes physiologiques Les réflexes physiologiques mettent en jeu des afférences sensitives qui se superposent à la systématisation parasympathique :

- au niveau du tronc cérébral (fig. 3), les nerfs vague et glosso-pharyngien possèdent un vaste contingent afférent qui se termine sur le noyau solitaire ;
  - le nerf glosso-pharyngien véhicule des afférences venant de la langue et du pharynx, de même que des gros vaisseaux ;
  - le territoire du nerf vague comporte le pharynx, l'œsophage, les glandes thyroïde et parathyroïdes, les viscères thoraciques et abdominaux.

Suivant leur situation à l'intérieur des viscères ou des muscles lisses, leurs terminaisons sont sollicitées par la pression (récepteur des parois vasculaires), la tension (intestin, vésicule, estomac), de même que par des éléments chimiques (glomus carotidien et crosse aortique, veine pulmonaire) [2].

A partir du noyau du faisceau solitaire, l'articulation s'effectue avec les noyaux moteurs des nerfs crâniens, viscéraux et somatiques, créant ainsi des arcs réflexes, digestifs, cardio-vasculaires et respiratoires (sécrétions gastriques, réflexe intestinal, réflexe gastro-iléal, réflexe de toux, réflexe respiratoire d'Hering et Breuer, etc,) ;

- au niveau de la moelle épinière les informations qui empruntent les 2e, 3e, et 4e nerfs sacrés véhiculent une information recueillie par des mécano-récepteurs situés dans l'épaisseur des viscères. Si le réflexe de défécation apparaît relativement simple et segmentaire, celui de la miction est plus complexe : à la naissance, il existerait un réflexe segmentaire (réflexe C), déclenché par la stimulation périnéale ; il se trouve ensuite soumis à un contrôle inhibiteur suprasegmentaire (réflexe A) dont les fibres afférentes cheminent dans les cordons postérieurs de la moelle et permettent d'adapter le cycle mictionnel aux conditions d'une vie sociale.

Douleur viscérale. La douleur viscérale est véhiculée par des fibres dont la systématisation se superpose à celle du système orthosympathique. Elles cheminent dans les nerfs splanchniques, abdominaux et thoraciques, traversent les ganglions sympathiques sans relais et se terminent dans les cornes postérieures de la moelle comme les autres fibres Aδ et C, suivant une repré-

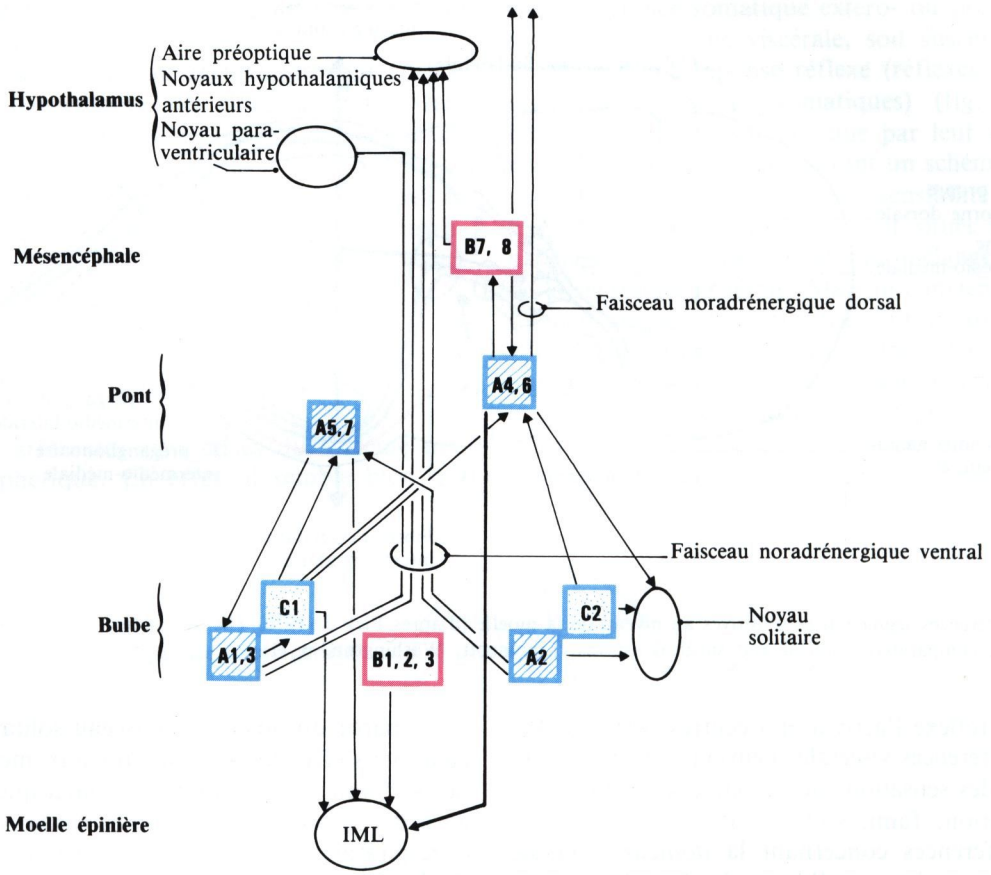

Fig. 5. Contrôle monoaminergique des centres autonomes segmentaires (d'après Elghozi JL (1986) Mécanismes centraux monoaminergiques de régulation de la pression artérielle. In : Cerveau et hypertension artérielle. A Bes, G Géraud (eds) Masson, Paris, p 26). Principales voies monoaminergiques ascendantes et descendantes du tronc cérébral :
1) neurones noradrénergiques : **a** système du locus coeruleus et sub-coeruleus (A4, A6) double destination, ascendante par le faisceau médial du télencéphale et descendante vers la colonne intermédio-latérale (IML) ; **b** système tegmental latéral. A1 et A3 portion bulbaire contrôlant le noyau C1, agissant également sur le noyau hypothalamique para-ventriculaire (PV) ; A5 et A7 portion pontique exerçant une influence descendante sur la colonne intermédio-latérale ; **c** système médullaire dorsal A2 agissant sur le noyau du faisceau solitaire et le noyau dorsal du X
2) Neurones adrénergiques : C1 à double destination descendante spinale et ascendante vers les noyaux hypothalamiques antérieurs, pré-optiques et supra-optiques (AHPO) contrôlant la sécrétion d'ADH ; C2 intervenant avec A2 sur le noyau du tractus solitaire comme stabilisateur tensionnel
3) Neurones sérotoninergiques B1, B2, B3 à action descendante ; B7 et B8 à influence ascendante par le faisceau médial du télencéphale

sentation topique qui tient compte de leur niveau d'origine.

Le centre nerveux chargé du traitement de cette information nociceptive d'origine viscérale, est commun à ceux de la sensibilité générale. Les axones atteignent les lames I, V, VI et VII, et sont soumis à l'influence modulatrice des interneurones des lames II et III (cf chap. 14 : moelle épinière). En conséquence, la douleur viscérale est accessible, comme toute autre douleur, à l'administration de morphine intra-rachidienne à condition que celle-ci atteigne les segments métamériques thoraciques ou lombaires correspondants.

L'articulation s'effectue : 1) avec des *cellules de deuxième ordre* dont les axones constituent les tractus spino-thalamique et spino-réticulaire controlatéraux, qui cheminent dans le cordon latéral de la mœlle. Il existe ainsi une convergence sur un même neurone spino-thalamique des afférences nociceptives d'origines diverses, viscérales, proprio- et extéroceptives créant les conditions de la douleur référée ou projetée sur un territoire

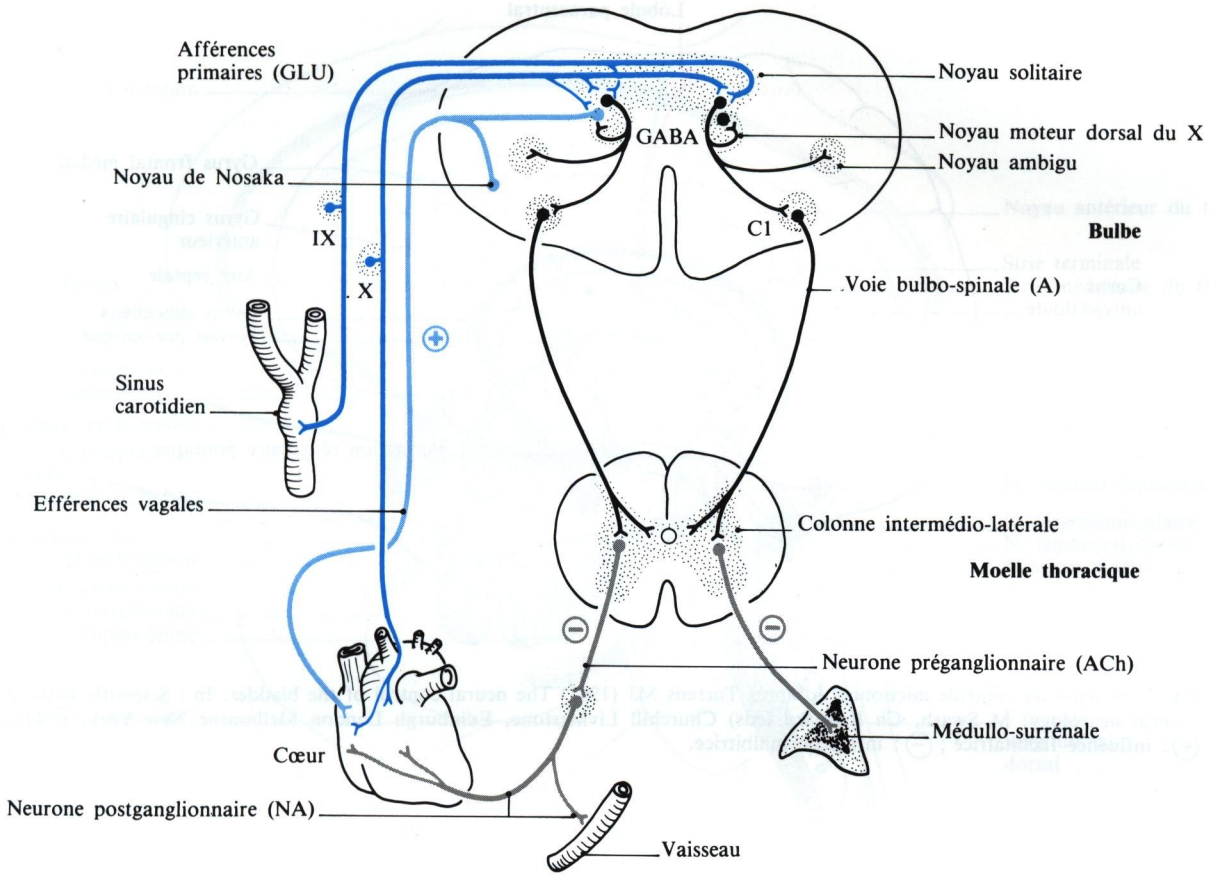

Fig. 6. Diagramme des voies et neurotransmetteurs intervenant dans la baroréception réflexe (d'après Reis JD (1986) In : R CA Frederickson (ed). Neuroregulation of autonomic, endocrine and immune systems. Martinus Nijhoff, Boston Dordrecht Lancaster, p 145). Mécanismes régulateurs de la tension artérielle et du rythme cardiaque. Les fibres afférentes des nerfs IX et X se terminent sur le noyau du faisceau solitaire . Le neuromédiateur est le L-glutamate. L'articulation synaptique s'effectue : soit avec le noyau dorsal du vague qui exerce une influence facilitatrice brabycardisante sur le rythme cardiaque ; soit avec les neurones adrénergiques du noyau réticulaire C1 par l'intermédiaire de l'interneurone GABAergique. Ces neurones empruntent une voie bulbo-spinale adrénergique et s'articulent avec les neurones cholinergiques des tractus intermédio-latéral et intermedio-médial de la moelle épinière dont l'influence s'exerce sur la médullo-surrénale et sur les ganglions sympathiques d'où les neurones post-ganglionnaires contrôlent le cœur et le tonus vasculaire

cutané métamérique (douleur de l'infarctus myocardique projetée le long de la racine C8) ; et

2) avec les *interneurones de la lame VII*, segmentaires et intersegmentaires qui s'articulent avec les motoneurones et les neurones préganglionnaires. Ce dispositif rend compte des phénomènes d'accompagnement de la douleur viscérale (contracture musculaire pariétale, cellulalgie réflexe au cours des coliques hépatiques ou néphrétiques, ou des péritonites par exemple).

Contrôle supra-segmentaire (fig. 9)

Les centres segmentaires ortho- et parasympathiques peuvent fonctionner de différentes façons (cf chap. 12). Dans la plupart des cas il existe une dualité d'innervation ortho- et parasympathique (innervation de l'iris, régulation de la pression artérielle, du rythme cardiaque, de la vaso-motricité) et une organisation réciproque semblable à celle que l'on rencontre dans le couple agoniste-antagoniste des muscles squelettiques.

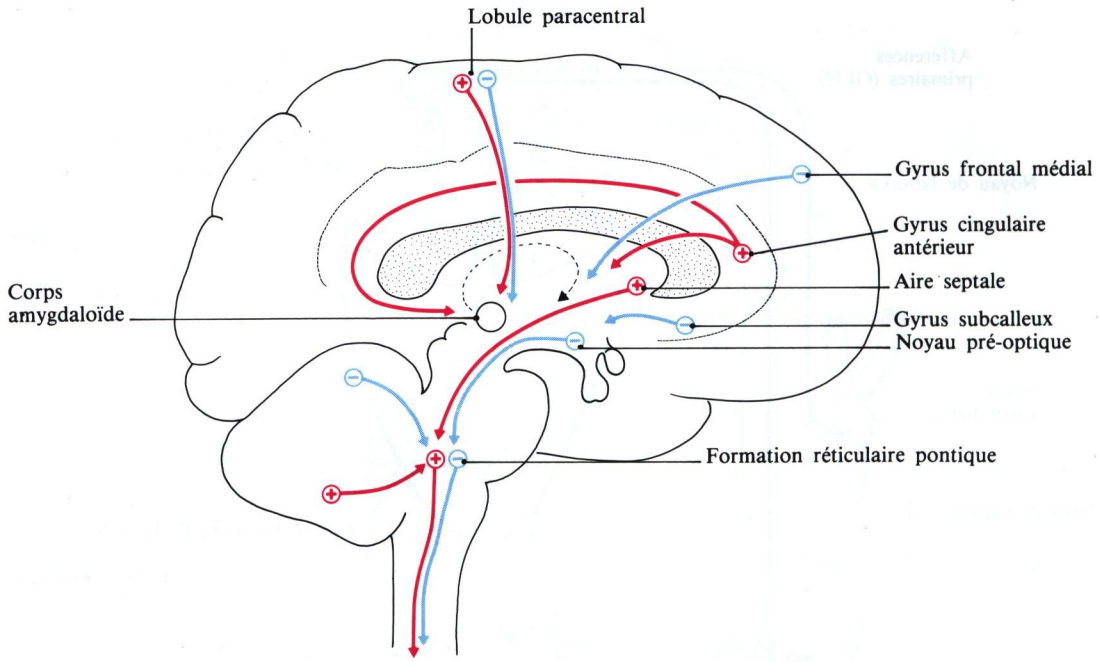

Fig. 7. Schéma du contrôle mictionnel (d'après Torrens MJ (1985) The neural control of the bladder. In : Scientific basis of clinical neurology. M Swash, Ch Kennard (eds) Churchill Livingstone, Edinburgh London Melbourne New York, p 493). ⊕ : influence facilitatrice ; ⊖ : influence inhibitrice.

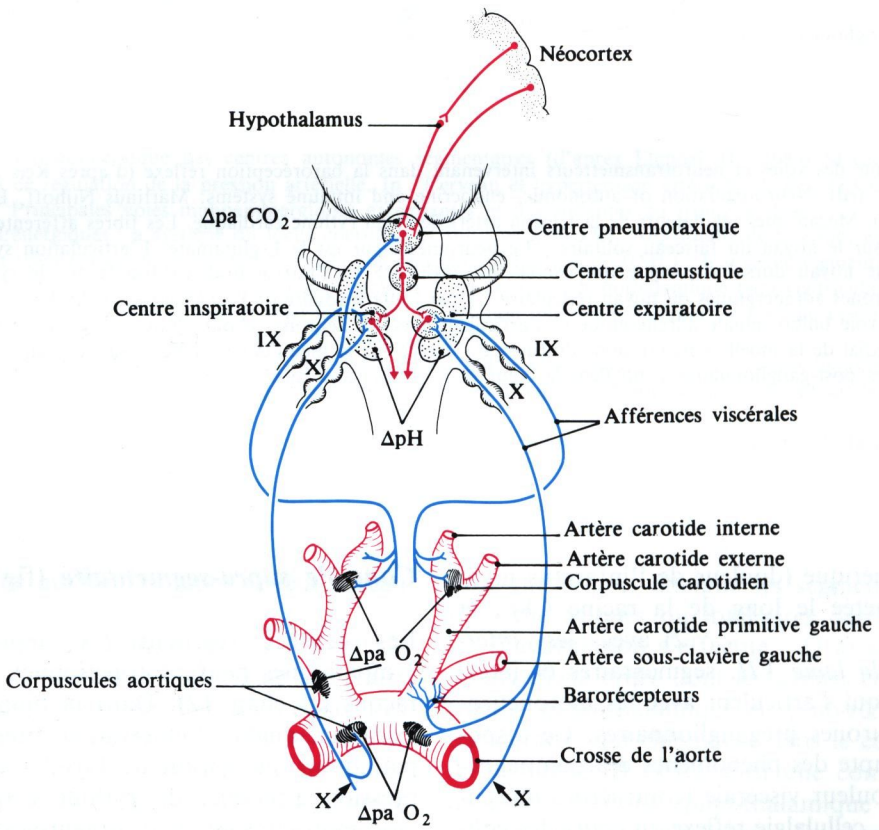

Fig. 8. Mécanisme de commande des centres respiratoires (d'après Bioulac B (1979) Système nerveux végétatif. Sandoz, Paris, p 95)

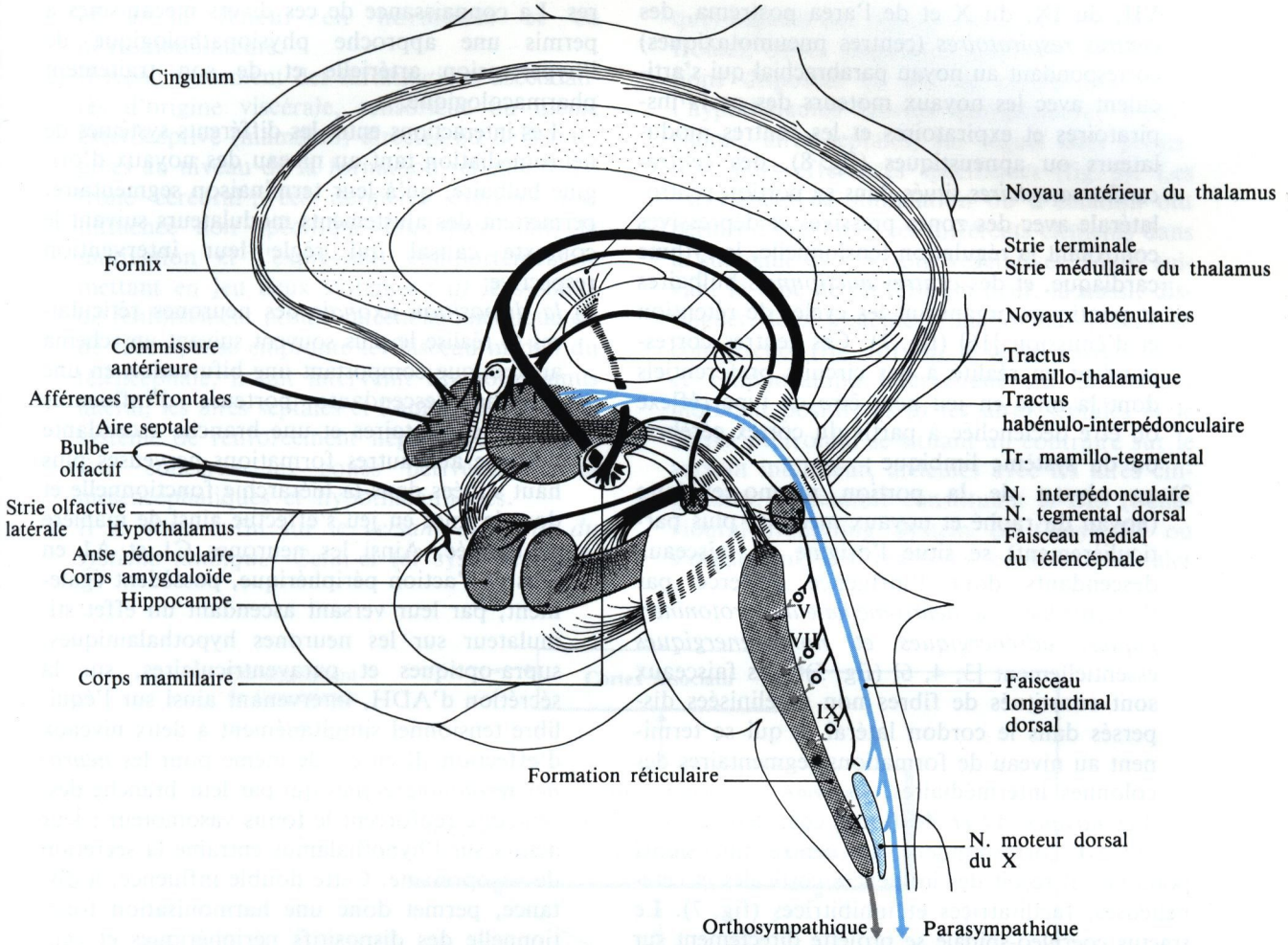

Fig. 9. Contrôle supra-segmentaire, réticulaire et limbique du système autonome (d'après Nieuwenhuys R, Voogd J, Van Huijzen C (1981) The human central nervous system, a synopsis and atlas. Springer Verlag, Berlin Heidelberg New York, p 196)

Le fonctionnement peut suivre le principe de synergie (sécrétion salivaire), ou également celui de coopération ou supplémentation. Ainsi les systèmes para- et orthosympathiques contribuent à un même degré aux phénomènes d'érection ; l'éjaculation par contre ne dépend que du système orthosympathique. Il y a alors une véritable coopération de deux parties du système nerveux autonome. Leur ajustement fonctionnel nécessite la présence d'une intégration qui se réalise à différents niveaux du névraxe.

Formation réticulaire. La formation réticulaire du tronc cérébral représente le premier niveau d'intégration. Cette structure étendue sur toute la hauteur du tronc cérébral, se caractérise par son organisation en réseaux sur lesquels viennent converger des afférences ascendantes, en particulier viscérales, et descendantes corticales et sous-corticales.

Le contrôle supra-segmentaire qu'elle exerce tient à trois particularités :

1) *son organisation réticulaire* correspond à l'existence de circuits réverbérants au niveau desquels peuvent s'élaborer des modules fonctionnels. La portion latérale intégratrice plus particulièrement, est organisée en circuits courts, loco-régionaux qui enserrent dans leurs mailles les formations segmentaires, somato-motrices et viscéro-motrices. Il existe ainsi des *centres du vomissement et de la salivation*, situés au voisinage des noyaux bulbaires du

VII, du IX, du X et de l'area postrema, des *centres respiratoires* (centres pneumotaxiques) correspondant au noyau parabrachial qui s'articulent avec les noyaux moteurs des nerfs inspiratoires et expiratoires et les centres modulateurs ou apneustiques (fig. 8), des *centres cardio-vasculaires* situés dans sa portion ventro-latérale avec des zones pressives et dépressives contrôlant la régulation tensionnelle, le rythme cardiaque, et des *centres mictionnels* bulbaires et pontiques organisant les cycles de rétention et d'émission [16] (fig. 7). Ces centres correspondent en réalité à des circuits préférentiels dont la mise en jeu peut être de type réflexe ou être déclenchée à partir du cortex cérébral ou du système limbique ;

2) au niveau de la portion magno-cellulaire (noyau du raphé et noyaux médiaux plus particulièrement) se situe l'origine de faisceaux descendants dont l'influence s'exerce par l'intermédiaire de *neuro-médiateurs sérotoninergiques, adrénergiques et noradrénergiques* essentiellement [3, 4, 6] (fig. 5). Ces faisceaux sont constitués de fibres non myélinisées dispersés dans le cordon latéral et qui se terminent au niveau de formations segmentaires des colonnes intermédiaires.

Les *noyaux A4 et A6* (locus coeruleus et subcoeruleus) correspondent au centre mictionnel pontique. Il reçoit des influences corticales et cérébelleuses, facilitatrices et inhibitrices (fig. 7). Le tractus coeruleo-spinale se projette directement sur les centres segmentaires sacrés et intervient dans les processus mictionnels et la défécation.

Les *noyaux A1 et C1*, noradrénergiques et adrénergiques, sont localisés dans la formation réticulaire bulbaire ventro-latérale ; les noyaux C1, par des faisceaux descendants bulbo-spinaux, interviennent directement dans le contrôle tensionnel, vasomoteur et cardiaque. Leur action s'oppose à celui du réflexe barocepteur qui met en jeu le noyau dorsal du X et exerce une action hypotensive et bradycardisante (nerf dépresseur). L'articulation avec ces noyaux catécholéminergiques s'effectue à partir des projection du noyau du faisceau solitaire et par l'intermédiaire d'un interneurone GABA-ergique (fig. 6). En revanche, ils sont soumis à l'influence inhibitrice de neurones noradrénergiques A1.

Les voies descendantes sérotoninergiques sont issues des noyaux B1 et B2 et possèdent une action sympatho-excitatrice, contribuant au maintien du tonus vaso-constricteur par une action directe sur les neurones des colonnes intermédiaires. La connaissance de ces divers mécanismes a permis une approche physiopathologique de l'hypertension artérielle et de son traitement pharmacologique.

Les interactions entre les différents systèmes de neuromédiation tant au niveau des noyaux d'origine bulbaire, qu'à leur terminaison segmentaire, permettent des ajustements modulateurs suivant le contexte causal qui règle leur intervention respective

3) *la disposition axonale* des neurones réticulaires se réalise le plus souvent suivant un schéma anatomique comportant une bifurcation en une branche descendante porteuse d'influences supra-segmentaires et une branche ascendante destinée aux autres formations nerveuses plus haut situées dans la hiérarchie fonctionnelle et dont la mise en jeu s'effectue ainsi de manière simultanée. Ainsi les neurones C1 et A1 en plus de l'action périphérique, possèdent également, par leur versant ascendant un effet stimulateur sur les neurones hypothalamiques, supra-optiques et paraventriculaires, sur la sécrétion d'ADH, intervenant ainsi sur l'équilibre tensionnel simultanément à deux niveaux d'effection. Il en est de même pour les *neurones sérotoninergiques* qui par leur branche descendante renforcent le tonus vasomoteur ; leur action sur l'hypothalamus entraîne la sécrétion de vasopressine. Cette double influence, à distance, permet donc une harmonisation fonctionnelle des dispositifs périphériques et centraux qui peut également concerner l'adaptation des récepteurs périphériques sensitifs en même temps que la mise en jeu de systèmes de motivation comportementale par action sur le système limbique (cf. plus bas).

Hypothalamus [11]. L'hypothalamus peut être considéré comme le centre supérieur de contrôle du système nerveux autonome. Son intervention s'exprime par la réalisation d'ajustements neuro-végétatifs, le plus souvent contenus dans des schémas comportementaux et par la mise en jeu de systèmes endocriniens hypophysaires ; seuls les premiers seront envisagés ici.

L'hypothalamus est situé au **point de convergence d'afférences diverses** (cf. chap. 18).

1) Il possède électivement des *récepteurs* sensibles aux variations du *milieu intérieur* (glycémie, récepteurs thermiques, osmorécepteurs, etc.), de même qu'à la composition du liquide céré-brospinal (LCR) (organes sous-épendymaires)

et à sa teneur en hormones et en neuromodulateurs.

2) Il reçoit également des informations ascendantes d'origine viscérale, sensorielle ou même extéroceptive (mamelon) directes ou déjà intégrées au niveau de la formation réticulaire du tronc cérébral ; ces dernières exercent une influence non spécifique impliquée dans la motivation et l'expression comportementale mettant en jeu deux systèmes : *a)* le système de renforcement positif catécholaminergique ou de récompense emprunte le faisceau médial du télencéphale, il fait intervenir l'hypothalamus latéral, les aires septales et l'amygdale, et *b)* le système de renforcement négatif ou de punition concerne les zones périventriculaires mésencéphaliques et hypothalamiques.
3) Il se situe enfin sur le *versant effecteur du système limbique.* Celui-ci (cf système limbique) englobe des régions corticales (cortex préfrontal, cortex cingulaire, insula) et des formations disposées en arc de cercle autour de l'hypothalamus (cortex amygdaloïde, hippocampe, aires septales) sur lequel elles projettent leurs efférences spécifiques (fig. 9). Les expériences de stimulation ou d'ablation ont permis d'impliquer ces différents éléments dans la survenue de réactions végétatives. Mais, suivant le type de réponse on peut, là aussi, distinguer deux systèmes fonctionnels placés en concurrence (fig. 10) : *a)* le corps amygdaloïde et l'hippocampe intervenant sur le versant motivant positif, et *b)* les aires septales et le cortex préfrontal se situant au contraire sur le versant inhibiteur, articulés avec les aires cingulaires, l'ensemble constituant le BIS (Behavioural Inhibiting System de Gray) [7] où s'organisent des réactions comportementales

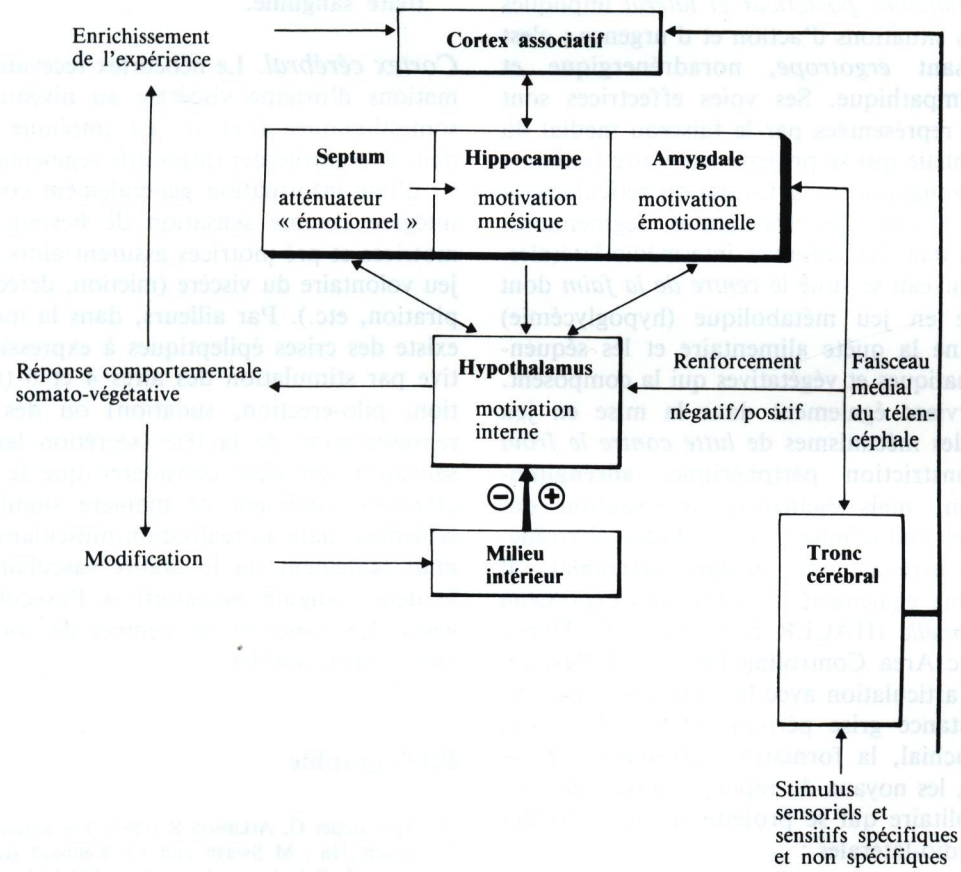

Fig. 10. Système mésencéphalo-limbique et comportement. L'hypothalamus est au point de convergence d'influences ascendantes et descendantes, facilitatrices et inhibitrices, lui-même organisé en deux compartiments interférant l'un avec l'autre. La résultante est représentée par la réponse comportementale somato-végétative qui met en jeu les modules fonctionnels du tronc cérébral et de la moelle, et retentit sur les facteurs corticaux et humoraux qui règlent le niveau de la motivation comportementale

analogues à celles des comportements anxieux. Ces dispositifs peuvent être identifiés comme le substratum des manifestations psychosomatiques provoquées par un déséquilibre entre ces deux systèmes et qui s'expriment volontiers par des réactions végétatives, mais aussi endocriniennes ou immuno-allergiques.

C'est la **confrontation de ces influences complexes et souvent opposées** qui créent l'**expression comportementale** dont l'hypothalamus organise les séquences somato-végétatives. Son intervention concerne plus particulièrement les comportements alimentaires, les comportements sexuels et d'expression émotionnelle, la régulation thermique et sollicite à des degrés divers les modules cardiaques et vasomoteurs, respiratoires, digestifs, sexuels et vésicaux contrôlés par la formation réticulaire ou mis en jeu directement.

Son **organisation fonctionnelle** peut également être considérée comme une compétition entre deux zones :

1) l'*hypothalamus postérieur et latéral* impliqués dans les situations d'action et d'urgence ; c'est le versant *ergotrope*, noradrénergique et orthosympathique. Ses voies effectrices sont surtout représentées par le faisceau médial du télencéphale qui se projette sur l'aire limbique mésencéphalique et la formation réticulaire et influence ainsi les formations segmentaires incluses dans les colonnes intermédio-latérales. A son niveau se situe le *centre de la faim* dont la mise en jeu métabolique (hypoglycémie) détermine la quête alimentaire et les séquences somatiques et végétatives qui la composent. Il intervient également dans la mise en jeu active des mécanismes de *lutte contre le froid* (vasoconstriction périphérique, adrénalinosécrétion, mais également intervention des systèmes endocriniens des glandes thyroïde, cortico-surrénale, et médullo-surrénale). Il représente également le *centre de l'expression émotionnelle* (HACER de Smith [15], Hypothalamic Area Controling Emotional Responses) en articulation avec le corps amygdaloïde, la substance grise péri-aqueducale, le noyau parabrachial, la formation réticulaire ventro-latérale, les noyaux du raphé, le noyau du faisceau solitaire qui se projette sur les colonnes intermédio-latérales ;
2) L'*hypothalamus antérieur et médian, trophotrope*, est mis en jeu pendant les opérations de métabolisme, de digestion, d'évacuation et de sommeil. Il est à dominante cholinergique et possède une orientation fonctionnelle parasympathique. Ses voies efférentes sont surtout représentées par le faisceau longitudinal dorsal qui s'articule avec la substance grise péri-aqueducale et les noyaux parasympathiques du tronc cérébral, descendant jusqu'au parasympathique sacré.
A son niveau se localise le *centre de la satiété* dont l'action inhibe l'aire hypothalamique latérale au fur et à mesure de l'ingestion alimentaire et permet le déroulement des modules alimentaires et intestinaux.
Recellant des *thermorécepteurs* au chaud, il contrôle également les dispositifs luttant contre l'hyperthermie centrale en augmentant le débit circulatoire périphérique (vasodilatation des extrémités), en produisant la sueur (commande du système sympathique sudoromoteur), en accélérant la ventilation (commande des centres respiratoires), accessoirement en augmentant la sécrétion d'hormone anti-diurétique d'où hémodilution et diminution de la conductivité sanguine.

Cortex cérébral. Le néocortex recevant les informations d'origine viscérale au niveau des aires somesthésiques I et II, est impliqué également dans le contrôle des dispositifs segmentaires à partir d'une information généralement consciente et intégrée comme sensation de besoin. Les aires motrices et pré-motrices assurent alors la mise en jeu volontaire du viscère (miction, défécation, respiration, etc.). Par ailleurs, dans la mesure où il existe des crises épileptiques à expression végétative par stimulation des aires 4 et 6 (vasodilatation, pilo-érection, sudation) ou des zones de représentation de la tête (sécrétion lacrymale et salivaire), on peut considérer que le néocortex effecteur intervient de manière simultanée non seulement dans la réalisation musculaire du geste, mais également sur le calibre vasculaire assurant le débit sanguin nécessaire à l'exécution de ce geste. Les voies et les centres de contrôle sont alors superposables.

Bibliographie

1. Appenzeller O, Atkinson R (1985) The autonomic nervous system. In : M Swash and Ch Kennard (eds) Scientific basis of clinical neurology. Churchill Livingstone, Edingbugh London Melbourne New York
2. Clemens JA (1986) Monoaminergic control of the neuroendocrine system. In : RCA Frederickson (ed) Neuroregulation of autonomic, endocrine and immune systems. Martinus Nijhoff, Boston Dordrecht Lancaster, pp 243-264

3. Elghozi JL (1986) Mécanismes centraux monoaminergiques de régulation de la pression artérielle. In : A Bes, G Géraud (eds) Cerveau et Hypertension Artérielle. Masson, Paris, pp 21-39
4. Emson PC (1983) Chemical neuroanatomy. Raven Press, New York
5. Felten SY, Carlson SL, Bellinger DL, Felten DL (1986) An overview of the efferent autonomic nervous system, In : Robert CA Frederickson (ed) Neuroregulation of autonomic, endocrine and immune systems, Martinus Nijhoff, Boston Dordrecht Lancaster, pp 109-126
6. Fuller RW (1986) Brain monoaminergic neurons : distribution and function in relation to regulation of autonomic, neuroendocrine and immune systems. In : RCA Frederickson (ed) Neuroregulation of autonomic, endocrine and immune systems. Martinus Nijhoff, Boston Dordrecht Lancaster, pp 9-28
7. Gray JA (1983) A theory of anxiety : the role of the limbic system. Encéphale IX : 161B-166B
8. Guérin J, Bioulac B, Henry P, Loiseau P (1979) Système nerveux végétatif. Sandoz, Paris
9. Guillemin R, Cohn M, Melnechuk T (1985) Neural Modulation of Immunity. Raven Press, New York
10. Koizumi K, Mc C, Brooks C (1984) The spinal cord and the autonomic nervous system. In : RA Davidoff, M Dekker (eds) Handbook of the spinal cord. New York Basel, pp 779-817
11. Nieuwenhuys R, Voogd J, Van Huijzen C (1981) The human Central Nervous System, a synopsis and atlas. Springer Verlag, Berlin Heidelberg New York
12. Percy J (1985) The neural control of the Bowel. In : M Swash, C Kennard (eds) Scientific basis of clinical neurology. Churchill Livingstone, Edinburgh London Melbourne New York
13. Pick J (1970) The autonomic nervous system, morphological, comparative, clinical and surgical aspects. Lippincott, Washington
14. Reis DJ (1986) Brain stem mechanisms regulating the tonic and reflex control of blood pressure. In : RCA Frederickson (ed) Neuroregulation of autonomic, endocrine and immune systems. Martinus Nijhoff, Boston Dordrecht Lancaster, pp 127-150
15. Smith OA, De Vito JL (1984) Central neural integration for the control of autonomic responses associated with emotion. Ann Rev Neurosci 7 : 43-65
16. Torrens MJ (1985) The neural control of the bladder. In : M Swash, Ch Kennard (eds) Scientific basis of clinical neurology. Churchill Livingstone, Edinburgh London Melbourne New York

CHAPITRE 28

Topochimie du névraxe

Les données recueillies dans ce vaste et nouveau domaine ne semblent pas toujours cohérentes. Ceci provient des méthodes d'étude souvent indirectes, de type immuno-chimiques, et des différences existant entre les espèces étudiées. Chez l'homme les données sont encore fragmentaires mais une organisation schématique peut être tracée. Elle a été réalisé ici d'après Nieuwenhuys [1].

Il existe : 1) des centres contenant des cellules productrices de substances neurochimiques,

2) des voies nerveuses transportant ces substances sur des sites plus ou moins éloignés,

3) une diffusion possible par voie sanguine ou par le liquide cérébro-spinal ;

4) des sites récepteurs diffus ou groupés en organes.

Le plus souvent une cellule ne produit qu'une substance neurochimique ; mais un même centre peut contenir des cellules de types neurochimiques variés.

Pour différentes substances, on peut observer des effets neuroendocriniens concentrés dans la région hypothalamo-hypophysaire, des effets nerveux restant très localisés de type neurotransmetteur, et des systèmes de projection nerveuse à type de neurotransmission ou neuromodulation.

Selon Nieuwenhuys (1985) on peut grouper ces systèmes en : cholinergique, monoaminergique, aminoacidergique et peptidergique. Ce dernier groupe comprend les peptides intestinaux et nerveux, les peptides hypophysiotropes, les peptides neurohypophysaires, les dérivés de la pro-opiomélanocortine, les enképhalines, la dynorphine et l'angiotensine II.

Centres (fig. 1)

Il existe souvent une discordance importante entre les limites des centres morphologiques et celles des groupements cellulaires producteurs de substances neurochimiques. Aussi ont-ils été désignés selon un code alphanumérique.

Centres noradrénergiques

Les centres noradrénergiques forment 7 groupes cellulaires numérotés de A1 à A7, localisés dans le tegmentum bulbo-pontique intermédiaire. Chez l'homme le centre A3 n'a pas été identifié.

A1 : autour du noyau réticulaire latéral avec une extension vers la partie latérale de la formation réticulaire bulbaire ;

A2 : dans la zone des noyaux solitaire et moteur dorsal du X, et de l'area postrema ;

A4 : le long du pédoncule cérébelleux supérieur, sous épendymaire ; il rejoint la partie caudale de A6 ;

A5 : dans la région caudo-latérale du tegmentum pontis, près des noyaux du VII et olivaire supérieur ;

A6 : c'est le complexe du locus coeruleus avec une extension rostrale vers la substance grise périaqueducale, vers le subcoeruleus et vers A4 ;

A7 : est situé dans la partie pontique rostrale de la formation réticulaire latérale, en dedans du lemniscus latéral.

A1, A5 et A7 forment, chez les primates, un continuum à l'origine de la voie noradrénergique ventrale alors que la voie dorsale naît surtout du complexe du locus coeruleus.

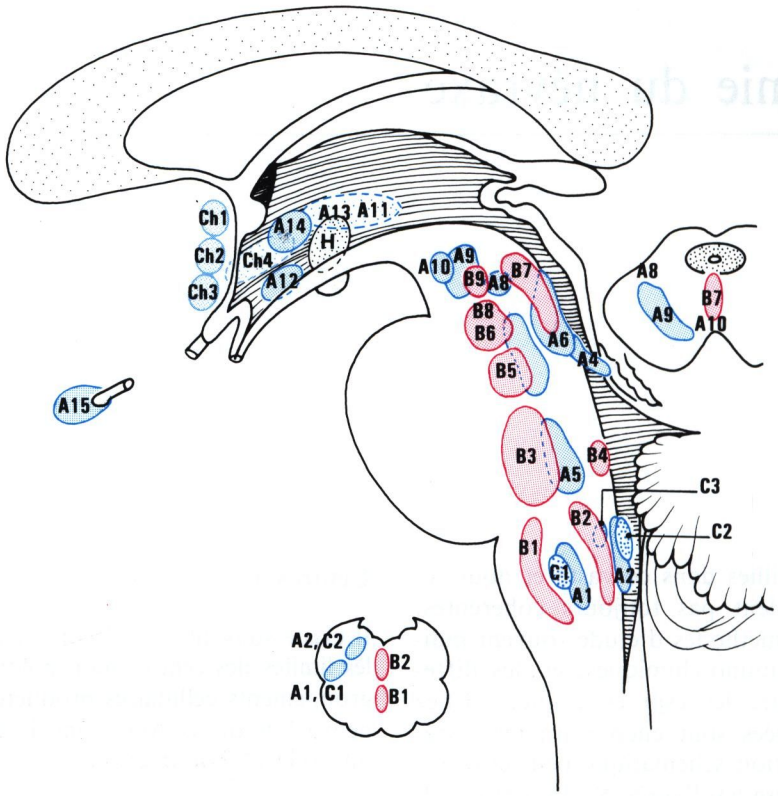

Fig. 1. Centres neurochimiques méso-diencéphaliques selon la nomenclature de Dahlström et Fuxe (1964). A1 à A7 : noradrénergique (on n'a pas individualisé chez l'homme le centre A3 observé chez le rat) ; A8 à A15 : dopaminergique ; B1 à B9 : sérotoninergique ; C1 à C3 : adrénergique ; Ch1 à Ch4 : cholinergique ; H : histaminergique

Centres dopaminergiques

On les trouve dans le mésencéphale (A8, A9 et A10), le diencéphale (A11, A12, A13 et A14) et le télencéphale (A15).

A8 : situé dans le tegmentum latéral du mésencéphale juste en dessous et en dehors du noyau rouge ;

A9 : correspond essentiellement à la pars compacta de la substance noire ;

A10 :localisé sur la ligne médiane en dedans de la substance noire, en avant du noyau rouge et au-dessus du noyau interpédonculaire ; au bord du tegmentum ventral ;

A11 :prolongement caudal du groupe A13 ;

A12 :groupe compact dans le noyau infundibulaire (n.arqué) ;

A13 :petits amas cellulaires dans la partie médio-caudale de la zona incerta et du noyau dorsomédial de l'hypothalamus ;

A14 :groupe mal défini de la zone périventriculaire de l'hypothalamus rostral ;

A15 :formé de neurones juxtaglomérulaires de la couche externe du bulbe olfactif.

Centres sérotoninergiques

Les centres sérotoninergiques numérotés de B1 à B9 sont situés dans la zone médiane et paramédiane du tronc cérébral, mais ils peuvent s'étendre latéralement. Cependant tous les neurones du raphé ne sont pas sérotoninergiques, beaucoup contiennent les substances suivantes : DA, NA, GABA, CCK, ENK, SP, VIP, SST, TRH etc.

B1 : noyau du raphé pallidus ; proche du faisceau pyramidal, il se continue vers B3 ;

B2 : noyau du raphé obscurus ; au même niveau que B1, il est plus dorsal ;

B3 : noyau du raphé magnus ; à la jonction bulbo-pontique, il s'étend latéralement le long des fibres du corps trapézoïde ;

B4 : mal défini ; ce groupe est situé au niveau du noyau vestibulaire médial juste dorsal au nucleus prepositus hypoglossi ;

B5 : petit groupe dans le noyau du raphé pontique au niveau du noyau moteur du V ;
B6 et B8 : dans les limites du noyau central supérieur du mésencéphale (Bechterew), ce groupe s'étend latéralement vers le locus coeruleus ;
B7 : volumineux groupe, situé dans la substance grise périaqueducale et en avant, il correspond à peu près au noyau du raphé dorsal ;
B9 : petit groupe mésencéphalique à proximité du lemniscus médial.

Centres adrénergiques

Les groupes cellulaires adrénergiques (C1, C2 et C3) sont situés dans le bulbe à proximité des groupes A1 et A2.

C1 : dans la région ventrolatérale du bulbe entre le noyau olivaire inférieur et le noyau réticulaire latéral. C'est le plus important, il contient les 2/3 des neurones adrénergiques ;
C2 : ce groupe est localisé dans le noyau solitaire ou à proximité ;
C3 : les cellules de ce petit groupe sont imbriquées dans les fascicules du faisceau longitudinal médial entre la région du raphé dorsal et le départ des axones du nerf hypoglosse.

Centres cholinergiques

On les trouve dans la partie basale du cerveau et dans la moitié supérieure du tronc cérébral, répartis en 6 groupes (Ch1 à Ch6).

Ch1 : noyau septal médial ;
Ch2 : il correspond à la partie dorsale du noyau de la bandelette diagonale ; au moins 70 % de ses neurones sont cholinergiques ;
Ch3 : partie ventrale du noyau de la bandelette diagonale ;
Ch4 : situé dans la substance innominée, sous le globus pallidus, ce centre correspond au noyau basal de Meynert ; il est presque uniquement cholinergique ;
Ch5 et Ch6 : ces groupes réunissent les neurones cholinergiques de l'aire tegmentale dorsolatérale et de la substance grise centrale de la jonction mésencéphalo-pontique.

Autres centres

Les autres sites neurochimiques ont souvent une localisation très superposable aux structures morphologiques et suivent donc leurs appellations.

Étude analytique des systèmes neurochimiques

Pour chaque système, à partir des centres spécifiques, les voies de projection sont tracées en précisant les structures cibles.

Système cholinergique

A partir de Ch1 et Ch2, les fibres cholinergiques vont emprunter : 1) le *fornix* et la *fimbria* pour atteindre la formation hippocampique et le gyrus denté, et 2) la *strie thalamique* pour rejoindre les noyaux habénulaires et se projeter sur le noyau interpédonculaire et l'aire tegmentale ventrale par le tractus habénulo-interpédonculaire. (Le groupe Ch3 participe à ce deuxième système de projection)

Ch3 envoie des fibres au bulbe olfactif.

Ch4 peut être considéré comme un relai cholinergique entre le lobe limbique et tout le néocortex. Il envoie des fibres vers le complexe amygdalien. On pense donc qu'il intervient dans les émotions, la motivation et le comportement. Dans certaines démences séniles, on observe une perte considérable de ses neurones.

Ch5 et Ch6, par le *faisceau dorsal du tegmentum*, se projettent sur le thalamus ; ils feraient partie du système réticulaire activateur ascendant.

Système noradrénergique (figs. 2 et 3)

Les groupes A1, A5 et A7 forment une trainée chez les primates, à l'origine de la voie noradrénergique ventrale. Cette voie fait partie du *faisceau central du tegmentum*, puis elle rejoint le faisceau médial du télencéphale. Elle se projette sur la formation réticulaire mésencéphalique et la substance grise périaqueducale, sur l'hypothalamus, sur l'aire préoptique, la région septale et les noyaux de la strie terminale et de la bandelette diagonale.

Le groupe A2, largement inclus dans le noyau solitaire reçoit des afférences viscérales ; il se projette avec A1, A5 et A7 sur la colonne intermédiolatérale spinale (centres cardiorespiratoires).

A1 et A2 interviennent dans le contrôle de diverses hormones antéhypophysaires (GH, LH, ACTH), en passant par la voie périventriculaire dorsale.

Le complexe du locus coerulus (A6 et A4) envoie 1) des projections descendantes vers les centres primaires (surtout noyaux sensitifs et autonomes des nerfs crâniens, centres moteurs et auto-

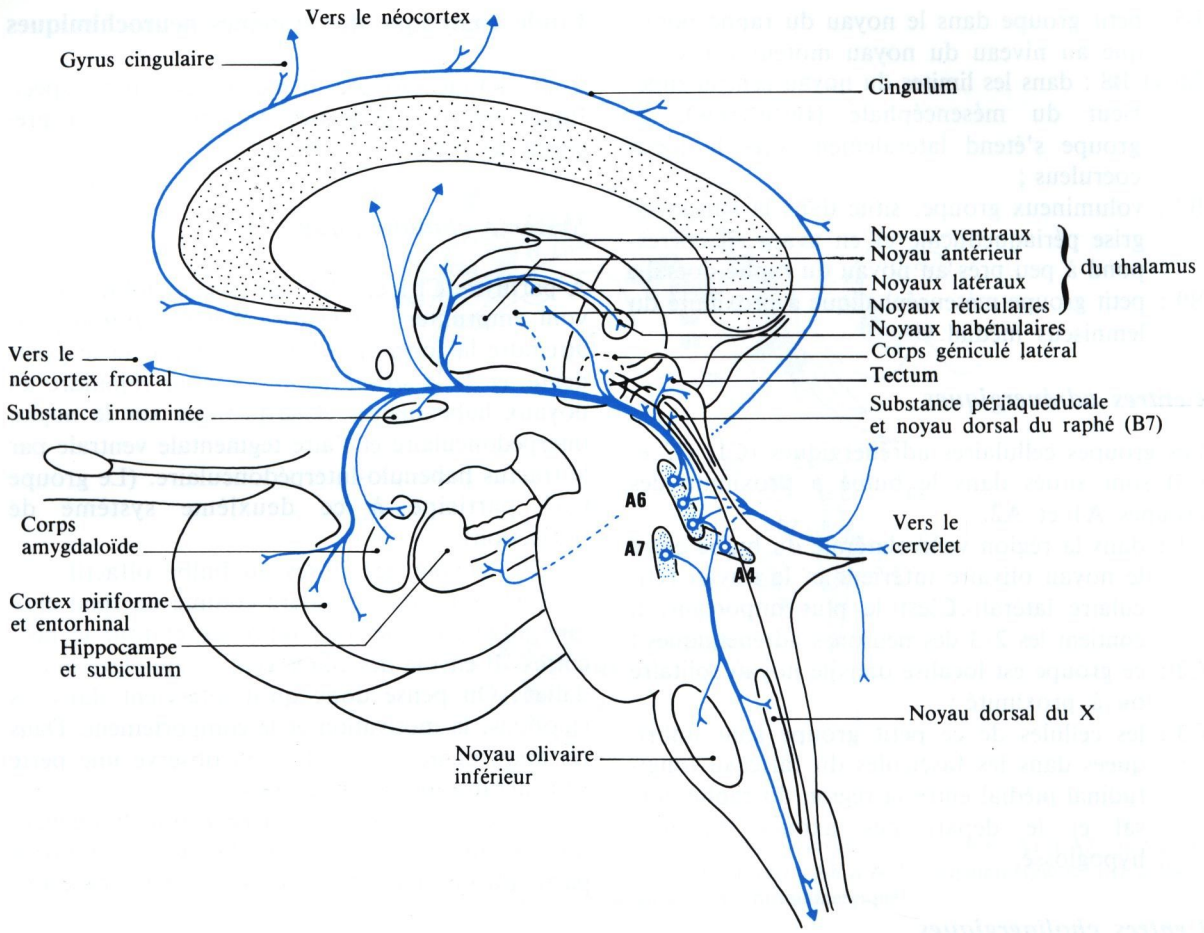

Fig. 2. Système noradrénergique I : système du locus coeruleus (d'après Nieuwenhuys, Voogd et Van Huijzen (1978) The human central nervous system. Springer Verlag, Berlin, p 224)

nomes spinaux), 2) des projections vers le cervelet (surtout A4), et 3) des projections rostrales passant en majorité par le faisceau médial du télencéphale. Ces dernières s'épanouissent dans tout le néocortex et rejoignent le gyrus parahippocampique et la région hippocampique par les stries longitudinales de l'indusium gris, la strie terminale et le fornix ; elles suivent le circuit : strie thalamique → habénula → tractus habénulo-interpédonculaire → noyau interpédonculaire, ou atteignent le noyau paraventriculaire par le faisceau longitudinal dorsal. Pour certains, le locus coeruleus serait l'équivalent d'un ganglion orthosympathique et assurerait l'innervation des vaisseaux cérébraux.

Système adrénergique

La voie adrénergique est très proche, ou incluse, dans le système noradrénergique ventral traversant la formation réticulaire, l'aire tegmentale ventrale et la région hypothalamique latérale.

Sa composante rostrale se dirige vers les noyaux thalamiques de la ligne médiane, les noyaux hypothalamiques dorsomédial et paraventriculaire, la partie ventrale de la substance grise périaqueducale, la partie latérale de la substance grise périépendymaire pontique et le locus coeruleus.

Il existe des projections pour le noyau solitaire et le noyau moteur dorsal du X. Enfin un système descendant se dirige vers la colonne intermédiolatérale de la moelle épinière.

Les fonctions de ce système ne sont pas très bien connues. Il pourrait intervenir sur la libération de l'ocytocine et de la vasopressine, sur l'appétit, sur la pression sanguine et la respiration.

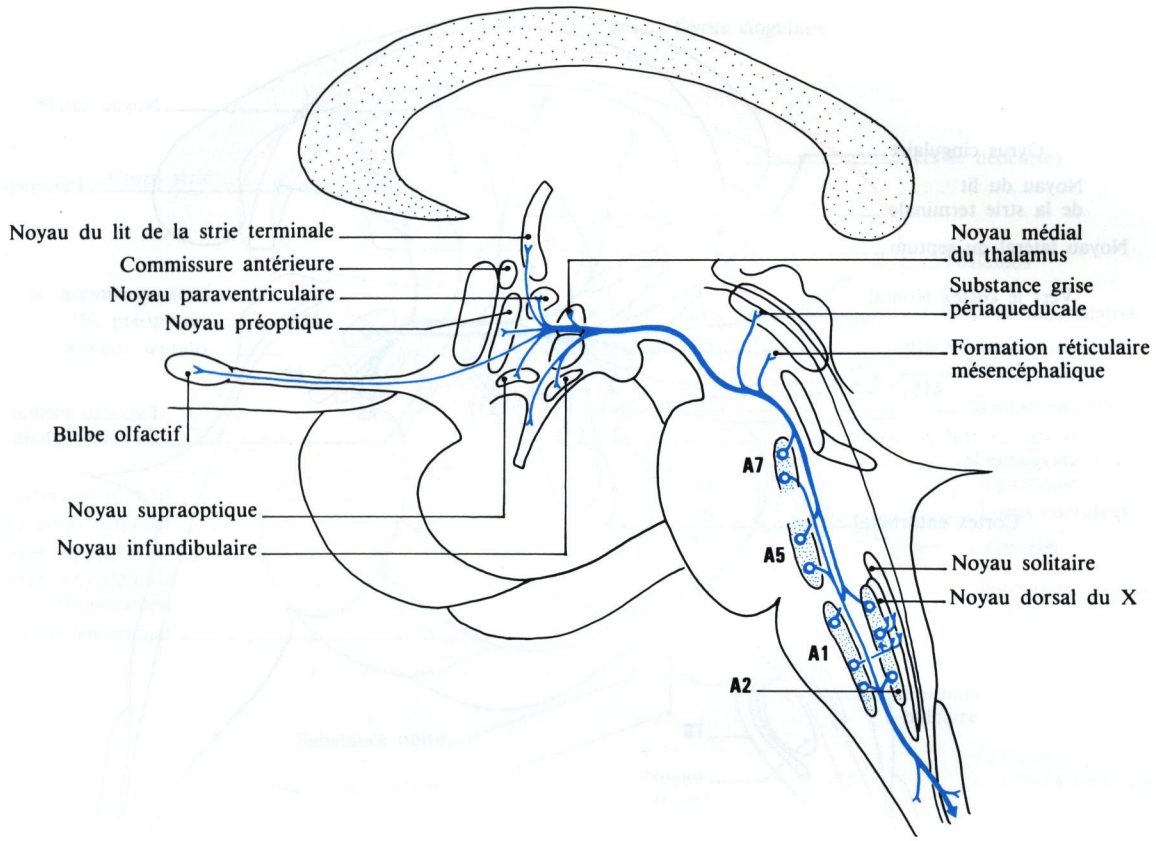

Fig. 3. Système noradrénergique II : (d'après Nieuwenhuys, Voogd et Van Huijzen (1978) The human central nervous system. Springer Verlag, Berlin, p 225)

Système dopaminergique (DOPA) (fig. 4)

La *voie dopaminergique nigrostriatale*, issue de la pars compacta de la substance noire (A9) suit le faisceau médial du télencéphale pour atteindre le globus pallidus et le striatum. La perte progressive des neurones dopaminergiques caractérise la maladie de Parkinson.

Le groupe A10 et la portion la plus médiale de la substance noire forment la *projection dopaminergique mésolimbique* qui par le *faisceau médial du télencéphale* se termine dans le bulbe olfactif, le noyau olfactif antérieur, le noyau septal latéral, le noyau de la strie terminale et le complexe amygdalien. Son hyperactivité pourrait intervenir dans la physiopathologie de la schizophrénie.

Les *projections mésostriées* (A8, A9 et A10) interviennent dans le comportement et l'utilisation normale des informations extéroceptives. Si A9 se projette surtout sur le noyau caudé et le striatum, A10 le fait sur le nucleus accumbens septi.

Il existe enfin une *projection mésocorticale* à partir de A10, pour le lobe frontal médial, les cortex piriforme et prépiriforme, le cortex entorhinal et le gyrus cingulaire antérieur.

A12, localisé dans le noyau infundibulaire, se projette vers le lobe neuro-intermédiaire de l'hypophyse et l'éminence médiane qui par le système porte hypophysaire influence l'hypophyse antérieure.

A11 et A13 correspondent au *système incerto-hypothalamique* pour les régions hypothalamiques dorsale et rostrale.

Les groupes A11, 13 et 14 envoient des fibres pour le noyau septal latéral.

Le groupe A11 réalise une *projection* homolatérale *hypothalamo-spinale* pour le couches I, II

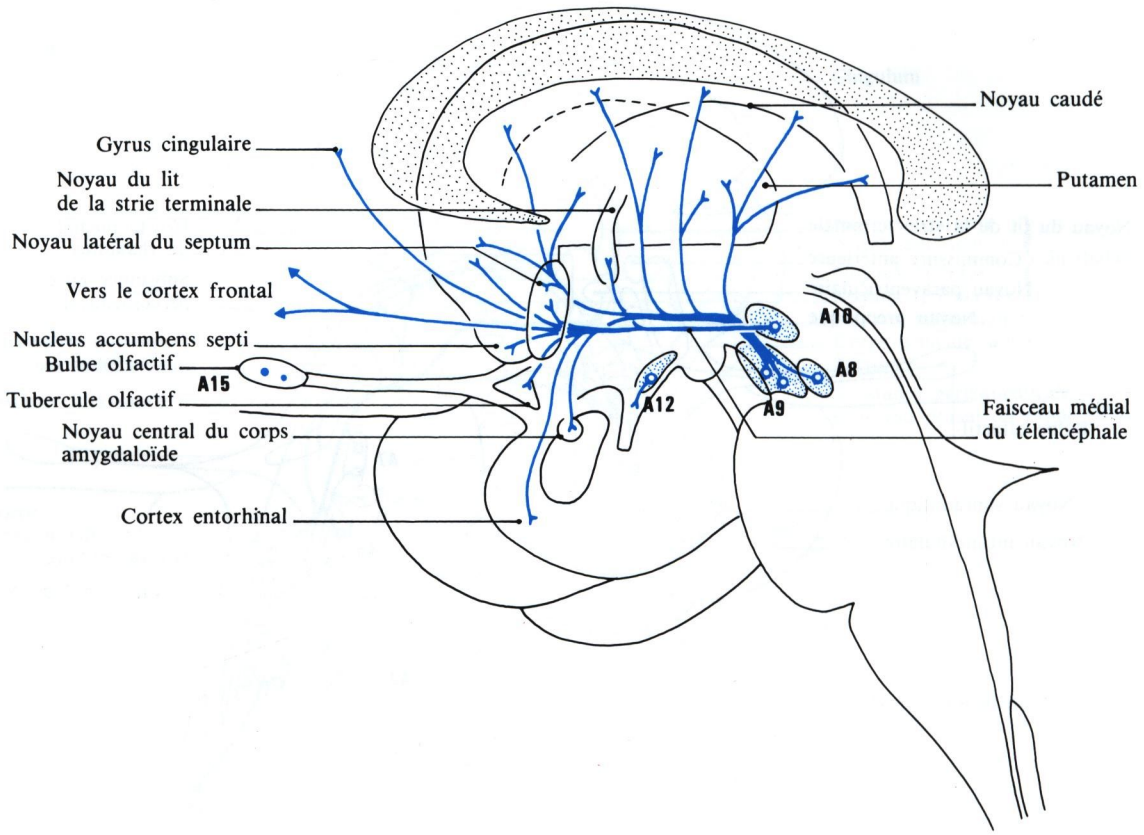

Fig. 4. Système dopaminergique (d'après Nieuwenhuys, Voogd et Van Huijzen (1978) The human central nervous system. Springer Verlag, Berlin, p 223)

et III de la corne dorsale et la colonne intermédio-latérale thoracolombaire.

A15 n'assure que des circuits locaux.

Système sérotoninergique (5HT) (fig. 5)

Ce système a une très large diffusion dans le système nerveux par des fibres habituellement minces, variqueuses, non myélinisées.

La voie ascendante ventrale issue de B6-B8, rejoint le faisceau médial du télencéphale, après avoir envoyé des fibres vers le noyau interpédonculaire, la substance noire, le noyau du raphé dorsal, le noyau central supérieur et l'aire tegmentale ventrale. Cette voie ventrale ascendante s'épanouit dans le néocortex, le lobe limbique, le bulbe olfactif, le striatum, le complexe amygdalien, la formation hippocampique et l'hypothalamus caudale.

La voie ascendante dorsale, moins importante, suit le faisceau longitudinal dorsal à partir de B7, et peut-être B6 et B3. Elle se projette sur la substance grise périaqueducal, les colliculus et l'organe sub-commissural, puis elle rejoint la voie ascendante ventrale.

Des projections existent sur les noyaux moteurs des nerfs crâniens, les noyaux pontique et spinal du V, le noyau solitaire, le locus coeruleus et le noyau dorsal du tegmentum.

La voie sérotoninergique cérébelleuse à partir des noyaux du raphé (B1, B2, B3 et B5) suit le pédoncule cérébelleux moyen pour atteindre les noyaux et le cortex cérébelleux.

A partir de B1 et B3 une *voie descendante spinale* suit le cordon latéral en surface, et se terminent dans les cornes ventrales et dorsales (couches I et II), et la colonne intermédio-latérale.

Enfin, on a montré l'existence d'un *plexus sérotoninergique supra-épendymaire* au niveau des ventricules latéraux, de l'aqueduc du cerveau et du 4e ventricule.

Les fonctions de ce système sont multiples : 1) régulation de la vascularisation cérébrale (isché-

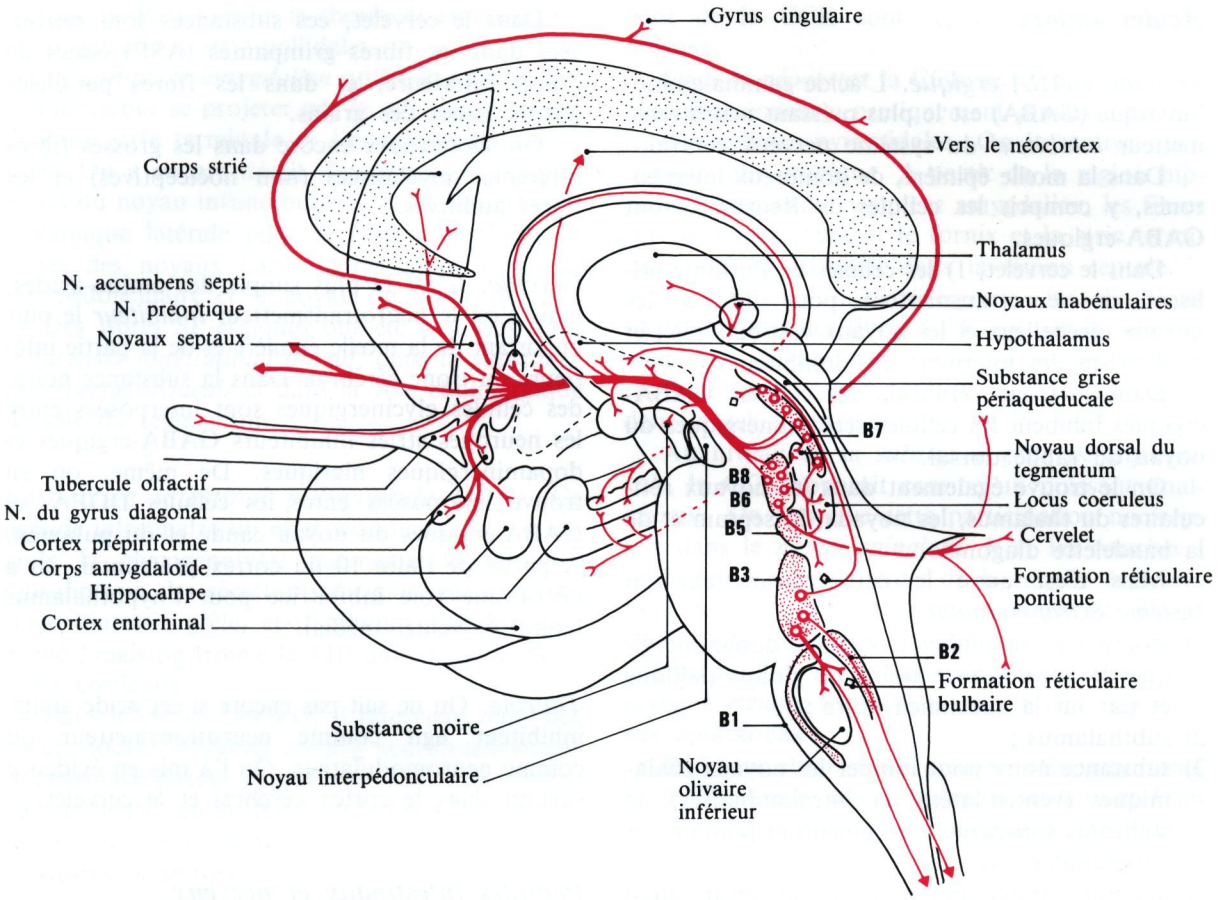

Fig. 5. Système sérotoninergique (d'après Nieuwenhuys, Voogd et Van Huijzen (1978) The human central nervous system. Springer Verlag, Berlin, p 226)

mie, migraine) ; 2) inhibition des centres cardio-vasculaires spinaux ; 3) sommeil par des projections ascendantes ; 4) inhibition du locus coeruleus et de la substance noire, 5) contrôle descendant des messages nociceptifs, 6) facilitation des motoneurones α et γ ; 7) production et circulation du liquide cérébro-spinal ; 8) physiopathologie des dépressions endogènes

Système histaminergique

Les centres sont strictement localisés dans l'hypothalamus caudal. Les fibres minces et variqueuses forment une voie périventriculaire et une voie latérale qui s'incorpore au *faisceau médial du télencéphale* pour rejoindre le noyau de la bandelette diagonale. Par la capsule interne des fibres se projettent sur tout le cortex cérébral, le noyau olfactif antérieur, les noyaux septaux, le nucleus accumbens, le complexe putamino-caudé. Par la *strie terminale*, des fibres rejoignent le complexe amygdalien.

Les projections caudales peuvent passer par le *faisceau longitudinal dorsal*, pour atteindre la substance grise périaqueducale, la substance grise périépendymaire pontique, le noyau vestibulaire médial, le noyau solitaire, le noyau dorsal du X, les noyaux du pont, le noyau du VII, les noyaux cochléaires, le noyau du corps trapézoïde, le noyau du lemniscus latéral, et le colliculus inférieur. Ces quatre derniers éléments correspondent à des centres auditifs.

On a montré la présence de fibres histaminergiques dans l'éminence médiane et le lobe postérieur de l'hypophyse.

A noter encore l'existence d'un plexus subépendymaire suggérant une libération dans le liquide cérébro-spinal.

Acides aminés

Système GABA-ergique. L'acide gamma-amino-butyrique (GABA) est le plus puissant neurotransmetteur *inhibiteur* du système nerveux central.

Dans la mœlle épinière, de nombreux interneurones, y compris les cellules de Renshaw, sont GABA-ergiques.

Dans le cervelet, 1) les cellules de Purkinje utilisent ce neurotransmetteur pour inhiber les noyaux cérébelleux et les noyaux vestibulaires ; et 2) il existe des micro-circuits inhibiteurs.

Dans le tronc cérébral, des cellules GABA-ergiques inhibent les cellules sérotoninergiques du noyau du raphé dorsal.

On le trouve également dans les noyaux réticulaires du thalamus, les noyaux du septum et de la bandelette diagonale.

Mais c'est aussi le neurotransmetteur du *système extrapyramidal* :

1) striatum pour inhiber le système dopaminergique de la substance noire, le globus pallidus et par lui la substance noire ;
2) subthalamus ;
3) substance noire pour inhiber les noyaux thalamiques (ventro-latéral et intralaminaires), le colliculus supérieur, les tegmentum pontique et mésencéphalique.

L'acide gamma-amino-butyrique aurait aussi un rôle dans la régulation des hormones antéhypophysaires (LH, PRL).

Glutamate (GLU) et aspartate (ASP). Ces deux substances sont des neurotransmetteurs *excitateurs*, localisés probablement sur des sites différents.

Il existe des *projections corticofuges* : 1) de tout le néocortex pour le noyau caudé, le putamen et le nucleus accumbens, 2) de tout le néocortex pour le thalamus et le métathalamus, 3) du cortex visuel pour le colliculus supérieur, 4) du cortex préfrontal rostral et médial pour la substance noire, 5) des cortex frontal, pariétal et temporal pour le pont, 6) du cortex sensori-moteur pour le noyau rouge, le noyau cunéiforme et la mœlle épinière cervicale et lombaire.

A partir du bulbe olfactif, des fibres empruntent la racine latérale pour rejoindre le cortex olfactif.

Le cortex entorhinal se projette sur l'hippocampe et le gyrus denté ; et de là, par le fornix et le subiculum sur le noyau septal latéral, le noyau de la bandelette diagonale, le nucleus accumbens, le striatum et l'hypothalamus.

Dans le cervelet, ces substances sont retrouvées dans les fibres grimpantes (ASP) issues de l'olive inférieure, et dans les fibres parallèles (GLU) issues des grains.

On les retrouve encore dans les grosses fibres afférentes myélinisées (non nociceptives) et les fibres auditives.

Glycine. C'est le plus simple des amino-acides, mais c'est le neurotransmetteur *inhibiteur* le plus important de la mœlle épinière et de la partie inférieure du tronc cérébral. Dans la substance noire, des cellules glycinergiques sont interposées entre les neurones striés inhibiteurs GABA-ergiques et dopaminergiques nigriques. De même, on en trouve interposées entre les cellules DOPA- et GABA-ergiques du noyau caudé et du putamen. A partir de l'aire 10 du cortex préfrontal, on a décrit une voie inhibitrice pour l'hypothalamus latéral et ventro-médial.

Taurine. On ne sait pas encore si cet acide aminé inhibiteur agit comme neurotransmetteur ou comme neuromodulateur. On l'a mis en évidence surtout dans le cortex cérébral et le cervelet.

Peptides intestinaux et nerveux

Substance P (SP). On sait que ce neurotransmetteur, mis en évidence il y a plus de 50 ans, n'est pas impliqué uniquement dans la nociception. On le trouve dans les fibres amyéliniques et myélinisées de petit calibre dont les corps cellulaires sont situés dans les *ganglions spinaux*, le *ganglion du V* et les *ganglions des autres nerfs crâniens sensitifs*. Ces fibres sont toutes nociceptives, à l'exception des quelques fibres baro-et chémosensibles rejoignant le noyau solitaire.

Dans le névraxe, le *noyau du raphé magnus* est un centre important complexe (SP, CCK, 5HT) à l'origine d'une voie de projection spinale (cornes ventrale et dorsale) ; cette voie contient des fibres (SP et CCK) issues de la substance grise périaqueducale, et des fibres (SP) issues du *noyau accessoire du III* pour la mœlle lombaire.

L'*aire tegmentale dorso-latérale* se projette par l'intermédiaire du faisceau médial du télencéphale sur le cortex frontal et le noyau latéral du septum.

Le *striatum* (noyau caudé et putamen) envoie 1) des fibres strio-nigriques dans la pars reticulata de la substance noire (il est important de noter la réduction de cette projection dans la

maladie de Parkinson et la chorée de Huntington), et 2) des fibres strio-pallidales.

Le *complexe amygdalien* utilise des fibres SP-ergiques pour se projeter par la strie sur le noyau de cette strie terminale et l'hypothalamus antérieur. On a encore décrit des fibres SP-ergiques issues du noyau infundibulaire, et de l'aire hypothalamique latérale pour la neurohypophyse, et issues des noyaux habénulaires pour le noyau interpédonculaire et le noyau du raphé dorsal.

Des fibres SP-ergiques ont été trouvées dans le *faisceau longitudinal dorsal*, dans la *substance grise périaqueducale* et dans la voie cholinergique dorsale du tegmentum.

Vasoactive intestinal polypeptide (VIP). Ce peptide intestinal a un effet vasodilatateur ; il stimule la glycogénolyse, augmente la lipolyse, l'insulinémie, les sécrétions du pancréas exocrine et de l'intestin grêle, et il diminue l'acidité gastrique ; mais on trouve le VIP dans 1 % des neurones corticaux.

Dans le *cortex cérébral*, il intervient dans des circuits locaux et agirait comme neurotransmetteur et neuromodulateur excitateurs. On a pu cependant le mettre en évidence dans les *fibres calleuses*. On le trouve dans le *cortex limbique* et les structures olfactives.

A partir du *complexe amygdalien*, il suit la strie terminale pour rejoindre la région septale et l'hypothalamus rostral.

De même, par de fibres issues de la substance grise périaqueducale, contenues dans le *faisceau médial du télencéphale*, il se projette sur le nucleus accumbens, le noyau de la strie terminale et le complexe amygdalien.

Il est présent dans le *noyau suprachiasmatique*, et l'*éminence médiane* ; par cette dernière il est en rapport avec le système porte hypophysaire et intervient dans la libération de prolactine et de somatostatine.

Dans le *noyau solitaire*, il jouerait un rôle dans la baroréception.

Enfin on l'a mis en évidence dans les *ganglions spinaux sacrés* et dans le faisceau dorsolatéral. Ici il pourrait jouer un rôle dans la sensibilité des viscères pelviens, nociceptive peut-être.

Cholecystokinine (CCK) et gastrine. Il existe des terminaisons similaires pour ces deux neuropeptides, mais on ne trouve des neurones contenant de la gastrine que dans le couple hypothalamo-hypophysaire alors que ceux contenant de la CCK sont répandus dans tout le névraxe.

Dans le *néocortex* la CCK se retrouve dans les premières couches, pratiquement jamais dans celles des cellules pyramidales. On la trouve aussi dans le lobe limbique. A partir de la région hippocampique et du complexe amygdalien, les fibres suivent respectivement le fornix et la strie terminale pour se terminer dans la région septale.

Le système dopaminergique mésolimbique (A10) contient des fibres CCK qui par le *faisceau médial du télencéphale* rejoindraient les structures limbiques ; ces neurones seraient impliqués dans la schizophrénie.

Au niveau de la *substance grise périaqueducale*, la CCK apparaît comme un puissant analgésique. On retrouve cette participation nociceptive dans le *noyau spinal du V* et les *couches I et II de la corne dorsale* de la moelle épinière. Mais dans la moelle épinière, on trouve des plexus CCK dans la corne ventrale et les colonnes intermédio-latérale et intermédioventrale ce qui oblige à étendre son action au-delà des phénomènes douloureux

Enfin on observe une présence très importante du CCK dans le *noyau paraventriculaire* et à un degré moindre dans le *noyau supra-optique*, avec des fibres rejoignant l'éminence médiane et la post-hypophyse. Il existe une corrélation directe ou indirecte entre d'une part cholecystokinine hypothalamo-hypophysaire, et d'autre part vasopressine et oxytocine.

Neurotensine (NT). Ce peptide contrôle l'hypophyse antérieure (GH, FSH, LH, PRL, TRH) par l'éminence médiane et le système porte hypophysaire, et agit sur la libération de la somatostatine hypothalamique (SST). A côté de ce *rôle neuro-endocrinien*, la NT agit comme neurotransmetteur dans l'*hypothermie* et la régulation de la *pression sanguine* ; elle inhibe la *sécrétion gastrique* et diminue le *seuil douloureux* selon un mécanisme insensible à la naloxone.

On retrouve des cellules contenant de la neurotensine dans tout l'*hypothalamus*, mais surtout dans les aires préoptique et hypothalamique rostrale d'où partent les fibres rejoignant l'éminence médiane et la posthypophyse.

Le *complexe amygdalien*, par la strie terminale, envoie un groupe de fibres NT vers le noyau de la strie terminale, le corps strié et le nucleus accumbens. Ce circuit interviendrait dans la nociception.

Au niveau du tronc cérébral des fibres NT-

ergiques convergent vers le noyau du raphé magnus ; elles proviennent de la substance grise périaqueducale, du noyau du raphé dorsal, du noyau parabrachial et du noyau solitaire. Ce dernier envoie aussi des fibres vers le noyau moteur dorsal du X réalisant un circuit réflexe barorécepteur. Enfin dans la partie caudale du noyau spinal du V et dans la substance gélatineuse spinale, la présence de neurones NT serait liée à la nociception.

Neuropeptides hypophysiotropes

Ces neuropeptides ne sont pas exclusivement localisés dans l'hypothalamus et leurs effets dépassent leur rôle neuro-endocrine antéhypophysaire.

Corticotropin-releasing factor (CRF). C'est le *noyau paraventriculaire* qui paraît fournir l'ensemble des fibres se dirigeant vers l'éminence médiane et le système porte hypophysaire pour assurer, par un mécanisme neurohémal, la modulation de la libération de l'ACTH et des endorphines.

On trouve ce neuropeptide dans le *télencéphale basal* (noyau de la strie terminale, substance inominée, noyau central du complexe amygdalien), dans l'*hypothalamus préoptico-latéral*, dans la partie dorsale de la *formation réticulaire du tronc cérébral*, dans les *centres noradrénergiques* A6, A5, A1 et A7.

Dans le *faisceau médial du télencéphale* on trouve des fibres CRF cheminant dans les deux sens, ces fibres se poursuivant dans le tronc cérébral sous forme de deux courants dorsal (périventriculaire) et ventral.

Le CRF intervient dans la régulation autonome.

Des cellules de la *substance grise périventriculaire du pont* se projettent sur la colonne sacrée intermédio-ventrale expliquant le réflexe de miction de Barrington.

Luteinizing hormone-releasing hormone (LHRH). La LHRH stimule la sécrétion de LH et FSH du lobe antérieur de l'hypophyse. Cet aspect neuroendocrine est concentré dans le *noyau infundibulaire* dont les neurones envoient des fibres empruntant le tractus tubéro-hypophysaire vers l'éminence médiane et le système porte hypophysaire, et vers le lobe postérieur de l'hypophyse.

De nombreux autres neurones LH-RH forment un continuum s'étendant de la région septale antérieure vers la région prémamillaire.

On observe des projections vers l'organe vasculaire de la lame terminale, vers l'organe subfornical et vers l'épendyme des ventricules latéraux et du 3e ventricule ainsi que vers l'area postrema. Selon toute vraisemblance ces fibres vont déverser ce peptide dans le sang pour les deux premiers et le liquide cérébro-spinal pour les autres.

Par ailleurs des projections se font vers l'indusium gris, le lobe limbique et l'hippocampe, vers le corps amygdaloïde par la strie terminale, vers les noyaux de l'habénula par la strie thalamique, et vers le tronc cérébral (substance grise périaqueducale, jonction mésencéphalo-pontique et area postrema).

Somatostatine (SST). La somatostatine (somatotropin release-inhibiting factor) inhibe la libération de GH, et bloque la sécrétion de thyrotropine et prolactine.

Le groupe cellulaire le plus important est situé dans la *zone périventriculaire préoptique et hypothalamique antérieure*. De là des fibres se projettent vers l'éminence médiane, la post-hypophyse et l'organe vasculaire de la lame terminale pour assurer la voie neurohémale de ce peptide.

Par ailleurs la SST agit comme neurotransmetteur et comme neuromodulateur dans des circuits locaux ou des projections distantes. Dans le néocortex et le cortex limbique, on la trouve dans des circuits locaux, comme dans le striatum limbique (n. accumbens et néotriatium ventrodorsal). A partir du complexe amygdalien des fibres suivent la *strie terminale* pour atteindre l'hypothalamus antérieur et latéral, et le tubercule olfactif. Par le *faisceau médial du télencéphale*, des fibres rostrales atteignent le tubercule olfactif et le noyau septal latéral alors que des fibres caudales se dirigent vers les noyaux mamillaires et le tegmentum mésencéphalique. Par la strie terminale, les fibres rejoignent l'épithalamus et de là le faisceau rétroflexe les projette vers le noyau interpédonculaire. Dans le fornix, se trouvent des fibres dans les deux sens joignant la région hippocampique à l'hypothalamus.

Enfin une *grande voie descendante* se poursuit jusqu'à la mœlle sacrée. Presque tous les noyaux du tronc cérébral contiennent des cellules à SST. Il semble que les fibres SST se terminent surtout sur les centres autonomes. Le noyau solitaire envoie des fibres inhibitrices vers le centre respiratoire. D'autres fibres se terminent dans la substance grise périépendymaire et la zone intermé-

diaire de la moelle épinière et en particulier la zone para-sympathique sacrée.

Thyrotropin-releasing-hormone (TRH). La TRH régularise la libération de thyrotropine (TSH) et de prolactine. Mais un tiers seulement se trouve dans l'hypothalamus ; le reste est largement distribué dans tout le névraxe où ce peptide agit comme un neurotransmetteur ou un neuromodulateur inhibiteur. On la trouve dans le tronc cérébral (noyaux moteurs des nerfs crâniens) et dans la moelle épinière (noyaux moteurs de la corne ventrale), amenée probablement dans des fibres du noyau du raphé magnus et de la partie ventrolatérale de la formation réticulaire.

Peptides neurohypophysaires

Ces peptides, arginine-vasopressine (AVP) et ocytocine (oxytocine, OXT) sont produits dans les régions septale et hypothalamique.

Les *noyaux supra-optique et paraventriculaire*, par la voie paraventriculo- et supraoptico-hypophysaire, transmettent ces substances fixées sur une protéine porteuse, la neurophysine, jusqu'aux vaisseaux sanguins de la neurohypophyse. L'AVP est antidiurétique par augmentation de la résorption rénale ; l'OXT détermine une contraction des fibres musculaires lisses de l'utérus et de la glande mammaire.

Outre cet aspect neuroendocrine, ces peptides agissent comme neurotransmetteur et neuromodulateur. A partir du noyau suprachiasmatique, des fibres se projettent sur le noyau dorso-médial de l'hypothalamus, sur le noyau interstitiel de la strie terminale et l'organe vasculaire de la lame terminale. Le *noyau interstitiel de la strie terminale* envoie des fibres 1) pour le corps amygdaloïde par la strie terminale, 2) pour l'épithalamus par la strie thalamique, et 3) vers la substance grise périaqueducale, le locus coeruleus, les noyaux du septum et le noyau de la bandelette diagonale. Enfin à partir du *noyau paraventriculaire*, des fibres se dirigent caudalement vers le locus coeruleus, le noyau parabrachial, le noyau dorsal du X, le noyau solitaire, et la mœlle épinière (zone intermédiaire autonome ; substance gélatineuse nociceptive).

L'AVP (dans le septum) participerait à la thermorégulation, et par ses projections amygdaliennes (?) dans les processus de mémoire et d'apprentissage.

Dérivés de la pro-opiomélanocortine (POMC)

Dans le lobe antérieur de l'hypophyse, on trouve de l'ACTH (adreno-corticotropic hormone) et de la β-LPH (β-lipotropine) et dans le lobe intermédiaire de l'α-MSH (α-melanocyte-stimulating hormone), du CLIP (corticotropine like intermediate lobe peptide), de la γ-LPH (γ-lipotropine) et de la β-endorphine (β-END).

Le *noyau infudibulaire* est le centre le plus important. Un groupe de cellules α-MSH est situé dans l'hypothalamus dorsal et la zona incerta dont les projections se font essentiellement vers la formation hippocampique et le striatum.

A partir du noyau infudibulaire, les fibres se dirigent vers la neurohypophyse et l'éminence médiane où les peptides passant dans le *système porte* atteindront l'hypophyse antérieure. D'autres fibres neurohémales rejoignent l'organe vasculaire de la lame terminale. Les fibres nerveuses de projection rejoignent le thalamus médial, les noyaux du septum, le noyau interstitiel de la strie terminale, et le tronc cérébral (substance grise périaqueducale), et par le faisceau longitudinal dorsal l'aire tegmentale ventrale, la formation réticulaire et les centres A1, A2, A4, A5 et A8.

Un groupe de cellules est située dans le bulbe (partie commissurale du noyau solitaire) ; leurs fibres se projettent sur le noyau solitaire, le noyau gigantocellulaire de la formation réticulaire, le centre A1 et la région intermédiaire de la mœlle épinière.

Ces peptides interviendraient dans la stress-analgésie, la mémoire, l'apprentissage et les motivations.

Enképhalines

Les enképhalines (méthionine-enképhaline et leucine-enképhaline) sont des neurotransmetteurs intervenant dans des *circuits locaux* et dans des *voies de projection.*

Localisée dans la couche II du cortex cérébral, elles interviennent dans des circuits locaux. Le corps amygdaloïde par la strie terminale se projette sur le noyau de la strie terminale. A partir du néostriatum, une projection strio-pallidale, présentant une organisation topique, se dirige surtout vers le pallidus latéral ; un rôle dans la chorée de Huntington lui est attribuée. Il en est de même pour la projection strio-nigrique dont l'importance diminue dans la chorée de Huntington et la maladie de Parkinson.

Elles influencent l'axe hypothalamo-hypophysaire à partir du noyau paraventriculaire (LH, FSH, TH, GH, PRL, vasopressine).

Leur rôle dans la *nociception* paraît prééminent soit dans des circuits locaux (substance gélatineuse du noyau spinal du V ou de la corne dorsale de la mœlle épinière), soit dans des projections descendantes à partir de la substance grise périaqueducale, du noyau du raphé dorsal, du noyau cunéiforme.

Dans le noyau solitaire et le noyau parabrachial les enképhalines interviendraient dans la *régulation autonome.*

Dynorphine (DYN)

Cette substance opiacée endogène puissante présente une affinité particulière pour les récepteurs κ. Les neurones qui la contiennent sont très largement répandus dans tout le névraxe. On trouve une *voie hypothalamo-hypophysaire* à partir des noyaux supra-optiques et paraventriculaires pour l'éminence médiane et le lobe postérieur de l'hypophyse et une voie issue du striatum (et du nucleus accumbens) vers le globus pallidus et la substance noire. En plus de son rôle neuro-endocrinien et dans la nociception, on attribue à la dynorphine une fonction dans toutes les sensibilités générales, viscérales et spéciales.

Angiotensine II (ANG)

Le système rénine-angiotensine a pour rôle le maintien de l'*homéostasie liquidienne*. L'angiotensine II, produite dans la circulation, est responsable des principaux effets de ce système : vasoconstriction, rétention sodique, antidiurèse, soif. Ces effets sont obtenus 1) par action directe sur les structures périphériques, 2) par actions sur les organes périventriculaires, et 3) par action directe sur certains centres nerveux.

Les *organes périventriculaires* (area postrema, organe subfornical, organe vasculaire de la lame terminale) sont des zones réceptives dépourvues de barrières hémencéphaliques et donc accessibles aux peptides circulants. Les zones sensitives nerveuses sont l'aire préoptique médiale (effet dipsogène) et le noyau paraventriculaire (libération de l'hormone antidiurétique et divers effets autonomes).

Il existe une *production endogène d'ANG dans le sytème nerveux central* : noyau paraventriculaire et noyau supraoptique ; de là les fibres vont projeter l'ANG vers l'éminence médiane, le lobe postérieur de l'hypophyse, et le tronc cérébral. Le corps amygdaloïde produit aussi de l'angiotensine. Des fibres afférentes spinales contiennent aussi de l'ANG ; elles se projettent sur la substance gélatineuse et la partie thoracique de la zone intermédiaire ; sur cette dernière, se projettent aussi des fibres d'origine hypothalamique ; cette organisation pourrait intervenir dans la physiopathologie des hyperthermies neurogènes

Les grandes voies

Les études neurochimiques ont permis de montrer que certaines *voies*, ou certains groupes de fibres, étaient *monovalentes* (au moins dans nos connaissances actuelles) alors que d'autres structures bien individualisées étaient composites.

Parmi les premières, on trouves les racines spinales ventrales (ACh), le faisceau longitudinal médial (5HT), le tractus olivo-cérébelleux (GLU et ASP), les tractus nigro-thalamique et nigro-tectal (GABA), les fibres nigro-striées (DA), le tractus cortico-spinal (GLU et ASP).

Parmi les *structures composites*, on peut signaler la strie terminale avec 13 neuromédiateurs, la strie thalamique avec 7, le fornix avec 9, le faisceau médial du télencéphale avec 15, le faisceau longitudinal dorsal avec 12, et les racines dorsales de la mœlle épinière avec 7.

Si l'on comprend que les tractus supra-optico-hypophysaire et infundibulo-hypophysaire puissent contenir 10 neurotransmetteurs ou neuropeptides, il est actuellement difficile d'expliquer la présence et les fonctions particulières des sept neurotransmetteurs dans les racines spinales dorsales, ou de la quinzaine dans le faisceau médial du télencéphale.

Ces études neurochimiques permettent de mieux comprendre les faisceaux de la région mésencéphalo-hypothalamique, en montrant l'origine et la destination des différentes fibres qui les composent.

Bibliographie

1. Nieuwenhuys R (1985) Chemoarchitecture of the brain. Springer Verlag, Berlin Heidelberg New York Tokyo. C'est l'ouvrage le plus documenté et le plus actualisé aussi bien pour la production des substances neurochimiques que pour leurs voies de diffusion et les sites récepteurs. Il doit être considéré comme la base de tout ce chapitre

2. Adams CWM (1965) Neurohistochemistry. Elsevier, Amsterdam
3. Dahlström A, Fuxe K (1964) Evidence for the existence of mono-amino-containing neurons in the central nervous system. I. Demonstration of monoamines in cell bodies of brain stem neurons. Acta Physiol Scand 62 (Suppl 232) : 1-55
4. Emson PC (1983) Chemical neuroanatomy. Raven Press, New York
5. Mandel P (1981) Les neuromédiateurs : aspects neurochimiques. In : Les maladies des récepteurs, 43e Congrès Français de Médecine, Montpellier. Masson, Paris
6. Nicoullon A (1980) La dopamine dans le système extrapyramidal structure et fonction de la voie nigrostriée dopaminergique. Les entretiens du Carla, pp 47-68
7. Rotsztejn WH, Kordon C (1981) Rôle neuroendocrinien des 7 neuromédiateurs et des neuropeptides, in Les maladies des récepteurs, 43e Congrès Français de Médecine, Montpellier. Masson, Paris
8. Zarifian E (1980) Neurobiochimie clinique. L'actualité en neurobiologie 1. Sandoz, Paris

CHAPITRE 29

Névroglie

Le tissu glial ayant été étudié au chap. 1, seules sont envisagées ici les particularités de la névroglie dans certaines régions du système nerveux central. La névroglie périphérique a été abordée avec les ganglions et nerfs périphériques (chap. 7). De même, l'épithélium épendymaire d'une part, les formations choroïdiennes d'autre part ont été envisagées au chap. 23.

Névroglie de la moelle épinière

Dans la mœlle épinière adulte, les **épendymocytes** entourant le canal central, ou son vestige, envoient leurs prolongements longs vers la périphérie. Ceux de la région dorsale se groupent pour participer à la formation du *septum médian*, les autres ont une disposition radiée et atteignent soit le *fulcrum glial tangentiel* soit la *membrane limitante gliale* (fig. 1). Au niveau du ventricule terminal, l'aspect paraît pluristratifié.

Des **astrocytes protoplasmiques** se trouvent dans toutes les zones de la substance grise, y compris la substance gélatineuse. On trouve aussi des **microgliocytes** dans la substance grise.

Dans la substance blanche, on rencontre des **oligodendrocytes**, formant les gaines des fibres nerveuses, et des **astrocytes fibreux**. A la limite entre substance blanche et grise existe un entrelacs de fibres névrogliques, *fulcrum glial* limitant la substance grise ; il contient des astrocytes fibreux et des astrocytes mixtes.

Enfin, le *fulcrum radiaire* s'étend de la substance grise à la superficie ; il est formé par des prolongements des épendymocytes, des fibres issues des astrocytes fibreux et des oligodendrocytes.

Dans cette topographie gliale spinale, apparaissent nettement les quatre fonctions de la névroglie : 1) architecture et soutien par les fibres et les fulcrums, 2) isolement des fibres (oligodendrocytes), des corps cellulaires et des synapses

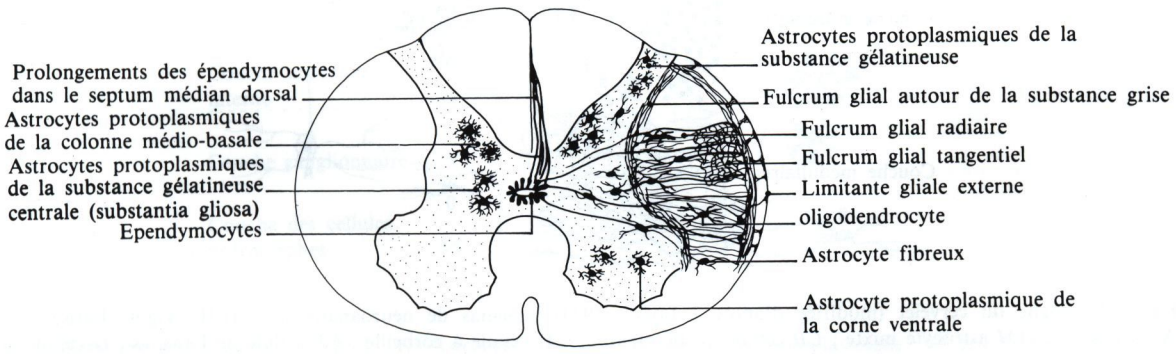

Fig. 1. Névroglie de la moelle épinière (d'après J Bossy (1974) Schémas de neuroanatomie, VII-II, Vigot, Paris, p 10)

(astrocytes), 3) rôle métabolique (astrocytes), et 4) rôle de défense avec les microgliocytes surtout.

Névroglie du cortex cérébelleux

La névroglie du cortex cérébelleux comprend des cellules épithéliales, **cellules de Bergmann** dont les corps cellulaires sont localisés soit entre les cellules de Purkinje soit à la partie profonde de la couche moléculaire ; elles possèdent des prolongements périphériques qui traversent la couche moléculaire pour atteindre la surface corticale par un renflement qui participe à la constitution de la *limitante gliale*. Les **cellules de Fañanas** leur sont comparables, la seule différence étant que leur prolongement n'atteint jamais la surface.

Dans la couche granulaire, on trouve de nombreux **astrocytes** dont certains sont mixtes et envoient leurs prolongements fins vers la surface. Quant aux astrocytes de la couche médullaire (substance blanche), ils envoient un prolongement à orientation radiaire vers la surface qui se recourbe le plus souvent et participe donc à la formation de la limitante gliale externe. Cette dernière reçoit aussi des prolongements des **cellules névrogliques tangentielles** (fig. 2).

Des **oligodendrocytes** se trouvent non seulement dans la couche médullaire mais aussi dans la couche granulaire et la couche des cellules de Purkinje.

Enfin, on trouve des **microgliocytes** en particulier dans la couche moléculaire.

Névroglie des noyaux gris centraux

Dans les noyaux gris centraux, aucune particularité n'est à signaler. Ceux qui sont en rapport avec une cavité ventriculaire possèdent des **cellules épendymaires** dont les prolongements traversent la substance grise pour participer à son architecture. Par ailleurs, ils possèdent surtout des **astrocytes** protoplasmiques assurant l'isolation des péricaryons, des synapses et des fibres, et qui permettent les échanges entre le système sanguin et les éléments nerveux

Des **microgliocytes** complètent la névroglie de ces stuctures en assurant leurs défenses immunitaires.

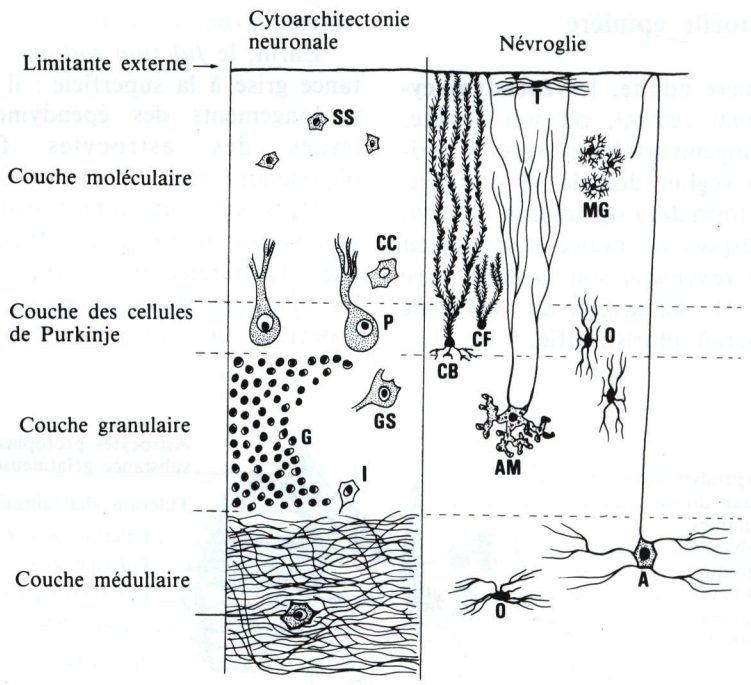

Fig. 2. Névroglie du cervelet (modifiée d'après J Bossy (1974) Schémas de neuroanatomie, VII-II, Vigot, Paris, p 33). A : astrocyte ; *AM* astrocyte mixte ; *CB* cellule de Bergmann ; *CC* cellule à corbeille ; *CF* cellule de Fañanas ; *G* cellule granulaire ; *GS* grosse cellule stellaire (type Golgi II) ; *I* interneurone ; *MG* microgliocyte ; *O* oligodendrocyte ; *P* cellule de Purkinje ; *SS* cellule stellaire superficielle ; *T* cellule tangentielle

Une *trame névroglique* participe à la constitution des « capsules » ou lames médullaires qui limitent ces éléments.

Névroglie du cortex cérébral en général

Dans le cortex cérébral, on peut distinguer avec Cajal deux grands types de cellules gliales, les cellules bréviradiées dont les prolongements restent dans la substance grise et les cellules longiradiées de la substance blanche dont les prolongements lisses et longs pénétrent dans la substance grise (fig. 3).

Cellules longiradiées

Ce sont des astrocytes fibreux de la couche médullaire dont les prolongements fins et peu ramifiés peuvent atteindre la couche III du cortex. On peut faire entrer dans cette catégorie des cellules superficielles participant à la constitution de la limitante gliale externe et qui envoient des prolongements fins vers les couches II et III.

Cellules bréviradiées

Ailleurs dans le cortex cérébral, ce sont des cellules bréviradiées qui occupent toutes les couches. Le plus souvent ce sont des **astrocytes** protoplasmiques dont un certain nombre possèdent des pieds vasculaires. Mais dans la couche moléculaire, les cellules n'ont pas d'aspect astrocytaire, elles présentent des prolongements radiaires ou verticaux, portant de multiples appendices, dont le corps cellulaire se trouve à des distances variables de la surface ; les prolongements périphériques de ces cellules participent à la constitution de la couche gliale limitante externe ; cet aspect, caractéristique du cortex de l'enfant, a tendance à s'atténuer par la suite.

On trouve des **oligodendrocytes** dans la substance blanche et dans les colonnes de fibres intracorticales. Quant aux **microgliocytes**, ils ont été décrits dans différentes couches mais surtout dans la couche moléculaire.

Névroglie de l'allocortex

Dans le paléocortex et l'archéocortex, la névroglie présente une disposition assez caractéristique. Dans le pied de l'hippocampe, les **cellules épithéliales** envoient des prolongements souvent obliques dans la couche moléculaire et qui prennent une disposition radiaire pour atteindre la profondeur. Des **astrocytes** se trouvent dans les trois couches, plus peut-être dans la couche intermédiaire ; alors

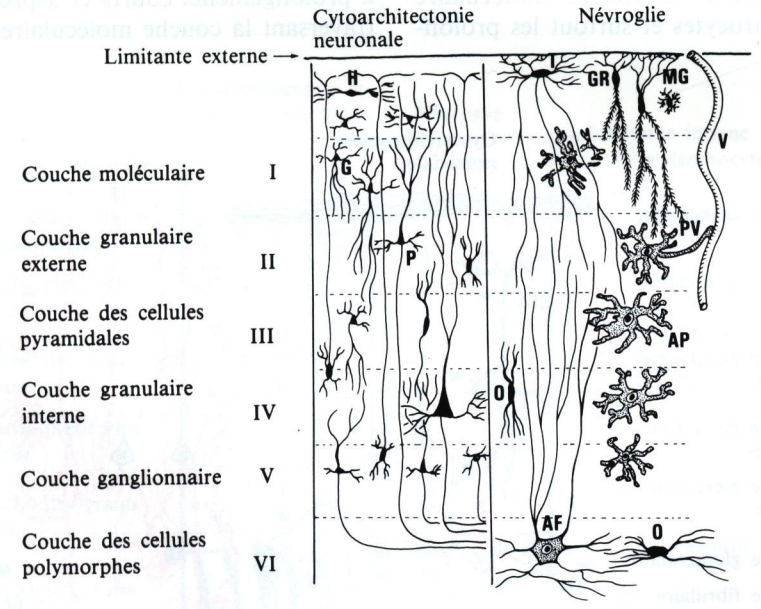

Fig. 3. Névroglie du néocortex cérébral. *AF* Astrocyte fibreux ; *AP* astrocyte protoplasmique ; *G* cellule granulaire ; *GR* gliocytes à prolongement radiaire ; *H* cellule horizontale ; *MG* microgliocyte ; *O* oligodendrocyte ; *P* cellule pyramidale ; *PV* pied vasculaire d'un astrocyte ; *V* vaisseau sanguin

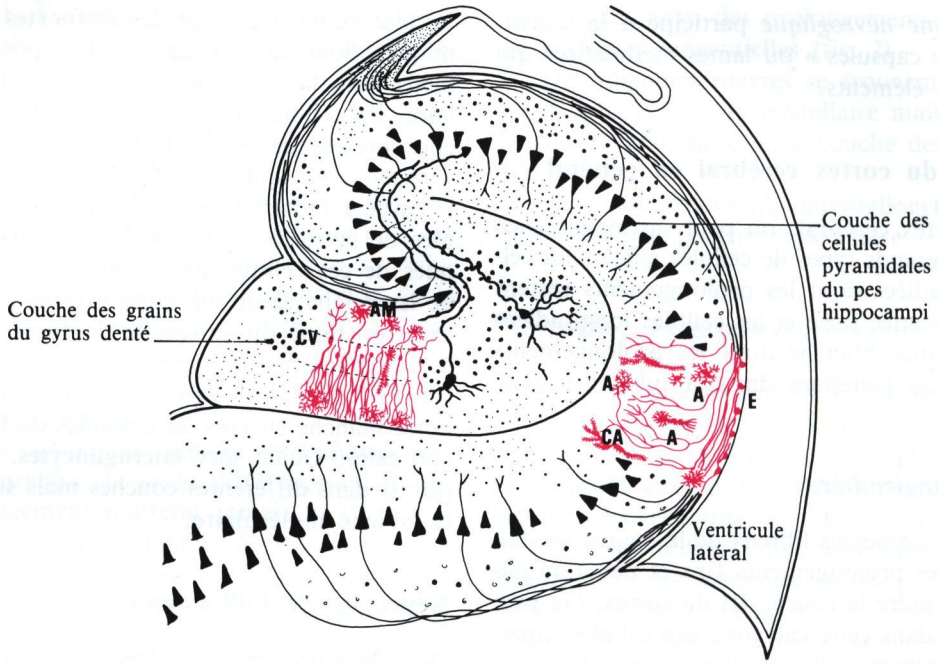

Fig. 4. Névroglie de l'allocortex. *A* astrocyte ; *AM* astrocyte mixte ; *CA* cellule allongée de la couche polymorphe ; *CV* cellules à prolongements verticaux de la couche des grains ; *E* cellule épithéliale du pied de l'hippocampe

que dans la couche profonde (couche des cellules polymorphes) se trouvent des cellules allongées à prolongements peu nombreux et très ramifiés (fig. 4).

Dans le gyrus denté, la couche moléculaire contient quelques **astrocytes** et surtout les prolongements des cellules à prolongements verticaux de la couche des grains. Ce dispositif évoque les cellules de Bergmann du cervelet. Enfin, dans la couche polymorphe se trouvent des astrocytes mixtes à prolongements courts et à prolongements longs traversant la couche moléculaire pour atteindre la

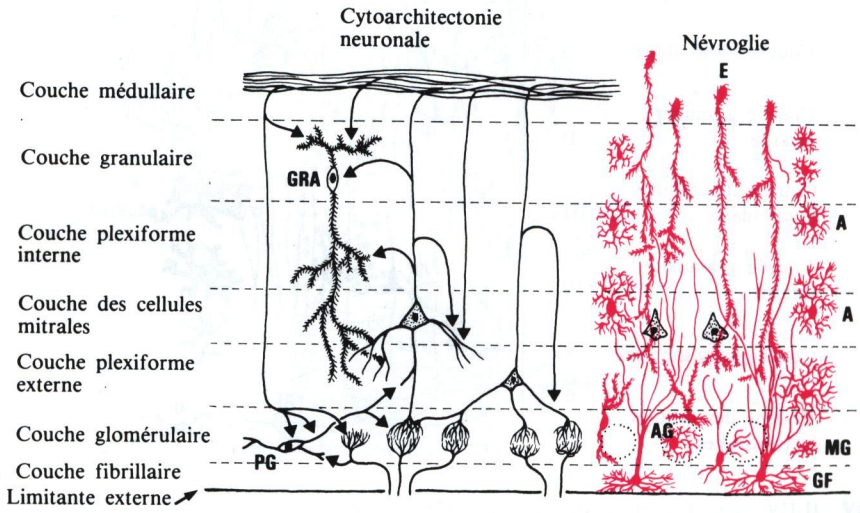

Fig. 5. Névroglie du bulbe olfactif. *A* astrocyte ; *AG* astrocyte intraglomérulaire ; *E* cellule épithéliale déplacée ; *GF* gliocyte de la couche fibrillaire ; *GRA* cellule granulaire ; *MG* microgliocyte ; *PG* cellule périglomérulaire

limitante gliale externe et participer à sa formation.

Névroglie des dérivés du système nerveux central

Bulbe olfactif (fig. 5)

Du côté fibrillaire, correspondant du point de vue embryologique à la région ventriculaire, se trouvent des **cellules névrogliques épithéliales** envoyant des prolongements qui peuvent atteindre ou dépasser la couche de cellules mitrales. On trouve des **astrocytes** protoplasmiques dans la couche granulaire, la couche des cellules mitrales et la couche glomérulaire. Dans la couche glomérulaire, on observe deux types de cellules gliales, celles qui se ramifient à l'intérieur des glomérules et celles qui sont situées en dehors des glomérules, ou dans la couche fibrillaire, mais dont les prolongements pénétrent dans les glomérules. Enfin, dans la couche fibrillaire, se trouvent des cellules présentant des prolongements tangentiels participant à la constitution de la *limitante gliale externe* et des prolongements fins et longs s'enfonçant en profondeur pour atteindre ou dépasser la couche des cellules mitrales.

Rétine (fig. 6)

Pour la rétine, s'il existe des astrocytes typiques dans la couche des fibres du nerf optique (astrocytes fibreux) et dans la couche ganglionnaire (astrocytes protoplasmiques), les **cellules de Müller** sont tout à fait caractéristiques. Selon un dispositif vertical, elles vont de la *limitante externe* à la *limitante interne*.

Conclusion

Au terme de ce chapitre sur la névroglie dans les différentes structures du névraxe, on peut décrire un schéma général où s'observent quelques différenciations spécifiques.

Il existe toujours des cellules de type épithélial, d'origine épendymaire ou non, qui ont un dispositif vertical ou radiaire et qui participe à la constitution des fulcrums et des limitantes.

Les formations grises ou les glomérules sont limitées par une « capsule » qui contient des fibres nerveuses, mais formée essentiellement de fibres névrogliques.

Les oligodendrocytes forment la névrolgie engainante de la substance blanche.

Les astrocytes ont un double rôle d'isolant des éléments nerveux et des synapses, et métabolique.

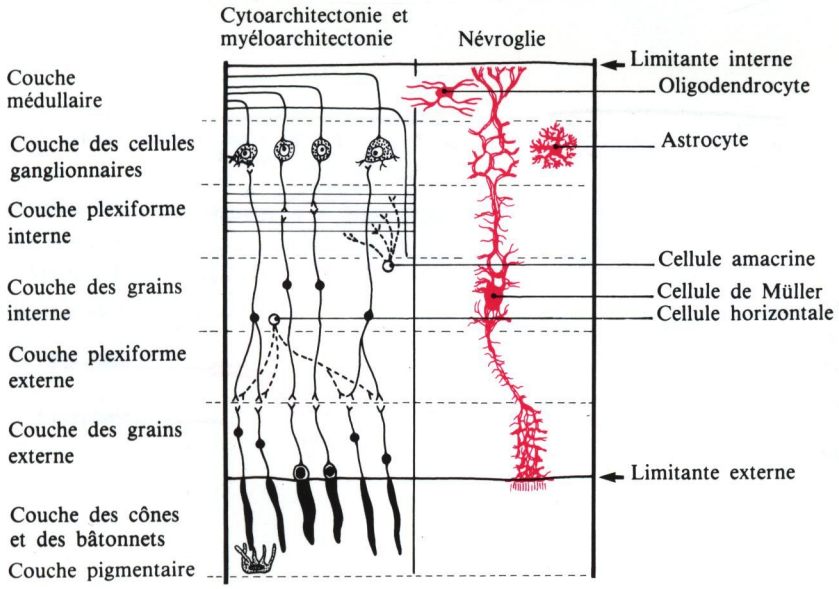

Fig. 6. Névroglie rétinienne (modifiée d'après J Bossy (1974) : Schémas de neuroanatomie, fasc IX, Vigot, Paris, p 25)

Ils sont essentiels dans le fonctionnement des cellules nerveuses ; on a même pu dire que les performances d'un cerveau sont peut-être liées à un pourcentage plus grand de cellules névrogliques.

Enfin, les microgliocytes se retrouvent partout dans le système nerveux central, avec une prédominance dans la substance grise, et peut-être à la périphérie.

Bibliographie

1. Cajal S, Ramon Y (1952/1955) Histologie du système nerveux de l'homme et des vertébrés, 2 vol. CSIC, Madrid Le livre de Cajal reste l'ouvrage de référence dans ce domaine
2. De Robertis EDP, Carrea R (1963) Biology of neuroglia, progress in brain research, vol 15. Elsevier, Amsterdam London New York

CHAPITRE 30

Les méninges

J Roland

Définitions et mise en place

Les méninges sont les tissus qui enveloppent et protègent le système nerveux central. Leur rôle ne se limite cependant pas à cette notion d'enveloppes protectrices ; nous verrons qu'elles participent aussi à la circulation veineuse encéphalique et que leur disposition leur permet de pallier à l'absence de système lymphatique du tissu nerveux.

De la superficie à la profondeur se trouvent successivement : la dure-mère, l'arachnoïde et la pie-mère. Ces membranes délimitent autour ou entre elle des espaces : l'espace épidural, l'espace sub-dural, les espaces sub-arachnoïdiens (fig. 1). Ces enveloppes sont traversées par les nerfs crâniens et spinaux (ou leurs racines), et par les vaisseaux encéphaliques et spinaux ; elles se poursuivent de façon harmonieuse autour des nerfs et des vaisseaux en se fondant avec leurs gaines, ce qui assure leur totale étanchéité.

D'après d'autres critères, en particulier embryologiques, on peut séparer les méninges en deux parties : la pachyméninge, « méninge dure » qui correspond à la dure-mère (et qui est d'origine mésodermique) et la leptoméninge, « méninge molle », qui groupe l'arachnoïde, les espaces sous-arachnoïdiens et la pie-mère (d'origine mésectodermique).

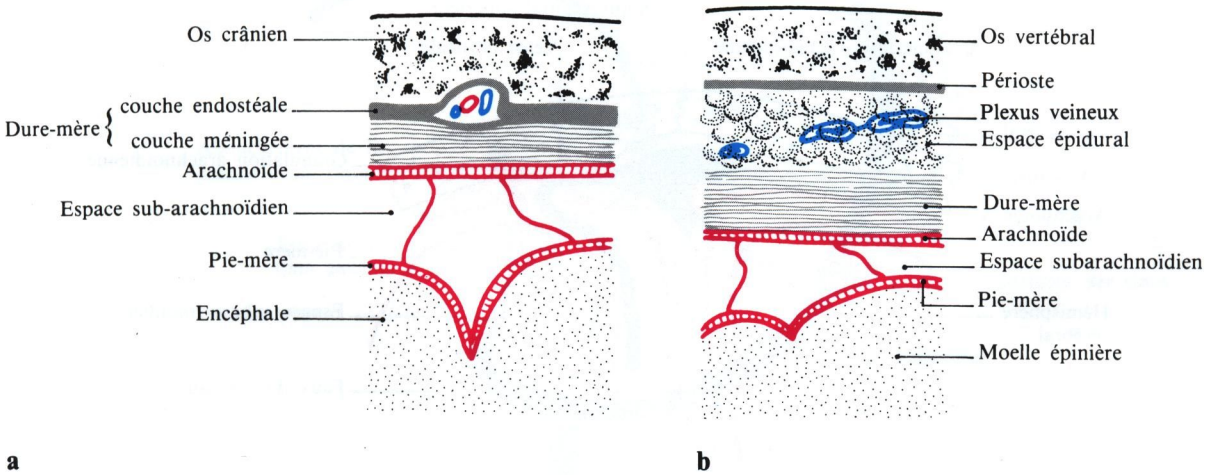

Fig. 1. Stratification des enveloppes méningées, **a** au niveau crânien ; **b** au niveau spinal

Dure-mère et espace épidural

Généralités

La dure-mère est une membrane fibreuse, épaisse, résistante qui enveloppe totalement le système nerveux central en l'isolant de la face profonde de la boite crânienne d'une part, du canal vertébral d'autre part. Il n'existe pas de discontinuité au niveau du foramen magnum qui fait la transition entre les deux régions ; cependant sa disposition et sa composition ne sont pas les mêmes d'un étage à l'autre, c'est pourquoi son étude est divisée en deux parties : la dure-mère crânienne et la dure-mère spinale. La dure-mère est faite de faisceaux de fibres parallèles, qui lui donnent à la coupe un aspect feuilleté ; mais en fait, dans la région crânienne (fig. 1a), on peut la diviser en deux couches, l'une superficielle « endostéale », pourvue d'ostéoblastes et à surface irrégulière, (c'est le périoste de l'os sur lequel elle s'appuie), et une couche profonde, « méningée », dont la face profonde est faite d'un mésothélium. La dure-mère spinale (fig. 1b) ne dispose que de cette dernière couche. Dans l'ensemble il y a peu de fibres élastiques. La vascularisation artérielle est spécialement riche sur la face superficielle ; les veines superficielles sont également nombreuses, mais elles forment aussi des plexus très importants au sein même de la dure-mère. Certaines veines volumineuses voient leurs parois formées de dure-mère, elles prennent le nom de « sinus veineux » (fig. 2).

Dure-mère de l'encéphale

Elle a une disposition complexe puisque : 1) elle recouvre la paroi osseuse ; 2) elle crée des cloisons à l'intérieur de la cavité crânienne ; 3) elle participe à la formation des sinus veineux (voir plus haut) (figs. 2, 3, 4).

Recouvrement des parois de la boîte crânienne. La dure-mère adhère à l'ensemble des surfaces osseuses recouvrant la cavité crânienne : sa couche endostéale est le périoste. Elle est réellement adhérente à l'os en se fixant par de multiples prolongements fibreux. L'espace extra-dural n'est pas physiologique, cet espace ne devient effectif que dans des conditions pathologiques (par exemple hématome extradural lors du saignement d'une artère méningée). L'adhérence est très variable d'un endroit à l'autre : elle est très solide au niveau de la base, sur l'arête du rocher et sur la marge du trou occipital, le long des sutures de la voûte, mais elle est plus fragile dans les régions temporales et occipitales de la voûte (« zone décollable » de G. Marchant). Les principaux vaisseaux méningés courent entre les deux couches de la dure-mère, en creusant des sillons aux dépens de la face profonde de l'os bordant.

Au niveau des orifices de la base du crâne, la dure-mère se continue harmonieusement par sa couche endostéale avec le périoste des os voisins, alors que sa couche méningée se poursuit avec les enveloppes des structures nerveuses ou vasculaires qui traversent ces orifices.

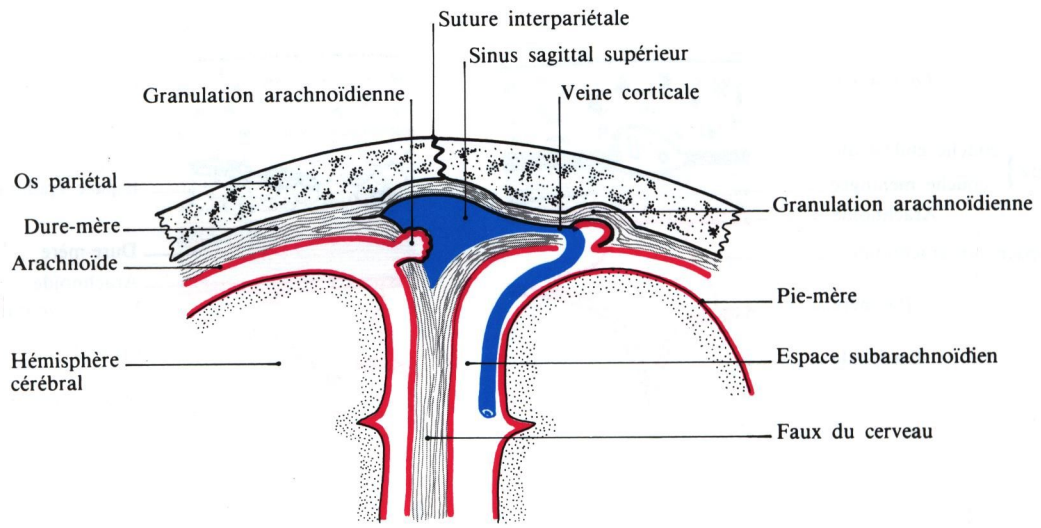

Fig. 2. Coupe frontale passant par la suture interpariétale

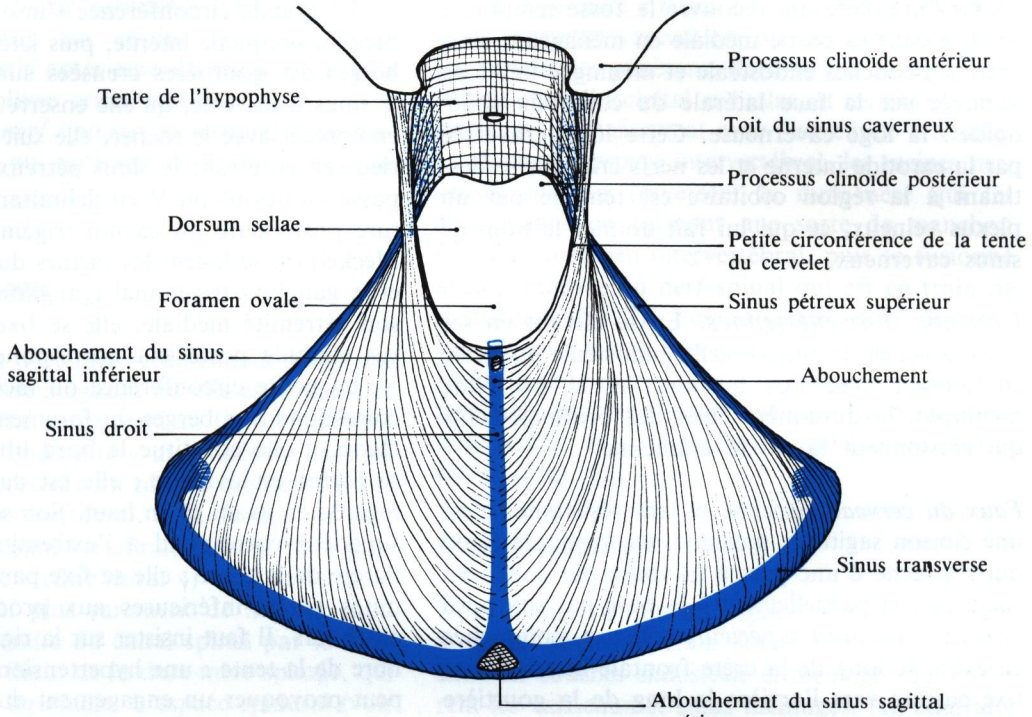

Fig. 3. Vue supérieure de la tente du cervelet

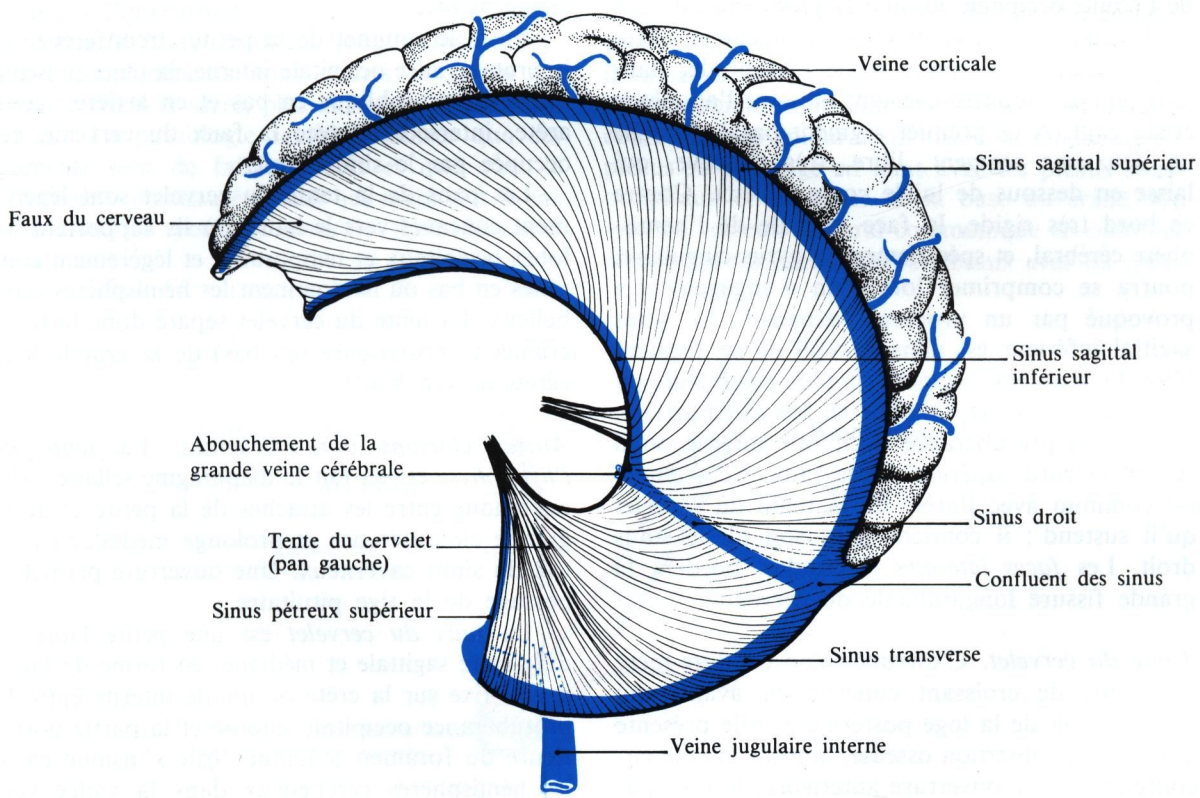

Fig. 4. Disposition de la faux du cerveau et de la tente du cervelet, vue par l'arrière et la gauche ; l'hémisphère cérébral gauche est enlevé (d'après G Lazorthes et coll (1976) Vascularisation et circulation de l'encéphale, fig. 343. Masson, Paris)

La dure-mère qui recouvre la fosse temporale se clive dans sa partie médiale en ménageant ainsi entre ses couches endostéale et méningée une loge appuyée sur la face latérale du corps du sphénoïde : la loge caverneuse. Cette loge, traversée par la carotide interne et les nerfs crâniens se destinant à la région orbitaire est remplie par un plexus veineux, ce qui lui fait donner le nom de sinus caverneux.

Cloisons dure-mériennes. En se clivant en ses deux couches, la superficielle endostéale qui reste en contact avec l'os bordant, et la profonde méningée, la dure-mère émet des prolongements qui cloisonnent la cavité crânienne.

Faux du cerveau. Épaisse et très résistante, c'est une cloison sagittale, médiane, en forme de faux, qui s'attache d'une part à la voûte par son bord supérieur, et partiellement à la base par son bord inférieur. Le *bord supérieur*, convexe, commence en avant le long de la crête frontale interne, il se fixe ensuite vers l'arrière le long de la gouttière du sinus sagittal supérieur qu'il enserre de ses plis, en parcourant successivement la région du bregma, la suture interpariétale, la partie médiane de l'écaille occipitale jusqu'à la protubérance occipitale interne. Le *bord inférieur* s'attache en avant à la jonction du frontal et de l'éthmoïde, dans la région du foramen caecum, puis sur l'apophyse crista galli. A ce premier segment basal, succède un deuxième segment, libre, très concave, qui laisse en dessous de lui le corps calleux. Contre ce bord très rigide, la face médiale de l'hémisphère cérébral, et spécialement le gyrus cingulaire, pourra se comprimer lors d'un « engagement » provoqué par un processus expansif. Le sinus sagittal inférieur est dans le repli de ce segment libre. Le troisième segment, le plus postérieur, est le segment tentoriel. Oblique en bas et en arrière, il gagne la protubérance occipitale interne où il rejoint le bord supérieur de la faux. Ce segment est commun avec l'arête de la tente du cervelet qu'il sustend ; il contient dans son pli le sinus droit. Les *faces latérales*, sagittales, bordent la grande fissure longitudinale du cerveau.

Tente du cervelet. C'est une lame de dure-mère en forme de croissant concave en avant, qui forme le toit de la loge postérieure. Elle présente à décrire une insertion osseuse, appelée grande circonférence, une ouverture antérieure, bordée par la petite circonférence, une arête médiane, et deux pans latéraux.

La grande circonférence s'insère sur la protubérance occipitale interne, puis latéralement sur les berges des gouttières creusées sur l'occipital par le sinus transverse, qu'elle enserre. Plus en avant, en contact avec le rocher, elle suit son bord supérieur en enserrant le sinus pétreux supérieur, elle passe au dessus du V en délimitant ainsi l'ouverture postérieure du cavum trigéminal (cavum de Meckel) où se logent les racines du nerf trijumeau et le ganglion trigéminal (ganglion de Gasser). A son extrémité médiale, elle se fixe sur le processus clinoïde postérieur correspondant.

La petite circonférence ou incisure tentorielle correspond aux berges du foramen ovale (de Pacchioni) ; elle constitue le bord libre de la tente ; sa forme est ovalaire ; elle est dans un plan qui regarde en avant et en haut. Son sommet postéro-supérieur correspond à l'extrémité antérieure de l'arête de la tente ; elle se fixe par ses deux extrémités antéro-inférieures aux processus clinoïdes antérieurs. Il faut insister sur la rigidité de ce bord libre de la tente : une hypertension intracrânienne peut provoquer un engagement du lobe temporal à travers le foramen, ce qui entraîne une compression du III, et surtout du mésencéphale, la petite circonférence n'étant pas déformée par un tel engagement.

Entre le sommet de la petite circonférence et la protubérance occipitale interne, la tente présente une « arête » oblique en bas et en arrière ; cette arête, intersection avec la faux du cerveau, est occupée par le sinus droit.

Les pans de la tente du cervelet sont légèrement concaves vers le haut, où ils supportent les lobes occipitaux et temporaux, et légèrement convexes en bas où ils dominent les hémisphères cérébelleux. La tente du cervelet sépare donc la fosse crânienne postérieure (en bas) de la grande loge cérébrale (en haut).

Autres cloisons dure-mériennes. La *tente de l'hypophyse* est en fait le diaphragme sellaire ; elle est tendue entre les attaches de la petite et de la grande circonférence et prolonge médialement le toit du sinus caverneux. Une ouverture permet le passage de la tige pituitaire.

La *faux du cervelet* est une petite lame de dure-mère sagittale et médiane, en forme de faux, qui se fixe sur la crête occipitale interne entre la protubérance occipitale interne et la partie postérieure du foramen magnum. Elle s'insinue entre les hémisphères cérébelleux dans la vallée vermienne inférieure. Son insertion osseuse enserre le sinus occipital.

La *tente du bulbe olfactif* est un petit repli dure-mérien plus ou moins constant, qui « coiffe » la partie antérieure du bulbe olfactif à partir de l'apophyse crista galli.

La *tente du nerf optique* correspond à un dispositif analogue qui prolonge en arrière le toit du canal optique.

Dure-mère spinale

Elle succède à la dure-mère crânienne à partir des berges du foramen magnum où elle est épaisse et très adhérente. Elle correspond en fait uniquement à la couche profonde dite « méningée » ; la couche endostéale présente au niveau crânien correspond au périoste vertébral. Elle forme un sac, allongé dans le canal vertébral, mais effilé à partir du sacrum (le « cône dural ») où il se termine en regard de S2, plus rarement de S3. Le fond est relié à l'extrémité du canal spinal par le ligament coccygien, filum de la dure-mère spinale, qui entoure le filum terminale. L'espace épidural (voir le paragraphe suivant) sépare ce « fourreau dural » des bords du canal spinal. La dure-mère spinale paraît reliée aux parois du canal qu'en avant par l'intermédiaire des ligaments épiduraux qui l'attachent au ligament longitudinal postérieur ; ces ligaments sont courts et serrés au niveau cervical et sacré, plus lâches au niveau thoracique. La pathologie semble montrer que ces ligaments sont de faible intérêt et que c'est le « feutrage » du tissu épidural qui maintient le sac dural dans sa position centrale dans le canal spinal.

La dure-mère spinale est traversée par de multiples éléments vasculaires ou nerveux. Les artères vertébrales pénètrent dans le sac dural latéralement entre l'occipital et l'atlas, et les fibres duréméniennes se fusionnent avec l'adventice artérielle.

A chaque espace intervertébral, les racines nerveuses spinales traversent la dure-mère qui les accompagne en formant une sorte de manchon jusqu'au foramen intervertébral, puis se fusionne avec l'épinèvre du nerf spinal qui est en train de se former (fig. 5). Les vaisseaux dorso-spinaux suivent les racines nerveuses dans leur traversée. Enfin la dure-mère spinale reçoit sur sa face profonde les attaches discontinues des ligaments dentelés venant de la pie-mère spinale (voir p. 334 et fig. 7 chap. 11).

Espace épidural

Nous avons vu que cet espace n'existe pas dans la cavité crânienne, étant donné l'adhérence intime entre les couches endostéale et méningée qui enserrent les vaisseaux et sinus méningés. Au contraire cet espace est physiologique dans le canal spinal. Il est rempli par du tissu fibreux et par du tissu adipeux. Ce dernier se trouve en arrière du fourreau dural et surtout autour des racines quand elles se rapprochent des foramen intervertébraux : il va servir d'espace de glissement et ainsi faciliter la mobilité radiculaire. Un plexus veineux parcourt l'espace épidural sur toute sa longueur. Ce plexus se prolonge en haut avec les plexus sous-occipitaux et les sinus de la base du crâne. Ce système veineux épidural communique en outre au niveau des foramens intervertébraux avec les systè-

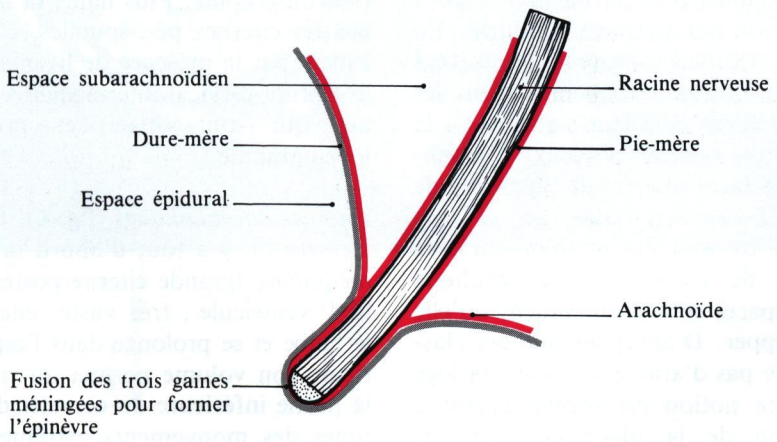

Fig. 5. Coupe verticale d'une émergence radiculaire au niveau spinal

mes veineux extra-rachidiens longitudinaux : les veines lombaires ascendantes, les veines azygos, les veines vertébrales. De la même façon, il est relié avec les veines spinales. Intermédiaire obligatoire ou occasionnel des autres systèmes veineux, avalvulé, continu, ce système veineux épidural joue un rôle fondamental dans la physiologie circulatoire ; il peut suppléer un système cave ou azygos défaillant ; et à l'inverse, il est un agent principal dans la propagation des métastases rachidiennes.

Espace sub-dural

C'est un accollement compris entre l'arachnoïde et la dure-mère (espace sous-dural, espace sus-arachnoïdien). Sous pression négative, il ne contient dans les conditions physiologiques qu'un film d'un liquide séreux. Il peut être traversé par des travées conjonctives qui relient dure-mère et arachnoïde, par exemple les prolongements des ligaments dentelés dans la région spinale ; il est traversé aussi par les vaisseaux anastomotiques des systèmes vasculaires méningé et cortical. Son rôle n'est pas actuellement bien compris. L'espace subdural, normalement virtuel, peut se développer largement dans des conditions pathologiques (hématomes, hydromes...).

Arachnoïde

Premier tissu appartenant à la leptoméninge, l'arachnoïde fait l'objet de vives controverses dans la littérature en ce qui concerne sa constitution. Chacun est d'accord pour attribuer ce nom à la membrane conjonctive très mince qui recouvre toute la face profonde de la dure-mère et dont elle n'est séparée que par l'espace subdural. En fait, de cette fine membrane partent des travées du même tissu qui cloisonnent partiellement les espaces sub-arachnoïdiens en allant s'attacher à la gaine pie-mèrienne du système nerveux. L'arachnoïde épouse par sa face superficielle la forme de la dure-mère qui la recouvre, mais par sa face profonde, elle passe en pont sur les reliefs du tissu nerveux recouvert de pie-mère : ceci explique l'irrégularité des espaces sub-arachnoïdiens qu'elle contribue à développer. D'après les auteurs classiques, on ne trouve pas d'arachnoïde dans la loge hypophysaire : cette notion est probablement à réviser en fonction de la place occupée par l'hypophyse dans sa loge et de l'embryologie de la neuro-hypophyse.

L'arachnoïde est, comme la dure-mère, traversée par des nerfs et des vaisseaux. Comme elle, elle se poursuit harmonieusement avec leurs gaines ainsi qu'avec les fibres dure-mèriennes.

Espaces sub-arachnoïdiens, citernes, liquide cérébro-spinal

Espaces sub-arachnoïdiens

On les appelle aussi sous-arachnoïdiens. Ce sont les espaces liquidiens compris entre l'arachnoïde et la pie-mère. Comme nous venons de le voir, ils sont traversés par de fines travées de tissu arachnoïdien qui relient les membranes bordantes. Les reliefs du névraxe en font une succession de volumes très irréguliers, c'est ainsi que les espaces sont amincis en regard des circonvolutions cérébrales et que par contre ils s'élargissent en regard des sillons ou des replis du système nerveux. On donne le nom de citernes, de confluents ou de lacs aux loges les plus larges, de flumina, de rivi aux plus étroites. C'est à travers ce réseau ininterrompu de citernes que circule le liquide cérébro-spinal entre les ventricules et les granulations arachnoïdiennes (de Pacchioni).

Citernes sub-arachnoïdiennes

Citernes spinales. Les citernes spinales forment un grand lac dans la partie basse du fourreau dural entre le cône terminal en haut (L1-L2) et sa terminaison (S2). Ce lac contient les racines de la queue de cheval ; c'est l'espace qui est injecté par le radiologue quant il réalise une sacco-radiculographie. Plus haut, la mœlle est entourée par les citernes péri-spinales, cloisonnées partiellement par la présence de ligaments dentelés et par le septum cervical intermédiaire. Ce sont ces citernes qui sont opacifiées pour réaliser une myélographie.

Citernes encéphaliques (fig. 6). Dans la fosse postérieure : il y a tout d'abord la *citerne cérébello-médullaire* (grande citerne postérieure) où s'ouvre le 4e ventricule ; très vaste, elle borde en arrière le bulbe et se prolonge dans l'espace vermien inférieur, son volume permet au tronc cérébral et à la partie inférieure du cervelet de ne pas être victimes des mouvements extrêmes de la charnière cervico-occipitale. La fosse postérieure contient par ailleurs les *citernes périvermiennes*, *péricéré-*

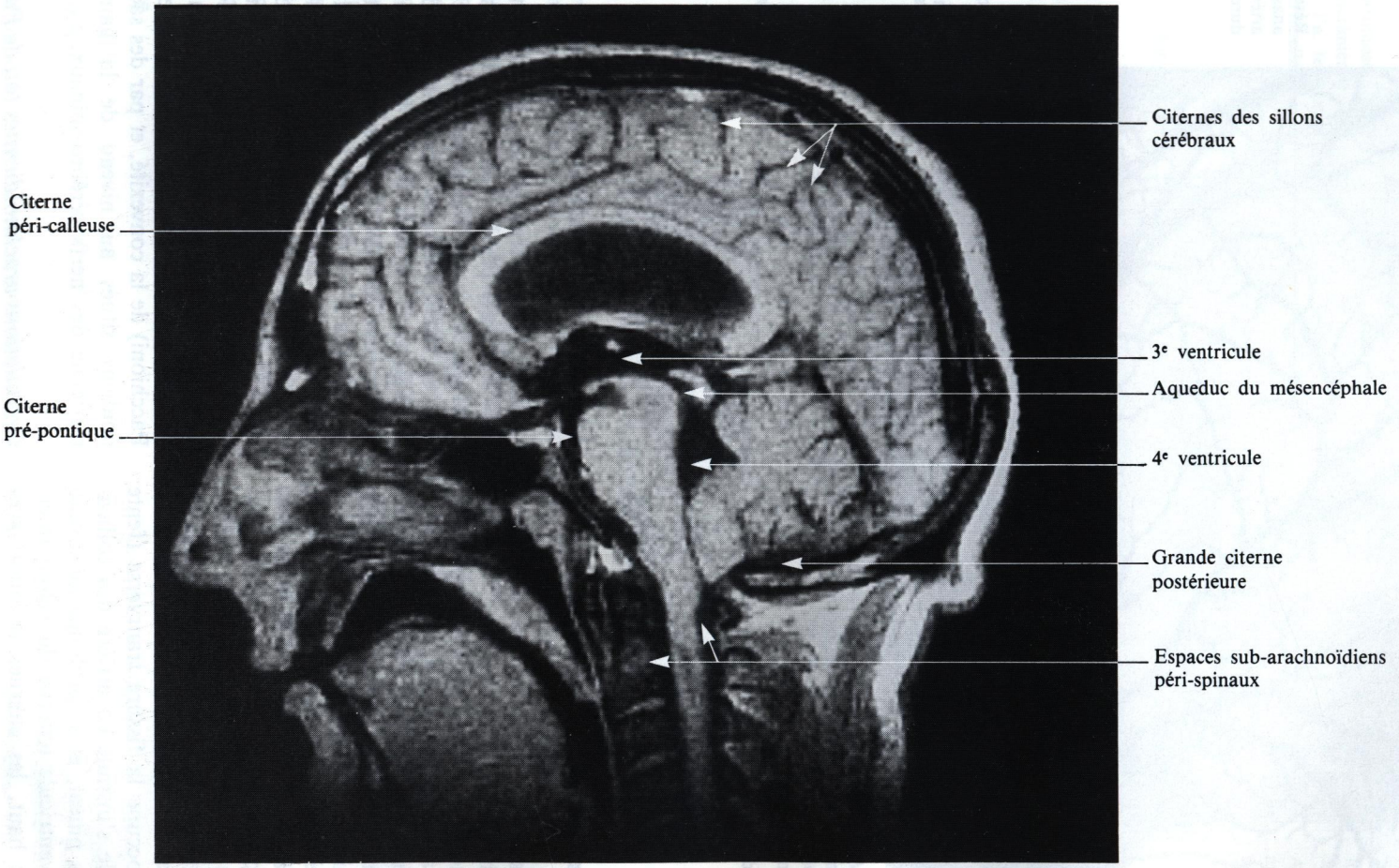

Fig. 6. Coupe sagittale montrant les citernes subarachnoïdiennes ; Imagerie en Résonance Magnétique

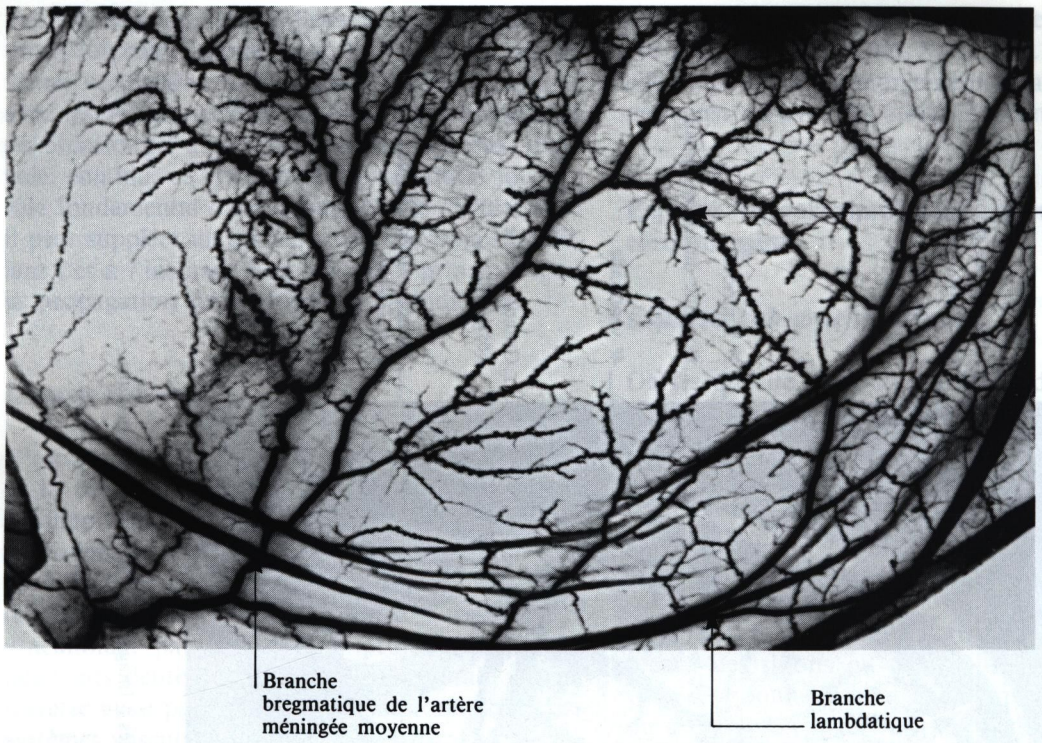

Fig. 7. Injection des artères dure-mériennes crâniennes au niveau de la voûte

belleuses, *péripontiques*, puis *péripédonculaires*. Ces dernières, avec la citerne ambiante, font la liaison entre les citernes de la fosse postérieure et celle de la grande loge cérébrale à travers l'incisure de la tente du cervelet. Elles se prolongent en haut et en avant par la *citerne chiasmatique*, (confluent antérieur) ; le passage vers cette citerne est étroit d'autant plus qu'une volute arachnoïdienne peut unir les deux nerfs oculomoteurs, en cloisonnant presque complètement ce défilé ; c'est un des points faibles du circuit du liquide cérébro-spinal, ceci explique l'incidence des hydrocéphalies provoquées par une affection de cette région, après une méningite tuberculeuse par exemple. Latéralement et en arrière se situe la *citerne ambiante* qui occupe la fissure transverse (fente de Bichat) ; elle s'insinue en arrière des colliculus et du corps pinéal, et se prolonge au niveau du toit du 3e ventricule (citerne du velum interpositum). Plus haut, les citernes se prolongent sous le nom de *citerne inter-hémishérique* dans la région médiane, et latéralement forment la citerne de la fosse latérale du cerveau.

Liquide cérébro-spinal

C'est un liquide transparent, légérement alcalin, qui est sécrété par le tissu choroïdien essentiellement dans le système ventriculaire (voir chap. 21), mais en fait il s'enrichit sur l'ensemble de la surface du tissu nerveux par le liquide interstitiel, jouant ainsi le rôle du système lymphatique qui n'existe pas à cet endroit. Le liquide ventriculaire passe dans les citernes et plus précisément dans la citerne cérébello-médullaire par l'ouverture médiane (trou de Magendie) et par les ouvertures latérales (trous de Luschka). Ce liquide circule dans les espaces subarachnoïdiens, puis il est absorbé par les granulations arachnoïdiennes (de Pacchioni) de la convexité, et par des sacs arachnoïdiens situés au niveau de la gaine dure-mérienne des nerfs cérébro-spinaux.

Granulations arachnoïdiennes (ou de Pacchioni)

Ce sont des proliférations de tissu arachnoïdien qui bourgeonnent à travers la membrane arach-

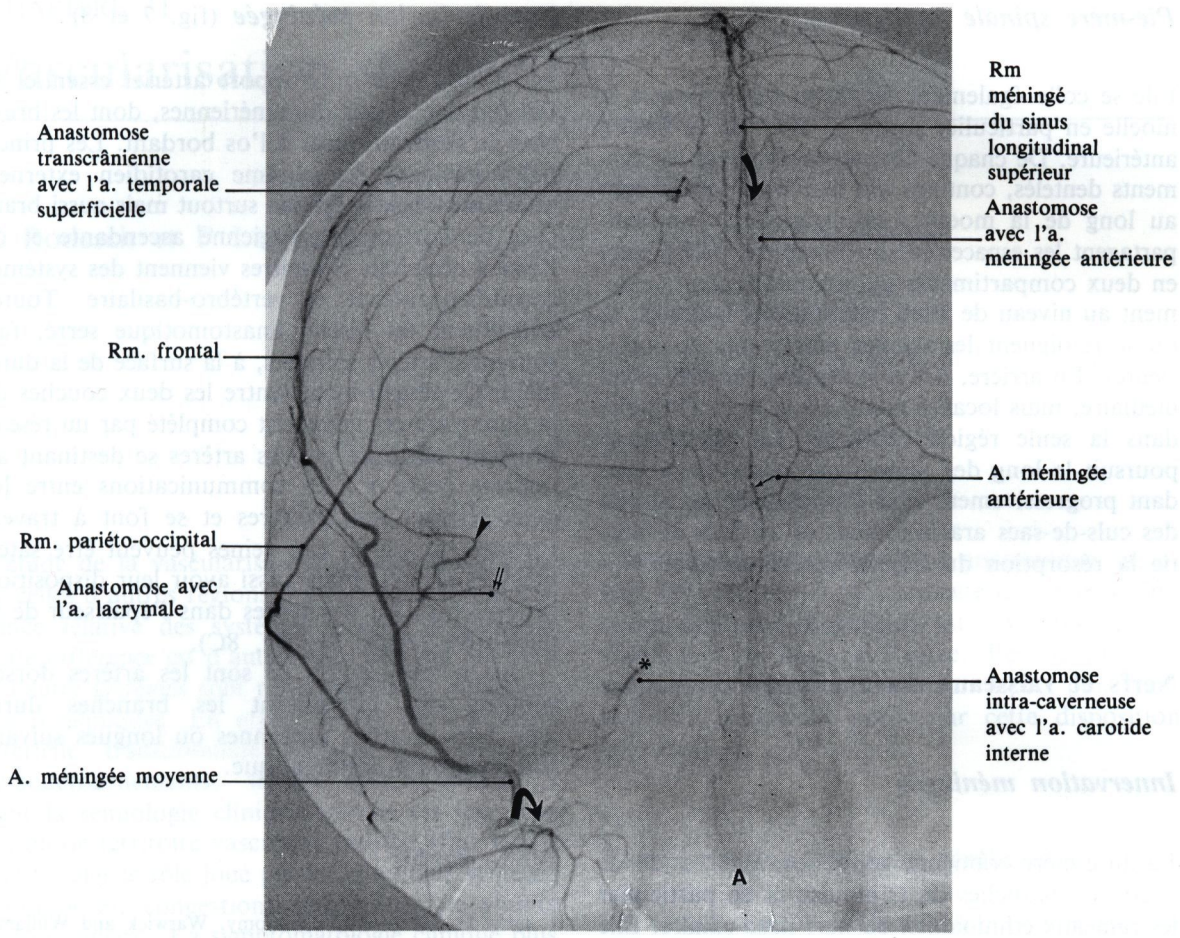

Fig. 8. Artériographie sélective de l'a. méningée moyenne en incidence de face mettant en évidence les territoires et anastomoses méningées de la base et de la voûte du crâne (collection P. Lasjaunias)

noïdienne, puis à travers le feuillet méningé de la dure-mère crânienne pour entrer en contact avec une veine intradurale, qui est généralement le prolongement d'une grosse veine corticale juste avant son abouchement dans le sinus sagittal supérieur (fig. 2). Une surface d'échange permet au liquide cérébro-spinal de gagner le sang veineux, donc permet son évacuation. Chez l'animal on a décrit un système valvulaire permettant le passage direct du liquide cérébro-spinal dans le sang veineux.

Pie-mère

Généralités

Elle enveloppe le tissu nerveux en s'appliquant étroitement contre lui, suit le moindre de ses reliefs, et pénètre ainsi jusqu'au fond des sillons. C'est une membrane très fine, aréolaire, qui fixe à la surface de l'encéphale et de la moelle un réseau anastomotique d'artérioles et de veinules, ce qui lui a fait donner le nom de membrane nourricière du système nerveux. La pie-mère, présente sur toute l'étendue de la surface du névraxe, n'est pas une membrane étanche, elle laisse à nu entre ses mailles le parenchyme nerveux ; elle enveloppe donc le névraxe comme une sorte de filet.

Pie-mère encéphalique

La pie-mère s'invagine au niveau de chacun des ventricules pour réaliser les formations choroïdiennes. C'est le cas en particulier pour les ventricules latéraux où, dans la fissure choroïdienne, elle donne les plexus choroïdes. On n'en trouve pas dans la loge hypophysaire. Elle accompagne les vaisseaux perforants dans leur segment intraparenchymateux.

Pie-mère spinale

Elle se colle également de façon très intime à la moelle en particulier jusqu'au fond de la fissure antérieure. De chaque côté se développent les ligaments dentelés, continus par leur bord médial tout au long de la moelle ; ces ligaments, frontaux, partagent les espaces subarachnoïdiens périspinaux en deux compartiments qui communiquent seulement au niveau de leurs indentations latérales, là où se rejoignent les racines antérieures et postérieures. En arrière, il y a le septum cervical intermédiaire, mais localisé comme son nom l'indique dans la seule région cervicale. La pie-mère se poursuit le long des racines nerveuses en se fondant progressivement avec l'arachnoïde au niveau des culs-de-sacs arachnoïdiens où se fera en partie la résorption du liquide cérébrospinal.

Nerfs et vaisseaux des méninges

Innervation méningée

La dure-mère crânienne reçoit son innervation de toutes les branches du trijumeau et en particulier les rameaux éthmoïdaux du nerf naso-ciliaire. Elle en reçoit aussi du pneumogastrique, et des premiers nerfs cervicaux. Ces branches amènent en même temps un contingent autonome destiné aux vaisseaux méningés.

La dure-mère spinale est innervée par les rameaux méningés des nerfs sinu-vertébraux dont un contingent est sympathique et l'autre sensitif venant du nerf spinal.

Vascularisation méningée (fig. 7 et 8)

Au niveau crânien, l'apport artériel essentiel se fait par des artères dure-mériennes, dont les branches se destinent aussi à l'os bordant. Les principales viennent du système carotidien externe : artère méningée moyenne surtout mais aussi branches de l'artère pharyngienne ascendante et de l'artère occipitale ; d'autres viennent des systèmes carotidien interne et vertébro-basilaire. Toutes constituent un réseau anastomotique serré, fait souvent d'artères spiralées, à la surface de la dure-mère. Ce réseau inclus entre les deux couches de la dure-mère crânienne est complété par un réseau profond, alimenté par les artères se destinant au système nerveux ; les communications entre les deux réseaux sont pauvres et se font à travers l'espace sub-dural. Les veines peuvent être satellites des artères, mais aussi avoir leur disposition propre, formant des fentes dans l'épaisseur de la dure-mère (chap. 31, fig. 8C).

Au niveau spinal, ce sont les artères dorso-spinales qui fournissent les branches dure-mèriennes courtes, moyennes ou longues suivant leur extension métamérique.

Bibliographie

1. Gray H (1980) Gray's anatomy. Warwick and Williams, 36th ed. Churchill Livingstone, Edinburgh
2. Lasjaunias P (1981) Craniofacial and upper cervical arteries, functional, clinical and angiographic aspects. Williams and Wilkins, Baltimore London
3. Lazorthes G (1975) Le système nerveux central, 2e ed. Masson, Paris
4. Roland J et coll (1987) Microvascularization of the intracranial dura mater. Surg Radiol Anat 9 : 43-49
5. Rouvière H, Delmas A (1985) Anatomie humaine, 12e éd. Masson, Paris

CHAPITRE 31

Vascularisation du névraxe

G Rodesch et P Lasjaunias

L'étude de la vascularisation du névraxe diffère de celles d'autres régions du corps par l'indépendance relative des systèmes artériel et veineux. Cette différence est d'autant plus cruciale que l'un et l'autre systèmes sont responsables de phénomènes ischémiques. En effet, à côté de l'ischémie artérielle traditionnelle (thromboses, embols, hémodétournements, shunts artério-veineux...) dont la sémiologie clinique précise est liée à la notion de territoire vasculaire nutritif (fig. 1a), il faut ajouter le rôle joué par la pathologie veineuse (thromboses, congestions rétrogrades de shunts artério-veineux...) à symptomatologie clinique plus composite ou bâtarde.

Il découle de ces données que l'analyse du « territoire vasculaire » doit être artérielle et veineuse, lors de la discussion étiologique d'un syndrome clinique d'origine vasculaire. De même, on ne peut plus penser en terme rigide de vascularisation cérébrale car il faut faire intervenir :

- des variétés anatomiques prévisibles et probables, limitées par des dispositions extrêmes au-delà desquelles le territoire ne fonctionne plus ;
- des équilibres hémodynamiques où, dans des variétés extrêmes, deux sources artérielles peuvent seules prendre en charge un même territoire.

La dominance exclusive de chacune des sources représente les bornes de variabilité compatibles avec le fonctionnement du territoire. Une anastomose perméable entre les deux sources constitue une variété anatomique moyenne d'équilibre morphologique et hémodynamique ; de plus, elle est la plus flexible dans le temps, en réponse à une contrainte de type acquise.

Pour la clarté de l'exposé, c'est un schéma « classique » de la disposition anatomique vasculaire du névraxe qui sera présenté ici ; mais il faut savoir que cette disposition est remarquablement variable d'un sujet à l'autre. Les illustrations radio-anatomiques apportent un aspect plus clinique aux problèmes posés par cette disposition vasculaire.

Vascularisation artérielle cérébrale

La vascularisation cérébrale est assurée par les artères carotides et vertébrales (fig. 1a-c).

Artères carotides

L'artère carotide commune (primitive) droite, naît du tronc brachiocéphalique ; après avoir suivi un trajet ascendant au niveau cervical, elle se divise au niveau de la troisième ou quatrième vertèbre cervicale en artères carotides externe et interne. Cette dernière poursuit son ascension cervicale, en dedans du muscle sterno-cléïdo-mastoïdien, de la parotide et des muscles digastrique et stylohyoïdien. Elle ne donne aucune branche artérielle au niveau de son segment cervical.

L'artère carotide commune gauche, naît dans 75 % des cas de l'aorte à gauche du tronc brachiocéphalique : elle suit le même trajet ascendant cervical à gauche et se termine au même niveau que son homologue droite.

Arrivée à la base du crâne, ***l'artère carotide interne*** s'engage dans le trou carotidien ; son segment intra-pétreux est ascendant vers le haut et

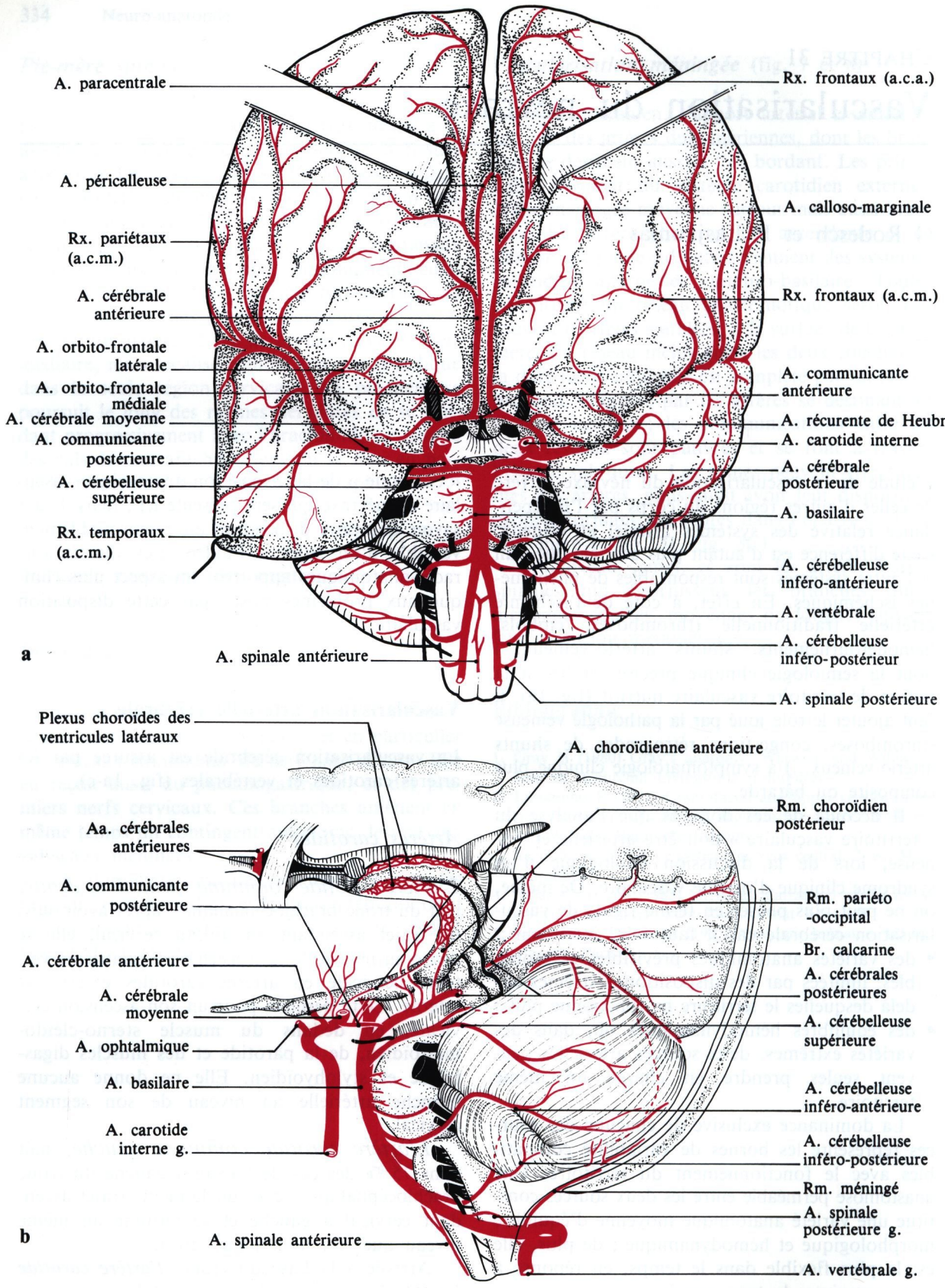

Fig. 1. a, b. Vue générale antérieure des artères cérébrales. Le pôle temporal droit a été récliné vers le bas pour permettre de voir le tronc de l'artère cérébrale moyenne. **b** Vue latérale droite du système vertébro-basilaire et de des branches

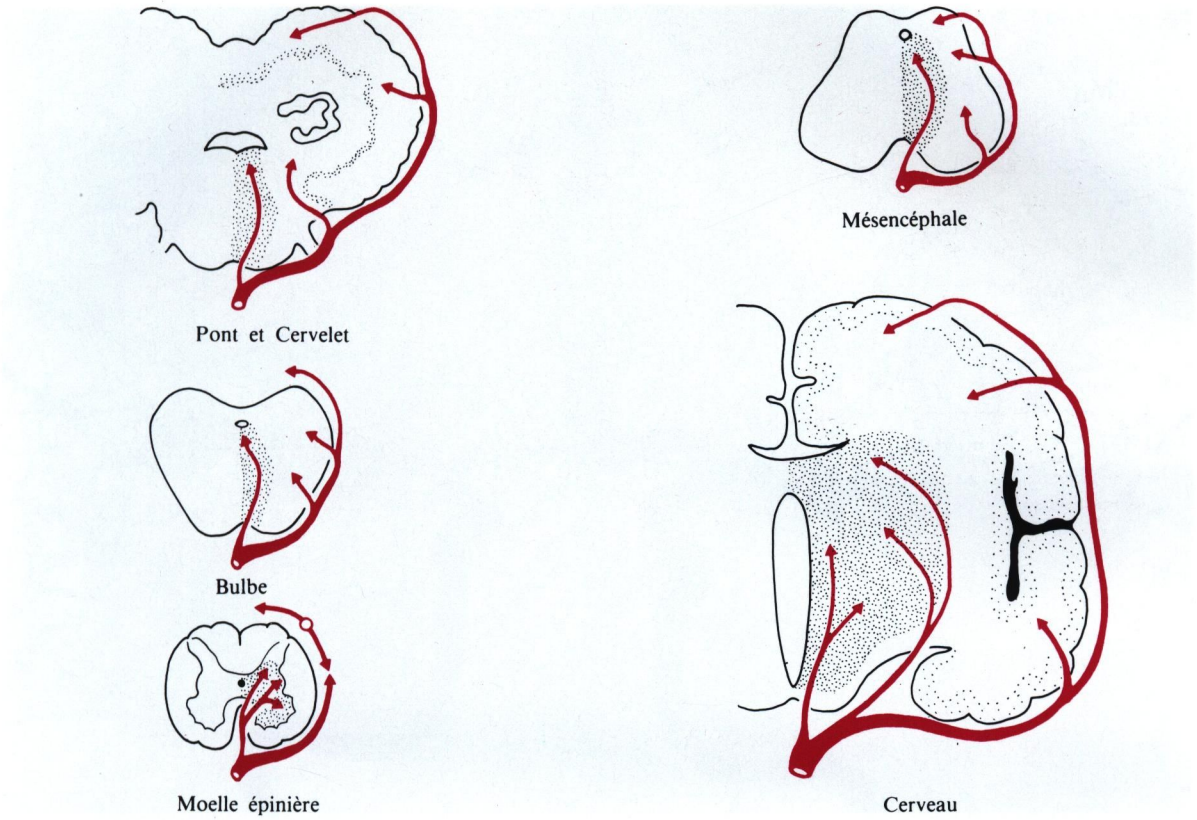

Fig. 1. c. Territoires artériels centraux au niveau des différents étages du névraxe (d'après Lazorthes, Gouazé et Salamon (1976) Vascularisation et circulation de l'encéphale, tome I, p 184. Masson, Paris)

vers le dedans. La carotide interne quitte le rocher près de sa pointe en passant par le trou déchiré (antérieur) pour pénétrer dans le sinus caverneux. Au cours de son trajet intra-pétreux, l'artère carotide interne abandonne diverses branches : artère carotico-tympanique, artère du canal ptérygoïdien ou vidienne, et artères périostées.

L'artère carotide interne va dès lors décrire un **siphon** auquel on décrit 5 segments dont 3 sont strictement intra-caverneux (fig. 4a).

Le **segment ascendant** est localisé en dedans du ganglion trigéminal (Gasser) et appelé **C5** (ou segment Gassérien). Le **segment horizontal** est grossièrement parallèle au plancher de la selle turcique (**segment C4** ou sellaire) amenant la carotide à la partie antérieure du sinus caverneux. A ce niveau elle effectue une boucle à convexité antérieure (**segment C3**) se dirige de l'avant vers l'arrière et quitte le sinus caverneux en dedans de l'apophyse clinoïde antérieure pour passer dans l'espace sous-arachnoïdien. Les segments terminaux sont extra-caverneux (**segments C2 et C1**). A sa terminaison, l'artère carotide interne se divise en artère cérébrale antérieure et en artère cérébrale moyenne (a. sylvienne) (fig. 2).

Le siphon carotidien donne origine à de nombreuses branches :

- des trois segments intra-caverneux naissent de nombreux rameaux artériels, destinés aux méninges, aux nerfs crâniens et à l'hypophyse ;
- des segments supra-caverneux naissent les artères hypophysaires supérieures (formant un cercle plexulaire autour de la tige pituitaire), l'artère ophtalmique, l'artère communicante postérieure et l'artère choroïdienne antérieure ;
- ***l'artère ophtalmique*** (fig. 4c) se dirige en avant, passe par le canal optique, s'engage dans l'orbite en cheminant d'abord à la face inférieure du nerf optique, puis à sa face supérieure, et abandonne diverses branches destinées au contenu orbitaire avant de se terminer au niveau du globe oculaire. L'artère ophtalmique représente la plus importante source de colla-

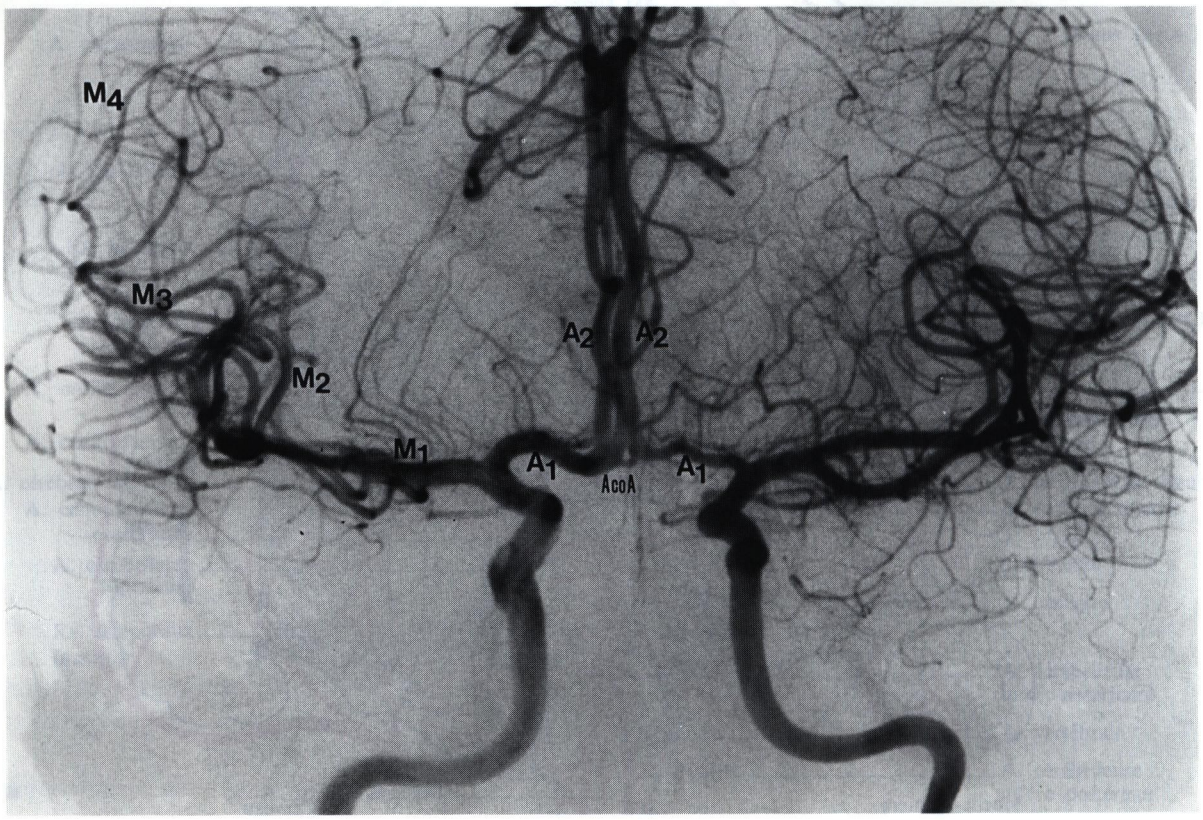

Fig. 2. Artériographie carotidienne de face. Les divers segments artériels cérébraux antérieurs et moyens sont bien mis en évidence, de même que l'artère communicante antérieure (ACOA) qui permet une opacification des artères cérébrales controlatérales

téralisation entre les artères carotides interne et externe ;

- ***l'artère communicante postérieure*** (fig. 4c) naît à la face postérieure de l'artère carotide interne et se dirige vers l'arrière où elle s'abouche dans le segment P1 de l'artère cérébrale postérieure homolatérale. Ainsi est réalisée la connexion entre circulation carotidienne et circulation vertébro-basilaire. A noter qu'à sa partie initiale, ce vaisseau est parfois modérément dilaté : c'est *l'infundibulum de l'artère communicante postérieure* (fig. 4c). La distinction d'avec un anévrysme localisé à ce niveau est importante dans le cadre d'un bilan d'hémorragie sous-arachnoïdienne ;
- ***l'artère choroïdienne antérieure*** (fig. 4c) naît également de la face postérieure de l'artère carotide interne, au dessus de l'artère communicante postérieure. On peut lui distinguer deux portions :
- l'une est proximale, *intra-cisternale* où le vaisseau chemine en dedans de l'uncus et sous le tractus optique, contournant le pédoncule cérébral ;
- l'autre est distale, *ventriculaire* : après avoir pénétré dans la fissure choroïdienne (au « point choroïdien »), l'artère accompagne le plexus choroïde près de son bord libre et se termine de façon variable entre corps géniculé latéral et trou interventriculaire. L'artère choroïdienne antérieure donne au cours de son trajet diverses branches destinées au lobe temporal (uncus), aux voies optiques (tractus et radiations optiques, corps géniculé latéral), à la capsule interne (genou et bras postérieur), aux noyaux de la base (thalamus, queue du noyau caudé, pallidus), au mésencéphale et aux plexus choroïdes.

Artère cérébrale antérieure

L'artère cérébrale antérieure constitue la branche médiale de la bifurcation carotidienne (fig. 2). Elle se dirige tout d'abord médialement en un segment

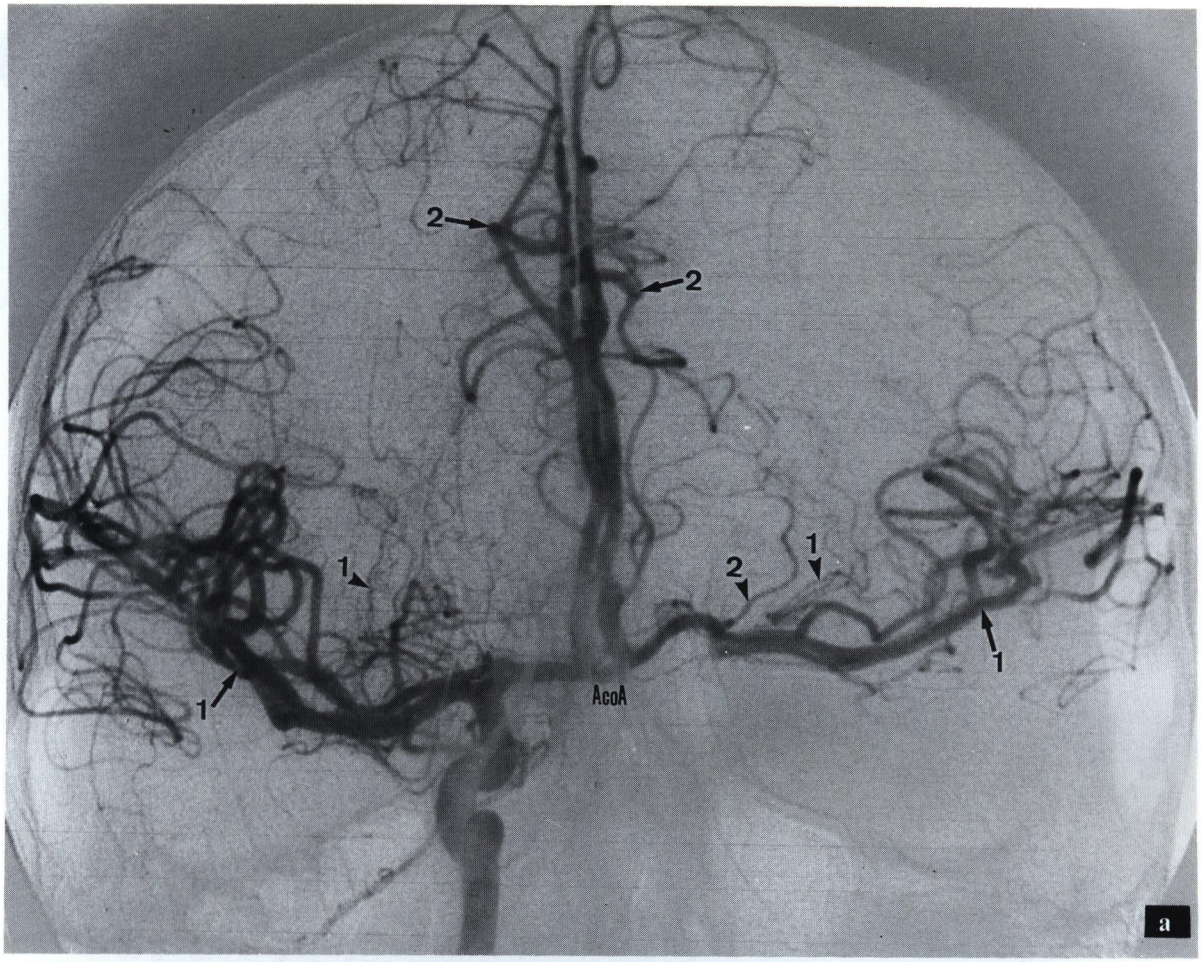

Fig. 3. a. Légende page suivante

horizontal, cisternal (**segment A1**) placé au dessus du nerf optique et du chiasma. Elle atteint alors la fissure longitudinale du cerveau (fissure inter-hémisphérique) dans laquelle elle s'engage en remontant vers le haut et vers l'arrière et en dessinant le genou du corps calleux (**segment A2**). Du segment A1 naissent diverses branches de petite taille mais fonctionnellement importantes (fig. 3a) (*artères lenticulo-striées médiales*) passant par les pertuis de l'espace perforé antérieur et destinées à la partie antérieure des voies optiques, à l'hypothalamus, au septum lucidum, à la partie orbitaire du lobe frontal et aux structures olfactives. La plus volumineuse d'entre elles, est l'*artère récurrente de Heubner* (fig. 3a) qui vascularise la tête du noyau caudé, le bras antérieur de la capsule interne et une portion du noyau lenticulaire.

L'artère communicante antérieure (figs. 2, 3a) est un vaisseau court, tendu entre les jonctions A1-A2 des deux artères cérébrales antérieures. Elle constitue la partie la plus antérieure du cercle artériel de la base du cerveau (polygone de Willis) (cf ci-dessous) ; elle est le siège préférentiel (75 %) des anévrysmes artériels intra-crâniens.

Au genou du corps calleux, l'artère cérébrale antérieure se divise en ses branches terminales (fig. 4b) : **artère calloso-marginale** (cheminant dans le sillon cingulaire), inconstante, et **artère péricalleuse** située dans le prolongement du segment A2 et suivant comme son nom l'indique le corps calleux (**segment A3**). Elle s'anastomose avec la branche péricalleuse de l'artère cérébrale postérieure réalisant ainsi un véritable cercle artériel anastomotique péricalleux.

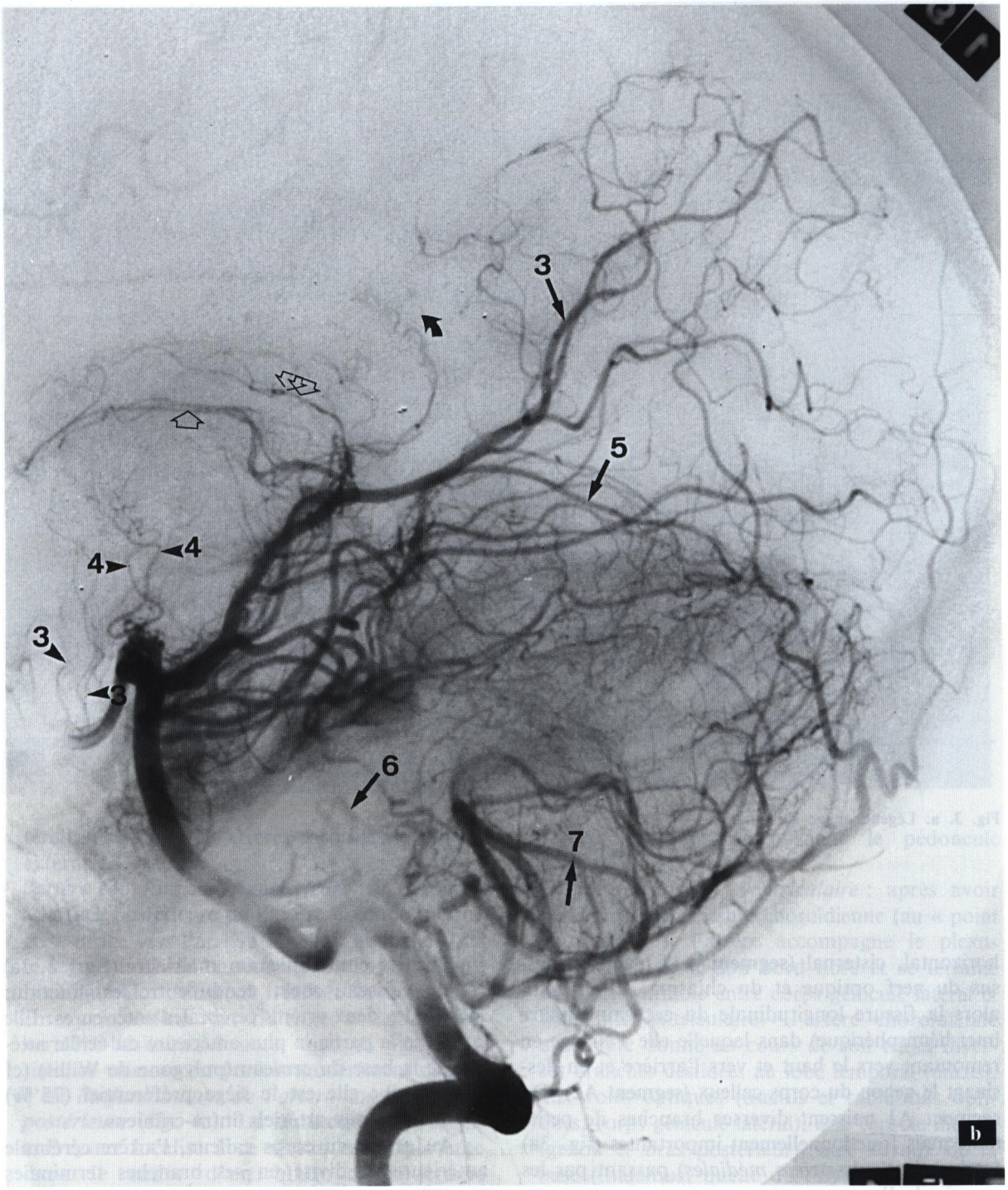

Fig. 3. a, b. Angiographie cérébrale carotidienne interne droite, en incidence de face **a,** et artériographie vertébrale de profil **b.** On remarque sur ces injections artérielles que pour la vascularisation du parenchyme intra-crânien, les artères corticales ont grossièrement le même aspect *(flèche)* : artère cérébrale moyenne (*1* fig. a), artère cérébrale antérieure (*2* fig. a), artère cérébrale postérieure (*3* fig. b), artère cérébelleuse supérieure (*5* fig. b), artère cérébelleuse antéro-inférieure (*6* fig. b), et artère cérébelleuse postéro-inférieure (*7* fig. b). Il est possible de rattacher à ces artères à distribution corticale des branches perforantes (pointe de flèche) : artères lenticulo-striées, (*1* fig. a), l'artère de Heubner (*2* fig. a), les artères thalamo-perforantes (*3* et *4* fig. b). Les artères choroïdiennes postéro-médiales *(flèche creuse)* et postéro-latérales *(double flèche creuse)* sont bien visibles. On les différencie facilement de l'artère péricalleuse postérieure *(flèche courbe)* qui contourne par en arrière le splénium du corps calleux

Fig. 4. Artériographies carotidiennes de profil. Les trois exemples donnés ici démontrent les variabilités anatomiques vasculaires. En **a**, les 5 segments du siphon carotidien sont détaillés. En **c**, l'artère ophtalmique est bien visualisée dans ses segments sous- et sus-optique (*flèche courbe*). De la face postérieure de l'artère carotide interne supra-caverneuse se détachent l'artère communicante postérieure (*simple flèche*) et l'artère choroïdienne antérieure (*double flèche*) bien visible ici dans sa portion cisternale. Opacification de l'artère cérébrale antérieure contro-latérale (*double flèche creuse*) par l'intermédiaire de l'artère communicante antérieure. Les artères insulaires et leur point de réflexion operculaire (*doubles pointes de flèche*) dessinent la limite supérieure de l'insula. En épousant la lèvre operculaire, les artères vont se répandre sur la convexité : exemple de l'artère rolandique (*flèche*) et des artères temporales (*flèches creuses*)

De l'artère calloso-marginale, naissent des *branches frontales médiales antérieure, moyenne et postérieure* vascularisant la face médiale des lobes frontaux jusqu'au niveau du lobule paracentral où elle se termine en *artère du gyrus paracentral* (fig. 4b). La disposition est extrêmement variable, et en cas d'absence de l'artère calloso-marginale, ces branches viennent de l'artère péricalleuse elle-même. Le rameau principal de cette artère péricalleuse est représenté par l'*artère précunéenne* (fig. 4b) (ou pariétale interne supérieure), vascularisant le précunéus et, en passant à la convexité, le lobule pariétal supérieur.

Ces branches corticales médiales débordent toutes sur le territoire vasculaire supéro-latéral des deux hémisphères où elles s'anastomosent avec leurs homologues issues des artères cérébrales moyenne et postérieure. Chaque hémisphère cérébral est ainsi inséré dans un véritable filet vasculaire artériel (fig. 5).

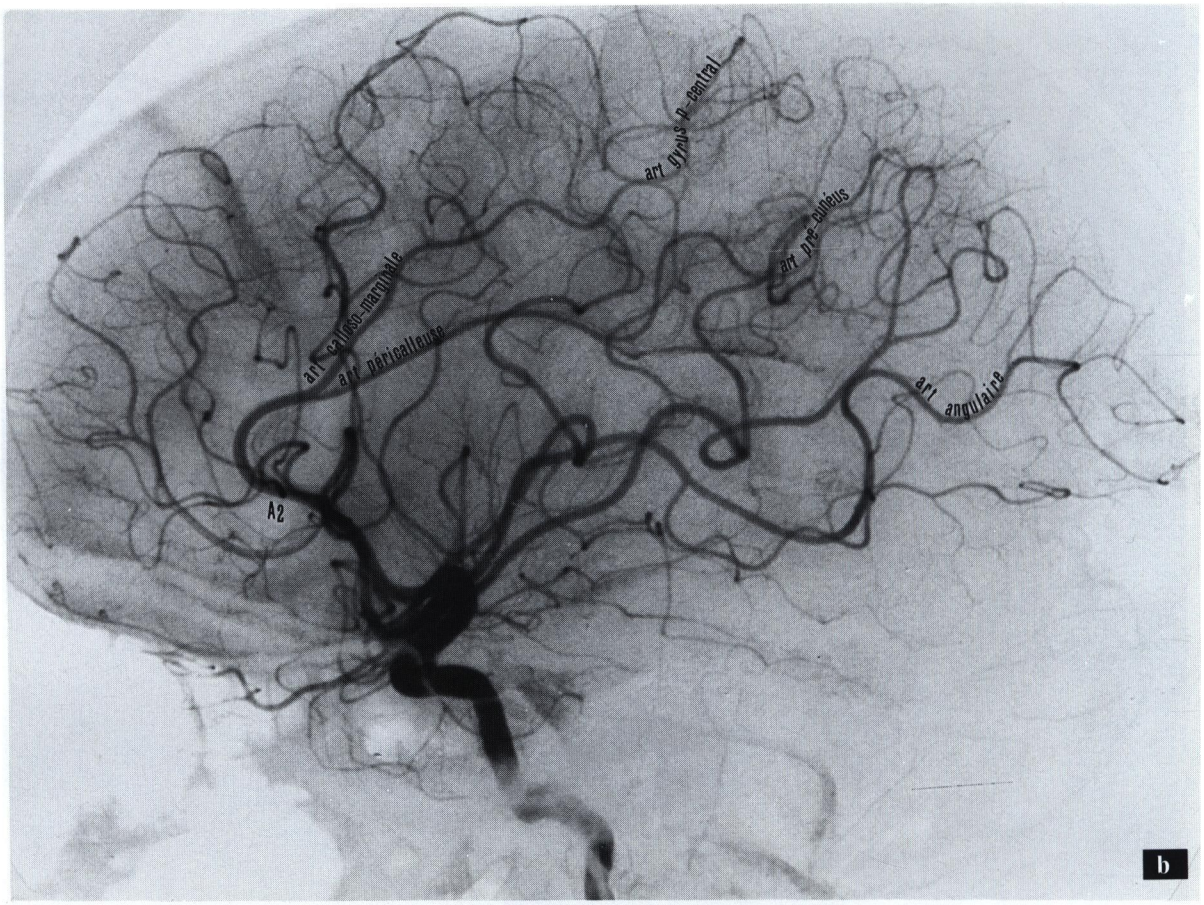

Fig. 4. b.

Artère cérébrale moyenne

L'**artère cérébrale moyenne**, (artère sylvienne) représente la plus grosse branche de division carotidienne intracrânienne. On lui distingue (fig. 2) **une partie proximale (segment M1)** qui se dirige latéralement vers le dehors, grossièrement parallèle à la base du crâne, et pénètre dans la fissure latérale (scissure de Sylvius). Plusieurs *branches lenticulo-striées* se détachent de ce segment et, dans l'espace perforé antérieur, pénètrent dans le parenchyme cérébral pour vasculariser les noyaux de la base, le noyau caudé et la capsule interne.

Lors de sa pénétration dans la fissure latérale, l'artère cérébrale moyenne réalise une boucle à concavité supérieure (« genou » de l'artère sylvienne) puis chemine vers le haut, l'arrière et le dehors, au fond de la fosse latérale du cerveau, contre l'insula en dedans. Cette deuxième portion de son trajet représente le **segment M2**.

Plusieurs branches à destinée corticale naissent du tronc sylvien principal ; elles présentent de grandes variations. Plaquées contre les gyrus insulaires, elles effectuent un trajet ascendant, puis épousent la face médiale de l'opercule fronto-pariétal en réalisant une boucle à convexité supérieure. Elles suivent ensuite la lèvre operculaire pour atteindre la convexité (fig. 4c) où elles se ramifient et s'anastomosent avec les branches corticales des artères cérébrales antérieure et postérieure.

On peut individualiser les *artères orbito-frontale, pré-frontale, du sillon précérébral,* (du groupe operculo-frontal, pré-rolandique, ou dénommées encore « artères en candélabre » en cas de naissance d'un tronc commun), *du sillon cérébral, du sillon postcérébral* (post-rolandique) et *pariétale postérieure.*

Les artères destinées à la convexité temporale, naissent également de ce segment (fig. 4c) ; les *artères temporo-polaire, temporales antérieure, moyenne* et *postérieure* suivent l'opercule tempo-

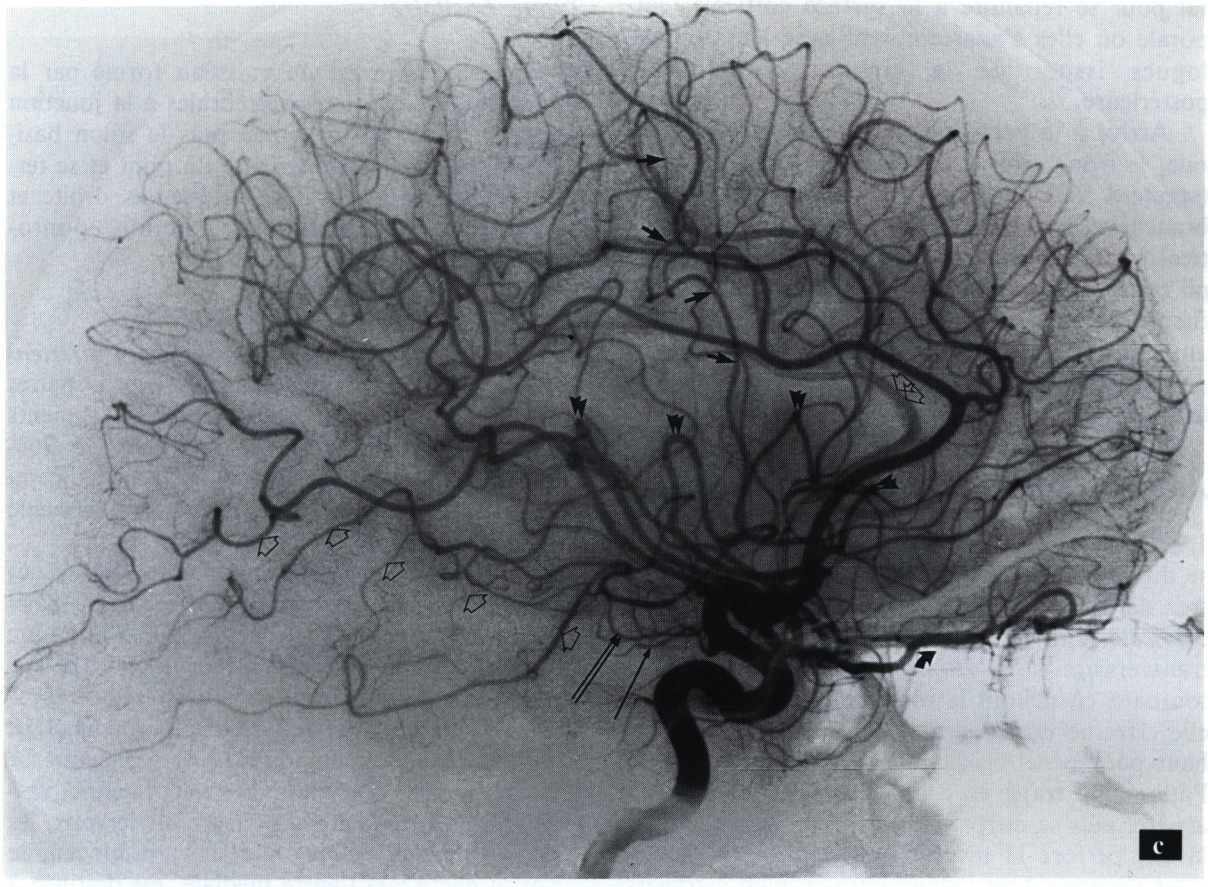

Fig. 4. c.

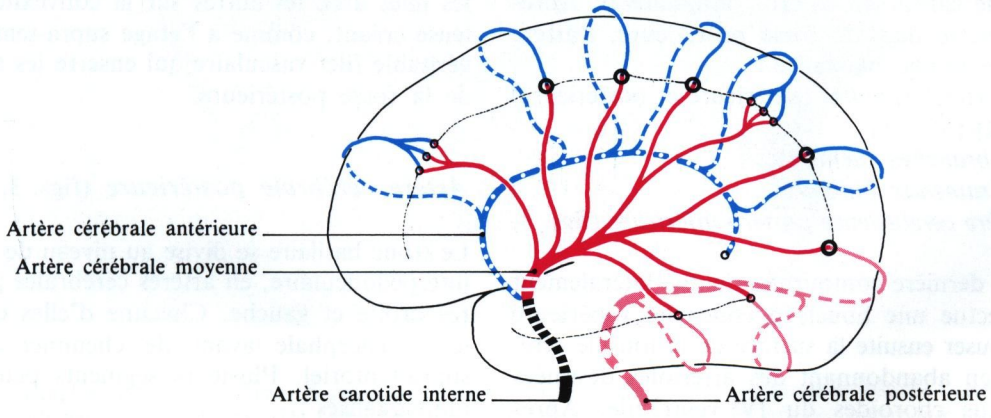

Fig. 5. Les cercles anastomotiques artériels péri-hémisphériques avec les anastomoses interterritoires (d'après Lazorthes, Gouazé et Salamon (1976) Vascularisation et circulation de l'encéphale, Tome I, p 143. Masson, Paris)

ral pour se répandre à la surface corticale temporale où elles s'anastomosent avec leurs homologues issues de la circulation cérébrale postérieure.

Arrivé à la partie postérieure de la fosse latérale, le tronc artériel regagne la surface corticale (**segment M3**) où il se divise en de nombreuses branches (**segment M4**). Le plus gros rameau cortical est représenté par l'*artère angulaire* (ou du pli courbe) (fig. 4b) située dans l'axe même de la fissure latérale. Son territoire vasculaire s'étend aux parties postéro-inférieure du lobe pariétal, postéro-supérieure du lobe temporal et antéro-latérale du lobe occipital.

Artère vertébrale

L'**artère vertébrale** naît de l'artère sous-clavière, se dirige vers le haut et médialement pour pénétrer dans le trou transversaire de la 6e vertèbre cervicale. Elle se dirige en haut dans le canal transversaire jusqu'au niveau de l'axis où, contournant en dehors la masse latérale de celui-ci, elle effectue un trajet vers le dehors puis vers le haut pour pénétrer dans le trou transversaire de l'atlas. Son trajet est alors horizontal d'avant en arrière, puis se dirige vers l'avant et vers le haut ; là elle perfore la membrane occipito-atloïdienne pour pénétrer dans l'étage intra-crânien à travers le foramen magnum. Elle chemine en dehors du bulbe, en avant de la douzième paire crânienne, atteint le sillon bulbopontique où elle s'unit à son homologue contro-latérale pour former le tronc basilaire (figs. 3, 6).

Dans son trajet cervical, l'artère vertébrale donne des branches à destinée rachidienne et musculaire réalisant de nombreuses anastomoses avec le système carotidien externe homolatéral. Après avoir pénétré dans la fosse postérieure, l'artère vertébrale donne naissance :

- à des *artères spinales* (antérieure et postérieure) (fig. 11) ;
- à des *branches méningées* ;
- à des *rameaux bulbaires* ;
- à l'*artère cérébelleuse postéro-inférieure* (figs. 3, 6).

Cette dernière contourne le bulbe latéralement puis effectue une boucle à concavité supérieure pour épouser ensuite la surface de la tonsille cérébelleuse en abandonnant des artérioles destinées aux plexus choroïdes du IVe ventricule. Après avoir contourné la tonsille, l'artère cérébelleuse postéro-inférieure se termine en branches vermiennes et hémisphériques cérébelleuses.

Tronc basilaire

Le **tronc basilaire** est un vaisseau formé par la réunion des deux artères vertébrales à la jonction bulbo-pontique. Il suit à peu près le sillon basilaire creusé à la face antérieure du pont et se termine en artères cérébrales postérieures droite et gauche au niveau de la jonction ponto-mésencéphalique (fig. 6).

Naissent de son trajet :

- les *artères pontines perforantes* ;
- les *artères cérébelleuses antérieures et inférieures* (figs. 3, 6) accompagnant les 7e et 8e paires crâniennes avant de vasculariser des segments hémisphériques cérébelleux antérieurs, le flocculus, le plexus choroïde du 4e ventricule au niveau des récessus latéraux et le pédoncule cérébelleux moyen ;
- les *artères cérébelleuses supérieures* (figs. 3, 6) qui naissent de part et d'autre du tronc basilaire près du sillon mésencéphalo-pontique qu'elles suivent pour contourner le pont. A leur origine, elles sont séparées des artères cérébrales postérieures, par le nerf oculomoteur (III). A la face supérieure du cervelet, chacune se divise en deux branches : 1) l'une, latérale, vascularise la face latéro-supérieure du cervelet, les pédoncules cérébelleux supérieur et moyen, le noyau denté ; 2) l'autre médiale, est destinée à la face supérieure des hémisphères cérébelleux et au vermis. Cette dernière rejoint la branche vermienne inférieure de l'artère cérébelleuse postéro-inférieure et abandonne également des rameaux vasculaires pour la lame colliculaire.

Il faut enfin rappeler que toutes ces branches terminales cérébelleuses s'anastomosent largement les unes avec les autres sur la convexité cérébelleuse créant, comme à l'étage supra-tentoriel, un véritable filet vasculaire qui enserre les structures de la fosse postérieure.

Artère cérébrale postérieure (figs. 3, 6)

Le tronc basilaire se divise au niveau de la citerne interpédonculaire, en artères cérébrales postérieures droite et gauche. Chacune d'elles contourne le mésencéphale avant de cheminer à l'étage supra-tentoriel. Plusieurs segments peuvent être individualisés :

- un **segment P1, cisternal, pédonculaire,** (ou précommunicant) situé entre le tronc basilaire et l'artère communicante postérieure. Il donne

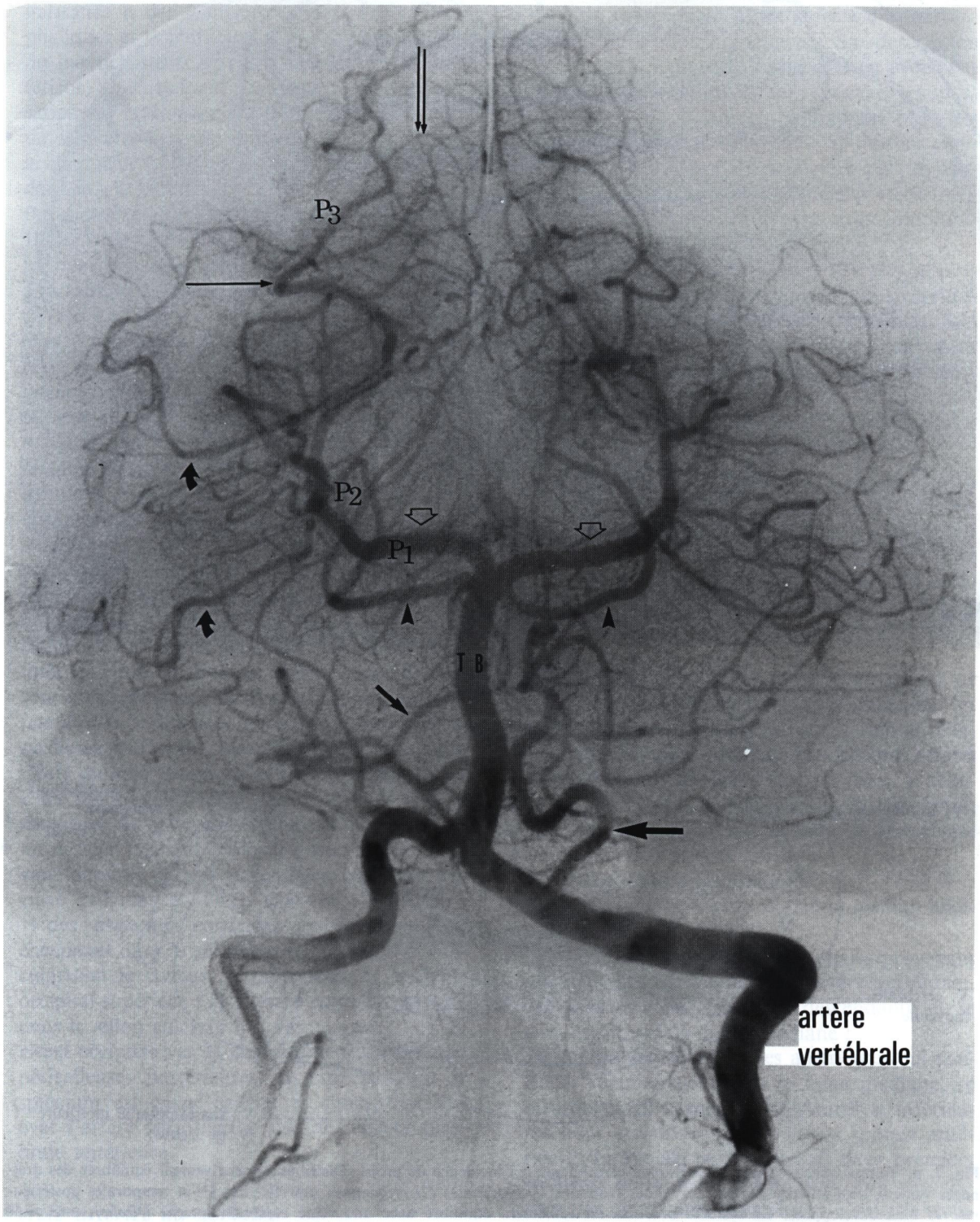

Fig. 6. Artériographie vertébrale de face : la circulation vertébro-basilaire. De l'artère vertébrale se détache l'artère cérébelleuse postéro-inférieure *(grosse flèche)*. Du tronc basilaire *(TB)* naissent les artères cérébelleuses antéro-inférieures *(flèche moyenne)* et cérébelleuses supérieures (*pointe de flèche*) avant que celui-ci ne se termine en artères cérébrales postérieures (*flèche creuse*). Ces dernières abandonnent des artères sous-temporales (*flèches courbes*), pariéto-occipitales (*flèche longue*) et l'artère calcarine (*double flèche longue*)

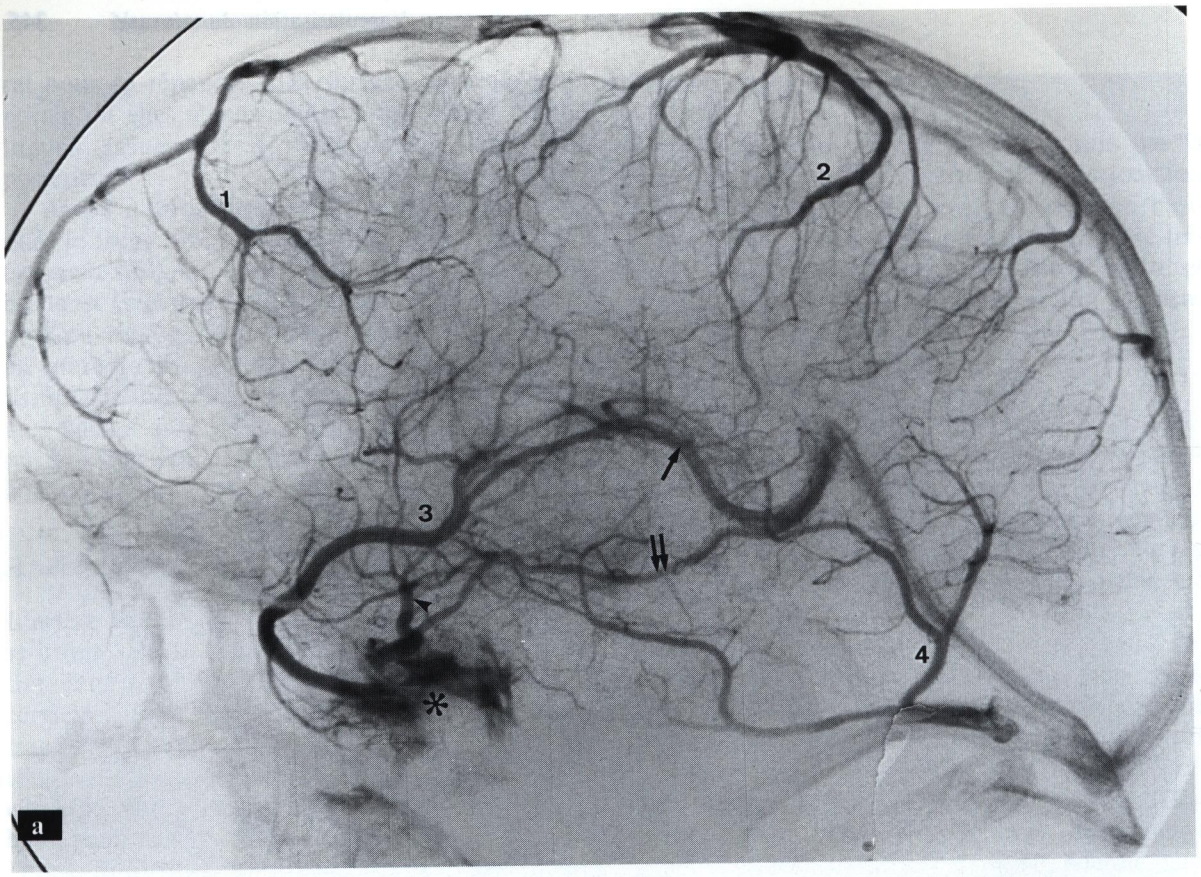

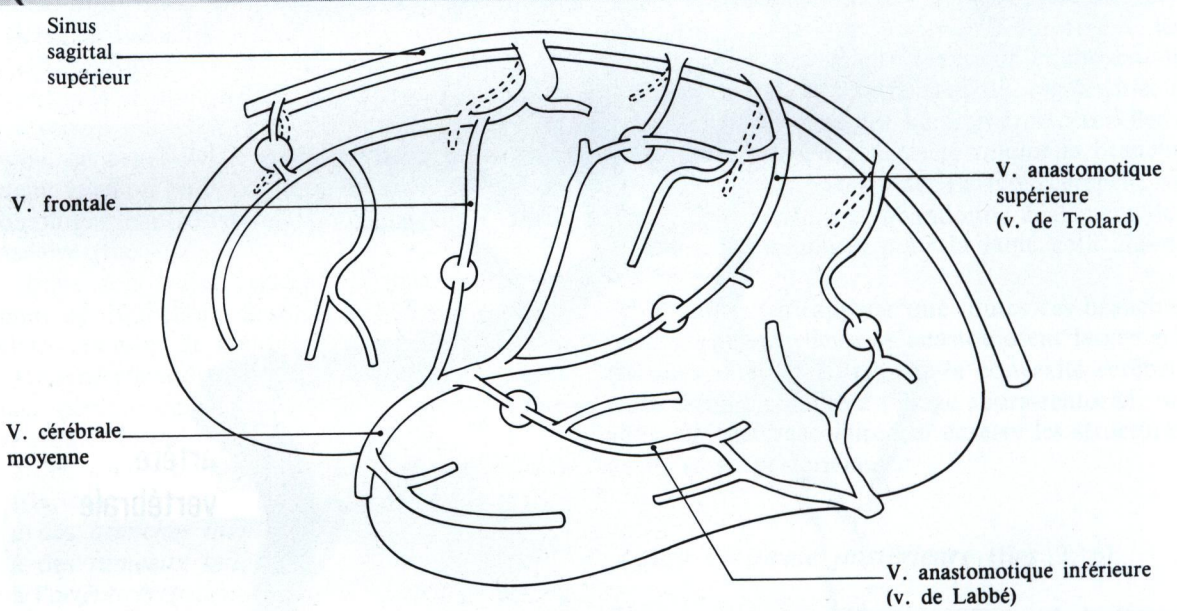

Fig. 7. a. Temps veineux d'une angiographie carotidienne en incidence de profil. Distribution relativement équilibrée des drainages veineux hémisphériques avec des veines frontales *(1)*, pariétales *(2)*, sylviennes superficielles *(3)* et temporales postérieures *(4)* bien développées. Le système profond est également équilibré avec une veine cérébrale interne *(flèche)*, une veine basale d'importance moyenne *(double flèche)* et une veine cérébrale moyenne profonde *(pointe de flèche)* bien objectivée. Le sinus caverneux *(astérisque)* est bien opacifié **b.** Représentation schématique du drainage veineux cérébral en vue latérale. Équilibre hémo-dynamique entre les veines du groupe dorso-médian, ventro-latéral et antérieur. Les cercles figurent les points d'anastomose entre les différents collecteurs veineux. La dominance de tel ou tel collecteur permet de décrire les dispositions multiples des veines cérébrales, où on reconnaîtra en fonction de sa taille une veine anastomotique supérieure (v. de Trolard), une veine anastomotique inférieure (v. de Labbé), une veine cérébrale moyenne superficielle (v. sylvienne superficielle)... En réalité, tous les équilibres intermédiaires entre ces dominances vers chaque groupe sont possibles

naissance à des rameaux perforants mésencéphaliques et thalamiques, qui pénètrent au sein du parenchyme à travers l'espace perforé postérieur, et participent également à la vascularisation de la capsule interne ;

- un **segment cisternal ambiant** (P2) situé entre le cinquième gyrus temporal et le mésencéphale, dans la citerne ambiante et se terminant à la face postérieure des pédoncules. Il abandonne : 1) des *artères thalamo-géniculées*, destinées au pulvinar et aux corps géniculés latéral et médial, à la capsule interne et au tractus optique, 2) des *artères perforantes pédonculaires*, 3) des branches ventriculo-choroïdiennes (fig. 3) représentées par les *artères choroïdiennes postéro-médiales* (vascularisant la toile choroïdienne du IIIe ventricule, l'épiphyse, les colliculus et le thalamus), et les *artères choroïdiennes postéro-latérales* s'engageant dans la fissure choroïdienne et vascularisant le plexus choroïde de la corne temporale et le glomus choroïdien, en s'anastomosant à l'artère choroïdienne antérieure, (elles contournent et vascularisent le pulvinar, et fournissent des artérioles au thalamus, à la partie postérieure du fornix, au noyau caudé, et aux corps géniculés. De riches anastomoses entre les diverses artères choroïdiennes sont ainsi réalisées), et 4) des *artères corticales temporales inférieures antérieure, moyenne et postérieure* (fig. 6), vascularisant la face inférieure du lobe temporal, et s'anastomosant avec leurs homologues temporales supérieures à la convexité du lobe correspondant.
- un dernier segment cérébral postérieur se trouvant dans la citerne colliculaire **(segment P3)** entre pulvinar et sillon calcarin. Il fournit : 1) des *branches corticales pariéto-occipitales* cheminant dans le sillon pariéto-occipital et vascularisant le cunéus, le précunéus, et le gyrus occipital supérieur ; 2) *l'artère calcarine* enfouie dans le sillon calcarin qui vascularise le cortex visuel occipital ; et 3) des *artères spléniales* (ou péricalleuses postérieures) se ramifiant sur le splénium du corps calleux et s'anastomosant avec l'artère péricalleuse, née de l'artère cérébrale antérieure.

Cercle artériel du cerveau

L'ensemble de la circulation artérielle cérébrale étant ainsi définie, il convient à présent de préciser le **cercle artériel du cerveau** (polygone de Willis).

Ce cercle artériel anastomotique est localisé à la base du diencéphale. Il est sujet à d'importantes variations morphologiques. Sa description schématique le représente formé : 1) en avant par les deux artères carotides internes supra-caverneuses, par le segment horizontal (A1) des artères cérébrales antérieures et par l'artère communicante antérieure ; 2) en arrière par les segments P1 des deux artères cérébrales postérieures ; et 3) latéralement par les deux artères communicantes postérieures.

Ainsi se trouve constituée une des plus importantes sources d'anastomoses vasculaires cérébrales inter-territoriales et inter-hémisphériques. Son importance réside en des données non seulement anatomiques mais également fonctionnelles puisqu'une voie de suppléance est ici réalisée permettant le passage sanguin rapide d'un territoire à l'autre en cas de pathologie vasculaire.

Artères de la moelle épinière

La moelle épinière est vascularisée par de nombreuses artères radiculaires constituant l'**axe spinal antérieur** et les **deux axes spinaux postérieurs** (fig. 11).

Ces artères radiculaires naissent en regard de chaque segment vertébral et accompagnent les racines nerveuses dans le trou intervertébral. Certaines d'entre elles (dénommées encore *artères radiculo-spinales*) atteignent la dure mère, y abandonnent des rameaux méningés, et, la traversant, se divisent en branches descendante et ascendante pour former les artères spinales.

L'*artère spinale antérieure* :

Elle chemine au niveau du sillon médian antérieur ; elle est formée par :

- la réunion de deux branches spinales provenant des segments terminaux de l'artère vertébrale, qui prennent une direction descendante et se fusionnent sur la ligne médiane ;
- des artères radiculo-spinales antérieures qui confluent régulièrement vers la ligne médiane, se bifurquent en branches supérieures et inférieures pour constituer ainsi l'artère spinale antérieure. La moelle cervicale et les deux premiers segments de la moelle thoracique sont vascularisés par des artères radiculaires d'origine sous-clavière, la vascularisation de la moelle thoracique de T3 à T7 est assurée par une seule artère radiculaire accompagnant la racine T4 ou T5. L'apport sanguin à ce territoire spinal est donc relativement pauvre. La moelle thoraco-lombaire (T8 jusqu'au cône médullaire) tire sa

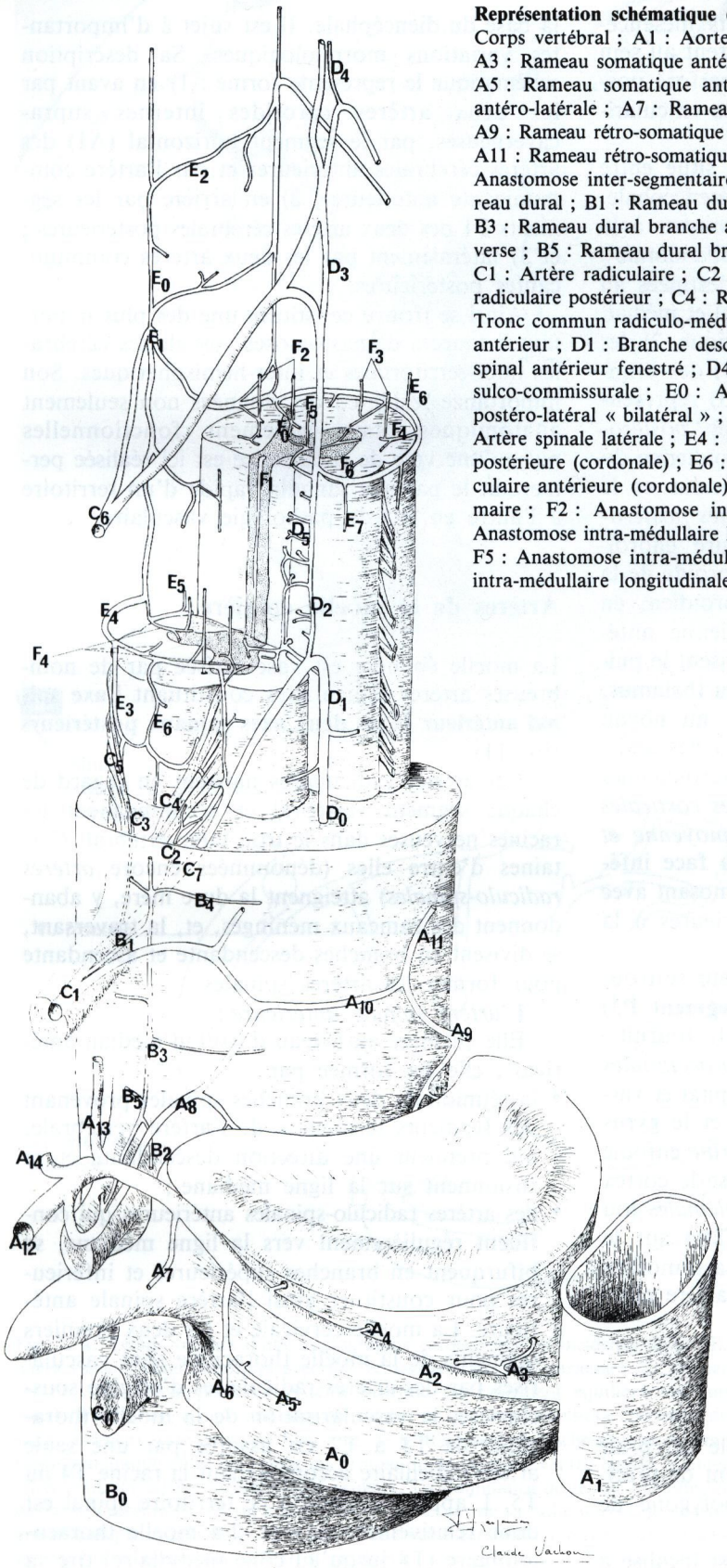

Représentation schématique de la vascularisation vertébro-médullaire. A0 : Corps vertébral ; A1 : Aorte ; A2 : Artère lombaire haute et intercostale ; A3 : Rameau somatique antérieur ; A4 : Rameau somatique antéro-médian ; A5 : Rameau somatique antéro-latéral ; A6 : Anastomose inter-somatique antéro-latérale ; A7 : Rameau apophysaire ; A8 : Artère rétro-corporéale ; A9 : Rameau rétro-somatique ascendant ; A10 : Anastomose rétro-corporéale ; A11 : Rameau rétro-somatique descendant ; A12 : Artère inter-costale ; A13 : Anastomose inter-segmentaire latéral ; A14 : Tronc postérieur ; B0 : Fourreau dural ; B1 : Rameau dural ; B2 : Rameau dural branche descendante ; B3 : Rameau dural branche ascendante ; B4 : Rameau dural branche transverse ; B5 : Rameau dural branche antéro-supérieure ; C0 : Nerf rachidien ; C1 : Artère radiculaire ; C2 : Rameau radiculaire antérieur ; C3 : Rameau radiculaire postérieur ; C4 : Racine antérieure ; C5 : Racine postérieure ; C6 : Tronc commun radiculo-médullaire antérieur et postérieur ; D0 : Axe spinal antérieur ; D1 : Branche descendante ; D2 : Branche ascendante ; D3 : Axe spinal antérieur fenestré ; D4 : Axe spinal antérieur dupliqué ; D5 : Artère sulco-commissurale ; E0 : Axe spinal postéro-latéral ; E1 : Tronc spinal postéro-latéral « bilatéral » ; E2 : Anastomose transverse postérieure ; E3 : Artère spinale latérale ; E4 : Anastomose coronaire ; E5 : Artère funiculaire postérieure (cordonale) ; E6 : Anastomose inter-coronaire ; E7 : Artère funiculaire antérieure (cordonale) ; F0 : Corne postérieure ; F1 : Canal épendymaire ; F2 : Anastomose intra-médullaire longitudinale postérieure ; F3 : Anastomose intra-médullaire longitudinale latérale ; F4 : Rameau perforant ; F5 : Anastomose intra-médullaire longitudinale médiane ; F6 : Anastomose intra-médullaire longitudinale antérieure

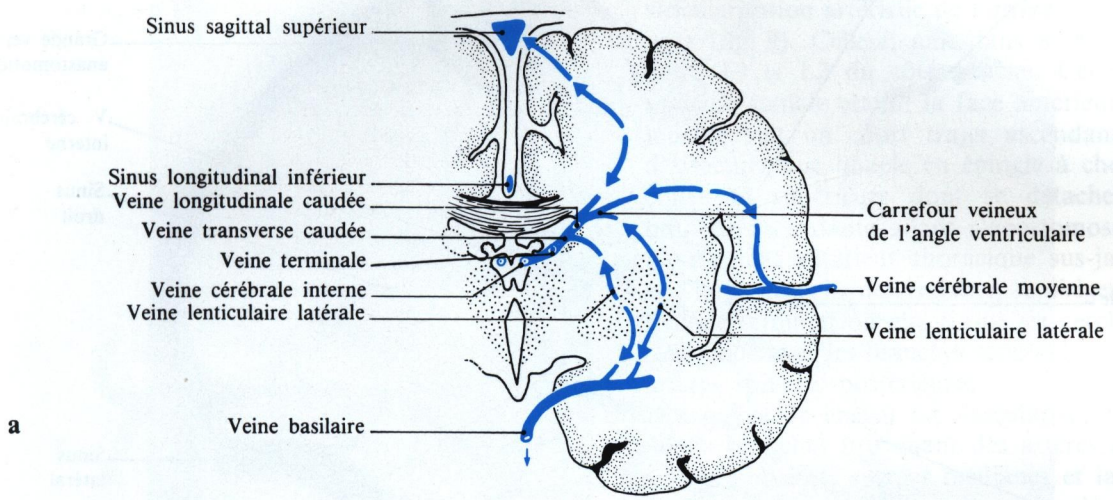

a

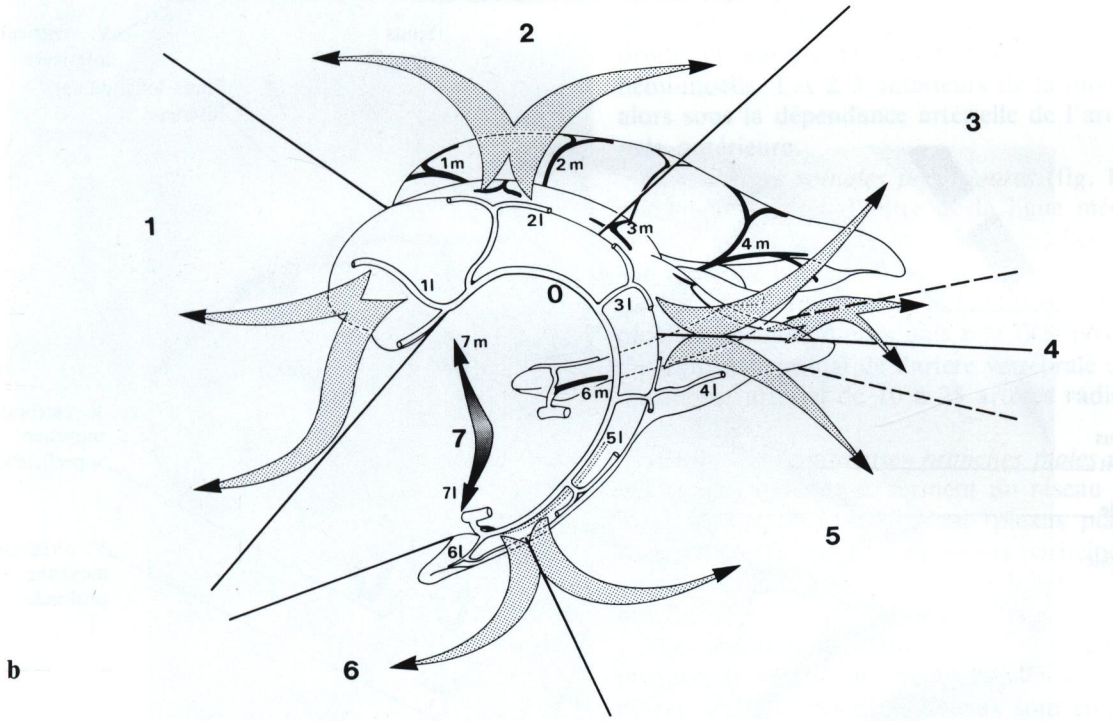

b

Fig. 8. a. Les anastomoses veineuses transcérébrales (d'après Lazorthes, Gouazé et Salamon (1976) Vascularisation et circulation de l'encéphale, tome I, p 253. Masson, Paris) ; **b.** Représentation schématique du drainage veineux des parois des ventricules latéraux. Les flèches représentent les zones d'anastomoses entre le territoire profond (les veines ventriculaires et caudées) et le système cortical dans le secteur frontal (1) fronto-pariétal (2), du carrefour (3), occipital (4), temporal (5) et temporo-polaire (6). Les anastomoses interstriées (7) mettent en communication les réseaux veineux sous épendymaires de la corne frontale et de la corne temporale du ventricule latéral. Les veines du groupe médian (m) et du groupe latéral (1) identifiées par secteur constitueront les zones de convergence (ou de divergence) des v. anastomotiques trans-cérébrales. 1l v. caudée antérieure et antéro-inférieure, 1m v. septale, 2l v. caudée postérieure, 2m v. septale postérieure, 3l v. atriale latérale, 3m v. atriale médiane, 4l v. de la corne postérieure, 5l v. ventriculaire inférieure, 6l v. ventriculo-amygdalienne, 6m v. hypocampique, 7l v. striée inférieure, 7m v. striée supérieure, v. thalamo-striée

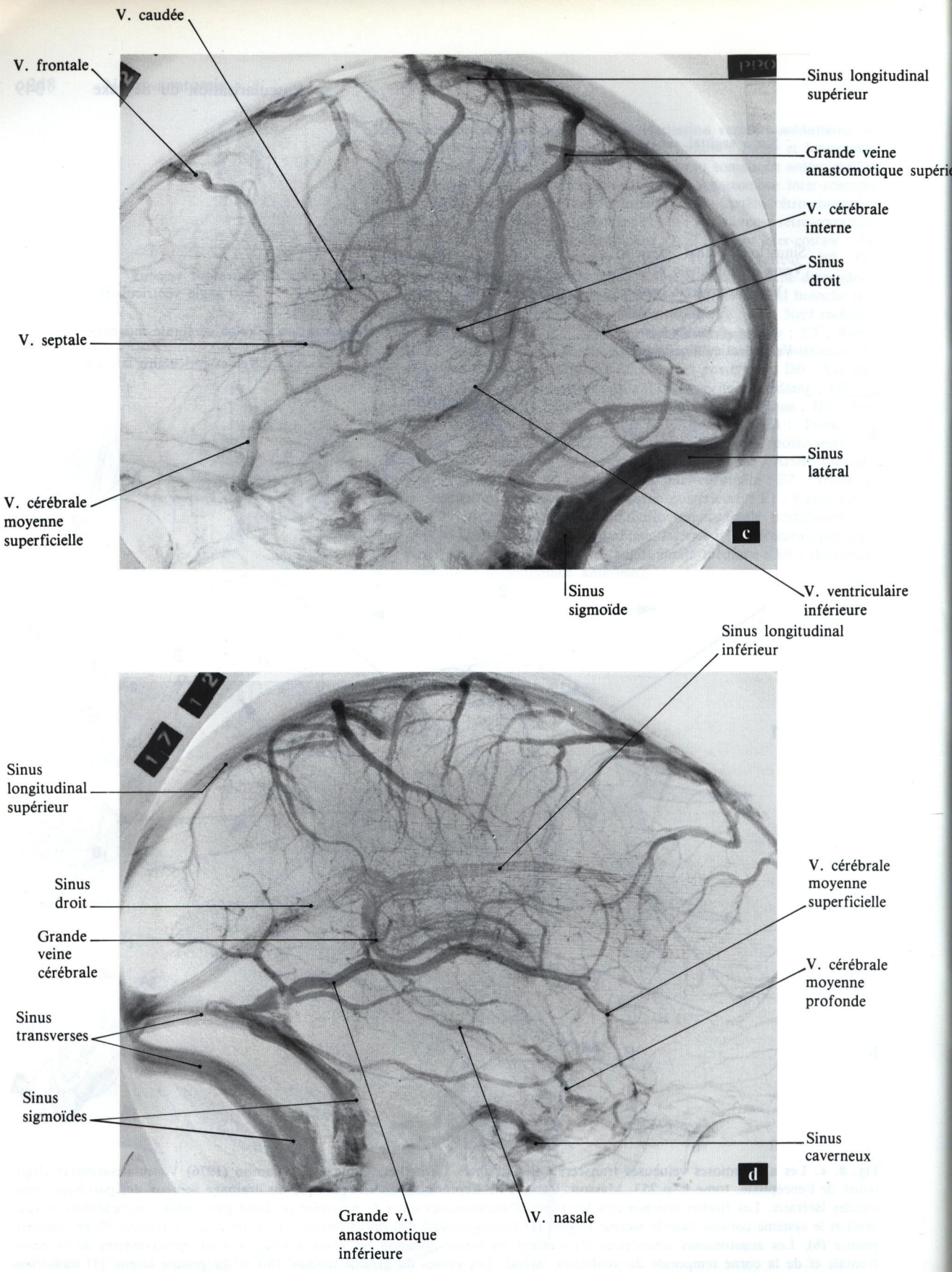

Fig. 8. c, d. Temps veineux d'une angiographie carotidienne en incidence de profil. La veine septale et la veine caudée sont bien visibles. La veine cérébrale interne reçoit en arrière du bourrelet du corps calleux, la veine basale. La veine ventriculaire inférieure, bien visible ici, draine la substance blanche de la portion adjacente de la corne inférieure (temporale) et du carrefour ventriculaire ; elle reçoit la veine choroïdienne inférieure non visible sur cette angiographie

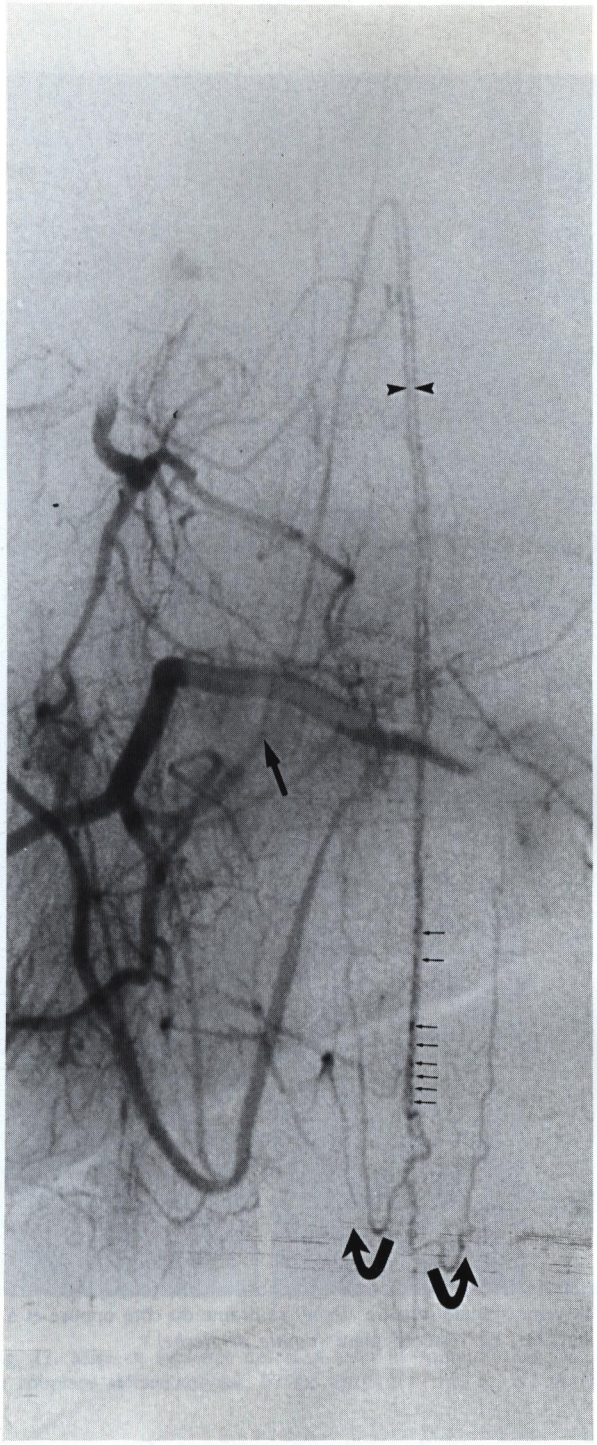

Fig. 9. Artériographie spinale sélective. Injection d'une artère lombaire du côté droit. L'artère alimentant l'axe spinal antérieur de la région thoraco-lombaire (artère d'Adamkiewicz) est bien visible (*flèche*). On remarque également le dédoublement de l'axe spinal antérieur (*pointe de flèches*) ; fréquent au niveau cervical, il est rarement observé au niveau lombaire. Au niveau du cône terminal, on retrouve les anastomoses de l'axe spinal antérieur avec les axes postéro-latéraux (*flèches courbes*) constituant à ce niveau l'anastomose « en corbeille ». Noter le départ des artères sulcales vues en section, naissant de l'axe spinal antérieur dont la densité est relativement élevée au niveau du cône terminal *(petites flèches)*

vascularisation artérielle de l'*artère d'Adamkiewicz* (fig. 9). Celle-ci naît dans 85 % des cas entre T9 et L2 du côté gauche. Cette artère radiculo-spinale atteint la face antérieure de la moelle, suit un court trajet ascendant avant d'effectuer une boucle en épingle à cheveux à convexité supérieure dont se détachent une branche ascendante allant s'anastomoser avec l'axe spinal antérieur thoracique sus-jacent et une large branche descendante, se dirigeant vers le cône terminal où elle forme un cercle anastomotique avec les branches terminales des deux artères spinales postérieures.

La queue de cheval est vascularisée par une ou deux branches provenant des artères lombaires, ilio-lombaires, sacrées médianes et latérales. Celles-ci participent également au cercle anastomotique péri-cônal.

Les *artères perforantes* de l'artère spinale antérieure (fig. 1) cheminent dans le sillon médian antérieur, se divisent en profondeur en branches droite et gauche et vascularisent ainsi chaque hémi-moelle. Les 2/3 antérieurs de la moelle sont alors sous la dépendance artérielle de l'artère spinale antérieure.

Les *artères spinales postérieures* (fig. 11) cheminent de part et d'autre de la ligne médiane à la face postérieure de la moelle qu'elles longent sur toute sa hauteur. Ces artères spinales postérieures vascularisent ainsi le tiers postérieur de la moelle. Chacune d'elles naît à la face postérieure du segment terminal de l'artère vertébrale et reçoit un apport artériel de 10 à 23 artères radiculaires postérieures.

Enfin, de nombreuses *branches piales* naissent des artères spinales et forment un réseau anastomotique superficiel périspinal (plexus pial). Des branches perforantes de ce plexus participent à la vascularisation de la partie périphérique de la moelle.

Les anastomoses entre territoires superficiel et profond se font ici au niveau capillaire et non au niveau artériel : ces deux réseaux sont en effet de type terminal.

Veines du névraxe

Les veines du névraxe présentent une caractéristique oubliée, l'**anastomose trans-parenchymateuse** (fig. 8), qui existe au niveau de la moelle, du tronc cérébral, du cerveau. Elle représente l'axe d'équilibre hémodynamique des veines profondes homologues des artères perforantes. Les variétés

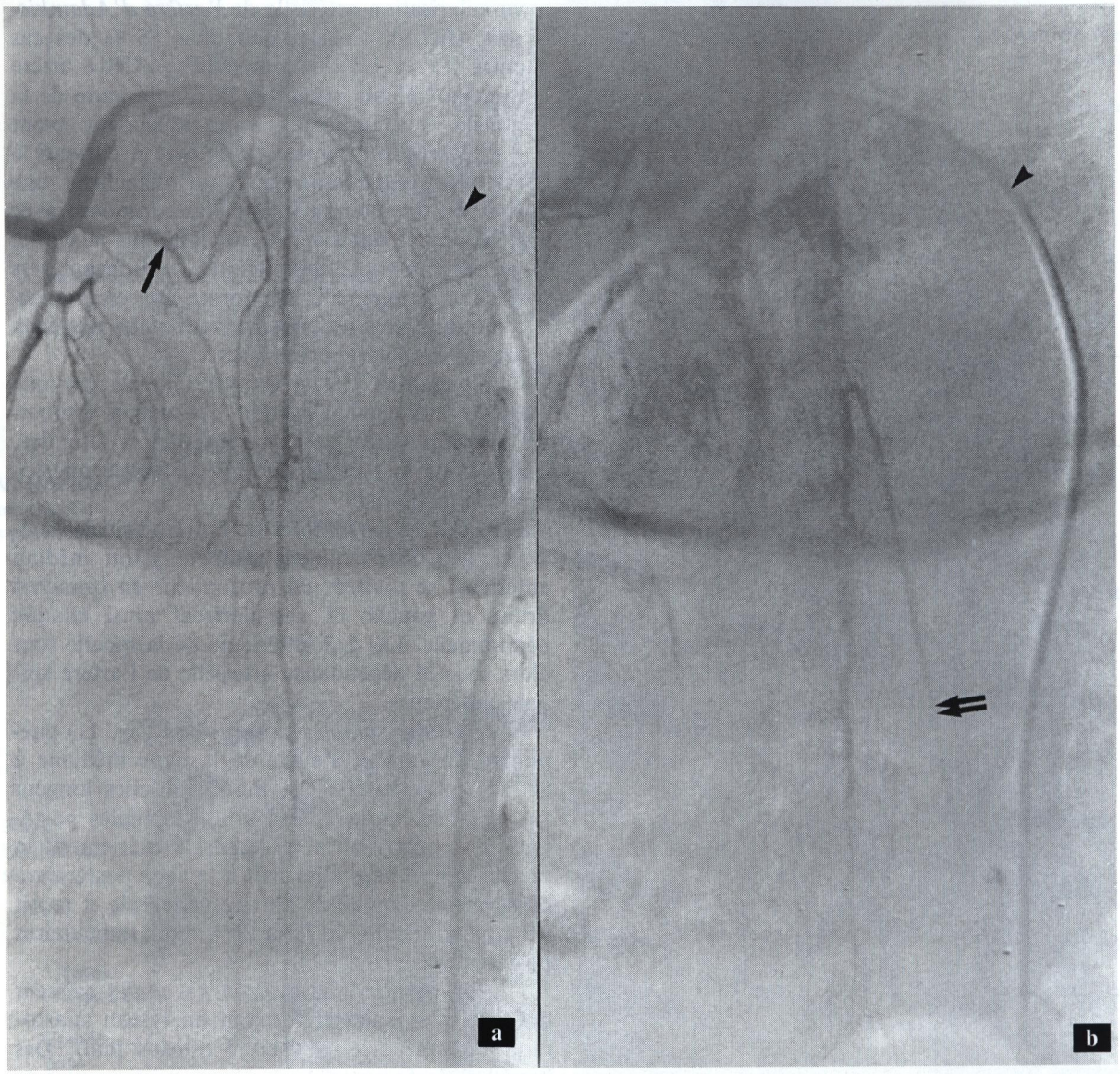

Fig. 10. Angiographie spinale sélective. En **a**, injection d'une artère intercostale fournissant l'apport artériel principal à l'axe spinal antérieur *(flèche)*. Noter sur le temps veineux (en **b**) que la veine spinale *(double flèche)* se draine du côté opposé et à un niveau différent, comme le montre la position du cathéter qui, lui, est resté en place *(pointe de flèche)*

de drainage du parenchyme cérébral et spinal s'agencent autour de cet axe transparenchymateux. Deux types anatomiques extrêmes illustrent le caractère fonctionnel de ce système : la *dominance corticale* qui draine les régions profondes dans les collecteurs superficiels, la *dominance profonde* qui draine les régions sous-corticales dans les veines profondes. Au niveau de la moelle ces variétés n'existent pas car les équivalents du cortex, des noyaux gris et des ventricules sont répartis de façon symétrique et concentrique. Ces extrêmes anatomiques ont été décrits comme des « malformations veineuses », alors qu'il s'agit d'anomalies non pathologiques du développement veineux à l'image des variétés rares du système artériel. Comme pour les artères, ces extrêmes représentent des dispositions naturellement peu flexibles rendant le territoire drainé sensible à toute altération de ce système.

Les collecteurs veineux sont variables, comme

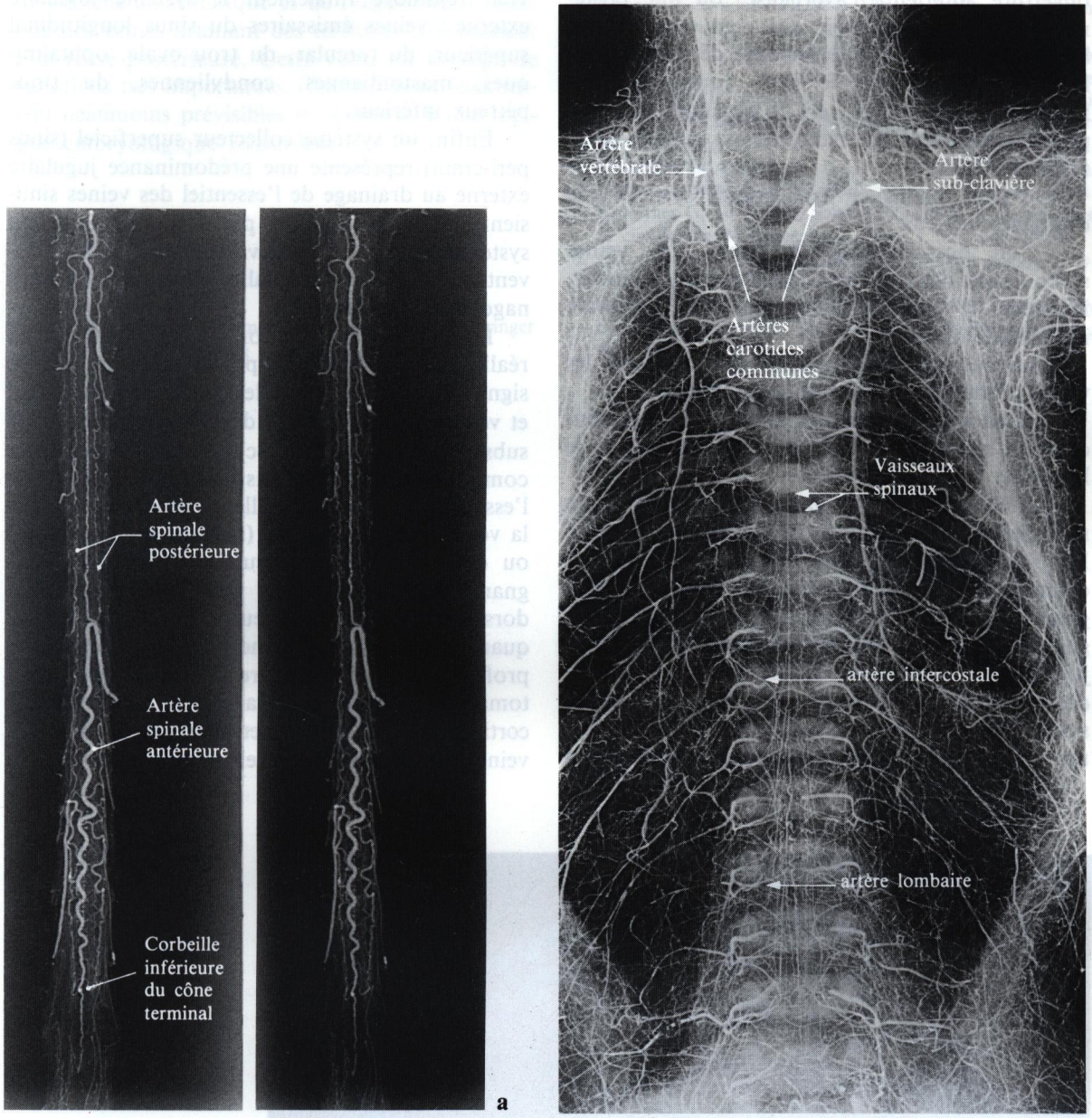

Fig. 11. Mise en évidence des axes artériels spinaux antérieur et postérieur sur une préparation anatomique. En **a,** images en couplage stéréoscopique. En **b,** fœtus à terme injecté après résection des viscères thoraco-abdominaux et de l'aorte

les distributeurs ; ils ne suivent pas les artères, même s'ils circulent dans le même espace sub-arachnoïdien.

Ainsi, la veine spinale principale n'accompagne pas la source artérielle principale, (fig. 10) de même que les dispositions anatomiques des veines cérébrales ne coïncident pas avec celles des artères (fig. 7). Les veines circonférentielles courant à la superficie du névraxe convergent vers des vaisseaux collecteurs avant de rejoindre les sinus duraux. Ces veines superficielles sont soit corticales hémisphériques, soit « profondes » dans la fissure choroïdienne. Ce système profond converge dans un fer à cheval veineux constitué par les deux veines basales et la grande veine cérébrale (v. de Galien).

Les veines circonférentielles du cortex et de la fissure choroïdienne sont en équilibre entre une

ouverture antérieure caverneuse, ou une postérieure dans le sinus droit. On peut trouver tous les intermédiaires entre le drainage de tous les collecteurs veineux dans le sinus caverneux et à l'opposé leur drainage vers le torcular. Une disposition identique est retrouvée au niveau de la fosse postérieure.

On peut distinguer trois grands systèmes de drainages veineux :

- l'un dorso-médian, composé des veines s'abouchant dans le sinus longitudinal supérieur, inférieur, le sinus droit et la veine cérébrale interne (de Galien).
- un système ventro-latéral qui regroupe les veines s'abouchant dans le sinus latéral.
- et un groupe antérieur, correspond à l'abouchement latérosellaire ou caverneux des veines de la région insulo-temporale.

Les équilibres réciproques entre chacune de ces modalités de drainage sont variables (fig. 8a et b), Les veines émissaires de ce système montrent quant à elles un équilibre entre les drainages rejoignant le système jugulaire interne et ceux rejoignant le système jugulaire externe. Si les golfes jugulaires, à l'extrémité distale des sinus sigmoïdes, représentent l'ouverture traditionnelle vers le système jugulaire interne, la plupart des autres veines émissaires du système veineux intra-crânien vont rejoindre finalement le système jugulaire externe : veines émissaires du sinus longitudinal supérieur, du torcular, du trou ovale, ophtalmiques, mastoïdiennes, condyliennes, du sinus pétreux inférieur.

Enfin, un système collecteur superficiel (sinus péri-crani) représente une prédominance jugulaire externe au drainage de l'essentiel des veines sinusiennes intra-crâniennes par l'intermédiaire du système diploïque ; cette variété extrême est souvent associée à des anomalies importants du drainage sigmoïdo-jugulaire.

Les veines dites profondes regroupement en réalité sous la même appellation des veines de signification différente : les veines choroïdiennes et ventriculaires qui vont drainer une partie de la substance blanche (fig. 8c), le sang veineux des commissures inter-hémisphériques ainsi que l'essentiel du striatum. Elles s'aboucheront dans la veine cérébrale interne (système dorso-médian) ou dans la veine ventriculaire inférieure, rejoignant le système de la veine basale (système dorso-médian ou antérieur). La veine basale, quant à elle, est une veine à la fois corticale et profonde par son territoire, et ses rapports anatomiques. Elle draine à la fois du sang veineux cortical d'origine frontale et temporale interne, des veines thalamiques, des veines striées, des veines

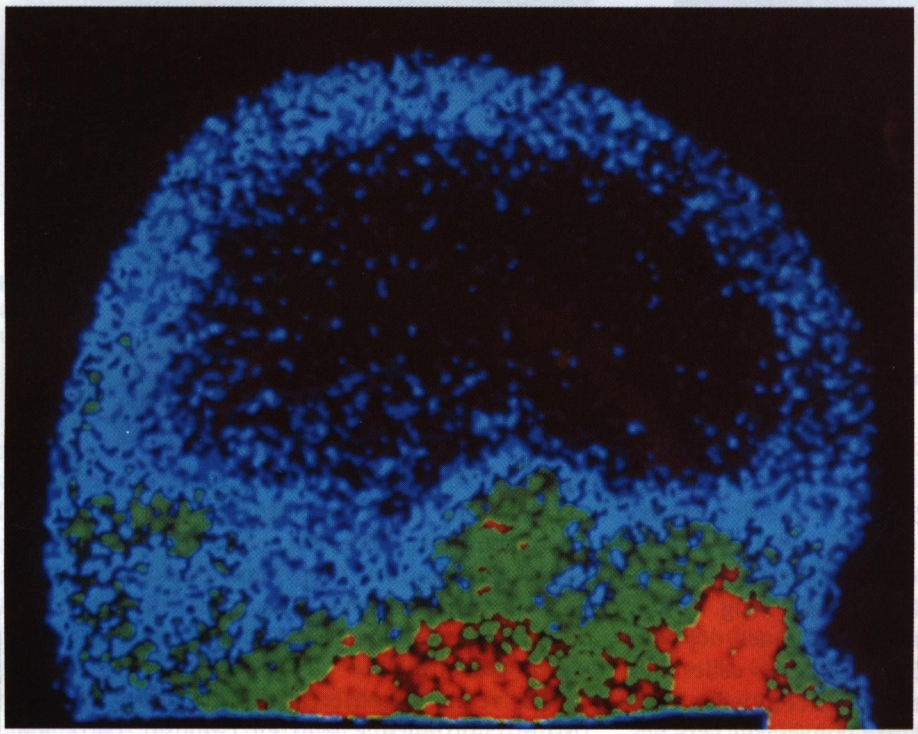

Fig. 12. Hémisphère cérébral droit normal. Scintigraphie utilisant un radio-isotope ne franchissant pas la barrière hémato-encéphalique

de système chiasmatique et de l'hippocampe ainsi que des veines drainant des territoire appartenant à la fosse postérieure. Cette veine est le siège de variations très importantes. Toutes ces variétés restent néanmoins prévisibles et obéissent à une logique embryologique rigoureuse.

Bibliographie

1. Duvernoy H (1978) Human brain stem vessels. Springer Verlag Berlin Heidelberg New York
2. Kapp J, Schmidek H (1984) The cerebral venous system and its disorders. Grüne and Stratton, Orlando
3. Lasjaunias P, Berenstein A (1986) Surgical Neuroangiography. Tome I : Functional anatomy of craniofacial arteries. Tome III : Functional vascular anatomy of brain, spinal cord and spine (to be published). Springer Verlag Berlin Heidelberg New York
4. Lazorthes G, Gouazé A, Djindjian R (1973) Vascularisation et circulation de la moelle épinière. Masson, Paris
5. Lazorthes G, Gouazé A, Salamon G (1976) Vascularisation et circulation de l'encéphale, Tome I. Masson, Paris
6. Osborn AG (1980) Introduction to cerebral angiography. Harper and Row, Hagerstown
7. Szikla G, Bouvier G, Hori T, Petrov V (1977) Angiography of the human cortex. Springer Verlag Berlin Heidelberg New York

CHAPITRE 32

Ontogenèse du système nerveux : organogenèse, maturation, croissance, sénescence, malformations et troubles du développement

J Bossy
R O'Rahilly et F Müller*

L'ontogénèse du système nerveux regroupe l'ensemble des processus morphologiques et fonctionnels qui aboutissent à sa maturité normale, et ceux qui interviennent dans l'apparition des malformations, des dysfonctions et de la sénescence.

La notion de temps et d'espace sont en permanence imbriquées comme dans toute l'embryologie. Le système nerveux vivant en perpétuel changement, il peut accroître ses potentialités et ses richesses, ou au contraire les perdre et les restreindre progressivement ou brusquement.

Considérations générales

Le développement du système nerveux comprend :

1) une évolution macroscopique, la morphogénèse dont dérive la classification en stades de la période embryonnaire ;
2) une évolution des cellules nerveuses englobant non seulement l'histogénèse, mais également la maturation et l'évolution de cellules spécifiques ;
3) une biogénèse qui sort du cadre morphologique mais qui explique qu'un système nerveux macroscopiquement et microscopiquement sain puisse ne pas fonctionner normalement. Les processus neurochimiques y ont une part primordiale.

* *Carnegie Laboratories of Embryology, CPRC Davis, Calif 95616, USA*

Processus organogénétiques

Différents processus vont concourir à l'organogénèse du système nerveux :

- les ***multiplications cellulaires***, qui chez l'homme s'arrêteraient au 8e mois de la vie intra-utérine ;
- les ***destructions cellulaires*** et différents ***processus régressifs*** [6]. Normalement 50 % des cellules meurent ; mais ce taux atteint 100 % lorsque la zone cible correspondante est absente. Ce taux peut être inférieur à 50 % s'il existe des zones surnuméraires ou des facteurs trophiques exogènes ;
- les ***déplacements cellulaires*** et les phénomènes de ***neurobiotaxie*** se poursuivant chez l'homme pendant quelques semaines au-delà de la naissance [25]. Ils permettent la formation des centres et des faisceaux nerveux grâce à l'attirance réciproque des structures ayant des fonctions identiques, similaires ou connexes. L'organisation fonctionnelle des structures nerveuses en dépendra ;
- l'accroissement, la simplification puis la prolifération des ***arborisations fibrillaires*** et surtout dendritiques, permettant à un neurone de réaliser dans un premier temps des contacts avec des éléments voisins ; dans un deuxième temps les arborisations n'ayant pas réalisé de contacts fonctionnels disparaissent ; enfin dans un troisième temps les arborisations vont se multiplier à nouveau pendant toute la période de maturation pour aboutir au dispositif définitif ;
- les ***contacts synaptiques*** s'établissant progressivement. Ce sont eux qui « fixent » l'arborisation des fibres nerveuses. Aucune synapse nor-

male ne se développerait après la fin de la maturation, vers 12 ans ;

- la ***myélinisation***, processus qui paraît surajouté malgré son importance biologique et clinique. La chronologie de la myélinisation varie suivant les régions et les faisceaux, elle commence au début de la période fœtale pour se terminer vers l'âge de 4 ans, et même 10 ans pour le cortex associatif.

Principes généraux du développement du système nerveux

Anokhin [1], d'un point de vue biologique théorique, place la **systémogénèse** comme un régulateur général du développement nerveux. La maturation des différents organes ne se fait pas isolément, mais ce sont des systèmes fonctionnels qui arrivent à maturité progressivement. Des parties d'organes arrivent à maturité avant d'autres parce qu'elles sont intégrées dans un système fonctionnel dont l'organisme a besoin pour poursuivre son développement. Ainsi se forment le système circulatoire, le système alimentaire, etc...

Comme Hooker [1952], Humphrey [13], et plus récemment de Vries, Visser et Preschtl [18] l'ont montré, les réactions motrices vont se préciser et devenir de plus en plus électives au cours de la vie fœtale.

Deux principes généraux du développement du système nerveux doivent être soulignés : 1) le développement du système nerveux périphérique se fait selon une *séquence proximo-distale* (Anokhin [1] l'a montré pour le développement des éléments du « grasping ») ; 2) la maturation de l'encéphale se fait selon une *séquence caudo-rostrale* alors que pour la moelle épinière c'est l'inverse.

A la naissance, le système nerveux n'a pas fini son développement ; il n'est pas encore mûr. Comme l'écrivait Sperry [9], pendant la décade qui suit la naissance, le développement cérébral

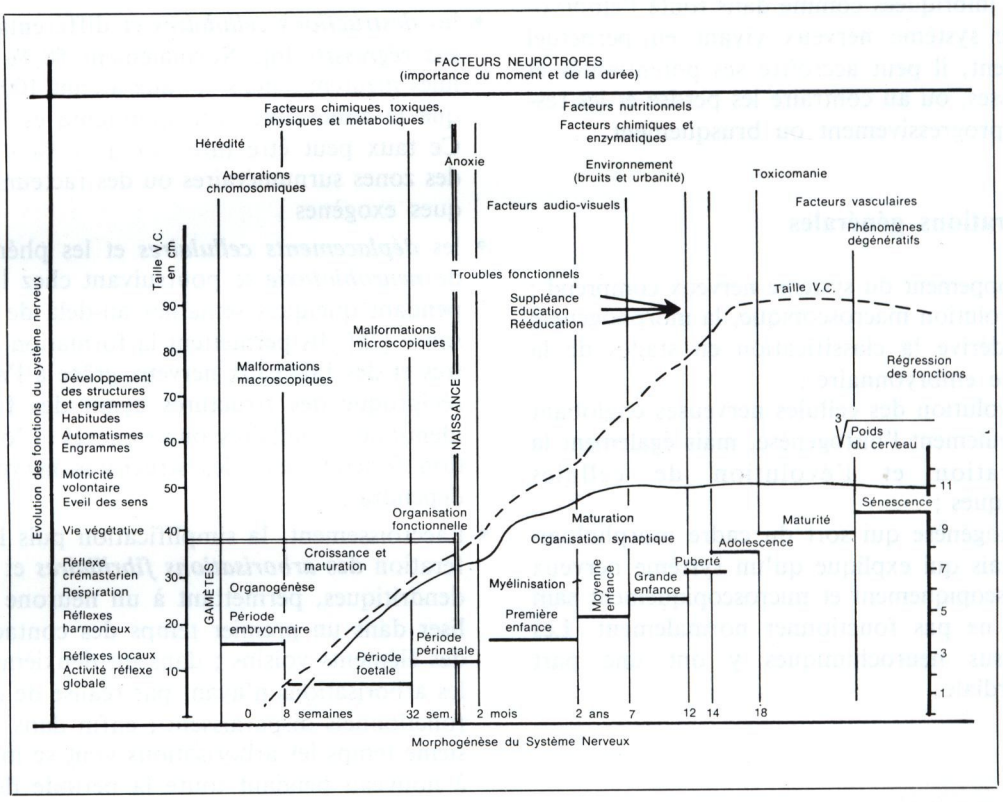

Fig. 1. Tableau général de l'évolution morphologique et biologique du système nerveux et des principaux facteurs pouvant l'influencer (modifié d'après J Bossy (1972) Aspects du développement du système nerveux et incidences cliniques de ses troubles. Gazzetta Sanitaria, XXI 4, p 148). *GL* La plus grande longueur ; cette mesure est actuellement préférée à la taille vertex-coccyx

présente un type spécial de *plasticité fonctionnelle* et une potentialité particulière pour la formation à long terme de l'organisation cérébrale et du comportement. L'organisation interneuronale pourrait être différente dans le cortex jeune et le cortex adulte puisque les neurones peuvent se déplacer vers d'autres localisations ; de plus, les synapses pourraient ne pas être permanentes [7]. Pendant cette première décade postnatale, l'organisation du système nerveux dépend non seulement des forces de croissance, mais aussi des effets du comportement, de l'apprentissage, de l'environnement [9].

La période de *croissance* est un équilibre dynamique qui progresse grâce à la plasticité et à la potentialité évolutive des éléments mis en jeu alors que la *maturité* est un équilibre statique sans progression. On peut ajouter que la sénescence est un équilibre, rétrograde cette fois, car la plasticité et la potentialité évolutive ont disparu.

La fig. 1 montre l'évolution morphologique et biologique du système nerveux et les principaux facteurs pouvant l'influencer. Ce tableau permet d'avoir une vue générale et de séparer les périodes qui seront analysées.

Morphogenèse du névraxe

Elle débute vers le 18e jour de la vie prénatale et se termine à la puberté ; on la subdivise en période embryonnaire, période fœtale et enfance.

Période embryonnaire

Elle s'étend de la fécondation au stade 23 de la Carnegie (Atlas embryologique figs. 1 à 30).

L'ensemble des structures du système nerveux et des éléments qui y sont étroitement liés vont provenir du neurectoblaste et des placodes épiblastiques. Schématiquement, au cours des différents stades embryonnaires, la gouttière neurale se ferme et devient un tube neural. Sa moitié caudale reste grossièrement cylindrique, devient la mœlle épinière ; elle est flanquée de crêtes neurales correspondant aux futures racines spinales dorsales. Son extrémité rostrale présente 3, puis 5 renflements et 4 courbures ; elle donne l'encéphale.

Certains troubles de la fécondation et des sept premiers stades embryonnaires (c'est-à-dire jusqu'au 17e jour) peuvent être générateurs de malformations. Mais ce n'est qu'au stade 8, vers le 18e jour de la vie intra-utérine qu'apparaît la première ébauche du système nerveux avec la plaque neurale qui fait suite à la ligne primitive, sur un disque embryonnaire ne dépassant pas 1,5 mm dans son grand axe. L'étude sera présentée ici **stade par stade** (1), dont l'illustration se trouve dans l'atlas embryologique et dans la fig. 2.

- ***Stade 8*** (1,0 à 1,5 mm ; 18 jours environ). Bien que le territoire de la plaque neurale soit reconnaissable au stade 7, la première apparition morphologique du système nerveux est la gouttière neurale qui se voit d'abord dans la région céphalique chez un quart des embryons de ce stade.

- ***Stade 9*** (1,5 à 2,5 mm ; 1 à 3 paires de somites ; 20 jours environ). La gouttière neurale s'allonge et se creuse ; ses bords s'élèvent et se rapprochent dans la région où apparaissent les premiers somites ce qui permet de distinguer la partie encéphalique rostralement et la partie spinale caudalement. L'apparition de la courbure mésencéphalique permet de distinguer le prosencéphale, le mésencéphale et le rhombencéphale. Certains rhombomères peuvent être identifiables. Le disque otique peut être visible sur la face latérale des plis neuraux. On doit insister sur le fait que contrairement à l'usage établi, les grandes subdivisions du cerveau humain ne commencent pas comme des « vésicules » mais comme des « renflements » des plis neuraux avant que n'apparaisse une quelconque fermeture du tube neural (Streeter, 1927, cité par [17]).

- ***Stade 10*** (2 à 3,5 mm ; 4 à 12 paires de somites ; 22 jours environ). Les plis neuraux commencent à se fusionner en regard des premiers somites faisant apparaître les neuropores. Le neuropore rostral largement ouvert permet de voir la face interne du prosencéphale et du cerveau moyen, le torus opticus et les ébauches optiques. L'adénohypophyse et l'infundibulum commencent à s'individualiser.

(1) Le terme « stade » a remplacé « horizon » de Streeter. La numérotation romaine de Streeter a été remplacée par des chiffres arabes pour les stades de la Carnegie. Le stade groupe un certain nombre de paramètres communs à tous les embryons de ce stade. La longueur ou l'âge d'un embryon ne sont pas suffisants pour spécifier un stade ; aussi l'expression « au stade 15 mm » doit-elle être remplacée par « à 15 mm » [16]

- ***Stade 11*** (2,5 à 4,5 mm ; 13 à 20 paires de somites ; 24 jours environ). Sur une vue dorsale d'un embryon entier, on voit très bien le tube et le canal neural entre les somites. Il est possible de distinguer le télencéphale du diencéphale et d'individualiser le télencéphale médian. Une condensation de la crête neurale (ganglions trigéminal et acoutico-facial) peut être distinguée sur la paroi latérale du rhombencéphale. Les irrégularités de la paroi interne du tube et du canal neural correspondent aux neuromères. Les bords du cerveau antérieur se projettent rostralement pour former les lèvres du neuropore rostral qui se ferme à la fin de ce stade, lorsque l'embryon a 20 paires de somites. La vésicule optique entre en contact avec l'ectoderme. La placode otique se creuse. Le champ nasal peut apparaître [14].

- ***Stade 12*** (3 à 5 mm ; 21 à 29 paires de somites ; 26 jours environ). C'est la fin de la neurulation primaire. Le neuropore caudal se ferme ; une dilation de la cavité du cerveau postérieur correspond au 4e ventricule dont le toit s'amincit. Plusieurs rhombomères peuvent apparaître.

  La crête neurale atteint le bourgeon du membre supérieur. La vésicule optique, la vésicule otique, les ganglions trigéminal et facio-vestibulaire se distinguent aisément. De chaque côté du vestige du neuropore rostral qui représente la future lame commissurale plutôt que la lame terminale adulte, les champs nasaux sont présents. Les vaisseaux cérébraux font leur apparition.

- ***Stade 13*** (4 à 6 mm ; 30 ou plus paires de somites ; 28 jours environ). Ce stade correspond au début de la période post-somitique. A l'exception des nerfs olfactif, optique, trochléaire et abducens, les nerfs crâniens sont en place ; les nerfs spinaux avec leurs ganglions commencent à se former à partir de la région cervicale. La courbure cervicale apparaît. Les lames alaire et basale, séparées par le sulcus limitans s'observent du mésencéphale à l'extrémité caudale. La paroi du tube neural, dans sa partie plus avancée, présente une zone épendymaire (ventriculaire), une zone du manteau et une zone marginale. Le télencéphale médian est bien visible. Les disques rétiniens et de la lentille apparaissent ; la vésicule otique se ferme et s'isole de la surface ; les disques olfactifs sont bien délimités.

- ***Stade 14*** (5 à 7 mm ; 32 jours). Les trois courbures (mésencéphalique, pontique et cervicale) sont présentes. Le quatrième ventricule se creuse en relation avec la courbure pontique et les rhombomères sont à leur développement maximum. La plaque cérébelleuse commence à se former. La vésicule otique acquiert son appendice endolymphatique. Le ganglion trigéminal est volumineux, la capsule optique avec sa fissure rétinienne est visible. Les sinus de la dure-mère se développent. Les renflements du cerveau antérieur indiquent les futurs hémisphères cérébraux. Le toit du télencéphale médian s'amincit ; le champ commissural et le sillon hypothalamique sont visibles. A l'exception des nerfs olfactif, optique, trochléaire et abducens, tous les nerfs crâniens et rachidiens sont en place.

- ***Stade 15*** (7 à 9 mm ; 33 jours environ). Les deux vésicules cérébrales se sont évaginées et l'on observe la masse commissurale séparée du chiasma optique par la future lame terminale de l'adulte. Dans la région du diencéphale, la neurohypophyse n'a pas encore fait son apparition. Dorsalement l'épiphyse cérébrale est évidente. Les gouttières rhombiques sur le plancher du 4e ventricule traduisent la formation des noyaux moteurs des nerfs crâniens. Tous les noyaux du nerf trijumeau sont en place. On peut observer le pigment rétinien, les fosses nasales et la décussation des nerfs trochléaires. La méninge primitive est bien développée.

Pendant les stades suivants, les vésicules cérébrales montrent une croissance beaucoup plus rapide que les autres parties de l'encéphale. Les différents noyaux et faisceaux s'individualisent le plus souvent selon une progression caudo-rostrale.

- ***Stade 16*** (8 à 11 mm ; 37 jours environ). La masse du système nerveux central a augmenté de 25 % et l'on observe la première différenciation corticale avec le primordium hippocampi ; la plaque colliculaire s'accroît. On peut suivre les contours du thalamus, du subthalamus et du corps strié. L'hypophyse nerveuse et les corps mamillaires commencent à se différencier. Le trou interventriculaire est encore béant.

  Les gouttières nasales s'orientent ventralement ; on peut observer l'ébauche du nerf olfactif et de la gouttière nasale. Le pédicule optique s'individualise avec la fusion des berges de la fissure rétinienne.

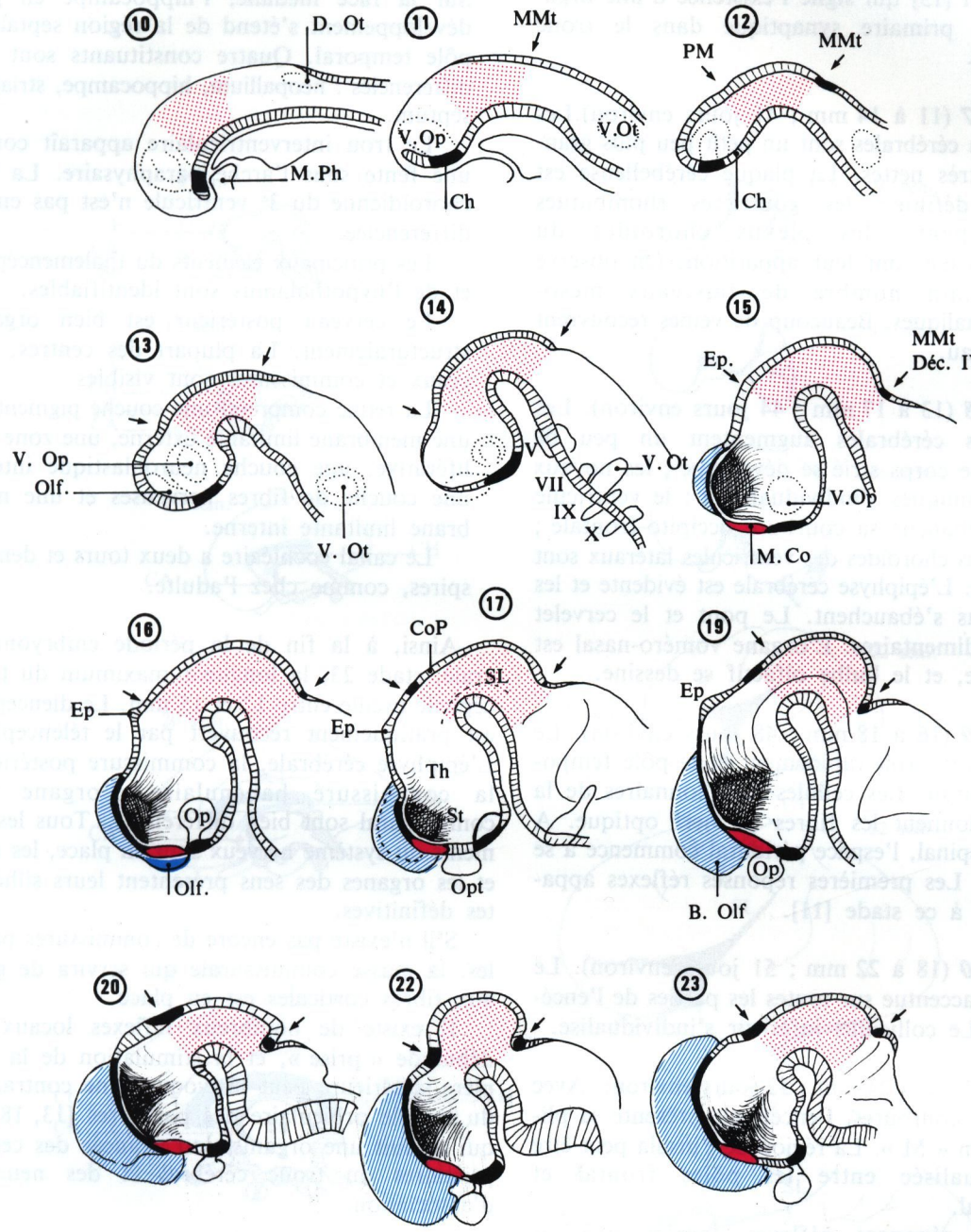

Fig. 2. Coupes médianes de l'encéphale de l'embryon humain du stade 10 au stade 23 (modifié de Bartelmez et Dekaban (1962). The early development of the human brain. Contrib Embryol 37, planches 1 à 29). Les chiffres cerclés indiquent les stades embryonnaires. Tramé rose = mésencéphale ; tramé bleu = vésicule cérébrale. *BOlf* Bulbe olfactif; *Ch* chiasma optique ou son ébauche ; *CoP* commissure postérieure ; *Dec IV* décussation du nerf trochléaire ; *DOt* disque otique ; *Ep* épiphyse cérébrale ; *MCo* masse commissurale ; *MMt* Sillon mésencéphalo-métencéphalique ; *MPh* membrane pharyngienne ; *Olf* ébauche olfactive ;*Op* œil ; *PM* sillon prosencéphalo-mésencéphalique ; *SL* sulcus limitans ; *St* corps strié ; *Th* thalamus ; *VOp* vésicule optique ; *VOt* vésicule otique

La sensibilité périorale a fait son apparition ; il existe déjà une réponse globale à sa stimulation [13] qui signe l'existence d'une organisation primaire synaptique dans le tronc cérébral.

- ***Stade 17*** (11 à 14 mm ; 41 jours environ).Les vésicules cérébrales sont un petit peu plus grandes et très nettes. La plaque cérébelleuse est mieux définie ; les gouttières rhombiques s'estompent ; les plexus choroïdes du 4e ventricule font leur apparition. On observe un certain nombre de faisceaux mésodiencéphaliques. Beaucoup de veines recouvrent le cerveau.

- ***Stade 18*** (13 à 17 mm ; 44 jours environ). Les vésicules cérébrales augmentent un peu de taille ; le corps strié se développe ; les noyaux subthalamiques s'individualisent ; le ventricule latéral ébauche sa courbure occipito-frontale ; les plexus choroïdes des ventricules latéraux sont en place. L'épiphyse cérébrale est évidente et les colliculus s'ébauchent. Le pont et le cervelet sont rudimentaires. L'organe voméro-nasal est en place, et le bulbe olfactif se dessine.

- ***Stade 19*** (16 à 18 mm ; 48 jours environ). Le néopallium croît rapidement et le pôle temporal apparaît. Les cellules ganglionnaires de la rétine donnent les fibres du nerf optique. A l'étage spinal, l'espace péridural commence à se former. Les premières réponses réflexes apparaissent à ce stade [11].

- ***Stade 20*** (18 à 22 mm ; 51 jours environ). Le relief s'accentue sur toutes les parties de l'encéphale. Le colliculus inférieur s'individualise.

- ***Stade 21*** (22 à 24 mm ; 52 jours environ). Avec les trois courbures, l'encéphale présente sa plicature en « M ». La région de l'insula peut être individualisée entre les pôles frontal et temporal.

  Des réponses réflexes locales précises apparaissent.

- ***Stade 22*** (23 à 28 mm ; 54 jours environ). La lame corticale qui deviendra le cortex cérébral, commence à se différencier dans la région du corps strié. Le colliculus supérieur et le tectum s'individualisent.

- ***Stade 23*** (27 à 31 mm ; 57 jours environ). Les hémisphères cérébraux sont proéminents et présentent une légère dépression, la fosse latérale. Sur la face médiale, l'hippocampe en plein développement s'étend de la région septale au pôle temporal. Quatre constituants sont bien différenciés : néopallium, hippocampe, striatum, septum.

  Le trou interventriculaire apparaît comme une fente sous l'arche paraphysaire. La toile choroïdienne du 3e ventricule n'est pas encore différenciée.

  Les principaux éléments du thalemencéphale et de l'hypothalamus sont identifiables.

  Le cerveau postérieur est bien organisé structuralement. La plupart des centres, faisceaux et commissures sont visibles.

  La rétine comprend une couche pigmentaire, une membrane limitante externe, une zone prolifération, une couche neuroblastique interne, une couche de fibres nerveuses et une membrane limitante interne.

  Le canal cochléaire a deux tours et demi de spires, comme chez l'adulte.

Ainsi, à la fin de la période embryonnaire vraie, stade 23, la longueur maximum du télencéphale oscille entre 12 et 15 mm. Le diencéphale est pratiquement recouvert par le télencéphale. L'épiphyse cérébrale, la commissure postérieure, la commissure habénulaire, l'organe subcommissural sont bien différenciés. Tous les éléments du système nerveux sont en place, les nerfs et les organes des sens présentent leurs silhouettes définitives.

S'il n'existe pas encore de commissures palliales, la masse commissurale qui servira de guide aux fibres corticales est en place.

Il existe de nombreux réflexes locaux, un début de « prise », et la stimulation de la paupière supérieure peut provoquer une contraction du muscle orbiculaire des paupières [13, 18], ce qui traduit une organisation avancée des centres primaires du tronc cérébral et des neurones d'association.

Période fœtale

La période fœtale s'étend de la 9e à la 40e semaine fœtale.

Elle sera caractérisée par le développement de toutes les parties du système nerveux central, mais surtout par celui des formations à peine ébauchées à la fin de la période embryonnaire. Ainsi le cer-

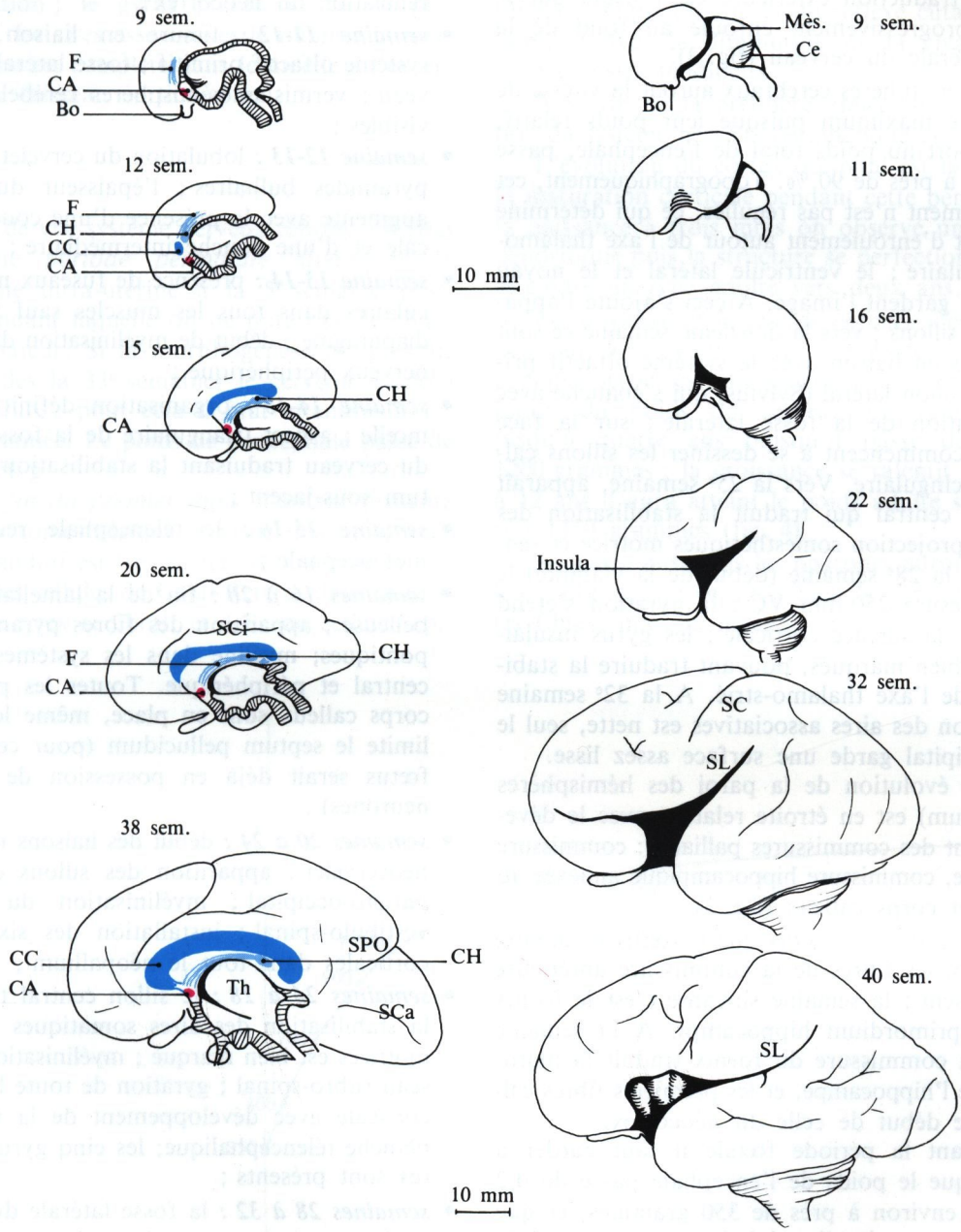

Fig. 3. Évolution du cerveau chez le fœtus humain (l'âge est indiqué en semaines). *A gauche*, vue médiale permettant de voir l'évolution du 3e ventricule et de la lame commissurale. *A droite*, vue latérale montrant la formation et l'opercularisation de la fosse latérale du cerveau. *BO* Bulbe olfactif ; *CA* commissure antérieure ; *CC* corps calleux ; *Ce* cervelet ; *CH* commissure hippocampique ; *F* fornix ; *Més* mésencéphale ; *SC* sillon central ; *SCa* sillon calcarin ; *SCi* sillon du cingulum ; *SL* sillon latéral ; *SPO* sillon pariéto-occipital ; *Th* thalamus

velet qui n'était représenté que par deux lames se rejoignant à peine sur la ligne médiane du toit du métencéphale montre une lobulation puis une lamellation de plus en plus complexe. A la 17e semaine, il aura atteint son aspect définitif.

La jonction télo-diencéphalique s'épaissit pour former le thalamus et le striatum ; leur maturation plus précoce les fixe en un axe transversal, dont la traduction extérieure est l'insula qui se trouve progressivement enfouie au fond de la fosse latérale du cerveau (fig. 3).

Les hémisphères cérébraux auront la vitesse de croissance maximum puisque leur poids relatif, par rapport au poids total de l'encéphale, passe de 50 % à près de 90 %. Topographiquement, cet accroissement n'est pas régulier, ce qui détermine un aspect d'enroulement autour de l'axe thalamo-strio-insulaire ; le ventricule latéral et le noyau caudé en gardent l'image. A ceci s'ajoute l'apparition de sillons ; vers la douzième semaine ce sont les sillons en liaison avec le système olfactif primitif, le sillon latéral (Sylvius) qui s'ébauche avec la formation de la fosse latérale ; sur la face médiale commencent à se dessiner les sillons calcarin et cingulaire. Vers la 25e semaine, apparaît le sillon central qui traduit la stabilisation des aires de projection somesthésiques motrice et sensitive. A la 28e semaine (début de la viabilité) le fœtus mesure 250 mm VC ; la gyration s'étend sur toute la surface corticale ; les gyrus insulaires sont bien marqués, pouvant traduire la stabilisation de l'axe thalamo-strié. A la 32e semaine la gyration des aires associatives est nette, seul le lobe occipital garde une surface assez lisse.

Cette évolution de la paroi des hémisphères (ou pallium) est en étroite relation avec le développement des commissures palliales : commissure antérieure, commissure hippocampique annexée au fornix, et corps calleux (fig. 3).

A la semaine 8-9 alors que le fœtus ne mesure que 4 cm, les fibres de la commissure antérieure apparaissent ; la semaine suivante c'est le fornix avec le primordium hippocampi. A la semaine 10-11, la commissure du fornix traduit la maturation de l'hippocampe, et les premières fibres calleuses, le début de celle du néocortex.

Pendant la période fœtale il faut garder à l'esprit que le poids de l'encéphale passe de 0,2 gramme environ à près de 350 grammes, et que le pourcentage de télencéphale va passer de 7 % à la semaine 8-9 à 90 % à la naissance [21] [24].

Malgré quelques tentatives, aucune classification en stades fœtaux ne paraît actuellement satisfaisante ; aussi est-ce la *séquence hebdomadaire* qui sera utilisée ici pour indiquer l'apparition des structures :

- ***semaine 8-9 :*** commissure antérieure ; développement des noyaux striés ;
- ***semaine 9-10 :*** fornix ; primordium hippocampi ;
- ***semaine 10-11 :*** commissure hippocampique ; premières fibres calleuses avec début de différenciation du néocortex ;
- ***semaine 11-12 :*** fissure en liaison avec le système olfactif primitif ; fosse latérale du cerveau ; vermis et hémisphères cérébelleux sont visibles ;
- ***semaine 12-13 :*** lobulation du cervelet ; pont et pyramides bulbaires ; l'épaisseur du pallium augmente avec la présence d'une couche corticale et d'une couche intermédiaire ;
- ***semaine 13-14 :*** présence de fuseaux neuromusculaires dans tous les muscles sauf langue et diaphragme ; début de myélinisation du système nerveux périphérique ;
- ***semaine 14-15 :*** organisation définitive de la mœlle ; aspect triangulaire de la fosse latérale du cerveau traduisant la stabilisation du striatum sous-jacent ;
- ***semaine 15-16 :*** le télencéphale recouvre le mésencéphale ;
- ***semaines 16 à 20 :*** fin de la lamellation cérébelleuse ; apparition des fibres pyramidales et pontiques; myéline dans les systèmes nerveux central et périphérique. Toutes les parties du corps calleux sont en place, même le bec qui limite le septum pellucidum (pour certains, le fœtus serait déjà en possession de tous ses neurones) ;
- ***semaines 20 à 24 :*** début des liaisons néocortex-néocervelet ; apparition des sillons central et pariéto-occipital ; myélinisation du faisceau vestibulo-spinal ; installation des six couches corticales dans tout le néopallium ;
- ***semaines 24 à 28 :*** le sillon central traduisant la stabilisation des aires somatiques sensitivo-motrices est bien marqué ; myélinisation du faisceau rubro-spinal ; gyration de toute la surface corticale avec développement de la substance blanche télencéphalique; les cinq gyrus insulaires sont présents ;
- ***semaines 28 à 32 :*** la fosse latérale du cerveau se ferme par les opercules qui se rapprochent et forment la fissure latérale du cerveau ; le paléocervelet est mature ; la myélinisation est importante dans la moelle épinière ; les aires associatives se développent avec augmentation

de volume des lobes frontal, préfrontal, pariétal et temporal ;

- ***semaines 32 à 40 :*** fin de l'opercularisation de la fosse latérale ; myélinisation de la région diencéphalique. Beaucoup de neurones corticaux n'ont pas encore terminé leur migration ; tous les types architectoniques du cortex cérébral sont établis mais avec des degrés variables de maturation ; le gyrus précentral est le plus avancé, les aires associatives le moins ; la myélinisation est complète dans le moelle à l'exception du faisceau cortico-spinal.

Enfance

Du point de vue système nerveux central, on peut isoler une *période périnatale* allant de la 33e semaine intra-utérine à la 5e semaine postnatale pendant laquelle on ne note pas de changement majeur. Si la morphogenèse est presque terminée dès la 33e semaine, le cerveau est loin d'être mature ; pour cela il faut attendre la 10e ou la 12e année. Le poids de l'encéphale passe de 350 à 1350 g.

A la *fin du premier mois*, l'enfant présente des cortex somesthésique et visuel matures, mais le cortex auditif est très en retard. On note la disparition des cellules de Cajal-Retzius dans la couche I du cortex cérébral, et celle de cellules épithéliales qui se déplacent vers la périphérie et deviennent névrogliques.

Dans la *première enfance* (jusqu'à 2 ans) la différenciation très nette de la veille et du sommeil correspond probablement à la fin de la maturation de la formation réticulaire.

A six mois, la myélinisation du système corticospinal est en relation avec la disparition du réflexe tonique du cou et du réflexe cutané plantaire, et avec la diminution de la vivacité des réflexes ostéo-tendineux.

A la fin de la première année, la myélinisation du système nerveux périphérique est terminée.

L'évolution du cortex occipital est typique de la maturation corticale pendant cette période. De la naissance à trois mois on observe un élagage dendritique puis la structure se perfectionne pour atteindre un type adulte vers deux ans.

La moyenne et la grande enfance s'étalent de deux ans à la puberté. Les changements macroscopiques seront essentiellement quantitatifs. L'évolution du poids du cerveau est remarquable jusqu'à quatre ans puisqu'il passe de 350 à 1200 grammes ; la croissance se ralentit ensuite : à 12 ans il aura atteint le poids adulte soit environ 1350 grammes (fig. 4).

A quatre ans, tous les neurones auront atteint leur taille définitive aussi bien le péricaryon que les fibres, mais la myélinisation du cortex n'est

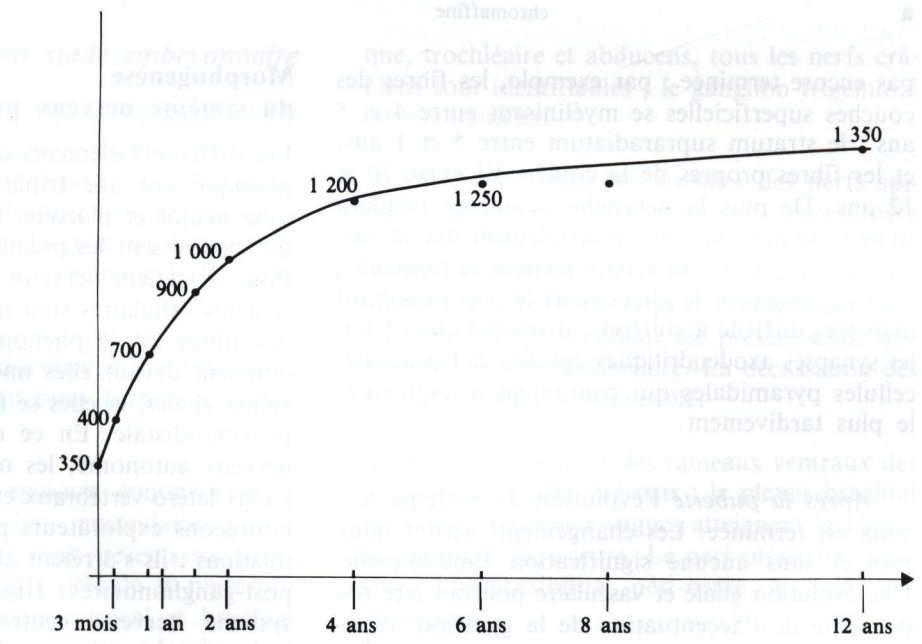

Fig. 4. Évolution du poids du cerveau pendant l'enfance (d'après Boyd, Manouvrier et des observations personnelles)

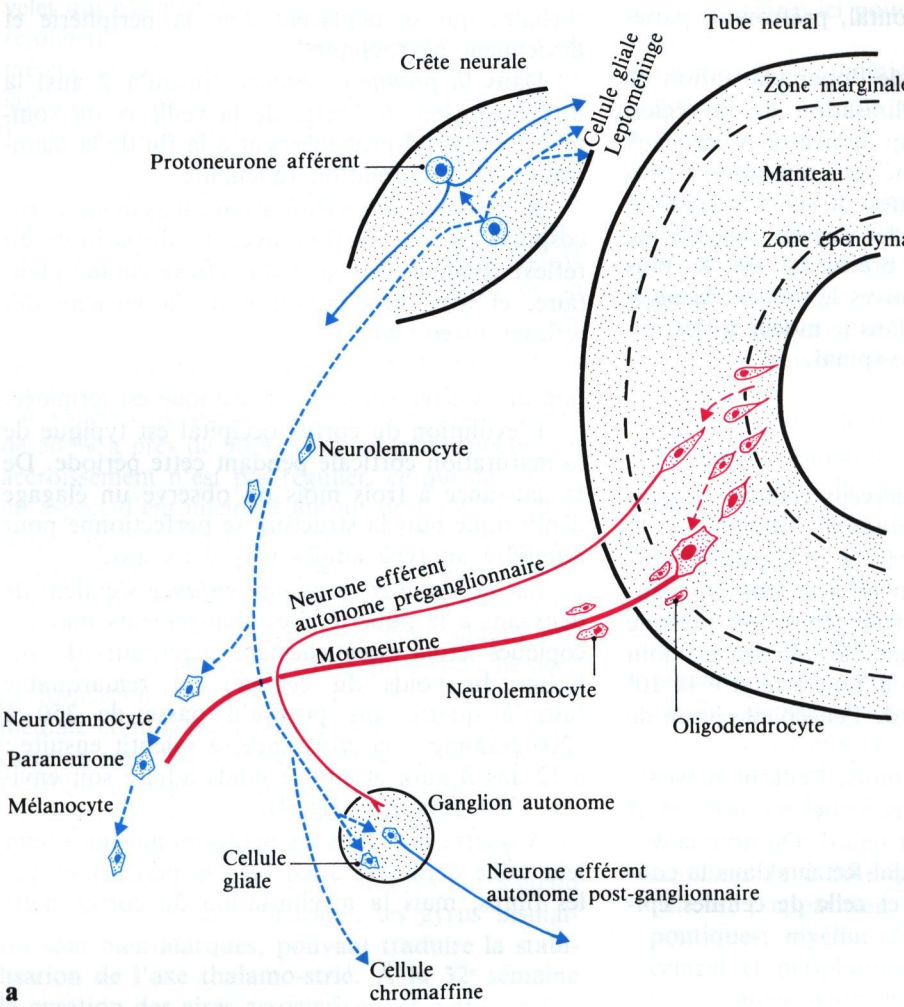

a

pas encore terminée : par exemple, les fibres des couches superficielles se myélinisent entre 4 et 5 ans ; le stratum supraradiatum entre 5 et 1 ans, et les fibres propres de la couche VI entre 10 et 12 ans. De plus la névroglie augmente pendant toute cette période, ainsi probablement que la vascularisation. Enfin la synaptogenèse se poursuit ; c'est certainement le phénomène le plus important mais très difficile à chiffrer ; il semble que ce soit les synapses axodendritiques apicales et basales des cellules pyramidales qui continuent à augmenter le plus tardivement.

Après la puberté l'évolution du système nerveux est terminée. Les changements seront minimes et sans aucune signification fonctionnelle. Une évolution gliale et vasculaire pourrait être responsable de l'accentuation de la gyration, expliquant une certaine augmentation de surface corticale que l'on pourrait suivre jusqu'à l'âge adulte.

Morphogenèse du système nerveux périphérique

Les différents éléments du système nerveux périphérique ont une triple origine : crête neurale, tube neural et placode. Ce n'est qu'au stade 12 qu'apparaissent les premières fibres périphériques. Pour le système nerveux cérébro-spinal, les déplacements cellulaires sont minimes ; la prolifération des fibres est le phénomène majeur. Les fibres poussent devant elles une coiffe qui forme leurs gaines gliales, et elles se fixent selon une séquence proximo-distale. En ce qui concerne le système nerveux autonome, les neurones des futurs ganglions latéro-vertébraux et préviscéraux suivent les bourgeons explorateurs pour atteindre leurs destinations ; ils s'arrêtent alors et envoient les fibres post-ganglionnaires (fig. 5). Comme pour le système nerveux central, l'analyse par stade embryonnaire permet de mieux en suivre la chronologie.

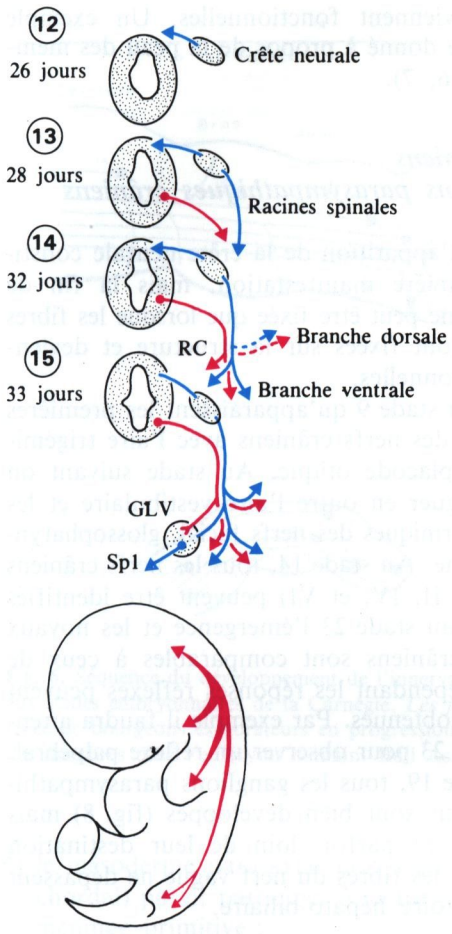

Fig. 5. a Origine des cellules nerveuses, de la névroglie et des pataneurones du système nerveux périphérique cérébrospinal et autonome ; **b** séquence de l'apparition des formations nerveuses périphériques. Les *chiffres cerclés* correspondent aux stades embryonnaires. Les flèches rouges sur l'embryon indiquent l'évolution temporo-spatiale des éléments périphériques. Les premiers éléments apparaissent dans la région cervicale ; ainsi un segment de membre inférieur est-il en retard d'un stade sur le segment correspondant du membre supérieur. GLV : ganglion latéro-vertébral ; RC : rameau communicant ; Sp : nerf splanchnique

b

Analyse séquentielle par stade embryonnaire

- ***Stade 12 :*** on voit des fibres quitter la crête neurale en direction du tube neural ; le disque nasal est présent et en regard on observe un remaniement de l'épithélium neural.

  La vésicule optique, la crête trigéminale, la vésicule otique et la crête faciale sont identifiables.

- ***Stade 13 :*** les racines dorsales et ventrales sont constituées et s'accolent pour former les nerfs spinaux.

- ***Stade 14 :*** les nerfs spinaux commencent à s'attacher aux ébauches musculaires ; des rameaux communicants sont présents sur presque tout le tronc. Il existe près de 30 paires de nerfs spinaux ; les plexus cervical et brachial amorcent leur formation ; le plexus lombo-sacré s'ébauche. A l'exception des nerfs olfactif, optique, trochléaire et abducens, tous les nerfs crâniens sont identifiables ; le ganglion trigéminal est volumineux.

- ***Stade 15 :*** les branches dorsales des nerfs spinaux sont bien individualisées sur presque toute la hauteur du rachis.Les ganglions des chaînes latéro-vertébrales et préviscérales commencent à apparaître selon une séquence crânio-caudale. Le nerf laryngé supérieur est présent ainsi que le ganglion submandibulaire. La décussation des nerfs trochléaires est visible.

- ***Stade 16 :*** La plupart des rameaux ventraux des nerfs spinaux sont présents ; le plexus brachial est formé. Les nerfs vagues atteignent la région médiastinale supérieure. Le nerf olfactif s'ébauche. La sensibilité péri-orale a fait son apparition.

- ***Stade 17 :*** Les branches dorsales des nerfs spi-

naux sont en place sur toute la hauteur de l'embryon, mais restent encore dans le myotome. Les nerfs médian, radial et ulnaire atteignent la main. Le nerf olfactif et le complexe terminal-voméronasal sont en place.

- ***Stade 18 :*** Les ganglions spinaux commencent à se localiser dans les futurs trous intervertébraux. L'émergence et les noyaux des nerfs crâniens sont comparables à ceux de l'adulte. Les fibres du nerf vague atteignent la région gastrique. Les fibres sympathiques cervicales et thoraciques atteignent la région cardiaque dorsale et l'aorte.

- ***Stade 19 :*** C'est le stade des premières réponses réflexes signant une articulation fonctionnelle entre un neurone sensitif et un neurone moteur. Tous les ganglions parasympathiques crâniens sont en place et bien développés. Les cellules ganglionnaires de la rétine donnent les fibres du nerf optique.

- ***Stade 20 :*** L'organisation des éléments spinaux se précise dans le sens crânio-caudal. Certaines fibres rétiniennes peuvent atteindre le cerveau.

- ***Stade 21 :*** Les fibres nerveuses se fixent sur la peau de la région de la phalange moyenne pour les doigts et de la phalange proximale pour les orteils.

- ***Stade 22 :*** Les fibres vagosympathiques se destinant au cœur suivent les artères coronaires. Des fibres nerveuses se fixent sur la musculeuse de la portion moyenne de l'anse intestinale.

- ***Stade 23 :*** Les ganglions spinaux sont tous dans les trous intervertébraux. La rétine présente deux couches neuroblastiques. Les filets olfactifs s'organisent en deux rangées médiale et latérale ; le ganglion terminal commence à diminuer de taille. Le canal cochléaire a deux tours et demi de spires comme chez l'adulte. Le schéma de l'innervation cardiaque est comparable à celui de l'adulte avec d'évidentes relations entre le système nerveux et le tissu nodal.

Racines et nerfs spinaux

L'organogenèse des racines et nerfs spinaux est schématisée sur la fig. 5, mais il faut souligner que pour la portion périphérique trois étapes doivent être séparées : 1) les fibres atteignent topographiquement une structure ; 2) elles s'y fixent ; puis 3) deviennent fonctionnelles. Un exemple peut en être donné à propos de la peau des membres (figs. 6, 7).

Nerfs crâniens et ganglions parasympathiques crâniens

Là encore l'apparition de la crête neurale constitue la première manifestation, mais la fin de l'évolution ne peut être fixée que lorsque les fibres nerveuses sont fixées sur la structure et deviennent fonctionnelles.

C'est au stade 9 qu'apparaissent les premières indications des nerfs crâniens avec l'aire trigéminale et la placode otique. Au stade suivant on peut distinguer en outre l'aire vestibulaire et les aires ectodermiques des nerfs facial, glossopharyngien et vague. Au stade 14, tous les nerfs crâniens (sauf les I, II, IV, et VI) peuvent être identifiés (fig. 7), et au stade 23 l'émergence et les noyaux des nerfs crâniens sont comparables à ceux de l'adulte. Cependant les réponses réflexes peuvent ne pas être obtenues. Par exemple il faudra attendre le stade 23 pour observer un réflexe palpébral.

Au stade 19, tous les ganglions parasympathiques crâniens sont bien développés (fig. 8) mais les fibres sont parfois loin de leur destination finale, ainsi les fibres du nerf vague ne dépassent pas le territoire hépato-biliaire.

Système nerveux autonome

Les rameaux communicants commencent à apparaître au stade 14, entraînant avec eux les futurs neurones post-ganglionnaires (fig. 9). Au stade 15 les ganglions des chaînes latéro-vertébrale et préviscérale commencent à faire leur apparition selon une séquence rostro-caudale ; ils indiquent donc de ce fait les nerfs splanchiques. Quant à l'ancrage viscéral des fibres autonomes, il suit une séquence spatio-temporelle régulière (fig. 10). Un réflexe oral suivi de péristaltisme digestif consacre le début de l'organisation fonctionnelle du tube digestif à la 14e semaine.

Les méninges

Une étude actualisée a été réalisée par O'Rahilly et Müller [29] qu'ils résument ainsi :

1) la plaque préchordale, qui sera l'origine des muscles de l'œil, est le site idéal pour contribuer à la formation de la tente du cervelet ;

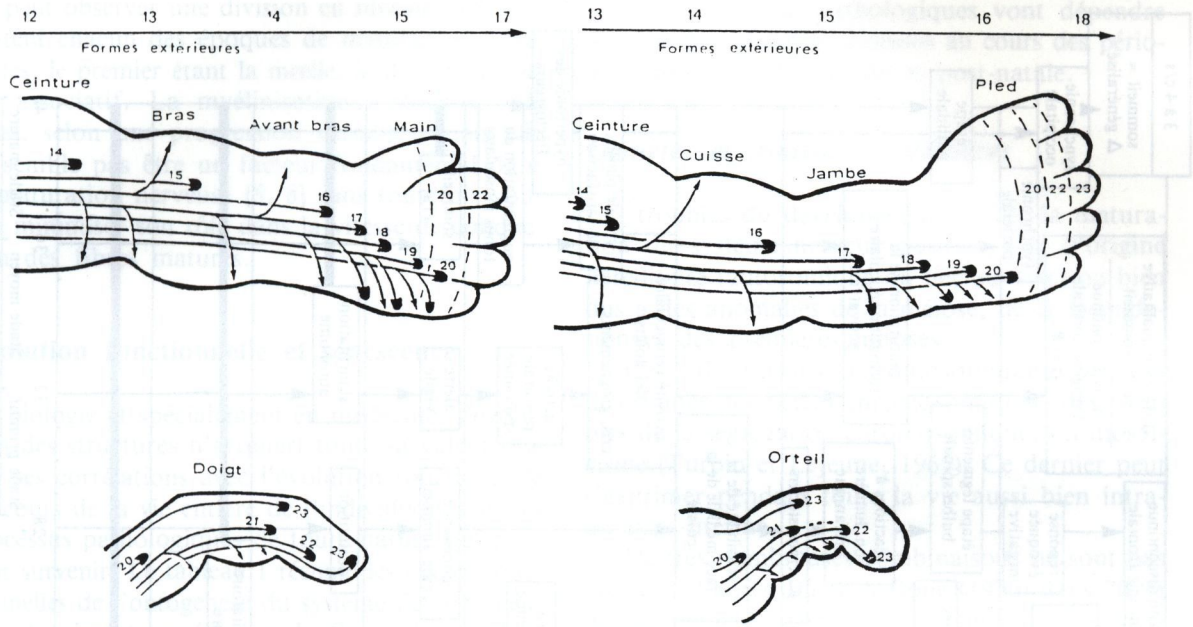

Fig. 6. Séquence du développement de l'innervation cutanée des membres chez l'embryon humain. Les *chiffres* correspondent aux stades embryonnaires de la Carnegie. *Les flèches* indiquent la présence de fibres fixées sur le chorion et les coiffes l'existence de bourgeons explorateurs en progression (d'après J Bossy (1982) Séquence du développement de l'innervation cutanée des membres chez l'embryon humain. Bull Assoc Anat 66/192 : 66-67)

2) le mésoderme para-axial non segmenté (parachordal) paraît participer à la formation de la méninge primitive ;

3) le mésoderme para-axial segmenté (somitique) apporte une importante contribution à la formation des méninges spinales ; mais ce n'est pas sûr pour la région occipitale ;

4) les cellules de la crête neurale (mésectoderme) contribuent à la formation de la pie-mère du cerveau postérieur et peut-être spinale. Le périoste des os frontaux et le septum nasal (dérivant peut-être de la crête neurale) forme la faux du cerveau et la méninge adjacente ;

5) les neurolemnocytes forment les gaines des nerfs périphériques dérivant de la crête neurale ;

6) malgré certaines assertions, rien ne prouve que des cellules du tube neural puissent donner des éléments méningés.

La figure 11 montre le développement des méninges crâniennes d'après ces auteurs. Sur ce schéma général, il faut envisager toutes les variations locales y compris les espaces, qui jouent un rôle important en neuropathologie.

Évolution des neurones et gradients de l'organisation nerveuse [3]

Avec d'importantes variations dans le temps et dans l'espace, l'évolution des cellules nerveuses se fait selon la même séquence :

1) multiplication cellulaire qui s'arrête peut-être à la 20e semaine, mais en tout cas ne dépasse pas le 8e mois chez l'homme ;
2) déplacement cellulaire et destruction cellulaire aboutissant à une organisation, dominée par le phénomène de neurobiotaxie ;
3) apparition, anarchique souvent, de fibres nerveuses, puis d'épines dendritiques ;
4) formation de synapses qui stabilisent la cellule ;
5) élagage des arborisations non fonctionnelles (c'est-à-dire sans contact synaptique) ;
6) accroissement de taille du péricaryon et des fibres ;
7) enrichissement de l'arborisation fibrillaire et des contacts synaptiques ;
8) myélinisation.

Les corps de Nissl ne sont un critère de maturation que pour certaines cellules nerveuses.

Toutes ces constatations ou observations permettent d'établir des gradients de l'organisation nerveuse (fig. 12).

Dans l'ensemble du système nerveux central,

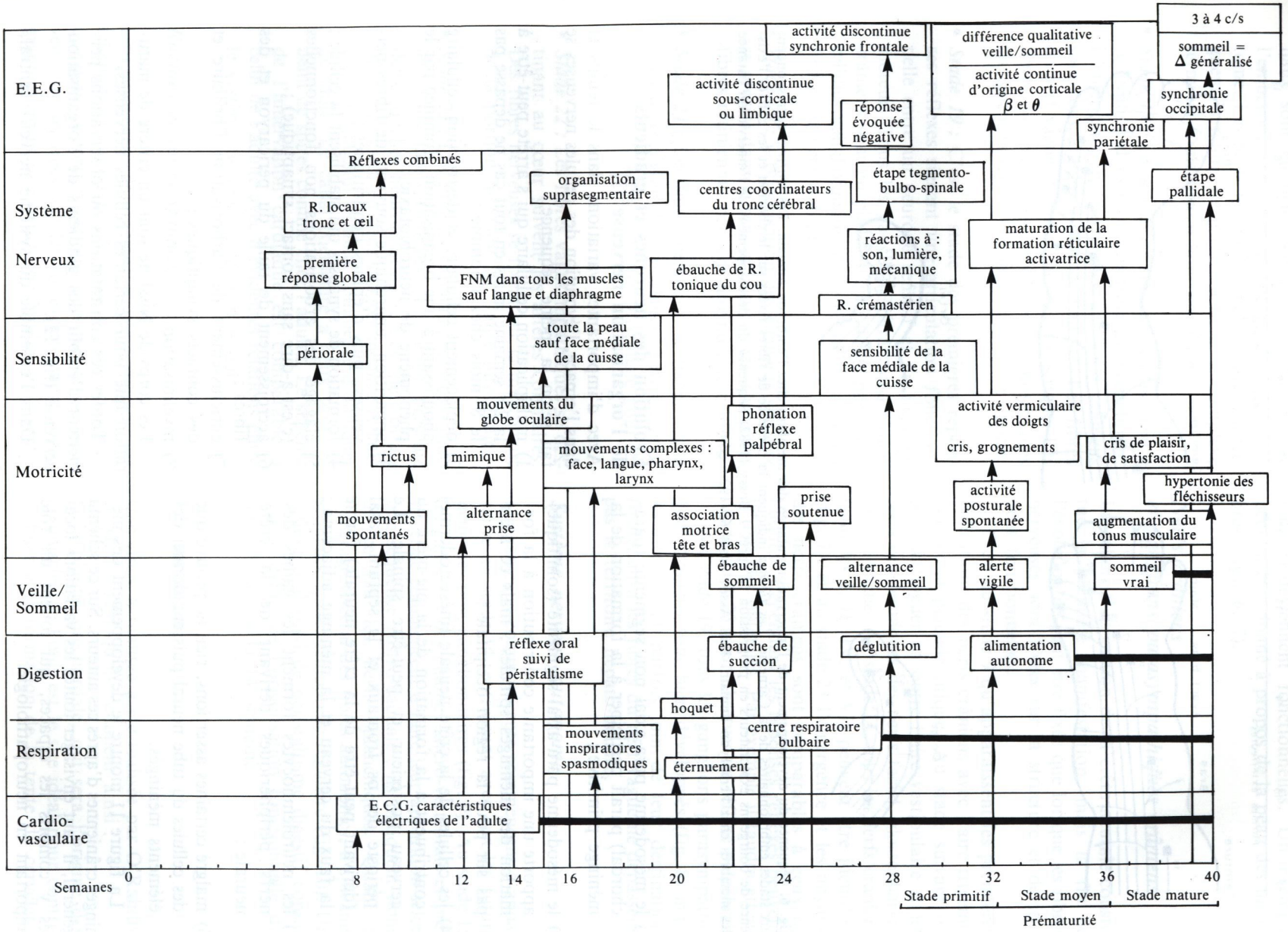

Tableau 1. Étapes fonctionnelles de l'ontogenèse pendant la vie intra-utérine

on peut observer une division en niveaux qui présentent chacun des époques de maturation différentes, le premier étant la mœlle, le dernier le cortex associatif. La myélinisation s'effectue, elle aussi, selon une progression variable ; mais elle ne semble pas être un facteur fondamental dans la maturation nerveuse [5, 8] sans toutefois vouloir minimiser son rôle dans la vitesse de conduction des fibres matures.

Évolution fonctionnelle et sénescence

En biologie et spécialement en médecine, l'évolution des structures n'acquiert toute sa valeur que par ses corrélations avec l'évolution fonctionnelle au cours de la vie entière de l'individu et avec les processus pathologiques de toute nature qui peuvent survenir. Le tableau 1 résume les étapes fonctionnelles de l'ontogenèse du système nerveux pendant la vie intra-utérine et la figure 14 pendant la vie post-natale jusqu'à l'âge adulte.

Le tissu nerveux est l'un des rares de l'organisme qui n'a pas la possibilité de se regénérer et ses pertes sont irréparables au-delà de la puberté, même si certains pensent actuellement que certaines néosynapses puissent se créer au-delà.

Les processus de sénescence commencent très tôt probablement dès la 30e année avec des morts cellulaires. Le poids de l'encéphale peut en être le témoin puisque pour un encéphale de 1500 g, il tombe à 1400 g à 50 ans, et à 1300 g au-delà de 60 ans. Cette régresssion, caractéristique de tous les phénomènes de sénescence suit l'évolution nerveuse de celui de l'ontogénèse ; en effet, ce sont les aires associatives qui sont atteintes les premières, et l'observation clinique montre bien que la régression se fait progressivement vers une vie végétative sans contrôle supérieur.

Cette évolution fonctionnelle pose le problème de la symétrie et de la latéralisation. Morphologiquement, il existe une asymétrie droite/gauche déjà notable chez le fœtus [4]. Cependant, cette asymétrie morphologique ne permet pas de préjuger de la latéralité de l'individu.

Malformations et troubles du développement

L'ensemble des perturbations ontogéniques ou des processus pathologiques doit obligatoirement être replacé dans l'ontogenèse du système nerveux et de ses dépendances (fig. 13).

A côté des troubles héréditaires et congénitaux tous les processus pathologiques vont dépendre des gradients évoqués ci-dessus au cours des périodes embryonnaire, fœtale et post-natale.

Gamètes et troubles héréditaires

Les troubles du développement et de la maturation du système nerveux peuvent être d'origine héréditaire (autosomique ou liée au sexe) ou bien dus à des anomalies de la méïose, de la fécondation et des premières mitoses.

Ces aberrations chromosomiques peuvent déterminer des pertes chromosomiques, des troubles de la ségrégation chromosomique, un mosaïcisme (Turpin et Lejeune, 1965). Ce dernier peut s'exprimer pendant toute la vie aussi bien intra-qu'extra-utérine.

De très nombreuses combinaisons ne sont pas viables ; d'après JG et A Boué (1970) dans 70 % des avortements spontanés, on rencontre des aberrations chromosomiques alors que seulement 1 % des nouveaux-nés viables sont porteurs de telles anomalies. Les plus fréquentes et les mieux connues parmi les anomalies viables avec troubles du système nerveux sont :

- les trisomies autosomiques 13 (arhinencéphalie), 18 (mongoloïde, retard mental), 21 (mongolisme) ;
- les trisomies gonosomiques : syndrome de Jacobs (XXX) chez la fille, syndrome de Klinefelter (XXY) chez le garçon. En règle générale, un excès de X donnent des troubles du système nerveux ;
- le gargoylisme chez le garçon transmis par un chromosome X maternel.

Mais il existe aussi le vaste domaine des gènes anormaux qui ne sont pas encore assez bien connus pour permettre une systématisation valable des troubles qu'ils entraînent. Ils peuvent être transmis selon un mode dominant ou récessif.

Malformations organogénétiques

Tenant compte des processus cellulaires envisagés plus haut, il est facile de comprendre que les troubles pourront être dus à un arrêt du développement (multiplication, arborisation fibrillaire), à une prolifération anormale, à l'absence de destruction, à un trouble de déplacement entraînant des hétérotopies. Le processus pathogène peut être local ou général. Dans ce dernier cas, et c'est le plus fréquent, il atteint les territoires les plus sensibles, c'est-à-dire ceux en multiplication ou en

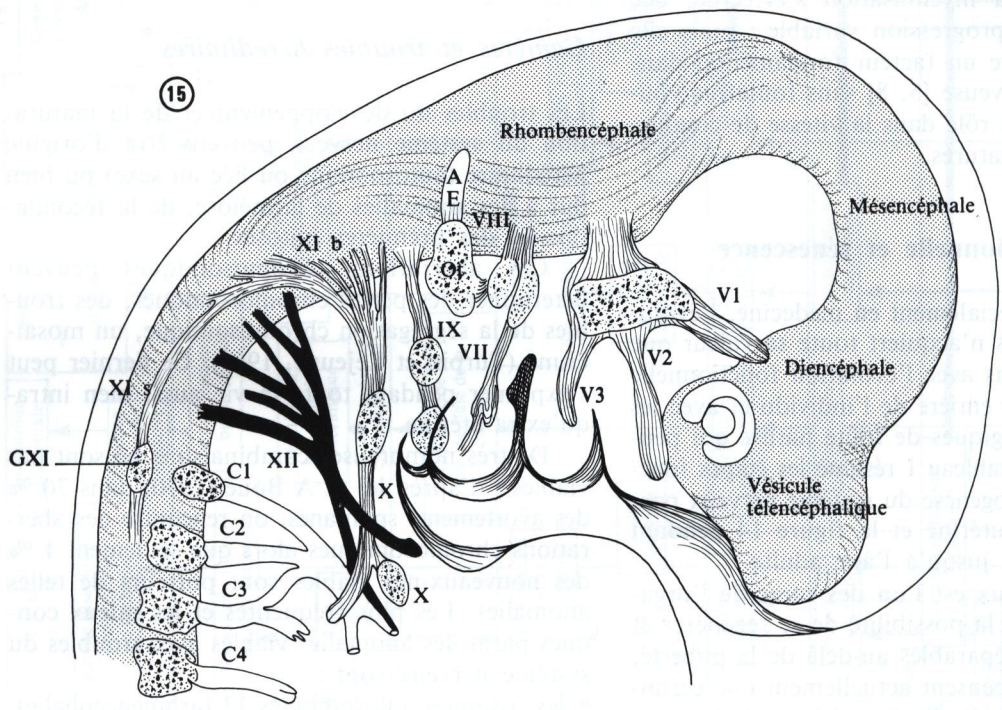
15
Rhombencéphale
Mésencéphale
Diencéphale
Vésicule télencéphalique
A
E
VIII
Ot
XI b
XI s
GXI
C1
C2
C3
C4
XII
X
IX
VII
V1
V2
V3

a

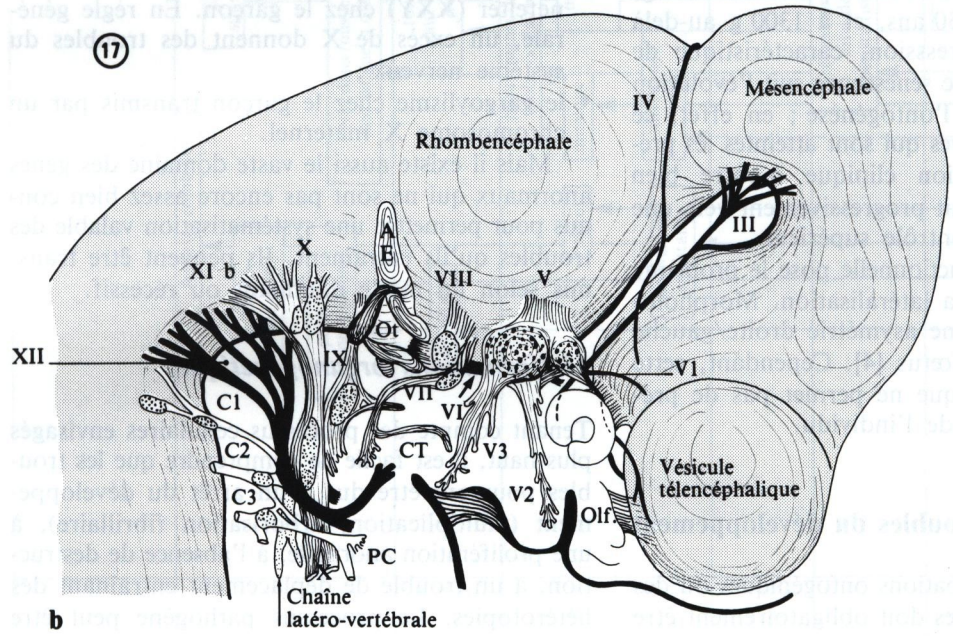
17
Rhombencéphale
Mésencéphale
IV
III
V1
V
VIII
A
E
Ot
X
XI b
XII
IX
VII
VI
CT
V3
V2
Olf
C1
C2
C3
PC
Chaîne latéro-vertébrale
Vésicule télencéphalique

b

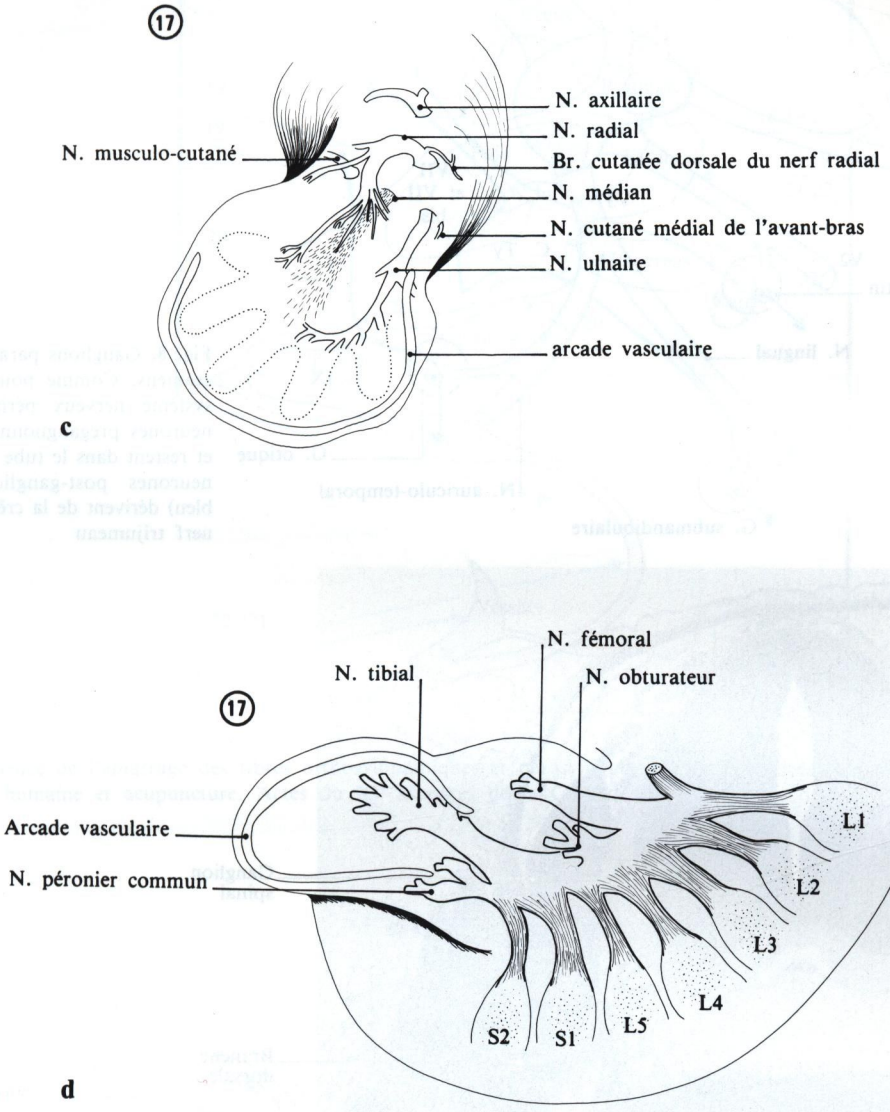

Fig. 7. **a** Reconstruction graphique des nerfs crâniens chez un embryon humain au stade 15 ; **b** reconstruction graphique des nerfs crâniens chez un embryon humain au stade 17 ; **c** reconstruction graphique des nerfs du membre supérieur chez un embryon humain au stade 17 ; **d** reconstruction graphique des nerfs du membre inférieur chez un embryon humain du stade 17. *AE* Appendice endolymphatique ; *C1, 2, 3* et *4* racines cervicales ; *CT* corde du tympan ; *Olf* nerf olfactif ; *Ot* vésicule otique ; *PC* plexus cervical

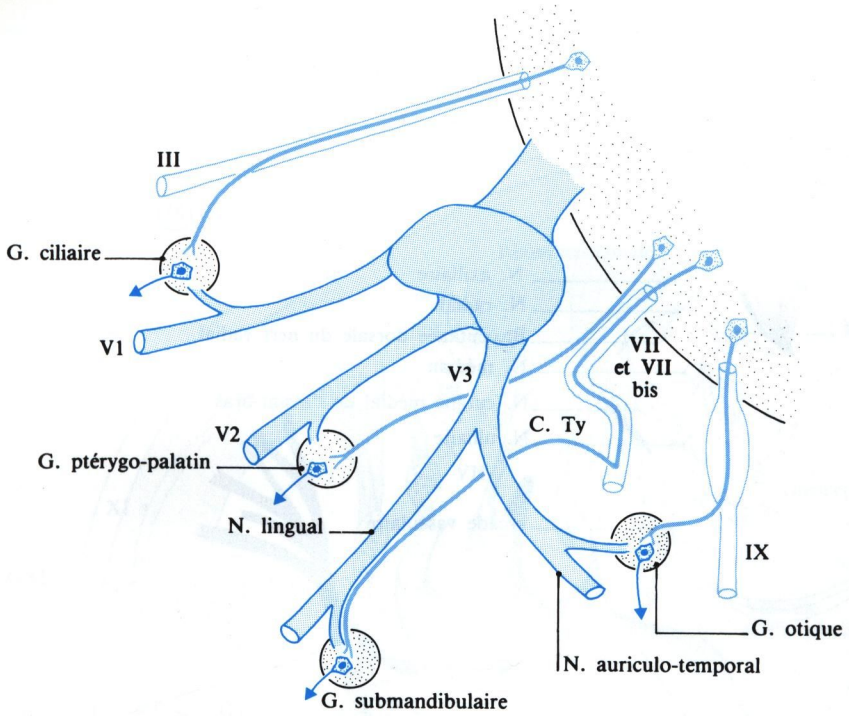

Fig. 8. Ganglions parasympathiques crâniens. Comme pour le reste du système nerveux périphérique, les neurones préganglionnaires naissent et restent dans le tube neural, et les neurones post-ganglionnaires (en bleu) dérivent de la crête neurale du nerf trijumeau

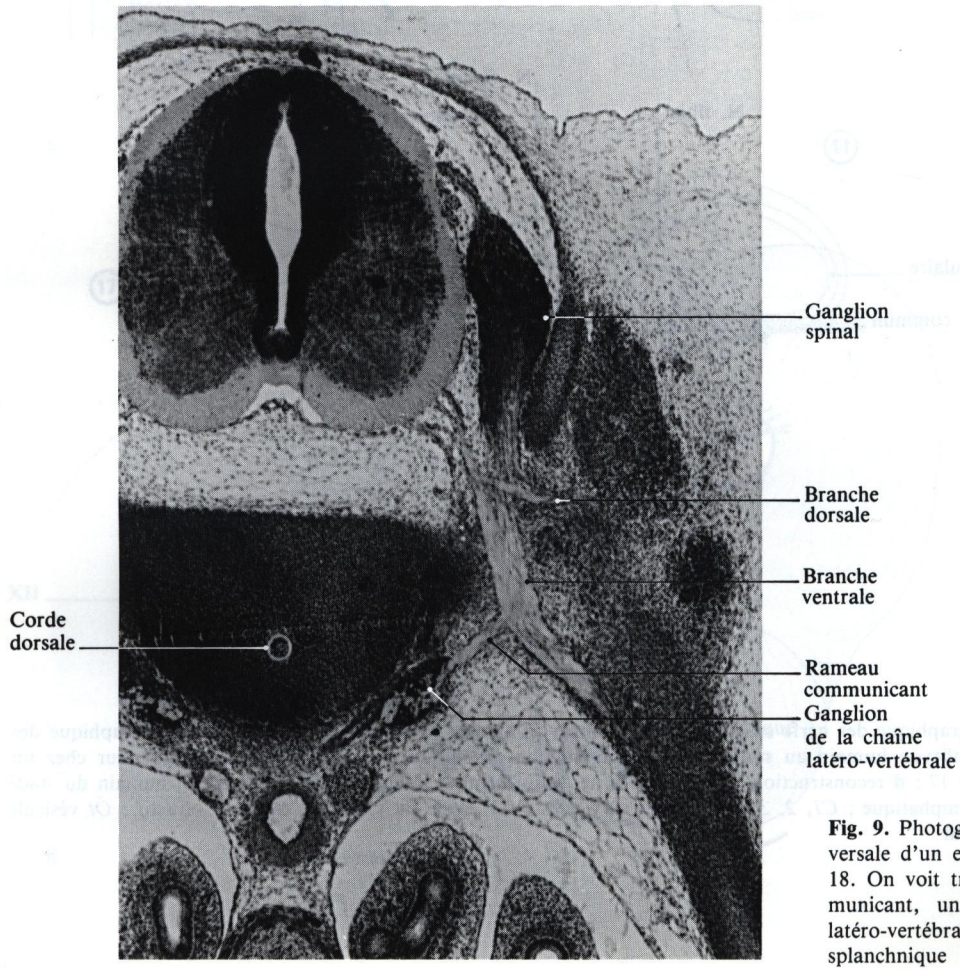

Fig. 9. Photographie d'une coupe transversale d'un embryon humain au stade 18. On voit très bien un rameau communicant, un ganglion de la chaîne latéro-vertébrale et l'amorce d'un nerf splanchnique

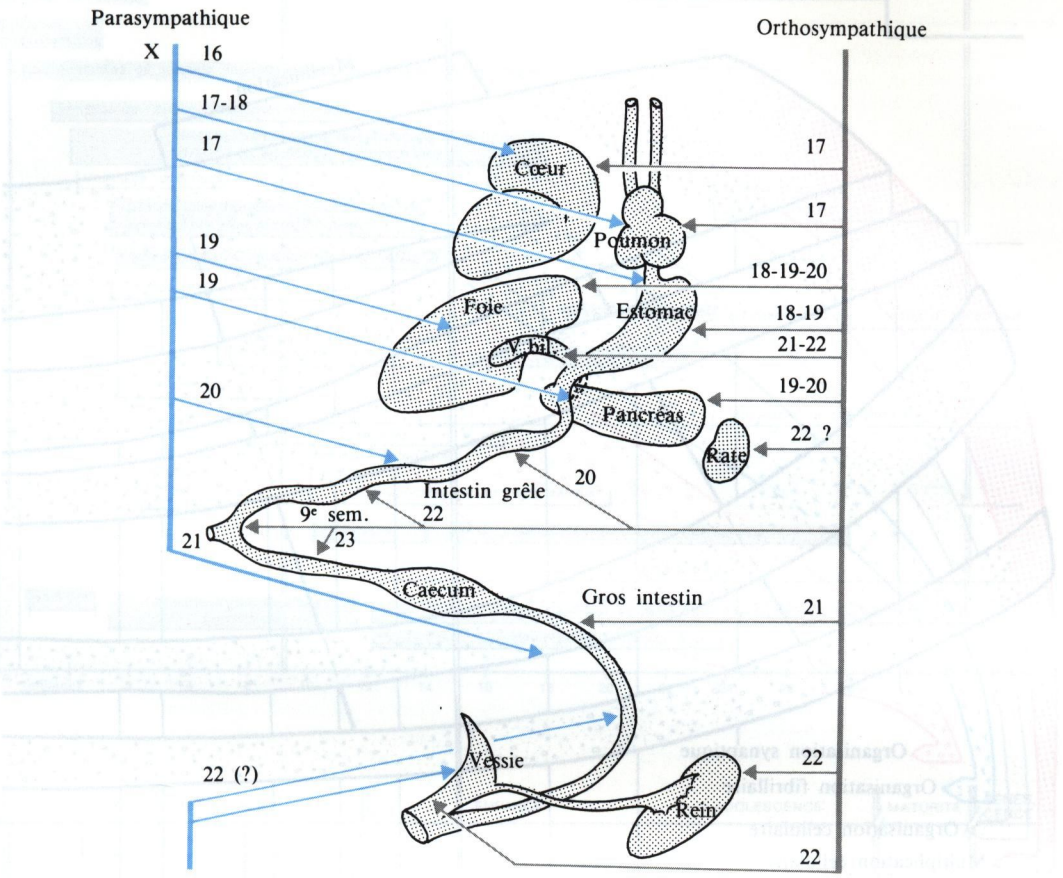

Fig. 10. Séquence de l'amarrage des fibres orthosympathiques et parasympathiques sur les vicères (d'après J Bossy (1982) Embryologie humaine et acupuncture. Actes du XIe Congrès de la Confédération Nationale des Sociétés d'Acupuncture, Paris, p 21)

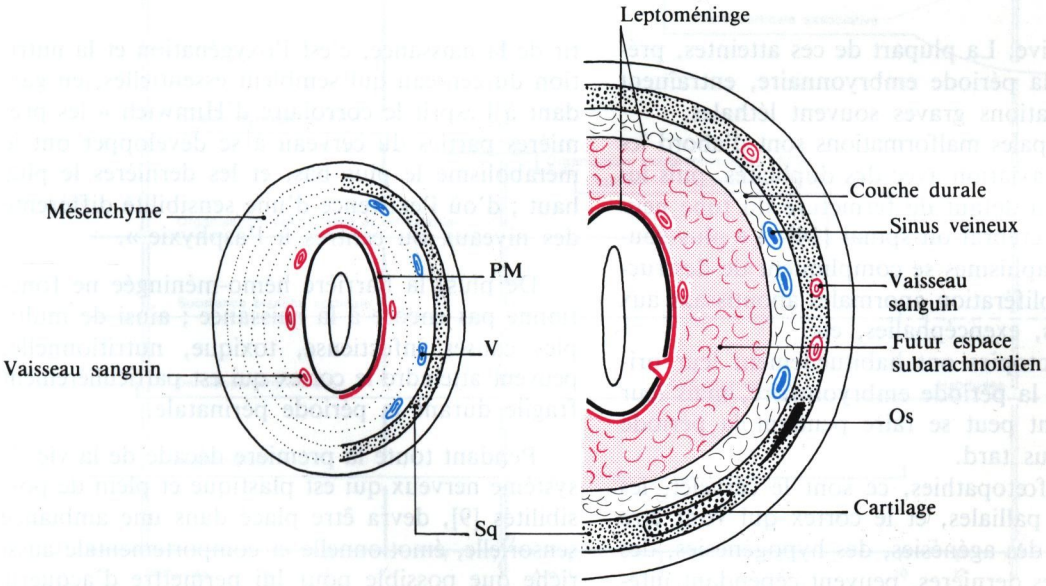

Fig. 11. Développement des méninges crâniennes (d'après R O'Rahilly, F Müller (1986) The meninges in human development. J Neuropathol Exp Neurol 45/5 : 601) *PM* Pie-mère ; *Sq* couche squelettogène ; *V* veine

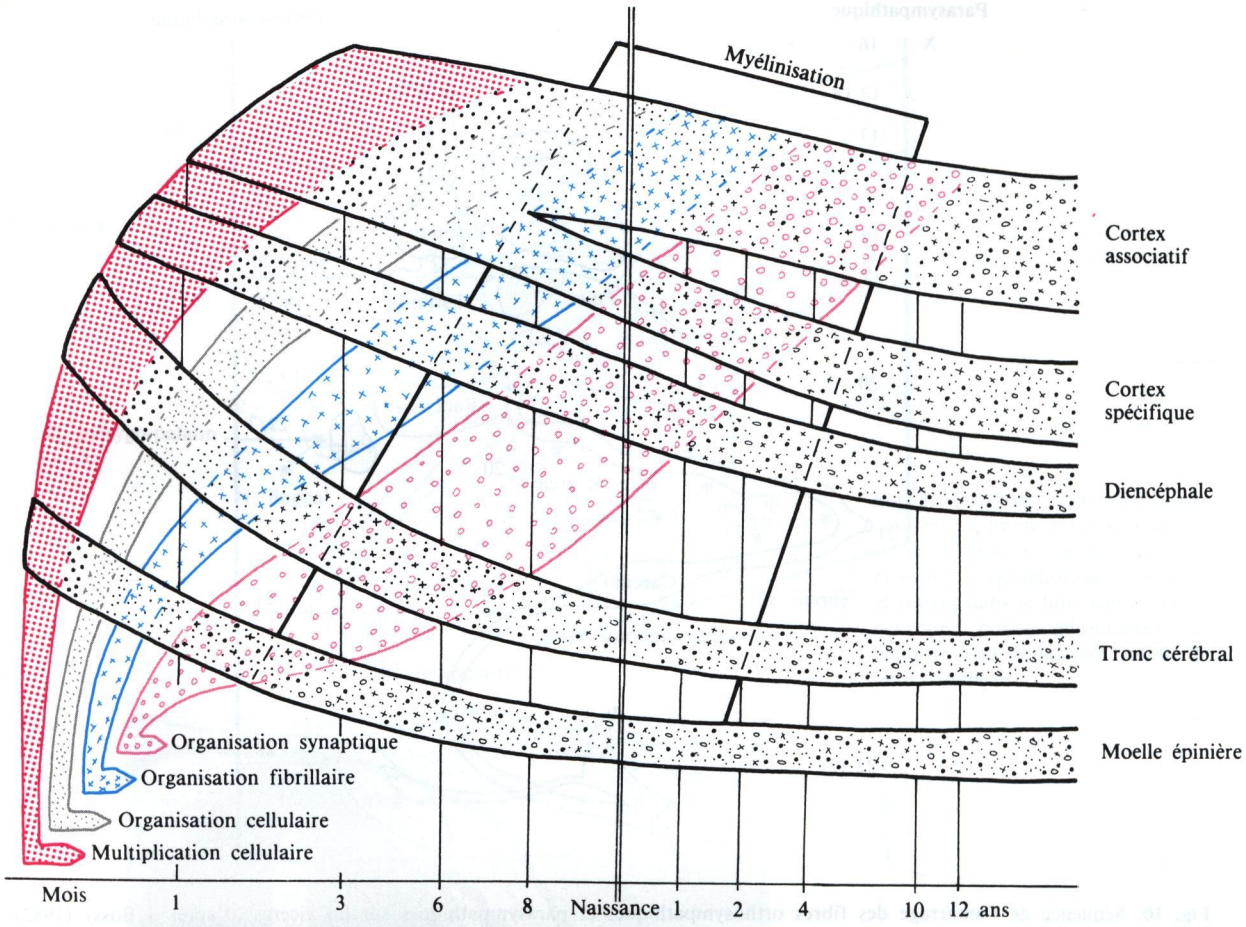

Fig. 12. Gradients de l'organisation nerveuse (d'après J Bossy (1972). Aspects du développement du système nerveux et incidences cliniques de ses troubles. Gazzettat Sanitaria XXI/4 : 160)

évolution active. La plupart de ces atteintes, prédominant à la période embryonnaire, entraînent des malformations graves souvent léthales.

Les principales malformations sont d'abord les troubles de l'axiation avec des duplicités, puis les dysraphies, ou défaut de fermeture du tube neural, de type cérébral ou spinal [34]. Le plus souvent ces dysraphismes se compliquent de destruction et de prolifération anormales aboutissant aux anencéphalies, exencéphalies, etc.

Les hétérotopies ont habituellement leur origine pendant la période embryonnaire, mais leur développement peut se faire pendant la période fœtale ou plus tard.

Pour les fœtopathies, ce sont le cervelet, les commissures palliales, et le cortex qui vont être touchés avec des agénésies, des hypogénésies, des atrophies ; ces dernières, peuvent cependant intéresser toutes les structures ayant une évolution normale pendant la période embryonnaire. A partir de la naissance, c'est l'oxygénation et la nutrition du cerveau qui semblent essentielles, en gardant à l'esprit le corrolaire d'Himwich « les premières parties du cerveau à se développer ont le métabolisme le plus bas, et les dernières le plus haut ; d'où l'existence d'une sensibilité différente des niveaux ou centres à l'asphyxie ».

De plus, la barrière hémo-méningée ne fonctionne pas encore à la naissance ; ainsi de multiples causes infectieuse, toxique, nutritionnelle, peuvent atteindre le cortex qui est particulièrement fragile durant la période périnatale.

Pendant toute la première décade de la vie, le système nerveux qui est plastique et plein de possibilités [9], devra être placé dans une ambiance sensorielle, émotionnelle et comportementale aussi riche que possible pour lui permettre d'acquérir le maximum de « circuits nerveux », gage de ses possibilités à venir.

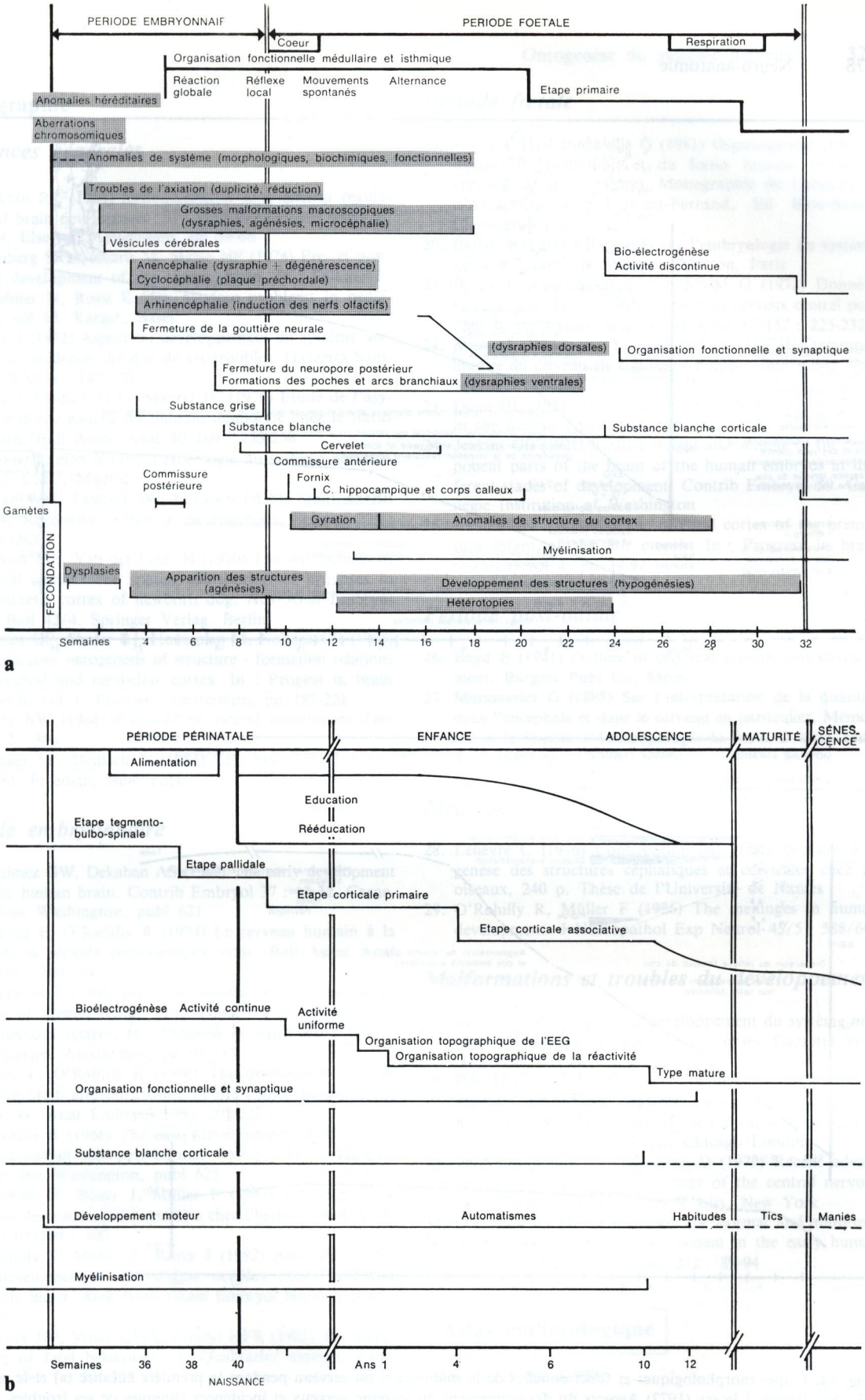

Fig. 13. Séquence temporelle des principaux événements de l'évolution du système nerveux et des moments d'apparition des principales anomalies pendant les périodes embryonnaire et fœtale **(a)** et de la période périnatale à la senescence **(b)** (d'après J Bossy (1972) Aspects du développement du système nerveux et incidences cliniques de ses troubles. Grazzettat Sanitaria XXI/4 : 166)

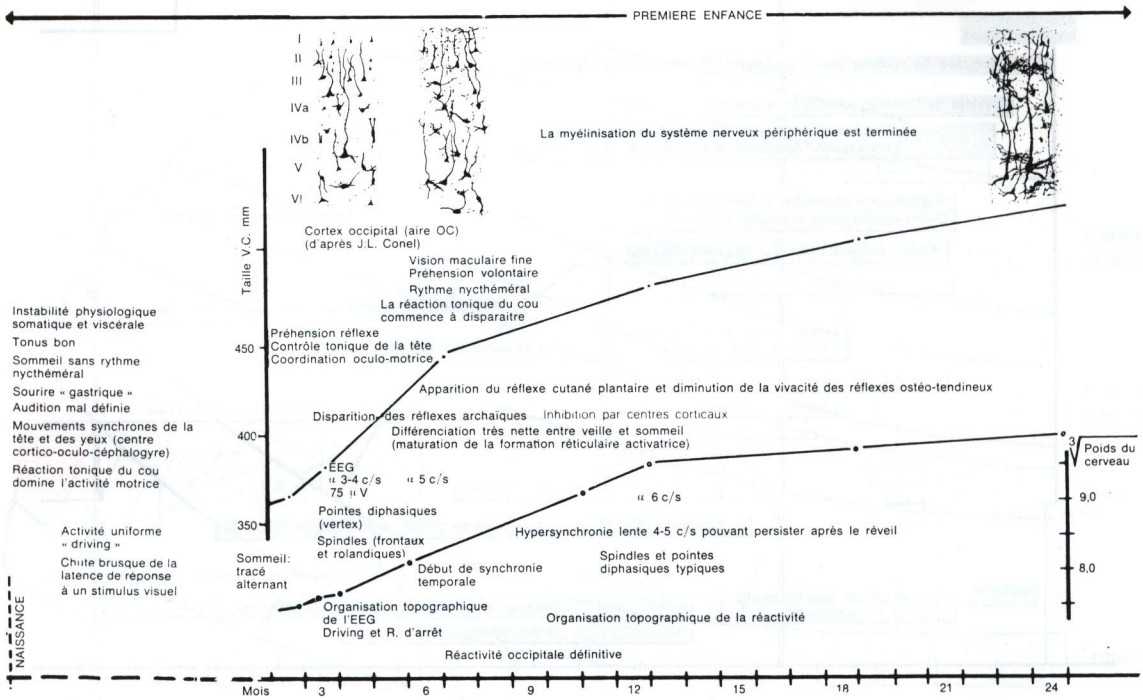

a

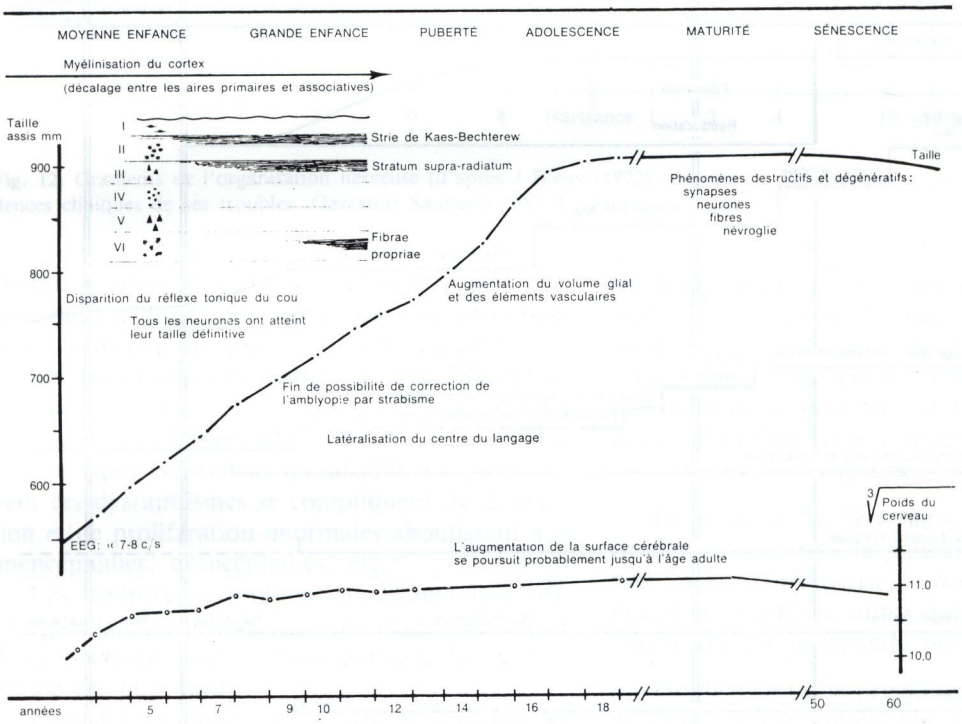

b

Fig. 14. Étapes morphologiques et fonctionnelles de la maturation du cerveau pendant la première enfance (**a**) et le reste de la vie (**b**) (d'après J Bossy (1972) Aspects du développement du système nerveux et incidences cliniques de ses troubles. Gazzetta Sanitaria XXI/4 : 155-157)

Bibliographie

Références générales

1. Anokhin PK (1964) Systemogenesis as a general regulator of brain development. In : Progress in brain research, vol 9, Elsevier, Amsterdam, pp 54-86
2. Berenberg SR, Caniaris M, Masse NP (1974) Pre- et postnatal development of the human brain. In : Falkner F, Kretchner N, Rossi E (de), Modern problems in pediatrics, vol 13. Karger, Basel
3. Bossy J (1972) Aspect du développement du système nerveux et incidence clinique de ses troubles. Gazzetta Sanitaria XXI/4 : 147-170
4. Bossy J, Godlewski G, Maurel JC (1976) Étude de l'asymétrie droite-gauche du planum temporale chez le fœtus humain. Bull Assoc Anat 60/169 : 253-258
5. Cajal S, Ramon Y (1952) Histologie du système nerveux, 2 vol. CSIC, Madrid
6. Cowan WM, Fawcett JW, O'Leary DDM, Stanfield BB (1984) Regressive events in neurogenesis. Science 225 : 1258-1265
7. Molliver ME, Van der Loos H (1970) The ontogenesis of cortical circuit : the spatial distribution of synapses in somesthetic cortex of newborn dog. Adv Anat Embryol Cell Biol 42/4. Springer Verlag. Berlin
8 Purpura DP, Shofer RJ, Housepian M, Noback CR (1964) Comparative ontogenesis of structure - formation relations in cerebral and cerebellar cortex. In : Progess in brain research, vol 4. Elsevier, Amsterdam, pp 187-221
9. Sperry RW (1968) Plasticity of neural maturation. Dev Biol 2 : 306
10. Springer SP, Deutsch G (1985) Left brain, right brain, rev ed. Freeman, New York

Période embryonnaire

11. Bartelmez GW, Dekaban AS (1962) The early development of the human brain. Contrib Embryol 37 : 13-32. Carnegie Inst Washington, publ 621
12. Gardner E, O'Rahilly R (1974) Le cerveau humain à la fin de la période embryonnaire vraie. Bull Assoc Anat 58/160 : 109-114
13 Humphrey T (1964) Some correlations between the appearance of human feotal reflexes and the development of the nervous system. In : Progress in brain research, vol 4. Elsevier, Amsterdam, pp 93-133
14. Müller F, O'Rahilly R (1986) The development of the human brain and the closure of the rostral neuropore at stage 11. Anat Embryol 175 : 205-222
15. O'Rahilly R (1966) The early development of the eye in staged human embryos. Contrib Embryol 38 : 1-42. Carnegie Inst Washington, publ 625
16. O'Rahilly R, Bossy J, Müller F (1981) Introduction à l'étude des stades embryonnaires chez l'homme. Bull Assoc Anat 65/189 : 100
17. O'Rahilly R, Müller F, Bossy J (1982) Atlas des stades du développement du système nerveux chez l'embryon humain intact. Arch Anat Histol Embryol Norm Exp 65 : 57-76
18. de Vries JIP, Visser GHA, Prechtl HFR (1982) The emergence of fetal behaviour : I. Qualitative aspects. Early Hum Dev 7 : 301-322

Période fœtale

19. Amrane M, Vanneuville G (1981) Organogénèse chronologique de l'embryon et du fœtus humain (essai de synthèse de la littérature). Monographie du Laboratoire d'Anatomie de Clermont-Ferrand, Ed Bloc-Santé, Clermont-Ferrand
20. Barbé A (1938) Recherches sur l'embryologie du système nerveux central de l'homme. Masson, Paris
21. Bossy J, Aboo-Baker F, Godlewski G (1973) Données métriques sur la croissance du système nerveux central pendant la vie fœtale. Bull Assoc Anat 57/157 : 225-232
22. Bossy J, Pondaven Y, Godlewski G (1974) Croissance linéaire du cerveau chez le fœtus humain. Bull Assoc Anat 58/161 : 251-257
23. Dunn HL (1921) The growth of the central nervous system in the human fetus. J Comp Neurol 33 : 405-491
24. Jenkins GB (1921) Relative weight and volume of the component parts of the brain of the human embryos at different stades of development. Contrib Embryol 59. Carnegie Institution of Washington
25. Rabinowicz Th (1964) The cerebral cortex of the premature infant of the 8th month. In : Progress in brain research, vol 4, pp 39-92

Période post-natale

26. Boyd E (1941) Outline of physical growth and development. Burgess Publ Co, Mpes
27. Manouvrier G (1885) Sur l'interprétation de la quantité dans l'encéphale et dans le cerveau en particulier, Mémoires de la Société d'Anthropologie de Paris, 2e série, tome 3, 2e fasc, pp 137-326

Méninges

28. Lelièvre C (1976) Contribution des crêtes neurales à la genèse des structures céphaliques et cervicales chez les oiseaux, 240 p. Thèse de l'Université de Nantes
29. O'Rahilly R, Müller F (1986) The meninges in human development. J Neuropathol Exp Neurol 45/5 : 588/608

Malformations et troubles du développement

30. Bossy J (1972) Aspect du développement du système nerveux et incidence clinique de ses troubles. Gazzetta Sanitaria XXI/4 : 147-170
31. Heuyer G, Feld M, Gruner J (1959) Malformations congénitales du cerveau. Masson, Paris
32. Kalter H (1968) Teratology of the central nervous system. University of Chicago Press, Chicago London
33. Myrianthopoulos NC, Bergsma D (1979) Recent advances in the developmental biology of the central nervous system malformations. Alan R Liss, New York
34. O'Rahilly R, Müller F (1986) The normal and abnormal development of the nervous system in the early human embryo. J Pediatr Neurosci 2/2 : 89-94

Atlas embryologique

Voir pages 380 à 387.

Fig. 1. Dessin du disque embryonnaire au stade 8. Les lignes A et B indiquent le niveau des coupes de la fig 3 (d'après R O'Rahilly, J Bossy, F Müller (1981) Introduction à l'étude des stades embryonnaires. Bull Assoc Anat 65/189 fig 26) ▶

Fig. 2. Vue dorsale d'un embryon au stade 8 (Embryon de Heuser) (d'après R O'Rahilly, J Bossy, F Müller (1981) Introduction à l'étude des stades embryonnaires. Bull Assoc Anat 65/189 : 27)

Fig. 3. Coupes d'un embryon au stade 8 montrant la plaque préchordale, la gouttière neurale et la plaque notochordale (d'après R O'Rahilly, J Bossy, F Müller (1981) Introduction à l'étude des stades embryonnaires. Bull Assoc Anat 65/189 : 29-30)

Fig. 4. Dessin de la vue dorsale d'un embryon au stade 11. *NPCa* Neuropore caudal ; *NPRo* neuropore rostral ; *Rhomb* rhombencéphale (d'après R O'Rahilly, F Müller, J Bossy (1982) Atlas des stades du développement du système nerveux chez l'embryon humain intact. Arch Anat Histol Embryol Norm Exp 65 : 64)

Fig. 5. Dessins d'un embryon au stade 12. Vues latérale et dorsale. *1, 2* et *3* Arcs pharyngés ; *5* et *7* crêtes neurales ; *MS* membre supérieur ; *S10* et *20* somites 10 et 20 ; *V. Om* vésicule ombilicale ; *V. Opt* vésicule optique ; *V. Ot* vésicule otique (d'après R O'Rahilly, F Müller, J Bossy (1982) Atlas des stades du développement du système nerveux chez l'embryon humain intact. Arch Anat Histol Embryol Norm Exp 65 : 64)

Fig. 6. Dessin de la vue ventrale d'un embryon au stade 13. *Més* Mésencéphale ; *Pros* prosencéphale ; *Rhomb* rhombencéphale ; *V. Opt* vésicule optique (d'après R O'Rahilly, F Müller, J Bossy (1982) Atlas des stades du développement du système nerveux chez l'embryon humain intact. Arch Histol Embryol Norm Exp 65 : 64)

Fig. 7. Dessins des vues latérale et ventrale d'un embryon au stade 14. *1* et *2* Arcs pharyngés ; *5, 7, 9* et *10* crêtes neurales ; *Di* diencéphale ; *G. Sp* ganglion spinal ; *Més.* mésencéphale ; *N. Sp* nerf spinal ; *V4* 4e ventricule (d'après R O'Rahilly, F Müller, J Bossy (1982) Atlas des stades du développement du système nerveux chez l'embryon humain intact. Arch Anat Histol Embryol Norm Exp 65 : 64)

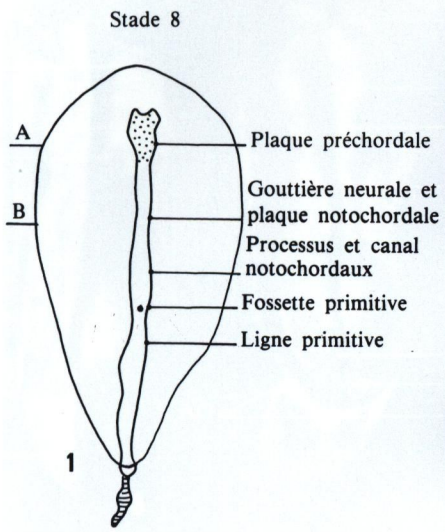
Stade 8
A
B
Plaque préchordale
Gouttière neurale et plaque notochordale
Processus et canal notochordaux
Fossette primitive
Ligne primitive
1

2

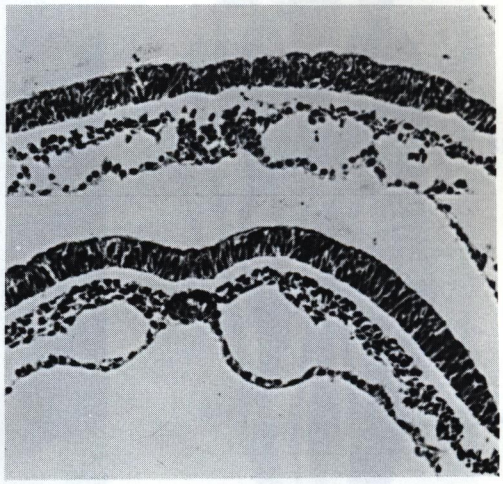
3

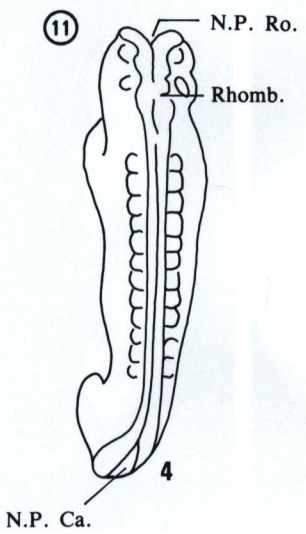
11
N.P. Ro.
Rhomb.
4
N.P. Ca.

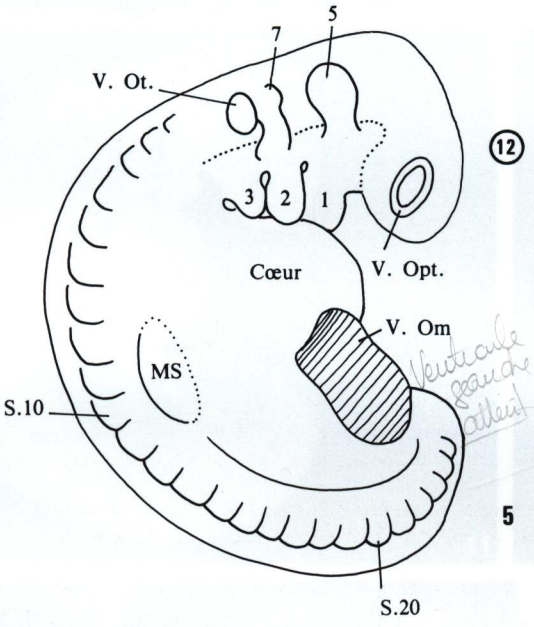
7
5
V. Ot.
3
2
1
Cœur
V. Opt.
V. Om
MS
S.10
S.20

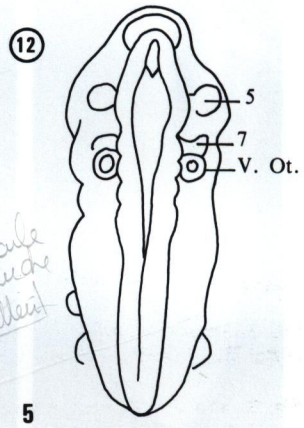
12
5
7
V. Ot.
5

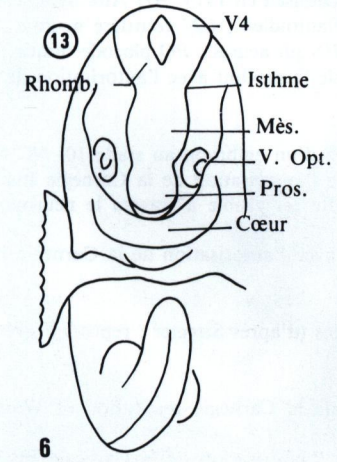
13
V4
Rhomb.
Isthme
Mès.
V. Opt.
Pros.
Cœur
6

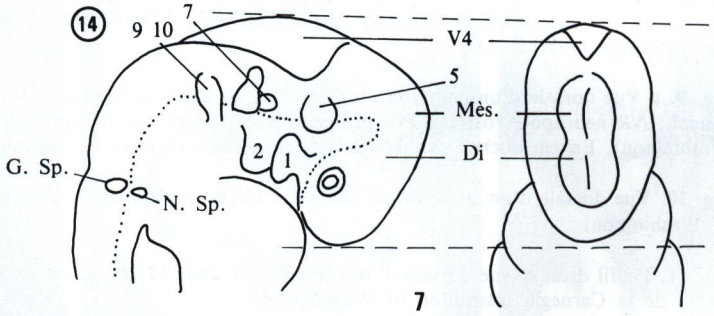
14
9 10
7
V4
5
Mès.
Di
2
1
G. Sp.
N. Sp.
7

Fig. 8. Vues latérale gauche et dorsale d'un embryon au stade 9, dessiné par JF Didusch en 1919. *AH* Aire hyoïdienne ; *Amn* ▶ amnios coupé ; *AO* artères ombilicales ; *AT* aire trigéminale ; *DA* diverticule allantoïdien ; *GN* gouttière neurale ; *LP* ligne primitive ; *Més* mésencéphale ; *NP* nœud primitif ; *PE* pédicule embryonnaire ; *PN* pli neural : *PO* placode otique ; *Pro* prosencéphale ; *Rho* rhombencéphale ; *S1, S2* somite 1 et 2 ; *VOm* vésicule ombilicale (reproduit avec l'autorisation de la Carnegie Institution of Washington)

Fig. 9. a Vue dorsale d'un embryon au stade 10 ; 10 paires de somites ; **b** dessin d'un embryon au stade 10. *NC* Neuropore caudal ; *NR* neuropore rostral ; *Pro* prosencéphale ; *S1* somite 1 (reproduit avec l'autorisation de la Carnegie Institution of Washington). En cartouche, vue de l'extrémité rostrale (vertex) ; le mésencéphale est visible à travers le neuropore rostral

Fig. 10. Vue dorsale d'un embryon au stade 11, 13 paires de somites (reproduit avec l'autorisation de la Carnegie Institution of Washington)

Fig. 11. Profil droit et vue dorsale d'un embryon au stade 12, 28 paires de somites (d'après Streeter ; reproduit avec l'autorisation de la Carnegie Institution of Washington)

Fig. 12. Profil droit d'un embryon au stade 13 (reproduit avec l'autorisation de la Carnegie Institution of Washington)

Fig. 13. Profil droit et vue ventrale d'un embryon au stade 14 (reproduit avec l'autorisation de la Carnegie Institution of Washington)

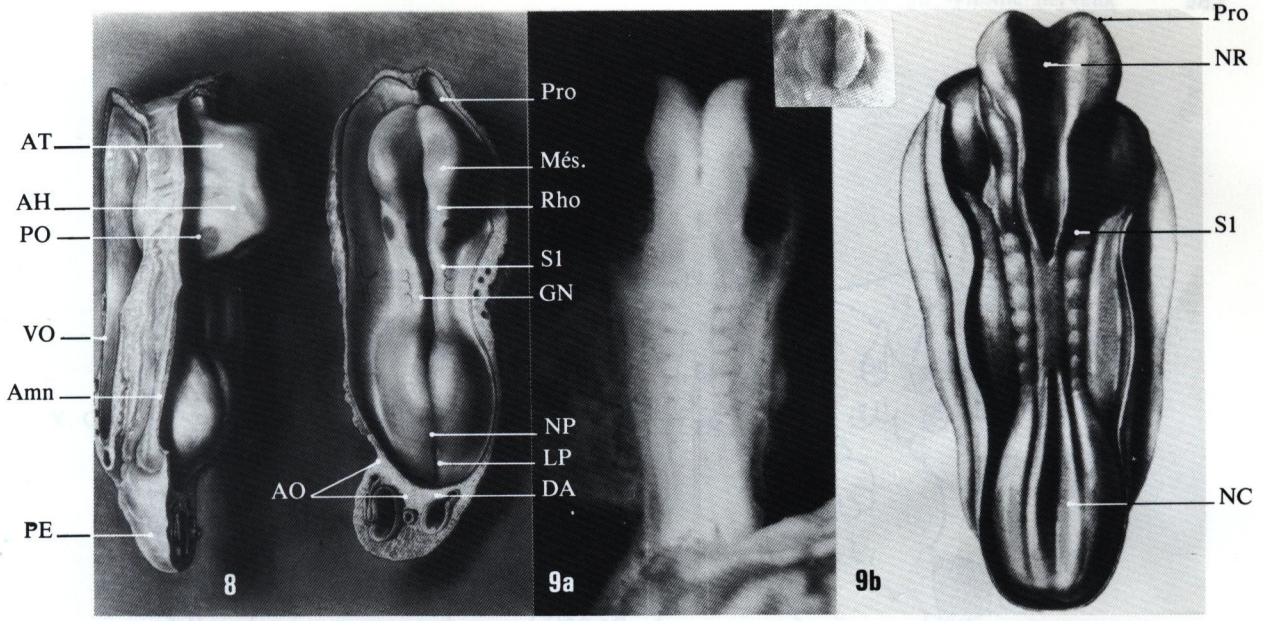
AT
AH
PO
VO
Amn
PE
Pro
Més.
Rho
S1
GN
NP
LP
AO
DA
8
9a
Pro
NR
S1
NC
9b

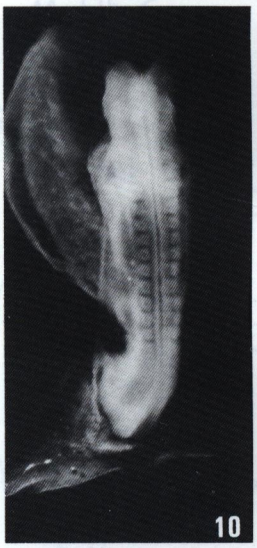
10

11

12

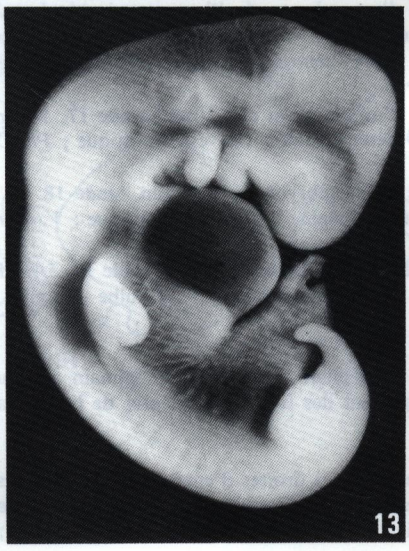
13

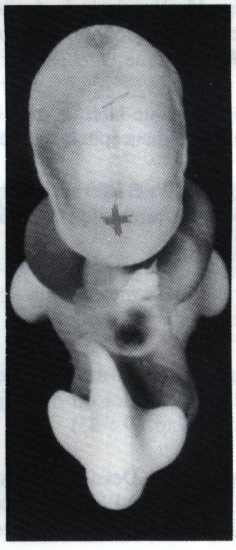

Fig. 14. Vue ventrale d'un embryon de 8,5 mm du stade 15. *Di* Diencéphale ; *Més* mésencéphale ; *VCér* vésicule cérébrale ▶ (futur hémisphère) ; *V4* 4e ventricule

Fig. 15. Vue latérale droite d'un embryon de 10 mm, stade 16. *1* et *2* Arcs pharyngés ; *5, 11* et *12* nerfs crâniens ou crêtes neurales ; *EpC* épiphyse cérébrale ; *FN* fossette nasale ; *Més* mésencéphale ; *MS* membre supérieur ; *C1* 1er nerf cervical ; *PlCeb* plaque cérébelleuse ; *V4* 4e ventricule ; *VCér* vésicule cérébrale (futur hémisphère)

Fig. 16. Vue latérale droite d'un embryon de 14 mm, stade 17. *5* Nerf crânien ou crête neurale ; *Cord. Om.* cordon ombilical ; *Di* diencéphale ; *Més* mésencéphale ; *Ot* vésicule otique ; *Pl. Céreb.* plaque cérébelleuse ; *V4* 4e ventricule

Fig. 17. Vue latérale droite d'un embryon de 15,5 mm, stade 18. *5, 10, 11* Nerfs crâniens ; *Ceb* plaque cérébelleuse ; *EpC* épiphyse cérébrale ; *Més* mésencéphale ; *Op* vésicule optique ; *V. Cér.* vésicule cérébrale ; *V4* 4e ventricule

Fig.18. Vue latérale droite d'un embryon de 18,5 mm, stade 19. *5* Nerf crânien ; *Ceb* plaque cérébelleuse . *EpC* épiphyse cérébrale ; *Més* mésencéphale ; *NH* neurohypophyse ; *Olf* bulbe olfactif ; *Op* vésicule optique ; *V. Cér* vésicule cérébrale ; *V4* 4e ventricule

Fig. 19. Reconstruction de l'encéphale d'un embryon humain au stade 19 (d'après R O'Rahilly, F Müller, J Bossy (1986) Atlas des stades du développement des formes extérieures de l'encéphale chez l'embryon humain. Arch Anat Histol Embryol Norm Exp 69 : 25)

Figs. 20-22. Dessins des vues latérales droites d'encéphales d'embryons aux stades, 20, 22 et 23 correspondants aux figs. 29, 30 et 31. *Ceb* Plaque cérébelleuse ; *ch* chiasma optique ; *EpC* épiphyse cérébrale ; *Més* mésencéphale ; *NH* neurohypophyse ; *Olf* bulbe olfactif ; *Op* vésicule optique ; *V. Cér.* vésicule cérébrale ; *V4* 4e ventricule

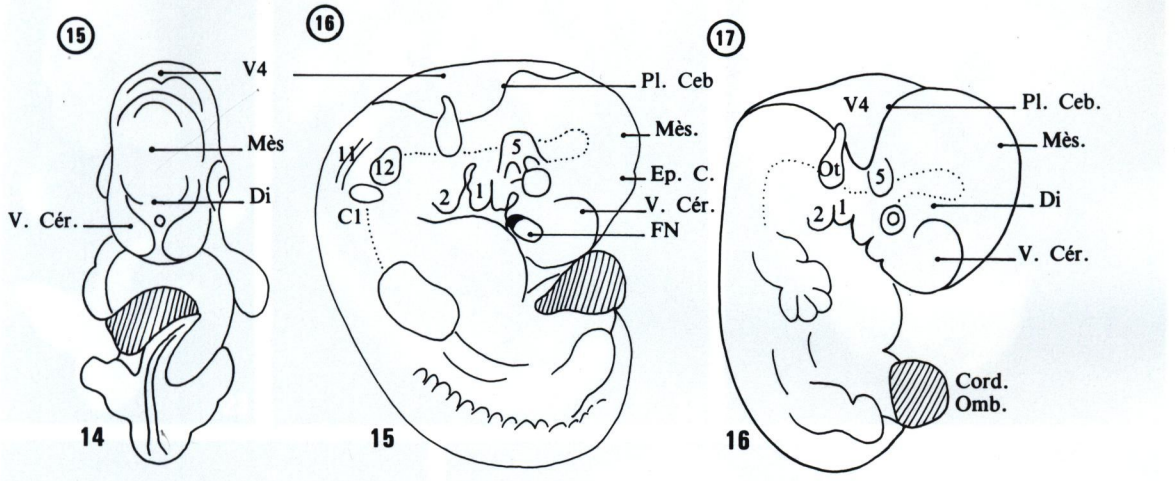
15
V4
Mès
Di
V. Cér.
14
16
Pl. Ceb
Mès.
Ep. C.
V. Cér.
FN
Cl
12
11
5
2
1
15
17
V4
Pl. Ceb.
Mès.
Ot
5
Di
2
1
V. Cér.
Cord.
Omb.
16

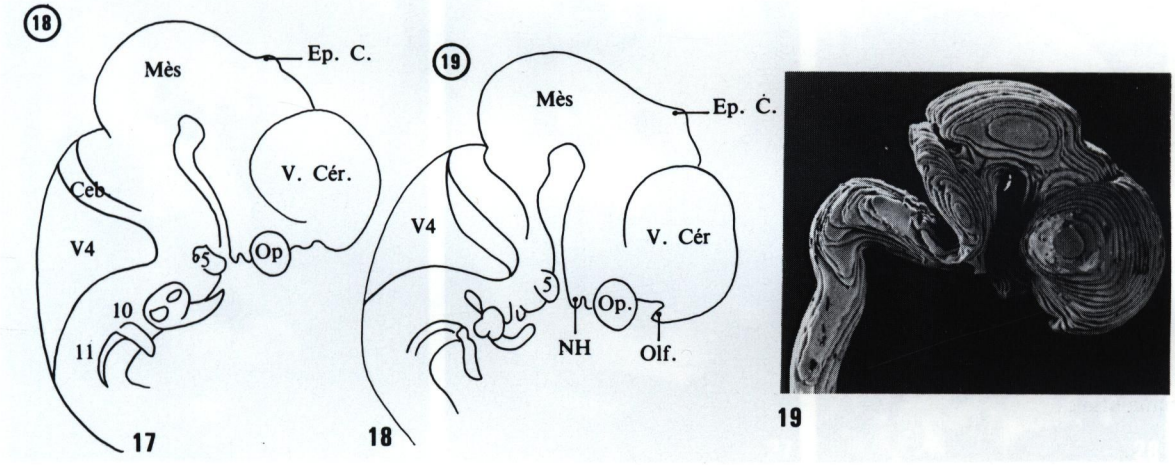
18
Mès
Ep. C.
V. Cér.
Ceb
V4
Op
5
10
11
17
19
Mès
Ep. C.
V4
V. Cér
5
Op.
NH
Olf.
18
19

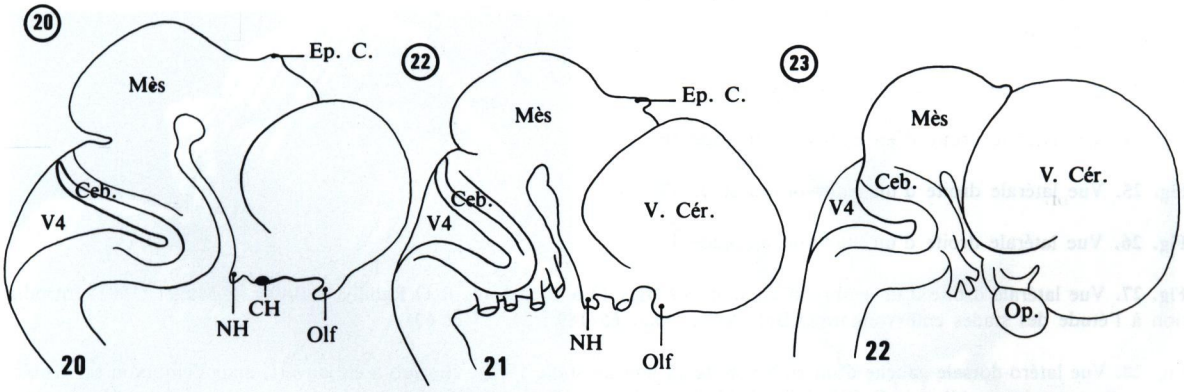
20
Ep. C.
Mès
Ceb.
V4
CH
NH
Olf
20
22
Ep. C.
Mès
Ceb.
V4
V. Cér.
NH
Olf
21
23
Mès
V. Cér.
Ceb.
V4
Op.
22

Fig. 23. Vue ventrale d'un embryon au stade 15

Fig. 24. Vue latérale droite d'un embryon au stade 16

Fig. 25. Vue latérale droite d'un embryon au stade 17

Fig. 26. Vue latérale droite d'un embryon au stade 18

Fig. 27. Vue latérale droite d'un embryon au stade 19 (figs 23 à 27 d'après R O'Rahilly, J Bossy, F Müller (1981) Introduction à l'étude des stades embryonnaires. Bull Assoc Anat 65/189 : 51, 57 et 63) ▶

Fig. 28. Vue latéro-dorsale gauche d'un embryon de 18 mm au stade 19. Le chorion a été ouvert, mais l'embryon est visible à travers l'amnios intact (d'après R O'Rahilly, F Müller, J Bossy (1982) Atlas des stades du développement du système nerveux chez l'embryon humain intact. Arch Anat Histol Embryol Norm Exp 65 : 72)

Figs. 29, 30. Photographies de reconstructions d'encéphales d'embryons humains aux stades 20 et 23 (d'après R O'Rahily, F Müller, J Bossy (1986) Atlas des stades du développement des formes extérieures de l'encéphale chez l'embryon humain. Arch Anat Histol Embryol Norm Exp 69 : 27 et 33)

23

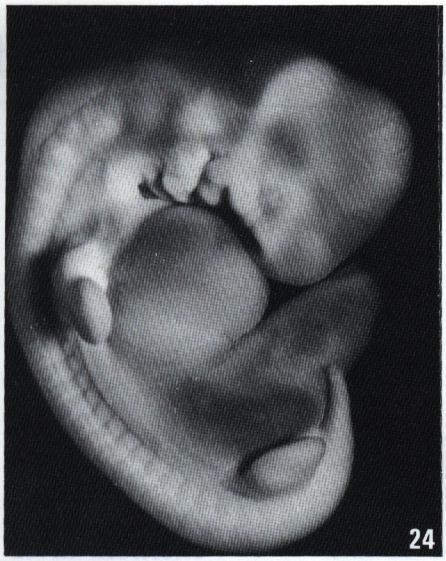
24

25

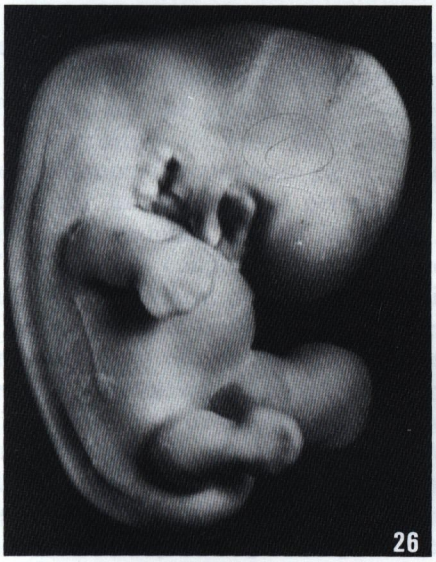
26

27

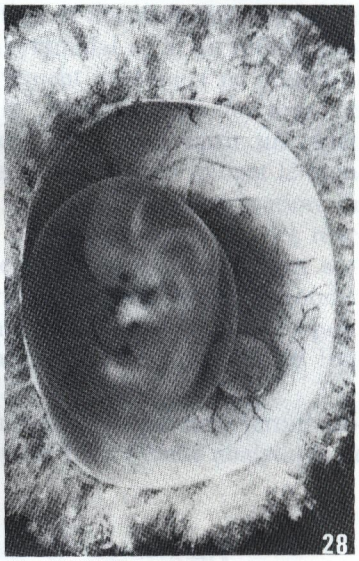
28

29

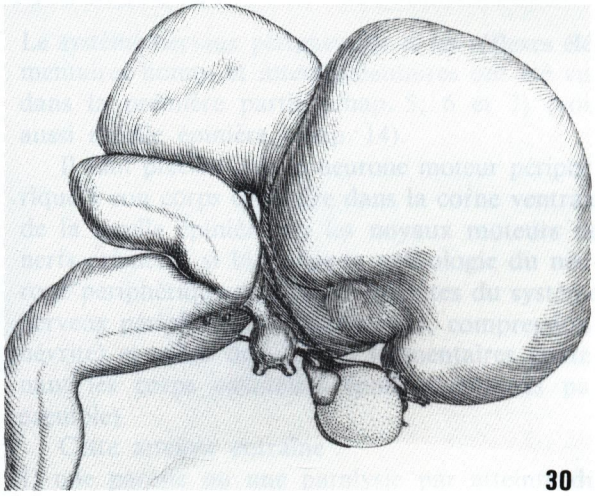
30

CHAPITRE 33

Bases morphologiques des fonctions motrices

Organisation générale de la motricité

Seule sera envisagée ici la fonction motrice de la vie de relation utilisant la musculature striée. Les effecteurs ont été étudiés au chapitre 4.

La structure de base est l'unité motrice, et l'organisation fonctionnelle élémentaire est constituée par les réflexes qui permettent le mouvement, son maintien ou son inhibition. Le degré d'équilibre des couples agoniste/antagoniste permet : un mouvement puissant, l'immobilisation ou le déplacement, et la finesse du mouvement ; plus un mouvement est fin moins grande est la différence de contraction entre agoniste et antagoniste.

La distinction entre *motricité tonique* ou holocinétique (attitude, posture) et *motricité phasique* ou idiocinétique (mouvement, déplacement) est également fondamentale pour comprendre la motricité et sa pathologie. La première, statique, est indispensable à la préparation du mouvement assurant la posture et les mouvements globaux proximaux ; le mouvement fin, idiocinétique, intéresse les articulations distales. La **motricité idiocinétique** dépend du système pyramidal alors que la **motricité holocinétique** est assurée par les voies extrapyramidales. Bien que cette dernière appellation, extrapyramidal, soit trop vague et ne corresponde pas à la réalité anatomique et physiologique [2], cet ensemble correspond à des syndromes cliniques ; aussi peut-on conserver ce terme pour grouper les structures nerveuses contrôlant les voies descendantes du névraxe responsables des dyskinésies en pathologie.

Entre le réflexe segmentaire, intéressant le motoneurone périphérique, et le mouvement idiocinétique volontaire, dépendant du neurone central de la voie pyramidale, vont s'interposer : synergie, coordination et automatisme dépendant du système « extrapyramidal ». Si un réflexe peut être isolé, un mouvement volontaire ne pourra se réaliser qu'avec la participation de tous les niveaux du névraxe ; ainsi pour saisir un objet, les cortex précentral et postcentral initient le mouvement ; mais il faut aussi la participation du réflexe myotatique pour chaque muscle, des réactions synergiques entre groupes musculaires segmentaires ou intersegmentaires, et des phénomènes de coordination spatio-temporelle pour l'ensemble des muscles du membre et de tout l'organisme.

Les différents niveaux du névraxe seront isolés artificiellement pour faire l'étude analytique de la motricité.

Étage périphérique et segmentaire

Le système nerveux périphérique et les réflexes élémentaires homo- et intersegmentaires ont été vus dans la première partie (chap. 5, 6 et 7) (voir aussi moelle épinière, chap. 14).

Il faut préciser que le neurone moteur périphérique a son corps cellulaire dans la corne ventrale de la mœlle épinière ou les noyaux moteurs de nerfs crâniens, si bien que la pathologie du neurone périphérique groupe les atteintes du système nerveux périphérique (traumatisme, compression, névrite) et celles des centres segmentaires contenant les corps cellulaires (poliomyélitiques par exemple).

Cette atteinte entraîne :

1) une parésie ou une paralysie par atteinte du motoneurone,

2) une interruption du réflexe myotatique qui détermine une réduction ou une disparition du tonus musculaire (flaccidité) et des réflexes ostéotendineux,
3) une atrophie musculaire progressive,
4) des fibrillations à l'électromyographie.

Étage suprasegmentaire

Différentes formations non segmentaires du tronc cérébral sont à l'origine de faisceaux descendants se projetant sur les motoneurones pour moduler leur activité. Par opposition au faisceau pyramidal, on les groupe en faisceaux « extrapyramidaux ». Ce sont les tractus : rubro-spinal, tecto-spinal, réticulo-spinal, vestibulo-spinal et peut-être olivo-spinal dont l'origine a été étudiée avec le tronc cérébral (chap. 15, figs. 9, 23). On peut préciser ici que les fibres du tractus rubro-spinal arrivent non seulement des grosses cellules du paléorubrum, mais aussi des petites, et que leur origine n'est pas limitée au paléorubrum [2] ; elles ont de plus une organisation topique ; par l'intermédiaire d'un interneurone elles se projettent sur les motoneurones α et les motoneurones γ des fléchisseurs [10].

La terminaison de ces faisceaux se fait selon une répartition qui traduit l'organisation motrice de la substance grise spinale (fig. 1) : partie dorso-latérale pour la motricité idiocinétique et partie ventro-médiale pour les postures et la motricité holocinétique.

Le tractus tecto-spinal, auquel on peut associer le tractus interstitio-spinal, se termine dans les régions moyenne et médiale de la corne ventrale des premiers segments cervicaux ; il interviendrait dans les mouvements oculo-céphalogyres. L'existence de fibres olivo-spinales n'est pas sûre ; en tous cas, ces fibres ne vont pas au-delà des tout premiers segments cervicaux.

Cervelet

Le cervelet (chap. 17), placé en dérivation sur le névraxe, n'assure aucune fonction motrice propre, mais il exerce une régulation sur les différents phénomènes moteurs.

Par ses afférences, il est renseigné sur les étages corticaux et thalamo-striés, sur les formations grises du tronc cérébral (formation réticulaire bulbo-pontique, olive inférieure, noyau rouge, noyaux vestibulaires) et sur les formations segmentaires (noyaux des nerfs crâniens et mœlle épinière). De même, si par ses afférences il ne présente aucune connexion directe avec le neurone périphérique de la voie motrice, il influence tous les centres qui sont à l'origine du neurone central de cette voie ; en effet il se projette sur le thalamus ventral controlatéral (et de là sur le cortex sensori-moteur), sur le noyau rouge, sur la formation réticulaire bilatéralement, et sur les noyaux vestibulaires homolatéraux. A partir de ces centres, il intervient dans le tonus musculaire, (hypotonie, instabilité de la station debout, etc.), dans la coordination spatio-temporelle (dysmétrie, adiadococinésie, tremblements intentionnels, écri-

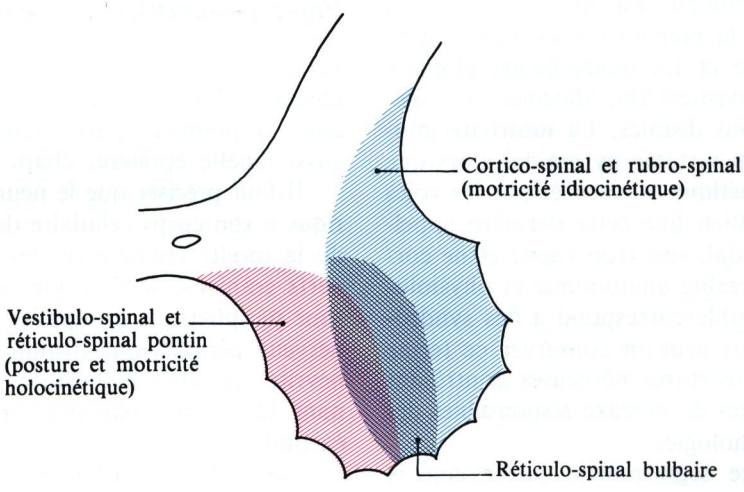

Fig. 1. Répartition des terminaisons des voies descendantes dans la substance grise spinale

ture et parole cérebelleuses, etc...) ; il paraît surtout impliqué dans : 1) la programmation des mouvements rapides ; 2) la correction de l'exécution de ces mouvements ; et 3) la corrélation entre posture et mouvements [14].

Étage thalamo-strié

Du point de vue moteur, cet ensemble (noyaux gris de la base) groupe le corps strié et le noyau subthalamique ; on lui rattache fonctionnellement la substance noire mésencéphalique, alors que le noyau rouge est relié au système cérébelleux. Mais on ne peut dissocier ces structures essentiellement motrices des centres sensitifs, et particulièrement du thalamus ventral (chap. 19 et 20).

Les noyaux gris de la base apparaissent comme un relai essentiel entre le cortex associatif d'une part, et le thalamus et le cortex moteur d'autre part. En effet les efférences striées partent en majorité du pallidus pour se rendre au thalamus et de là au cortex moteur, alors qu'une très faible part seulement se rend aux centres moteurs du

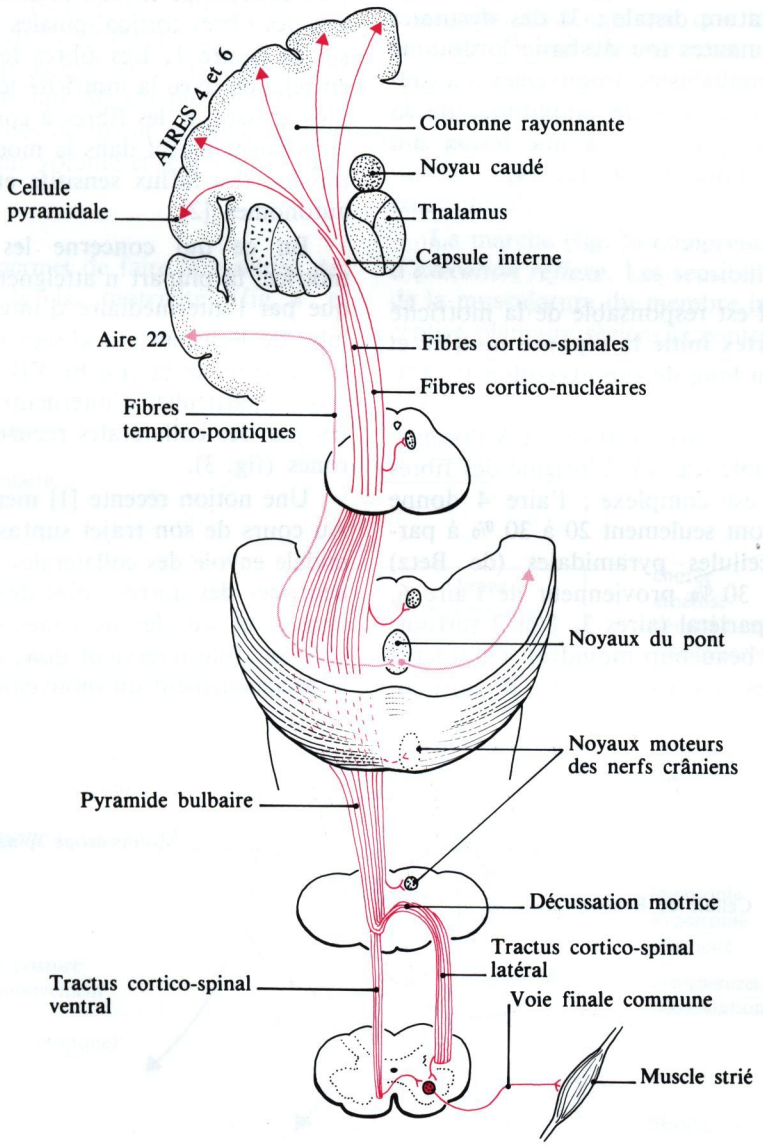

Fig. 2. Voie motrice principale, ou pyramidale (d'après J Bossy (1974) Schémas de neuroanatomie, fasc VII-II, p 84. Vigot, Paris)

tronc cérébral. Ils élaborent des schémas moteurs spatio-temporels complexes qui seront mis ultérieurement à exécution par les centres moteurs ; mais ils sont impliqués dans la mise en jeu, le contrôle de l'exécution et l'arrêt des mouvements lents. Ils interviennent dans la posture, l'équilibre, la locomotion et les mouvements associés. La maladie de Parkinson, atteinte de la boucle nigro-striée, est caractérisée par la triade : rigidité, akinésie, tremblement de repos. Les lésions du striatum, mais sans localisation précise sûre, donnent : 1) des mouvements choréïques brusques, anarchiques, involontaires qui sont plus marqués dans la musculature axiale et proximale ; 2) des mouvements athétosiques lents, de reptation, intéressant surtout la musculature distale ; 3) des dystonies musculaires déformantes (ou dysbasie lordotique progressive). L'hémiballisme (mouvements extrêmement brusques, de grande amplitude, de la racine des membres) est dûe à une lésion des noyaux sub-thalamiques [2, 4, 12, 14].

Cortex cérébral

Le cortex cérébral est responsable de la motricité volontaire. Le **cortex initie la réponse motrice et la contrôle tout au long de son exécution** [5, 15].

Voie pyramidale. L'**aire motrice** est à l'origine de la **voie pyramidale** (fig. 2). L'origine des fibres (1 à 2 millions) est complexe ; l'aire 4 donne 30 % des fibres dont seulement 20 à 30 % à partir de grosses cellules pyramidales (de Betz) (40 000 environ) ; 30 % proviennent de l'aire 6, et 40 % du lobe pariétal (aires 3, 1 et 2 surtout, 5 et 7 à un degré beaucoup moindre). Ce tractus groupe des fibres cortico-spinales et cortico-nucléaires, pour les noyaux moteurs des nerfs crâniens. Dans ce faisceau se trouvent des fibres à conduction lente (14 m/s en moyenne) et rapide (42 m/s en moyenne).

La grande majorité des fibres croisent le plan médian. 85 % des fibres cortico-spinales réalisent la décussation motrice, ou pyramidale, à la partie inférieure du bulbe et, se plaçant dans la moitié dorsale du cordon latéral, forment le tractus cortico-spinal latéral (pyramidal croisé) qui possède une organisation topique nette. Les 15 % restant forment le tractus cortico-spinal ventral qui descend sur le bord homolatéral, du sillon ventral de la moelle épinière ; la plupart croisent le plan médian au niveau segmentaire. La terminaison des fibres cortico-spinales croisées est indiquée sur la figure 1. Les fibres les plus rapides sont en relation avec la motricité idiocinétique pour les plus grosses, et les fibres à conduction lente interviendraient plutôt dans la modulation de la transmission des influx sensitifs et dans les réactions autonomes [2].

En ce qui concerne les fibres à destinée motrice, la plupart n'atteignent les motoneurones que par l'intermédiaire d'interneurones. Les cellules de Renshaw, localisées surtout dans la partie ventrale de la couche VII constituent un contingent particulier d'interneurones inhibiteurs activés par des collatérales récurrentes des motoneurones (fig. 3).

Une notion récente [1] mérite d'être soulignée. Au cours de son trajet supraspinal, la voie pyramidale envoie des collatérales se terminant sur des neurones des autres voies descendantes et ascendantes, et sur des neurones se projettant sur le cervelet. Elle intervient donc non seulement dans le déclenchement du mouvement volontaire, mais

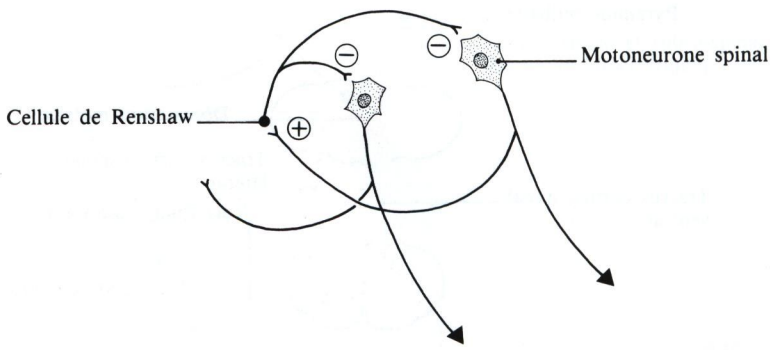

Fig. 3. Schéma de la cellule de Renshaw

probablement dans les différents types de mouvements et leurs différentes composantes.

Cortex moteur extrapyramidal. A côté de l'origine de la voie pyramidale, de nombreuses autres aires corticales participent à la motricité (chap. 21). Le qualificatif « extrapyramidal » est commode pour désigner cet ensemble. Il s'agit d'abord des aires à l'origine, des fibres cortico-pontiques : fronto-pontiques (aires 6 et 46), pariéto-pontiques (aires 5 et 7), temporo-pontiques (aire 22) et occipito-mésencéphaliques (aires 18 et 19) ; mais on trouve aussi partant 1) du cortex sensori-moteur, des fibres cortico-réticulaires et cortico-striées ; 2) du cortex moteur, des fibres cortico-olivaires ; et 3) des cortex moteur et prémoteur, des fibres cortico-rubriques.

Ces fibres sont principalement groupées dans les parties médiale et latérale du pied du pédoncule cérébral dont elles occupent presque la moitié, ce qui montre leur volume et leur importance.

Synthèse

Un schéma général permet de faire la synthèse des voies et centres de la motricité (fig. 4 et tableau 1).

Locomotion

La locomotion est caractérisée 1) par des phénomènes réflexes d'alternance, qui apparaissent dès la 12e semaine de la vie fœtale, et 2) par son caractère automatique qui s'acquiert pendant la petite enfance. Elle intéresse le tronc et les deux membres inférieurs, mais aussi les membres supérieurs (balancement) et le maintien de la partie céphalique qui sont également importants, et ce d'autant plus que la locomotion est réalisée dans des conditions anormales de stabilité ou de vitesse.

C'est un phénomène de base de l'organisme cherchant à satisfaire ses différents types d'instincts ou la plupart de ses comportements de l'individu. Ceci explique que toutes les sensibilités interviennent dans son exécution (vision, audition [chants, musique rythmée], olfaction chez l'enfant, tactile et proprioceptive [dans sa régulation primaire]), et que l'on y trouve des composantes réflexe, automatique, volitionnelle et émotionnelle.

La marche (fig. 5) comprend un *niveau spinal d'exécution réflexe.* Les sensibilités proprioceptive de la musculature du membre inférieur et extéroceptive plantaire règlent la contraction séquentielle

neurone central	— Précision, rapidité — Prévision — Initiation volontaire	Étage cortical	apraxie — *hémiplégie monoplégie*
	— Mouvements lents, posture — Préparation du mouvement rapide — Automatisme — Initiation du mouvement avant exécution — Programmation de schémas moteurs complexes	Etage thalamo-strié	chorée athétose hémiballisme tremblements de repos
	— Mouvements, fins et rapides (programmation et régulation) — Tonus — Coordination spatio-temporelle	Cervelet et Tronc cérébral	tremblements intentionnels dysmétrie adiadococinésie hypotonie hypertonie spasticité
neurone périphérique	— Maintien de la posture — Exécution du mouvement — Réflexes — Tonus (reflexe myotatique)	Moelle épinière	contractures — *paraplégie* fasciculations
	— Conduction	Système nerveux périphérique	fibrillations — *paralysie :* radiculaire tronculaire

Tableau 1

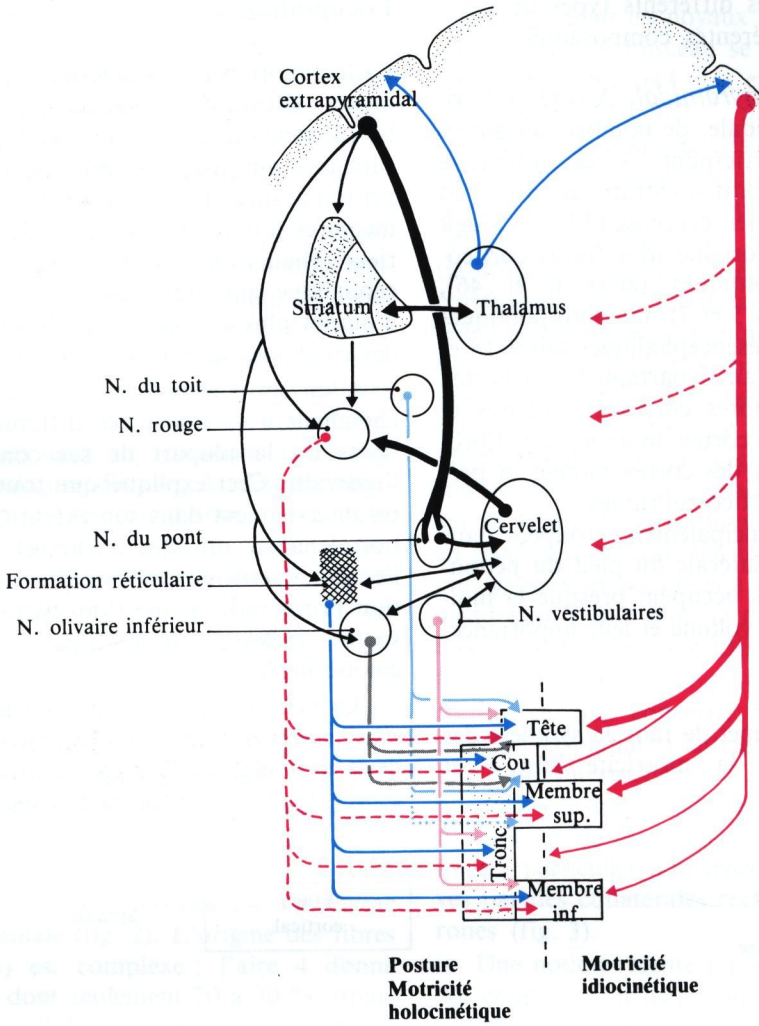

Fig. 4. Schéma synthétique des voies et centres de la motricité

des muscles des différents segments du membre inférieur. Les phénomènes d'inhibition réciproque agoniste/antagoniste jouent un rôle important, mais sous la dépendance d'une inhibition supra-spinale expliquant de nombreux phénomènes spastiques [6, 12]. Les fibres commissurales jouent un rôle important pour régler l'alternance droite gauche. La marche est un acte automatique à *prédominance holocinétique* nécessitant le *maintien postural* du tronc. Les voies descendantes du tronc cérébral assurent ces fonctions. La formation réticulaire pontique activatrice agit sur la musculature axiale, alors que le tractus réticulo-spinal bulbaire en partie responsable de l'inhibition supra-spinale se termine sur les centres de la musculature des membres, surtout distale.

Les centres du *tronc cérébral* et le *cervelet* assurent la *régulation tonique*, la *synergie* et la *coordination* avec les mouvements du tronc, du cou et des membres supérieurs.

Malgré son caractère automatique géré par l'étage thalamo-strié, la locomotion doit s'adapter en permanence, et c'est là qu'intervient l'idiocinèse avec le *système pyramidal*. L'initiation du mouvement dépend de ce système ; son origine topographique est le lobule paracentral qui groupe les centres moteurs et sensitifs du membre inférieur. Au niveau de l'aire préfrontale se trouve une zone de l'initiative motrice, dont la lésion entraîne une apraxie de la marche avec perte du positionnement correct des jambes et dérèglement de la statique posturale (astasie-abasie frontale).

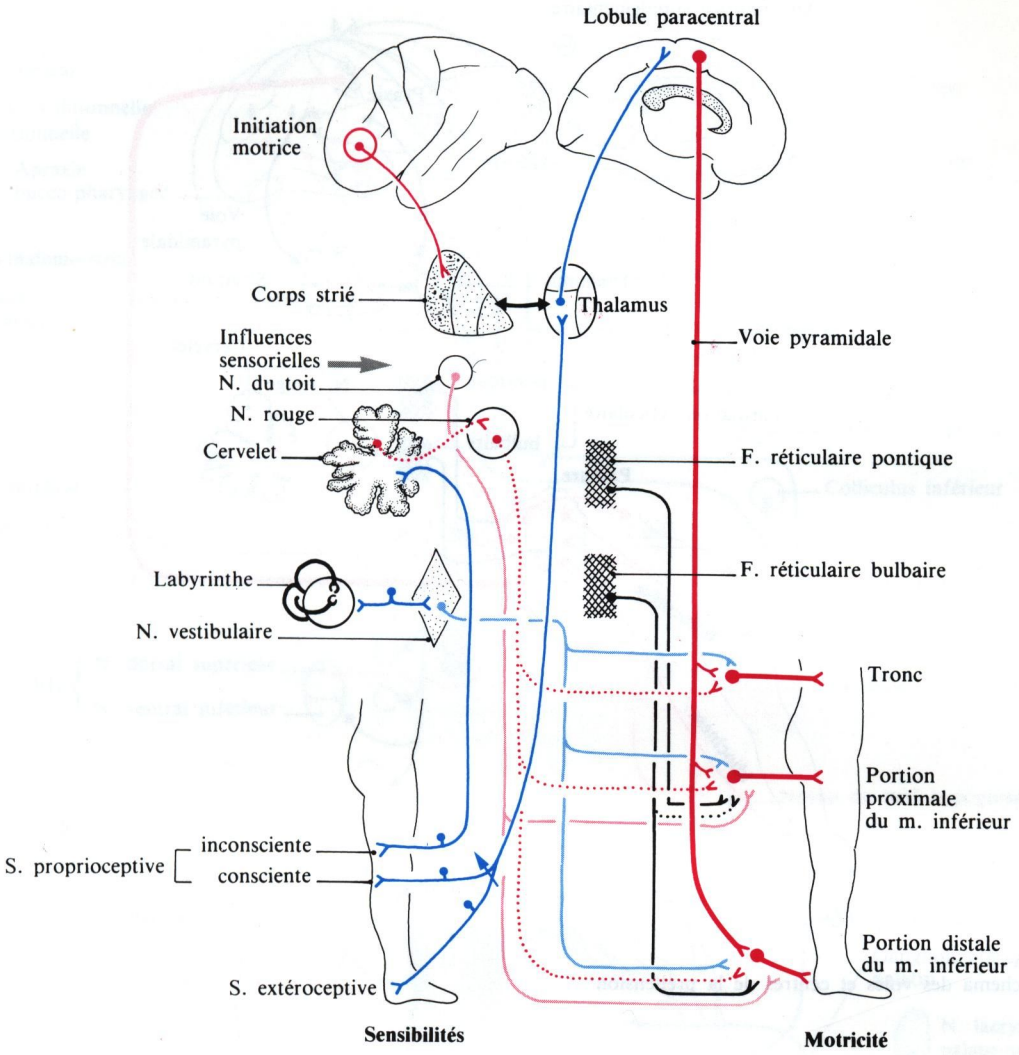

Fig. 5. Schéma des voies et centres de la locomotion, limité aux membres inférieurs

Les *influences hétérosensorielles* agissent directement par le système tecto-spinal, mais leur influence se fait surtout sentir à travers la formation réticulaire, l'étage thalamostrié et le cortex cérébral.

Préhension

Contrairement à la locomotion qui est surtout fondée sur la posture et la motricité holocinétique, la **préhension est dominée par l'idiocinèse.** Certes, comme ceci a été vu pour la motricité en général, il serait illusoire d'isoler une composante pour la rendre responsable de la globalité du mouvement ; et la préhension n'échappe pas à cette grande loi. Une première différence apparaît d'emblée : la *préhension est unilatérale* ; il n'y a pas d'alternance droite/gauche, et c'est une influence supra-spinale qui assure la coordination de la préhension des deux mains.

Le « grasp reflex » est normalement présent chez le nouveau-né et disparaît durant les premiers mois. Il est par contre pathologique plus tard et correspond à une atteinte de l'aire motrice supplémentaire (partie médiale de l'aire 6, en avant du lobule paracentral). Ce réflexe sous-cortical apparaît lors de la suppression de l'inhibition corticale. Il comprend deux phases ; la première phase, tactile, correspond à la « saisie » et la

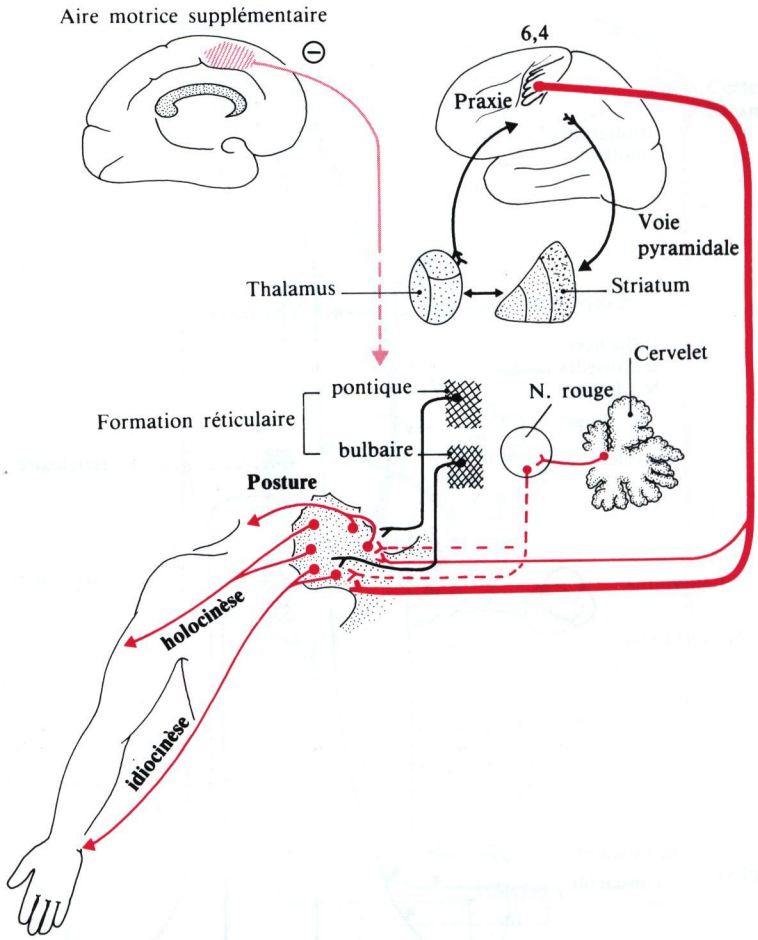

Fig. 6. Schéma des voies et centres de la préhension

deuxième, proprioceptive, à la « prise soutenue » dûe à la traction sur les muscles correspondants. Ce réflexe est influencé par la position, l'anxiété, etc... [2]. Cette analyse permet de comprendre la multiplicité des facteurs entrant en jeu (fig. 6).

Au niveau segmentaire, la régulation agoniste/antagoniste est fondamentale puisqu'elle va régler la finesse de la prise et sa force. Au niveau du renflement cervico-brachial, l'organisation des motoneurones (chap. 26, fig. 5) permet de comprendre la disposition de la terminaison des fibres cortico-spinales et rubro-spinales responsables de la motricité idiocinétique prédominant dans la partie distale des membres et surtout du membre supérieur (fig. 1). Cette organisation apparaîtrait très tôt dans l'organogenèse du névraxe [Anokhin] (Systémogenèse, chap. 32).

Il faut que le membre soit correctement positionné (holocinèse) et que tronc, tête et cou soient mis dans une posture adéquate avant la préhension.

Remplaçant les influences vestibulaires importantes dans la locomotion, ce sont les *influences visuelles* qui prédominent dans le contrôle de la direction et de la régulation du mouvement.

Étant donné la prépondérance de la finesse et de la rapidité du mouvement, c'est le **cervelet** qui l'emporte ici sur les noyaux gris centraux (chap. 17 et 20).

Les atteintes praxiques sont de type mélocinétiques (ou motrices) et correspondent à des lésions de l'aire prémotrice en regard de l'aire motrice de la main.

Expression verbale et gestuelle, mimique, rire

Pour s'exprimer, l'organisme utilise des gestes ou attitudes du tronc et des membres, la mimique du

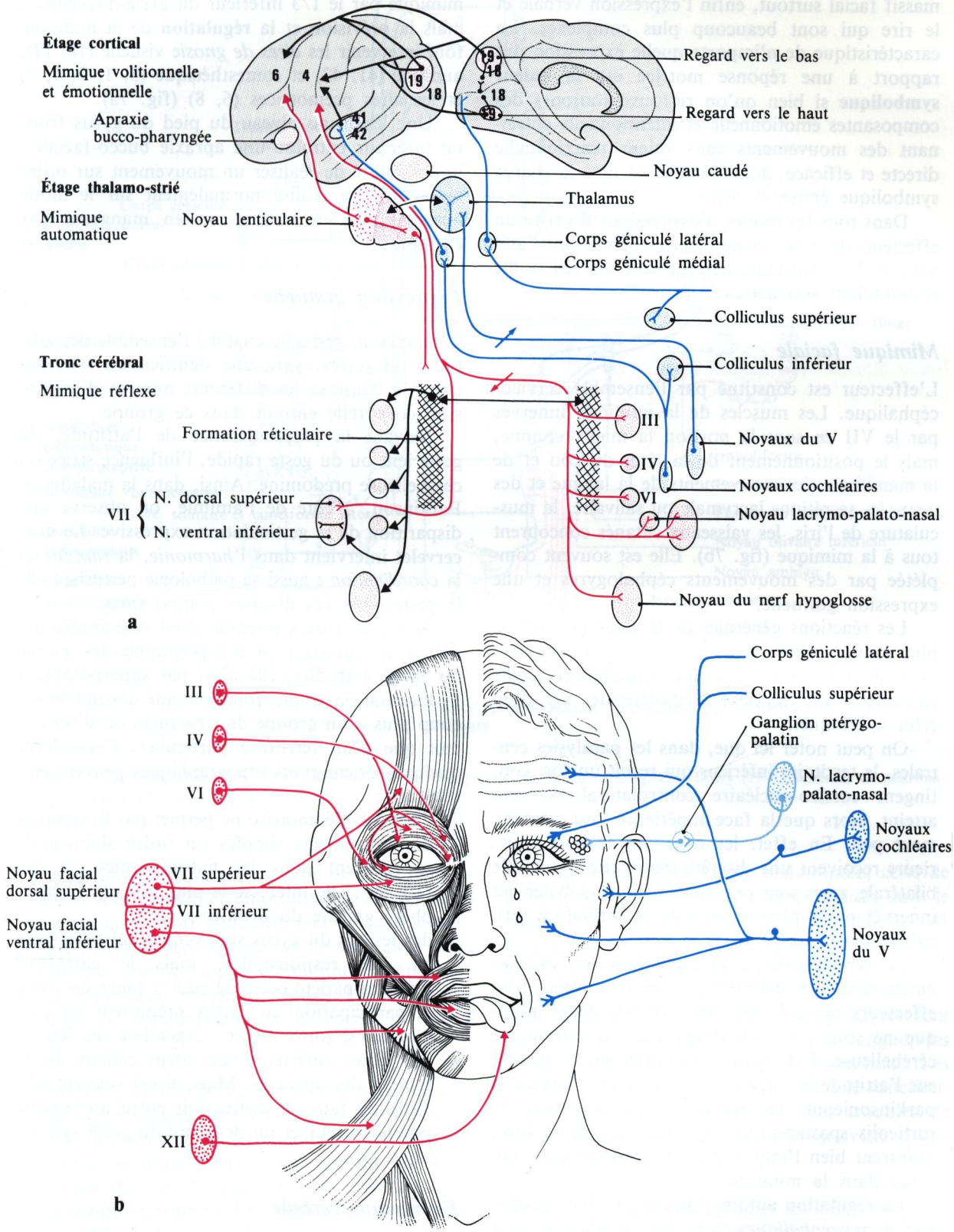

Fig. 7. Voies et centres de la mimique (d'après J Bossy (1974) Schémas de Neuroanatomie, fasc VII-II, p 122-123. Vigot, Paris)

massif facial surtout, enfin l'expression verbale et le rire qui sont beaucoup plus complexes. La caractéristique de n'importe quelle expression par rapport à une réponse motrice est sa **valeur symbolique** si bien qu'on retrouve toujours des composantes émotionnelle et intentionnelle entraînant des mouvements sans valeur réactionnelle directe et efficace, dont l'intérêt est lié à la charge symbolique émise et reçue.

Dans tous les modes d'expression, il existe un effecteur, des voies et des centres permettant l'animation de l'effecteur, déterminant ses réactions, et modulant son activité.

Mimique faciale

L'effecteur est constitué par l'ensemble cervico-céphalique. Les muscles de la mimique innervés par le VII en sont la portion la mieux connue, mais le positionnement de la tête, du cou et de la mandibule, les mouvements de la langue et des yeux, les sécrétions lacrymale ou salivaire, la musculature de l'iris, les vaisseaux cutanés concourent tous à la mimique (fig. 7b). Elle est souvent complétée par des mouvements céphalogyres et une expression gestuelle.

Les réactions générales de la mimique sont le plus souvent symétriques. Les réponses asymétriques peuvent résulter d'une stimulation locale entraînant une réponse homolatérale, ou d'un effet volitionnel.

On peut noter ici que, dans les paralysies centrales, le territoire inférieur qui reçoit un fort contingent cortico-nucléaire controlatéral est très atteint, alors que la face supérieure l'est relativement peu. En effet, les neurones faciaux supérieurs reçoivent une discrète innervation corticale bilatérale, mais sont principalement et globalement innervés par l'intermédiaire de la formation réticulaire pontique [9 bis].

Le **cervelet** assure la régulation des *mouvements rapides* et harmonise en les coordonnant les effecteurs musculaires ; les troubles de la mimique ne sont pas importants dans la pathologie cérébelleuse. Par contre, les **corps striés** agissent sur l'attitude et les *mouvements lents* ; l'akinésie parkinsonienne, les grimaces dans la chorée, le torticolis spasmodique, les dystonies de la face, montrent bien l'importance des noyaux gris centraux dans la mimique.

La **régulation automatique** se fait par les *centres mésencéphaliques supérieurs* (colliculus, aire prétectale) et par l'étage thalamo-strié. Le *cortex cérébral* assure le **déclenchement volontaire** de la mimique par le 1/3 inférieur du gyrus précentral, mais la **prévision** et la **régulation** de la mimique font intervenir les *aires de gnosie* visuelle (18, 19), auditive (41, 42) et somesthésique (3, 1, 2, 5, 7) et les aires prémotrices (6, 8) (fig. 7a).

Une lésion au niveau du pied du gyrus frontal inférieur entraîne une apraxie bucco-faciale : impossibilité de réaliser un mouvement sur ordre alors qu'il se réalise normalement sur le mode automatique, en parlant ou en mangeant par exemple.

Expression gestuelle

L'expression gestuelle englobe l'ensemble des attitudes ou gestes ayant une signification symbolique ; la danse et les différents moyens d'expression corporelle entrent dans ce groupe.

Suivant la prépondérance de l'attitude, du geste lent ou du geste rapide, l'influence striée ou cérebelleuse prédomine. Ainsi, dans la maladie de Parkinson, à côté de l'amimie, on observe une disparition de la gesticulation expressive. Le **néocervelet** intervient dans l'*harmonie*, la *rapidité* et la *coordination* ; aussi sa pathologie perturbe-t-elle le geste dans ces diverses composantes.

Quant au **cortex cérébral**, il est responsable des *différentes apraxies*. Si la topographie des lésions est facile à étudier, elle n'est pas superposable à la localisation d'une fonction qui dépend beaucoup plus d'un groupe de structures ou d'un circuit que d'un territoire particulier. Cependant, quelques orientations topographiques peuvent être retenues :

1) l'apraxie idéomotrice ne permet pas l'exécution de mouvements simples sur ordre alors qu'ils se réalisent dans les automatismes ou des réflexes ; elle intéresse le plus souvent l'hémisphère gauche du droitier ;
2) des lésions du gyrus supra-marginal paraissent en être responsables, mais le carrefour temporo-pariéto-occipital peut y jouer un rôle ;
3) la participation du cortex prémoteur ou préfrontal est souvent niée ; cependant des lésions des fibres antérieures du corps calleux déterminent des apraxies. Mais, il est souvent difficile de faire la distinction entre un trouble psychomoteur et un désordre du geste symbolique [5].

Expression verbale

L'expression verbale est plus complexe et plus élaborée, car à côté de l'émission de sons, de leurs

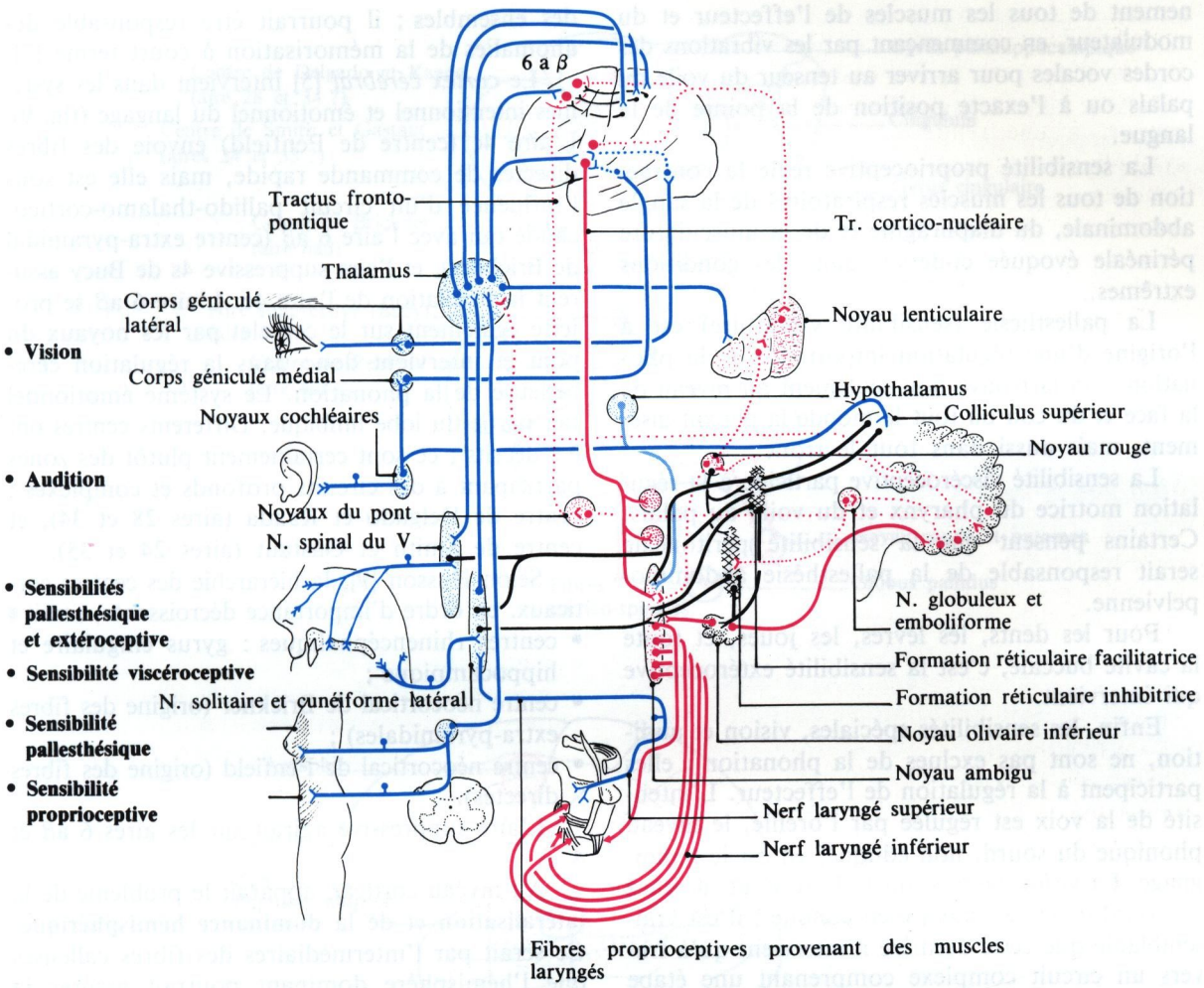

Fig. 8. Voies de la phonation. Le modulateur n'a pas été indiqué sur la figure (d'après J Bossy (1974) Schémas de neuronatomie, fasc VII-II, p 118. Vigot, Paris)

articulations, de leur modulation et de la participation volitionnelle et émotionnelle, la signification de mots peut conduire vers la pensée abstraite ; inversement l'émission de sons peut contenir une grande valeur symbolique comportant une importante charge affective. La phonation malgré sa complexité reste la partie la mieux connue.

Effecteur. Le **larynx** utilisant le courant d'air respiratoire émet des sons grâce aux *vibrations des cordes vocales* dont l'affrontement symétrique est essentiel, et dont l'innervation dépend des nerfs laryngés (fig. 8). La *puissance du courant d'air expiratoire* réclame un fonctionnement normal de l'ensemble de la musculature respiratoire dont les centres s'échelonnent entre C3 et L2. Il faut ajouter à la valeur de la sangle abdominale, celle de la musculature périnéale qui interviendrait dans le chant très puissant (opéra). Les atteintes de l'effecteur entraînent des dysphonies, une voie bitonale, etc...

Modulateur. Les sons émis par le larynx sont modulés par le voile du palais, la langue, les lèvres, le positionnement de la mandibule. Les nerfs V, VII, IX, X, et XII assurent le fonctionnement correct du modulateur. Les troubles de l'*articulé* du langage dépendent souvent d'une atteinte du modulateur.

Innervation sensitive. **Toutes les sensibilités** participent à la régulation de la phonation. La sensibilité musculaire est essentielle pour le fonction-

nement de tous les muscles de l'effecteur et du modulateur, en commençant par les vibrations des cordes vocales pour arriver au tenseur du voile du palais ou à l'exacte position de la pointe de la langue.

La sensibilité proprioceptive règle la contraction de tous les muscles respiratoires de la sangle abdominale, du diaphragme et de la musculature périnéale évoquée ci-dessus dans des conditions extrêmes.

La pallesthésie (sensibilité vibratoire) est à l'origine d'une régulation importante de la phonation ; on la trouve non seulement au niveau de la face et du cou où tout le monde la perçoit aisément, mais aussi dans tout le tronc.

La sensibilité viscéroceptive participe à la régulation motrice du pharynx et du voile du palais. Certains pensent que la sensibilité péritonéale serait responsable de la pallesthésie abdomino-pelvienne.

Pour les dents, les lèvres, les joues, et toute la cavité buccale, c'est la sensibilité extéroceptive qui intervient.

Enfin, les sensibilités spéciales, vision et audition, ne sont pas exclues de la phonation ; elles participent à la régulation de l'effecteur. L'intensité de la voix est régulée par l'oreille, le niveau phonique du sourd, non éduqué, en est le témoignage. La vision permettant la lecture labiale chez les sourd-muets est aussi bien connue ; il est vraisemblable que cette dernière n'intervient qu'à travers un circuit complexe comprenant une étape corticale.

Voies et centres (fig. 8). Le *réflexe myotatique* intervient pour chacun des muscles intéressés ; il faut souligner son importance dans les vibrations des cordes vocales.

Les circuits *réflexes élémentaires* interviennent dans toutes les modulations décrites ci-dessus et répondent par l'effecteur ; ils assurent aussi la modulation des structures annexes comme les muscles respiratoires. La coordination de tous ces centres primaires pourrait être sous la dépendance du noyau olivaire inférieur.

Comme dans les autres phénomènes moteurs, le *cervelet*, la *formation réticulaire* et l'*étage thalamo-strié* permettent la régulation de la phonation, et ses automatismes. Chez le cérebelleux, la parole est plus lente, laborieuse et scandée ; elle est hachée, scandée, quelquefois explosive dans les atteintes thalamo-striées. Le thalamus participe au débit du langage, à l'évocation des mots, au contrôle de l'émission verbale, et à la compréhension des ensembles ; il pourrait être responsable des anomalies de la mémorisation à court terme [7].

Le *cortex cérébral* [5] intervient dans les systèmes intentionnel et émotionnel du langage (fig. 9). L'aire 4c (centre de Penfield) envoie des fibres directes de commande rapide, mais elle est sous l'influence d'un circuit pallido-thalamo-cortico-caudé qui avec l'aire 6 aβ (centre extra-pyramidal de Brickner), et l'aire suppressive 4s de Bucy assurent la régulation de l'aire 4c. L'aire 6 aβ se projette également sur le cervelet par les noyaux du pont et intervient donc dans la régulation cérébelleuse de la phonation. Le système émotionnel fait partie du lobe limbique. Différents centres ont été décrits ; ce sont certainement plutôt des zones participant à des circuits profonds et complexes : centre de Delgado et Kaada (aires 28 et 34), et centre de Smith et Gastaut (aires 24 et 35).

Selon Husson [9], la hiérarchie des centres corticaux, en ordre d'importance décroissante, serait :

- centres rhinencéphaliques : gyrus cingulaire et hippocampique ;
- centre néocortical de Brickner (origine des fibres extra-pyramidales) ;
- centre néocortical de Penfield (origine des fibres directes).

L'aire suppressive agirait sur les aires 6 aβ et 4 c.

Au niveau cortical, apparaît le problème de la **latéralisation** et de la **dominance hémisphérique**. Ce serait par l'intermédiaires des fibres calleuses que l'hémisphère dominant pourrait assurer la commande synchrone des structures phonatoires droite et gauche dont la contraction simultanée est indispensable à une phonation normale.

La réalisation phonétique du langage comprend : 1) une phase sensori-gnosique (avoir une pensée à exprimer et vouloir l'exprimer) ; 2) une phase intellectuelle qui évoque les mots, les groupes en phrases ; et 3) une phase de réalisation motrice qui conçoit l'ordre moteur global adapté au but, donne des ordres élémentaires, les coordonne et les contrôle [4].

Ce schéma permet de comprendre les différentes aphasies (fig. 9b). Il faut ajouter ici que le langage peut s'exprimer par la parole orale mais aussi écrite ; cette dernière fait intervenir la main comme effecteur, mais les structures supérieurs sont comparables.

Malgré toutes les imperfections de cette classification, on distingue schématiquement : 1) des aphasies motrices, dépendant de lésions du lobe frontal (zone motrice ou prémotrice), avec une impossibilité d'articuler les mots (anarthie) ou de

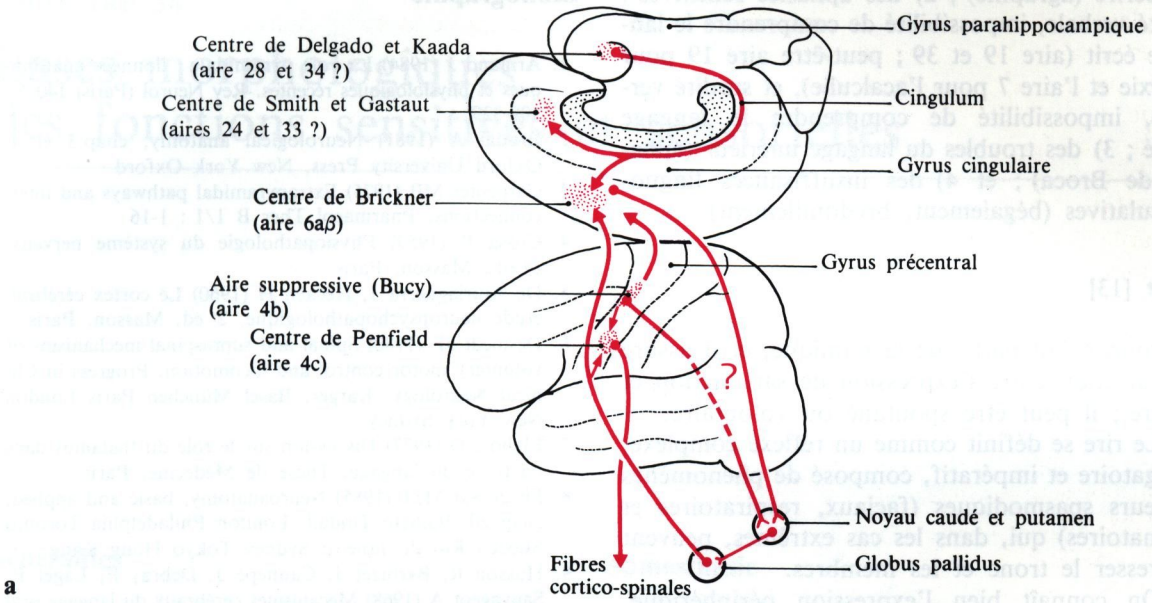

a

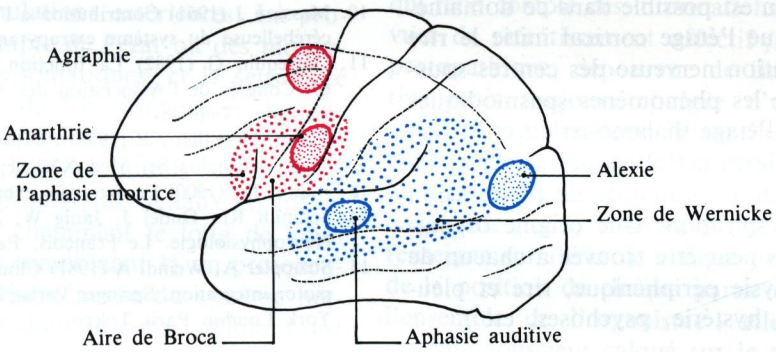

b

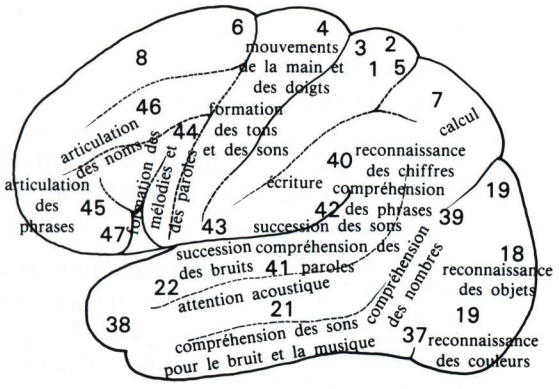

c

Fig. 9. Centres corticaux de la phonation et de l'expression verbale. **a** Centres corticaux de la phonation (d'après J Bossy (1974) Schémas de Neuroanatomie, fasc VII-II, p 119. Vigot, Paris) ; **b** centres corticaux de l'expression verbale (d'après A Delmas (1987) Voies et centres nerveux, 10e éd, p 252. Masson, Paris) ; **c** carte des localisations des différentes activités du langage (d'après Kleist, cité par de Ajuriaguerra J, Hécaën H (1960) Le cortex cérébral, 2e éd, p 4. Masson, Paris)

les écrire (agraphie) ; 2) des aphasies sensitives : cécité verbale, impossibilité de comprendre le langage écrit (aire 19 et 39 ; peut-être aire 19 pour l'alexie et l'aire 7 pour l'acalculie), et surdité verbale, impossibilité de comprendre le langage parlé ; 3) des troubles du langage intérieur (aphasie de Broca) ; et 4) des insuffisances linguo-spéculatives (bégaiement, bredouillement).

Rire [13]

Le sourire fait partie de la mimique, et il assure la transition entre l'expression de satisfaction et le rire ; il peut être spontané ou volontaire.

Le rire se définit comme un réflexe complexe, obligatoire et impératif, composé de phénomènes moteurs spasmodiques (faciaux, respiratoires et phonatoires) qui, dans les cas extrêmes, peuvent intéresser le tronc et les membres.

On connaît bien l'expression périphérique, mais les mécanismes centraux n'ont jamais été démontrés, d'autant plus qu'aucune expérimentation animale sûre n'est possible dans ce domaine. Il est certain 1) que l'étage cortical initie le rire psychogène (libération nerveuse des centres sous-jacents ?) ; 2) que les phénomènes spasmodiques sont à rattacher à l'étage thalamo-strié ; et 3) que les mécanismes réflexes périphériques associent les centres primaires de la mimique, de l'expression verbale et de la respiration. Une origine organique de ses troubles peut être trouvée à chacun de ces niveaux (paralysie périphérique, rire et pleurer spasmodiques, hystérie, psychoses, etc.).

Bibliographie

1. Armand J (1984) La voie pyramidale : données anatomiques et physiologiques récentes. Rev Neurol (Paris) 140/5 : 309-329
2. Brodal A (1981) Neurological anatomy, chap 3 et 4. Oxford University Press, New York Oxford
3. Carpenter MB (1975) Extrapyramidal pathways and interconnections. Pharmacol Ther B 1/1 : 1-16
4. Cossa P (1950) Physiopathologie du système nerveux, 3e ed., Masson, Paris
5. De Ajuriaguerra J, Hecaën H (1960) Le cortex cérébral, étude neuropsychopathologique, 2e éd, Masson, Paris
6. Desmedt JE (1980) Spinal and supraspinal mechanisms of voluntary motor control and locomotion. Progress in Clinical Neurology. Karger, Basel München Paris London New York Sydney
7. Elghozi D (1977) Discussion sur le rôle du thalamus dans l'activité du langage. Thèse de Médecine, Paris
8. Fitzgerald MJT (1985) Neuroanatomy, basic and applied, chap 20. Baillère Tindall, London Philadelphia Toronto Mexico Rio de Janeiro Sydney Tokyo Hong Kong
9. Husson R, Barbizet J, Cauhépé J, Debray P, Laget P, Sauvageot A (1968) Mécanismes cérébraux du langage oral et structure des langues. Masson, Paris

9 bis. Jenny AB, Saper CB (1987) Upper motor neuron facial palsy. Neurology 37 : 930-939.

10. Massion J (1961) Contribution à l'étude de la régulation cérébelleuse du système extrapyramidal. Masson, Paris
11. Outrequin G (1982) La fonction motrice. Rapport du 65e Congrés de l'Association des Anatomistes de langue française, Limoges
12. Pierrot-Deseilligny E (1985) Physiopathologie de la spasticité. J Sandoz Sci Med XXV/1 : 1-11
13. Raulin JM (1900) Le rire et les exhilarants. Baillère, Paris
14. Schmidt RF, Dudel J, Jänig W, Zimmerman M (1984) Neurophysiologie. Le François, Paris
15. Struppler A, Weindl A (1987) Clinical aspects of sensory motor integration. Springer Verlag Berlin Heidelberg New York London Paris Tokyo

CHAPITRE 34

Bases morphologiques des fonctions sensitives et sensorielles

Généralités

La somesthésie et les sensibilités spéciales permettent à l'organisme de prendre conscience et de réagir à toutes les stimulations extérieures. La proprioception rend compte de l'état ou des mouvements des structures somatiques, et la sensibilité viscérale de l'état et du fonctionnement des viscères. Chaque sensibilité utilise des *récepteurs spécifiques* ou non, plus ou moins différenciés (chap. 3) qui transforment les signaux en influx nerveux. Ces influx cheminent le long de voies nerveuses spécifiques comprenant 1) un protoneurone périphérique faisant partie du système nerveux périphérique et dont le corps cellulaire est situé dans un ganglion cérébro-spinal, 2) un deutoneurone croisant le plan médian pour atteindre le thalamus, et 3) un neurone thalamo-cortical apportant aux aires corticales primaires les messages sensoriels.

Une *régulation* et une *filtration des messages* se font aux différents niveaux, et des systèmes plus ou moins complexes de sélection et d'accommodation permettent de filtrer les informations et d'en rendre leur analyse plus fine.

Ces *informations* doivent être non seulement *reçues* (aires corticales primaires), mais aussi *comprises* (aires de gnosie), et *intégrées* à l'étage thalamique ou cortical, pour permettre des réactions adaptées, immédiates ou retardées, et une *mise en mémoire*.

Ce dernier phénomène fait intervenir l'intérêt de l'information et donc une composante affective.

Somesthésie

La sensibilité générale, ou somesthésie, groupe : 1) la sensibilité tactile épicritique, discriminative qui rend compte des informations fines et dépourvues de retentissement affectif ; 2) la sensibilité protopathique, dépourvue de finesse discriminative mais toujours chargée d'une composante affective, qui englobe la sensibilité nociceptive, avertissant l'organisme d'une stimulation pouvant lui être nocive dont la douleur n'est que la partie consciente ; et 3) la sensibilité proprioceptive, qui renseigne sur l'état de chaque organe somatique, de la position de chaque partie du corps, ou de l'ensemble de l'organisme ; elle comprend un système conscient calqué sur la sensibilité tactile discriminative et un système inconscient, cérébelleux.

Sensibilités tactile épicritique et proprioceptive consciente (fig. 1)

Les axones des fibres afférentes primaires de gros calibre (I et II), pénètrent dans la moelle épinière, se groupent dans le cordon dorsal, ou postérieur, sans faire relais et selon une disposition topique (chap. 26). Elles constituent le *système cordonal postérieur*. Elles font relais dans les noyaux gracile et cunéiforme qui groupent les péricaryons des deutoneurones de cette voie dont les prolongements croisent le plan médian en formant la décussation sensitive et se continuent en réalisant le lemniscus médial. Cette *voie lemniscale* rejoint le noyau ventral postérieur du thalamus.

Le protoneurone trigéminal de cette voie se

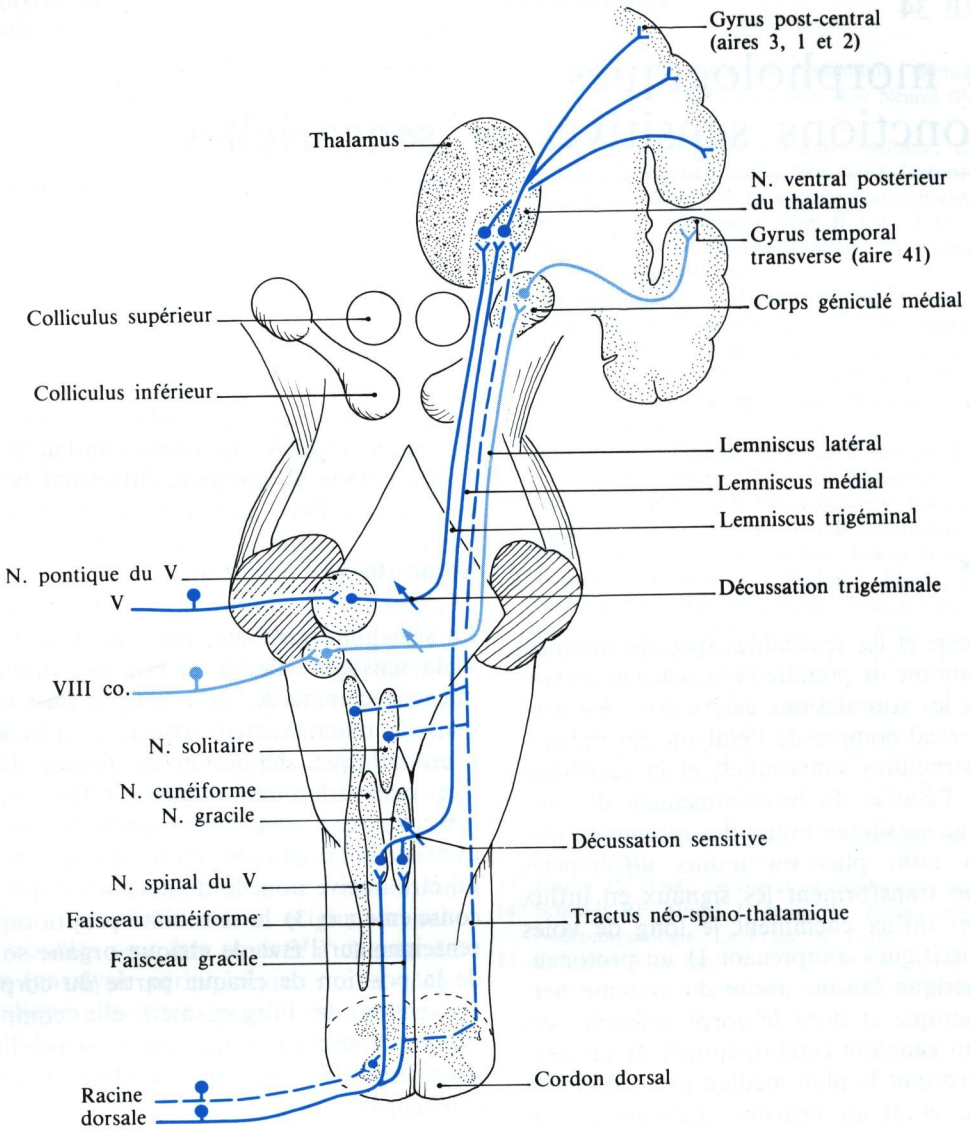

Fig. 1. Sensibilités tactile épicritique et proprioceptive consciente

termine dans le noyau pontique du V ; les deutoneurones croisent le plan médian à cet étage et se groupent en un *lemniscus trigéminal*, accolé à la partie médiale du lemniscus médial. Ces fibres se terminent dans le noyau semilunaire du groupe ventral postérieur du thalamus.

Le troisième neurone de cette voie part du noyau ventral postérieur du thalamus en formant un éventail de *radiations thalamiques* qui atteignent le gyrus post-central. Les fibres transportant les messages cutanés se terminent selon un dispositif topique sur l'aire 3, celles convoyant les informations musculaires sur l'aire 3a et celles véhiculant les influx d'origine fasciale (conjonctives) et tendineuse sur l'aire 2.

Tout au long de ce trajet cette voie spécifique établit des connexions. Au moment de leur pénétration spinale, les fibres envoient des collatérales à la corne dorsale qui participent à la filtration des influx nociceptifs (porte de contrôle). Le noyau ventral postérieur du thalamus envoie des connexions au noyau ventral intermédiaire, aux noyaux de la formation réticulaire thalamique, mais surtout au noyau dorsal du thalamus et au pulvinar qui est un centre primordial de l'intégration sensitivo-sensorielle du thalamus. Quant à

l'aire somesthésique primaire elle est reliée, non seulement à l'aire somesthésique secondaire et aux autres aires pariétales, mais aussi au cortex moteur et préfrontal.

Sensibilités protopathique et nociceptive

Le trajet périphérique des fibres nociceptives somatiques peut suivre celui des fibres de la sensibilité tactile (fibres Aδ, ou III), ou les structures du système nerveux autonome (fibres C, ou IV) : rameau isolé, plexus périvasculaires, chaînes sympathiques, rameaux communicants (fig. 2). Celles des viscères empruntent les nerfs splanchniques ou l'axe parasympathique (chap. 12). Sur la fig. 2 sont indiquées les différentes méthodes visant à interrompre la conduction des influx nociceptifs le long de ces voies.

Les *fibres afférentes primaires* sont de *petit calibre* (fibres III et IV). Elles pénètrent dans la mœlle épinière un peu plus latéralement que les fibres tactiles épicritiques [16] ; elles font *relais dans les couches II, III, et IV* de Rexed où un dispositif spécial (porte de contrôle, gate control) module le passage des influx nociceptifs par un interneurone inhibiteur et les collatérales des grosses fibres cordonales postérieures (fig. 3) (voir aussi chap. 14). Les corps cellulaires du deutoneurone sont situés dans les couches III, IV, et V de Rexed (noyau propre de la corne dorsale). Leurs axones croisent la ligne médiane en général à peu près au même niveau et se disposent dans le cordon antérolatéral selon une organisation topique en réalisant le *tractus spino-thalamique* (chap. 26). Ce dispositif a été utilisé pour les cordotomies et les myélotonies commissurales. Pour le territoire trigéminal, c'est le *noyau spinal du V* qui reçoit l'ensemble des fibres nociceptives groupées dans le tractus spinal du V ; il équivaut au noyau propre de la corne dorsale et donne les fibres trigémino-thalamiques qui rejoignent et s'accolent à la face médiale du système spino-thalamique au niveau correspondant. Pour le territoire trigéminal, la tractotomie de Sjöqvist propose la section du tractus spinal du V qui descend jusqu'en C3 ou C4.

En réalité le système spino-thalamique est un système composite comprenant :

1) un *tractus néo-spino-thalamique* (2 à 3000 fibres probablement) qui s'accole au lemniscus médial, et se termine en partie au moins dans le noyau postérieur du thalamus (fig. 1) ;
2) un *tractus paléo-spino-thalamique*, formé de plusieurs neurones, envoyant de nombreuses

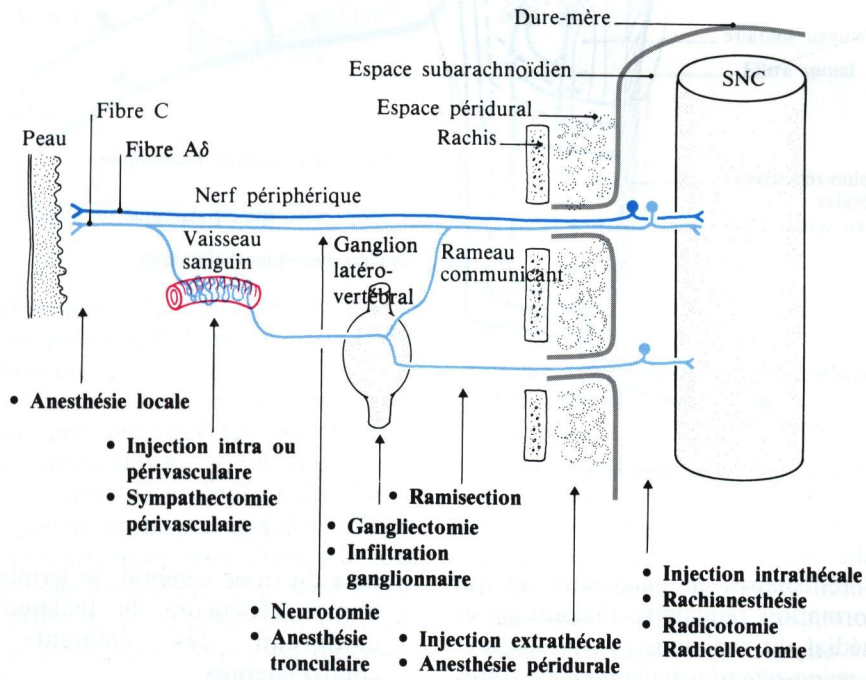

Fig. 2. Trajet périphérique des fibres nociceptives somatiques. En bas sont indiquées les différentes méthodes utilisées pour interrompre la conduction des influx nociceptifs

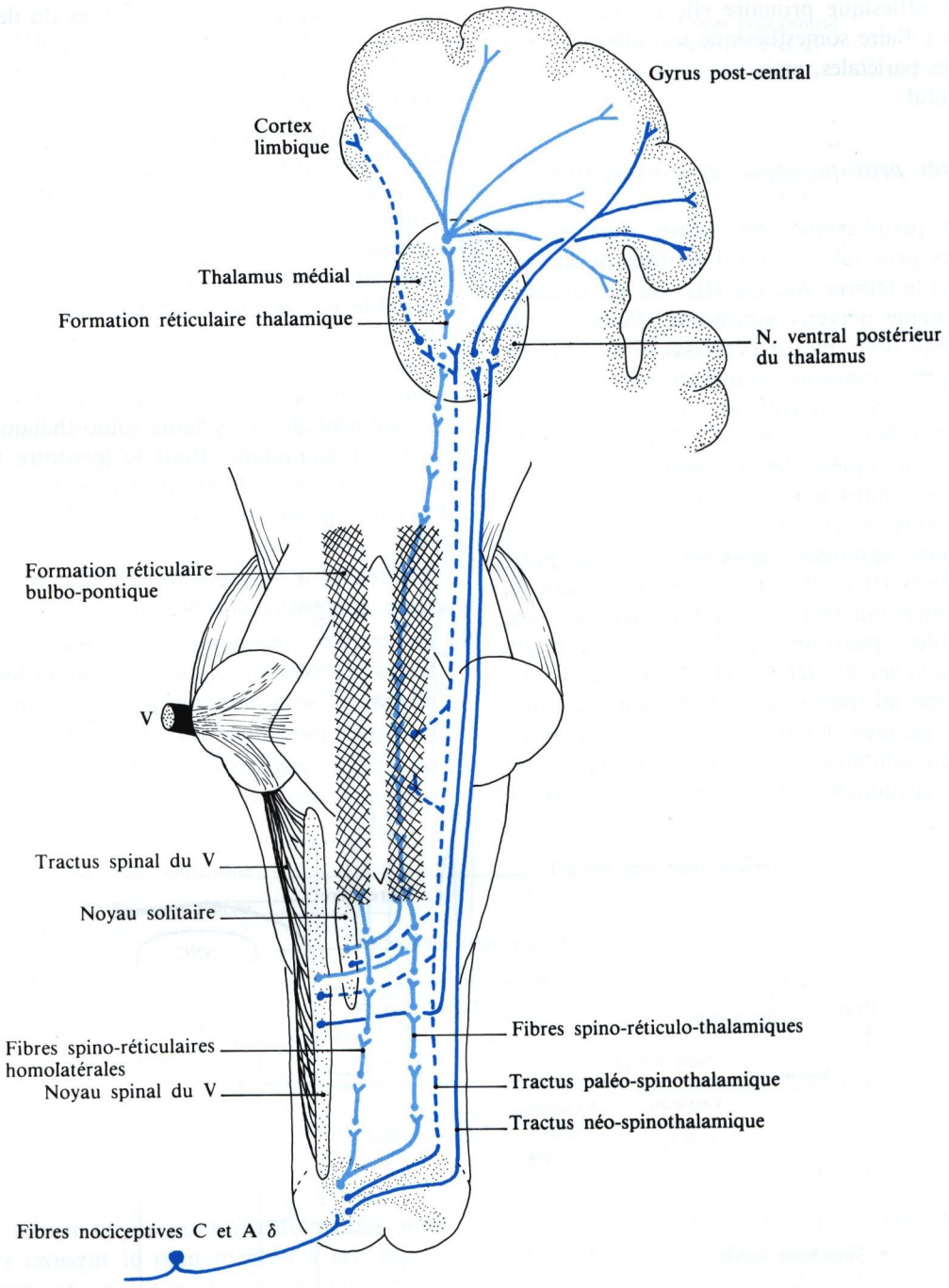

Fig. 3. Sensibilités protopathique et nociceptive

collatérales, réticulaires en particulier, et qui rejoint la formation réticulaire thalamique et le noyau médial du thalamus ;

3) un système *spino-réticulo-thalamique* à fibres courtes, polysynaptiques, mal systématisé (3e voie ?) qui, à travers la formation réticulaire du tronc cérébral, se termine dans la formation réticulaire du thalamus ; cette voie comprend des éléments homo- et contro-latéraux.

Le groupement morphologique des fibres spino-thalamiques à la surface du mésencéphale dans

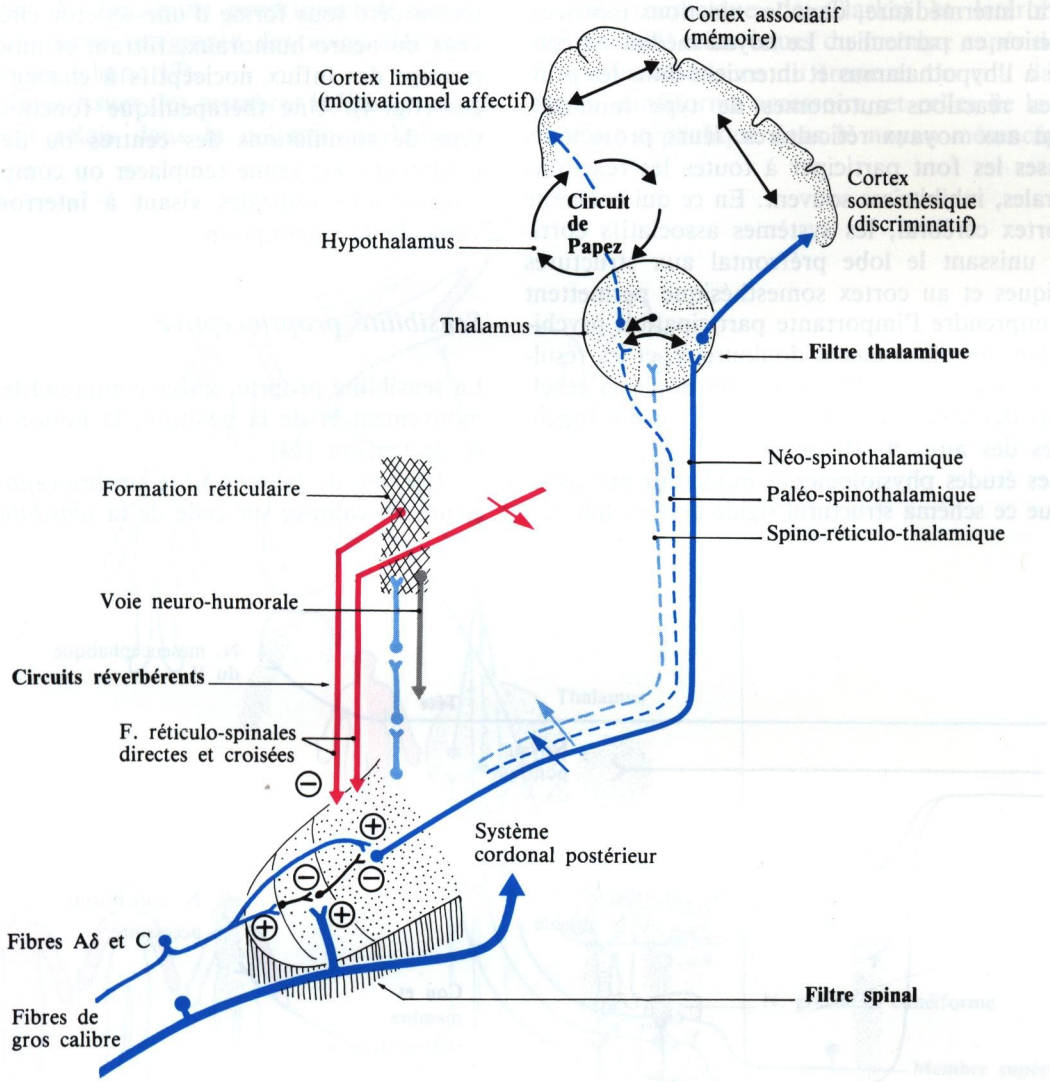

Fig. 4. Filtres et circuits modulant le passage des influx nociceptifs

le sillon latéral (triangle de Reil) a été à l'origine des tractotomies mésencéphaliques dans le traitement de la douleur.

Les fibres faisant suite au système néo-spinothalamique sont contenues dans les radiations thalamiques se destinant au *gyrus postcentral.* Elles sont responsables de la douleur discriminative. Celles provenant du noyau médial se dirigent vers les *structures limbiques* pour donner la composante affective de la douleur. Ceci semble confirmé par les effets de la cingulectomie (aire 24). Enfin les fibres issues de la formation réticulaire thalamique ont une projection diffuse, intervenant dans l'éveil cortical et les réactions générales.

Cette voie nociceptive, tout au long de son trajet, établit des *connexions pour assurer la protection de l'individu.* A l'étage spinal, ce sont des réflexes segmentaires (à type de retrait) homo- et contro-latéraux aussi bien somatiques que viscéraux, grâce à des interneurones. Ces réactions spinales peuvent aussi être hétérosegmentaires (chap. 5). Au niveau suprasegmentaire, (système mésolimbique de Nauta), les réactions sont plus générales, plus complexes, mieux adaptées pour les somatiques, mais on observe nombre de réactions autonomes (cardiaques, respiratoires, etc...). A l'étage diencéphalique, le noyau ventral postérieur est en liaison avec le thalamus dorsal pour l'intégration spatio-temporelle de toutes les sensations ; il intervient probablement aussi, avec le noyau

ventral intermédiaire, dans les réactions motrices, inhibition en particulier. Le noyau médial est connecté à l'hypothalamus et intervient dans les principales réactions autonomes de type humoral. Quant aux noyaux réticulaires, leurs projections diffuses les font participer à toutes les réactions générales, inhibitrices souvent. En ce qui concerne le cortex cérébral, les systèmes associatifs corticaux unissant le lobe préfrontal aux structures limbiques et au cortex somesthésique permettent de comprendre l'importante participation psychique dans les phénomènes douloureux, et les résultats qui avaient été obtenus sur les douleurs rebelles par des lobotomies préfrontales ou des topectomies des aires 9, 10, et 11.

Les études physiologiques modernes ont montré que ce schéma structural rigide doit en fait être reconsidéré sous forme d'une série de circuits nerveux ou neuro-humoraux, filtrant et modulant le passage des influx nociceptifs à chacun des étages (fig. 4). Une thérapeutique fonctionnelle, à type de stimulations des centres ou de circuits inhibiteurs, est venue remplacer ou compléter des interventions radicales visant à interrompre les voies de la nociception.

Sensibilité proprioceptive

La sensibilité proprioceptive comprend le sens du mouvement et de la position, la notion de force et de tension [14].

La voie de la *sensibilité proprioceptive consciente* est calquée sur celle de la *sensibilité tactile*

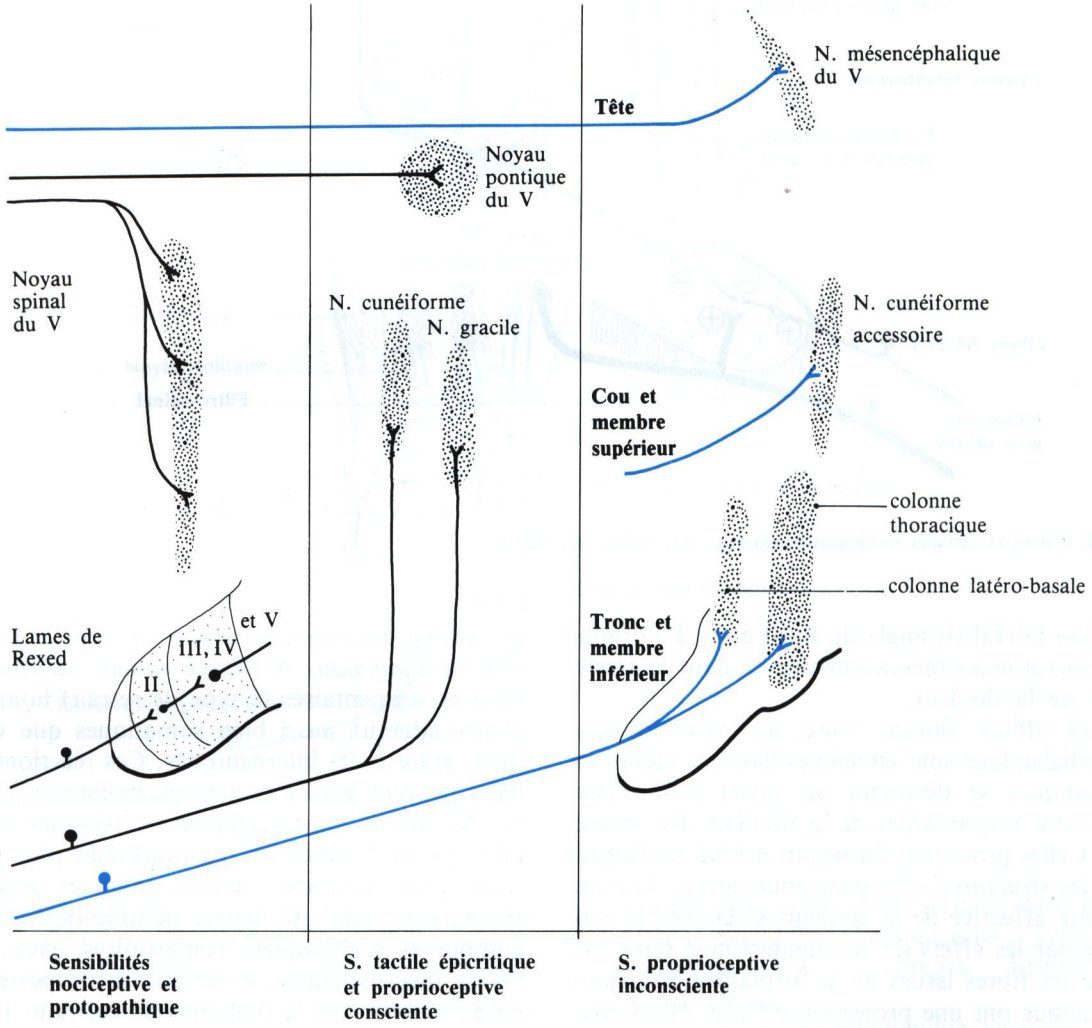

Fig. 5. Centres primaires des différentes sensibilités

épicritique. La sensibilité proprioceptive inconsciente fait partie intégrante des voies afférentes cérébelleuses (chap. 17).

Les fibres issues des membres inférieurs et du tronc font relais dans la colonne médiobasale (noyau thoracique de Clarke) et latérobasale (Bechterew), celles issues du membre supérieur, de la partie supérieure du tronc et du cou dans le noyau cunéiforme accessoire, et celles de la musculature céphalique dans le noyau mésencéphali-

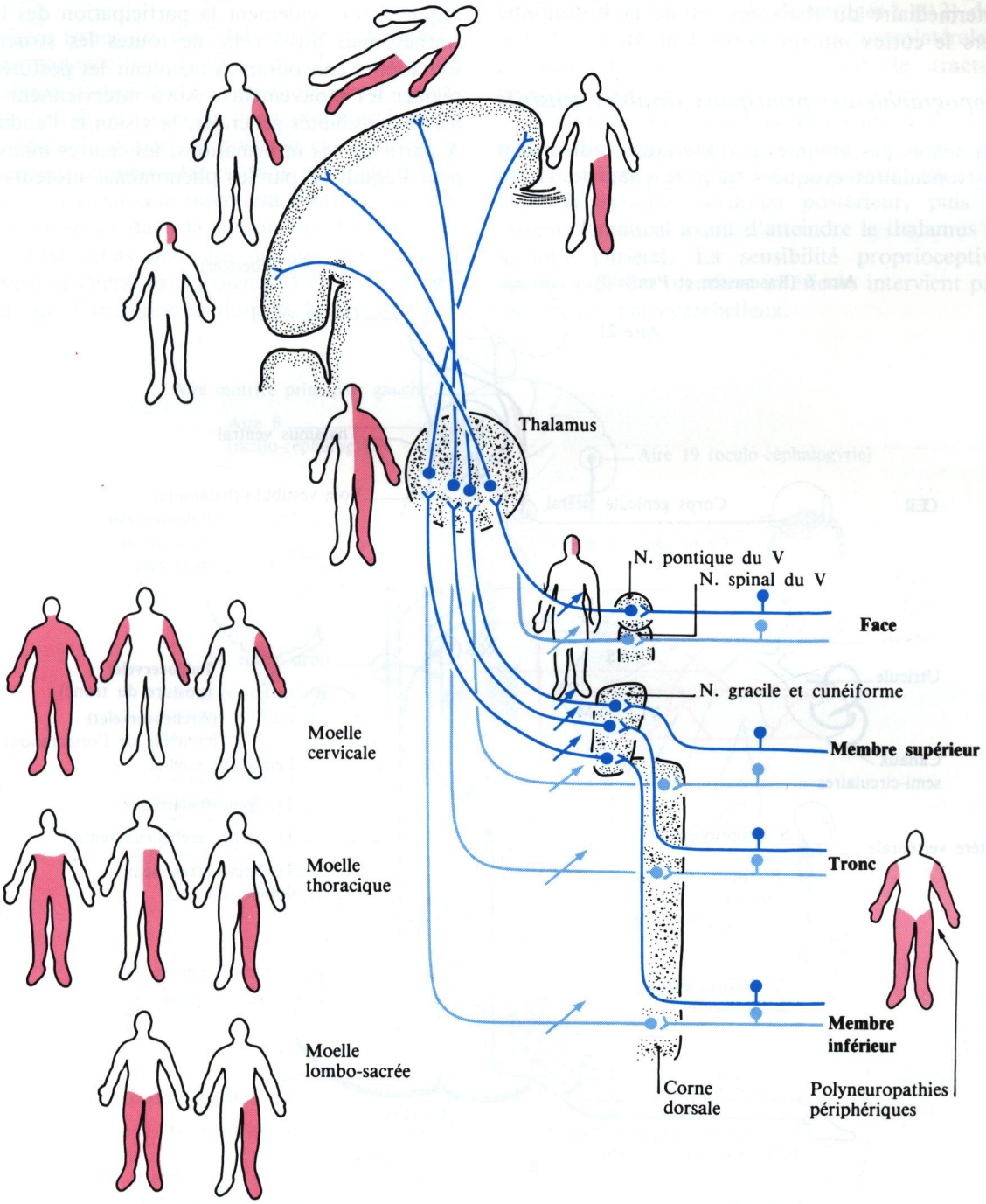

Fig. 6. Topographie des principaux troubles sensitifs en fonction du territoire lésé ; les atteintes dissociées ne sont pas indiquées

que du V (fig. 5). De ces centres partent les fibres constituant le système spino-cérébelleux se destinant au paléocérébellum.

Une importante partie des fibres cérébelleuses rejoignent les centres segmentaires par les systèmes rubro-, vestibulo- et réticulo-spinaux. Un contingent important se dirige vers le noyau ventral intermédiaire du thalamus, et de là il continue vers le cortex moteur (aires 4 et 6).

Topographie des principaux troubles sensitifs

En dehors des atteintes périphériques radiculaires et tronculaires évoquées dans le chapitre 11, la figure 6 schématise la topogaphie des principaux troubles sensitifs en fonction du territoire lésé.

Équilibration, vertiges

Que l'équilibre soit statique ou dynamique, il requiert non seulement la participation des labyrinthes mais aussi celle de toutes les structures somatiques concourant à maintenir les postures ou réguler les mouvements. Ainsi interviennent toutes les sensibilités générales, la vision et l'audition. A partir de ces informations, les centres maintiennent l'équilibre par les phénomènes moteurs res-

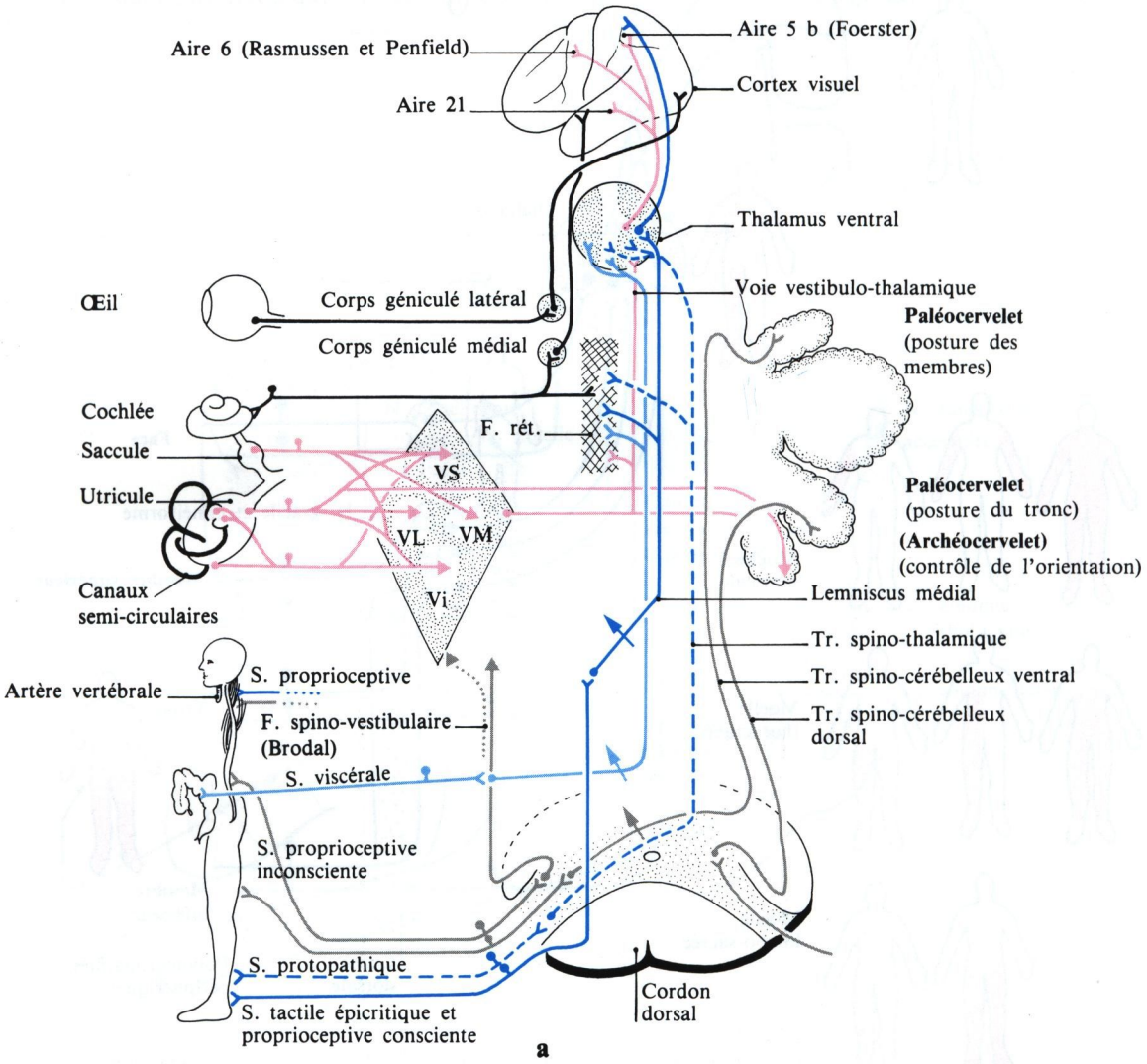

Fig. 7. Voies et centres de l'équilibration. **a** Afférences et centres sensitifs (*Vi* noyau vestibulaire inférieur ; *VL* noyau vestibulaire latéral ; *VM* noyau vestibulaire médial ; *VS* noyau vestibulaire supérieur). La voie vestibulo-thalamique est une voie fonctionnelle qui se termine dans la portion médiale du noyau ventral postérieur et le noyau ventral intermédiaire du thalamus (Russell, Burgi Carpenter). **b** Centres moteurs et efférences

ponsables de posture et de mouvement (chap. 33). Les troubles de l'équilibration englobent le large groupe des ataxies, mais il faut leur adjoindre les vertiges où prédomine l'aspect subjectif.

Afférences (fig. 7a)

Les fibres issues des deux **labyrinthes** renseignent en permanence sur la position de l'extrémité céphalique (statique) et sur ses mouvements (cinétique). Les fibres issues de l'utricule interviennent plutôt dans la notion de position et celles issues des canaux semi-circulaires dans celles de déplacement ; si le saccule intervient dans ces phénomènes, ce serait dans la notion de position. Ces fibres font relais dans les noyaux vestibulaires (inférieur et latéral principalement) et de là se projettent sur l'archéocérébellum et le noyau fastigial ; certaines fibres utriculaires rejoignent directement l'archéocérébellum sans relais vestibulaire. A partir des noyaux vestibulaires, on a décrit 1) des projections ascendantes vers le thalamus (noyau ventral intermédiaire et partie médiale du noyau ventral postérieur), vers le cortex cérébral extrapyramidal (aires 6 et 21), et l'aire 5 b (Fœrster) qui serait responsable de vertiges ; et 2) des projections descendantes homo- et controlatérales, empruntant en partie seulement le tractus vestibulo-spinal.

Au niveau des **membres inférieurs**, les sensibilités tactile épicritique, profonde et proprioceptive consciente jouent un rôle important ; elles utilisent le système cordonal postérieur, puis le système lemniscal avant d'atteindre le thalamus et le lobe pariétal. La sensibilité proprioceptive inconsciente des membres inférieurs intervient par les circuits paléocérebelleux.

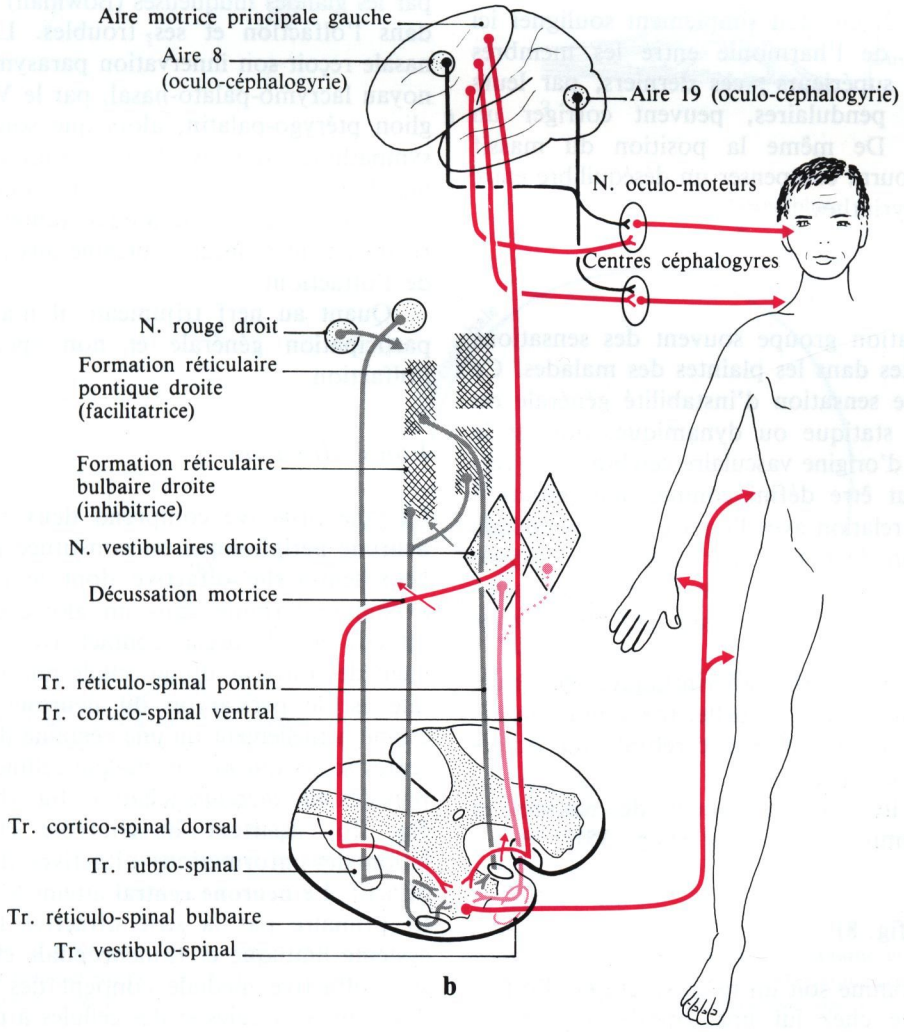

b

La **ceinture pelvienne** et l'ensemble de la **musculature dorsale** interviennent dans la sensibilité participant à l'équilibration ; on doit ajouter au niveau cervical l'**artère vertébrale**, bien que son implication dans les troubles de l'équilibration soit à mettre essentiellement sur le compte de son débit sanguin.

La **sensibilité péritonéale** joue un rôle, même chez l'homme, lors des déplacements rapides.

La **vision** est une sensibilité spéciale importante dans la suppléance des autres déficits sensitifs comme le montrent les différentes épreuves cliniques. Enfin l'**audition** peut y participer dans certaines conditions particulières.

Motricité de l'équilibration (fig. 7b)

Dans l'équilibration, les **phénomènes moteurs** sont à l'origine des **postures et de leur maintien**, et des **mouvements et de leur exécution** qui permettent de conserver l'équilibre. Leur analyse a été vue au chapitre 33. On doit simplement souligner ici l'importance de l'harmonie entre les membres inférieurs et supérieurs ; ces derniers, par leurs mouvements pendulaires, peuvent corriger un déséquilibre. De même la position du massif céphalique pourra compenser un déséquilibre entre les deux labyrinthes.

Vertiges

Cette appellation groupe souvent des sensations très différentes dans les plaintes des malades. Ce peut être une sensation d'instabilité générale ou segmentaire, statique ou dynamique, qui est le plus souvent d'origine vasculaire cérébrale. Le vertige vrai peut être défini comme une sensation anormale en relation avec l'espace ; soit le malade a l'impression de bouger par rapport à l'espace (*vertige subjectif*) ou inversement les objets semblent bouger par rapport au patient (*vertige objectif*).

L'origine peut être labyrinthique, cérébrale, vasculaire, auriculaire, visuelle, toxémique, hystérique, allant de la tumeur cérébrale au simple bouchon de cérumen.

Souvent ils s'accompagnent de nausées et même de vomissements (voir chap. 35).

Olfaction (fig. 8)

Bien que l'homme soit un microsmatique, l'olfaction conserve chez lui une grande importance moins par la « recherche » de la nourriture, du partenaire, etc... que par les réflexes et les comportements dans lesquels elle intervient, et par la tonalité affective, pas toujours consciente, qui la caractérise.

Récepteurs

Le récepteur est formé par la **tache jaune** plaquée sur le toit des fosses nasales contre la lame criblée de l'ethmoïde, et descendant d'un centimètre environ du côté septal et du côté turbinal. Elle contient les cellules olfactives dont le dentrite porte les cils olfactifs baignant dans le mucus tapissant cette muqueuse (fig. 8a).

Les stimulus olfactifs arrivent de l'extérieur par les narines, et du nasopharynx par les choanes. Les substances odorantes doivent être solubles dans le mucus pour exciter les **cils olfactifs**. Ainsi la qualité et la quantité du mucus sécrété par les glandes muqueuses (Bowman) interviennent dans l'olfaction et ses troubles. La muqueuse nasale reçoit son innervation parasympathique du noyau lacrymo-palato-nasal, par le VII et le ganglion ptérygo-palatin, alors que son innervation sympathique suit les plexus carotidien externe et maxillaire interne, puis l'artère sphéno-palatine. Toute obstruction mécanique (antérieure, postérieure ou intra-nasale) entraîne aussi des troubles de l'olfaction.

Quant au nerf trijumeau, il n'aurait qu'une participation générale et non spécifique dans l'olfaction.

Voies olfactives

La voie olfactive comprend deux neurones. Le **neurone périphérique** est constituée par la cellule neurosensorielle olfactive dont le prolongement axonal se termine dans un glomérule du bulbe olfactif où elle prend contact avec un prolongement dendritrique d'une cellule mitrale ; cette cellule est le péricaryon du neurone central. On estime actuellement qu'une centaine de fibres afférentes se terminent sur chaque cellule mitrale. De plus des *microcircuits* (chap. 6, fig. 7b et chap. 24, fig. 2b) assurent le contrôle et la modulation des informations olfactives dans le bulbe olfactif. Le **neurone central** atteint le cortex olfactif primaire par la strie olfactive latérale (voir système limbique et rhinencéphale chap. 24). La strie olfactive médiale contient des fibres issues des cellules mitrales et des cellules à panache ; elle

participe à la constitution de la partie olfactive de la commissure antérieure (chap. 21, fig. 14) et se termine dans l'aire sous-calleuse, le gyrus paraterminal et la substance perforée antérieure. Elle intervient certainement dans l'appréciation subjective des odeurs, les phénomènes émotifs, et assure des réactions réflexes : épithalamique (par la strie médullaire), hypothalamique et mésencéphalique.

Réflexes

De nombreuses *réactions comportementales ou réflexes* dépendent de l'olfaction. Elles concernent l'alimentation et la reproduction, en sachant que ce dernier terme contient tout l'aspect culturel des parfums.

Les voies réflexes peuvent partir directement

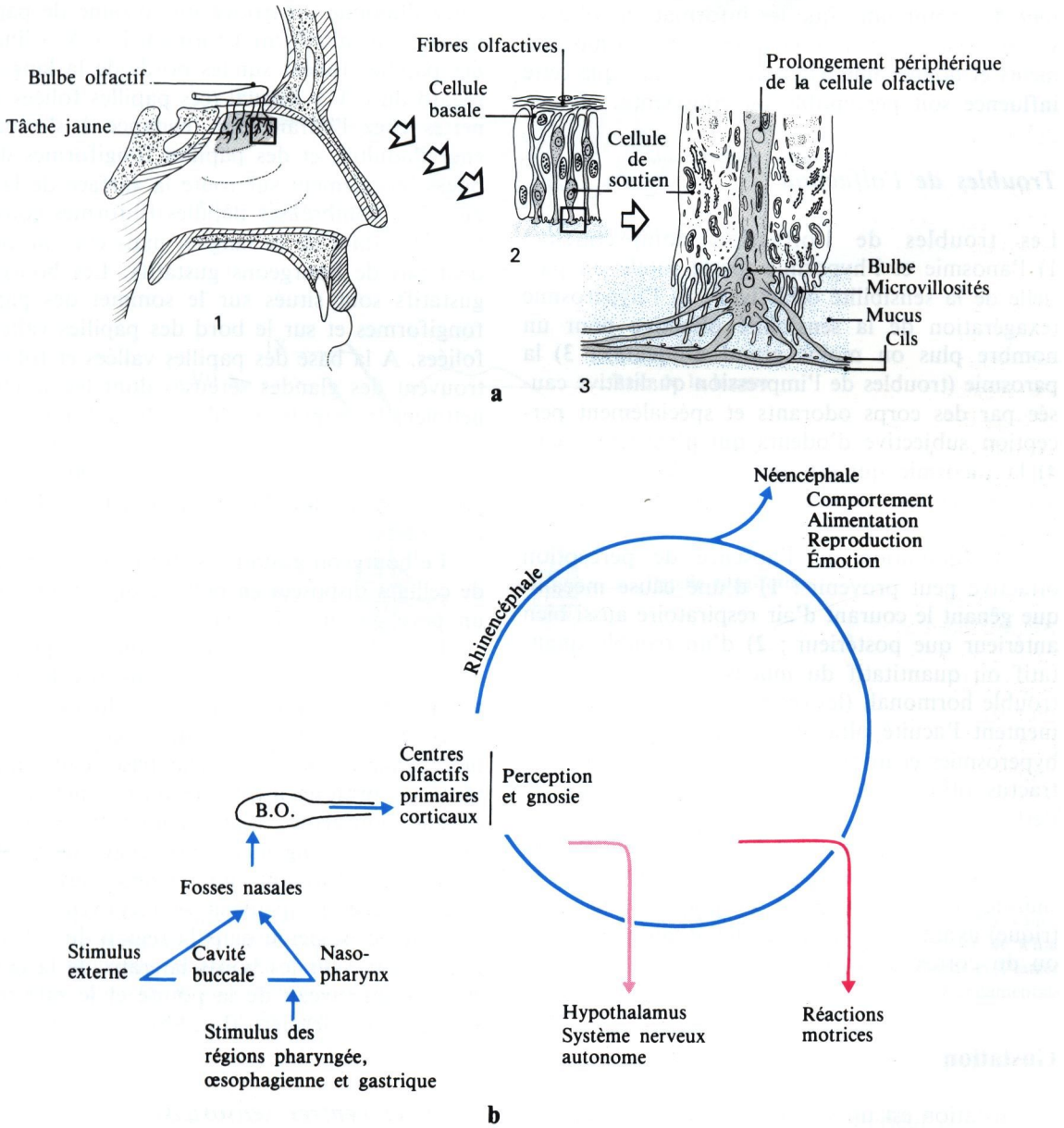

Fig. 8. Olfaction. **a** Récepteur. En *1*, aspect macroscopique ; muqueuse olfactive en microscopie optique en *2*, et en *3* en microscopie électronique (inspiré de Andres DH (1966) Der Feinbau der Regio Olfactoria von Makrosmatiken. Z Zellforsch 60 : 140-154 cité par W Kahle, Leonhardt et Platzer (1976). Thieme, Stuttgart) **b** Diagramme des voies et centres de l'olfaction

des structures olfactives ou indirectement en utilisant les différents circuits du système limbique.

A partir du tubercule olfactif et de la région septale, la strie médullaire du thalamus rejoint le *ganglion de l'habénula* et par le ??????? habénulo-tegmental atteint le tronc cérébral. Des fibres directes ou non (Legros-Clark et Cajal) rejoignent l'*hypothalamus* et la région mamillaire d'où part le tractus mamillo-mésencéphalique.

Enfin les liens étroits entre les structures olfactives sensorielles et le *système limbique* permettent de comprendre que les informations olfactives peuvent influencer la plupart des comportements et donner une teinte affective sans que cette influence soit perceptible ou consciente.

Troubles de l'olfaction

Les troubles de l'olfaction comprennent : 1) l'anosmie et l'hyposmie (perte totale ou partielle de la sensibilité olfactive) ; 2) l'hyperosmie (exagération de la sensibilité olfactive pour un nombre plus ou moins grand d'odeurs) ; 3) la parosmie (troubles de l'impression qualitative causée par des corps odorants et spécialement perception subjective d'odeurs qui n'existent pas) ; 4) la cacosmie qui est une variété de parosmie avec perception d'odeurs désagréables qui n'existent pas.

La diminution ou l'absence de perception olfactive peut provenir : 1) d'une cause mécanique gênant le courant d'air respiratoire aussi bien antérieur que postérieur ; 2) d'un trouble qualitatif ou quantitatif du mucus olfactif ; 3) d'un trouble hormonal, (les œstrogènes circulants augmentent l'acuité olfactive pouvant entraîner des hyperosmies et inversement) ; 4) d'une section du tractus olfactif (fracture de la lame criblée de l'ethmoïde.)

Pour les parosmies et les cacosmies, il faut toujours éliminer une cause locale (abcès dentaire, sinusite, abcès amygdalien), ou plus lointaine (gastrique) avant de conclure à une atteinte des voies ou du cortex olfactifs.

Gustation

La gustation est un sens complexe puisqu'elle est intimement liée à l'olfaction, la cavité buccale s'ouvrant en arrière sur la cavité nasale, et que les muqueuses linguale et buccale possèdent des thermorécepteurs, des mécanorécepteurs, et des nocicepteurs. Tous ces éléments participent au goût. Cependant, il existe quatre saveurs fondamentales : doux, acide, salé et amer, auxquels on ajoute deux sensations accessoires : alcaline et métallique.

Récepteurs (fig. 9)

Ce sont les papilles linguales, porteuses des *bourgeons du goût*, qui sont les récepteurs gustatifs. Chez l'homme on trouve une dizaine de papilles vallées (ou caliciforme) formant le « V » lingual, des papilles foliées sur les bords de la langue en regard du « V » lingual (ces papilles foliées assez nettes chez l'enfant ont tendance à s'estomper chez l'adulte), et des papilles fongiformes distribuées inégalement sur toute la surface de la langue. Les nombreuses papilles filiformes couvrent tout le restant de la langue, mais elles ne possèdent pas de bourgeons gustatifs. Les bourgeons gustatifs sont situés sur le sommet des papilles fongiformes et sur le bord des papilles vallées et foliées. A la base des papilles vallées et foliées se trouvent des glandes séreuses dont les sécrétions nettoient les papilles et diluent les substances sapides avant qu'elles n'atteignent les bourgeons du goût. Chez l'homme, on estime à 2000 les bourgeons du goût dont la moitié pour les seules papilles vallées.

Le bourgeon gustatif est formé d'une trentaine de cellules disposées en bulbe d'oignon présentant un pore gustatif (fig. 9a).

Les cellules sensorielles, allongées, possèdent des prolongements porteurs de microvillosités qui atteignent le pore gustatif. Ces cellules se renouvellent tous les dix jours ; elles reçoivent des contacts synaptiques près de leur base. Une cinquantaine de prolongements nerveux pénètrent dans chaque bourgeon ; mais chaque fibre gustative reçoit des prolongements provenant de plusieurs bourgeons, formant un *champ réceptif*. Ces champs réceptifs peuvent se recouvrir.

L'amer est perçu dans la région du « V » lingual, l'acide sur les bords latéraux de la langue, le sucré au niveau de la pointe et le salé recouvre les deux derniers (fig. 9b).

Voies et centres sensoriels

Les fibres gustatives issues des *plexus subgemmaux* des papilles fongiformes des 2/3 antérieurs de la langue rejoignent le nerf intermédiaire (VII

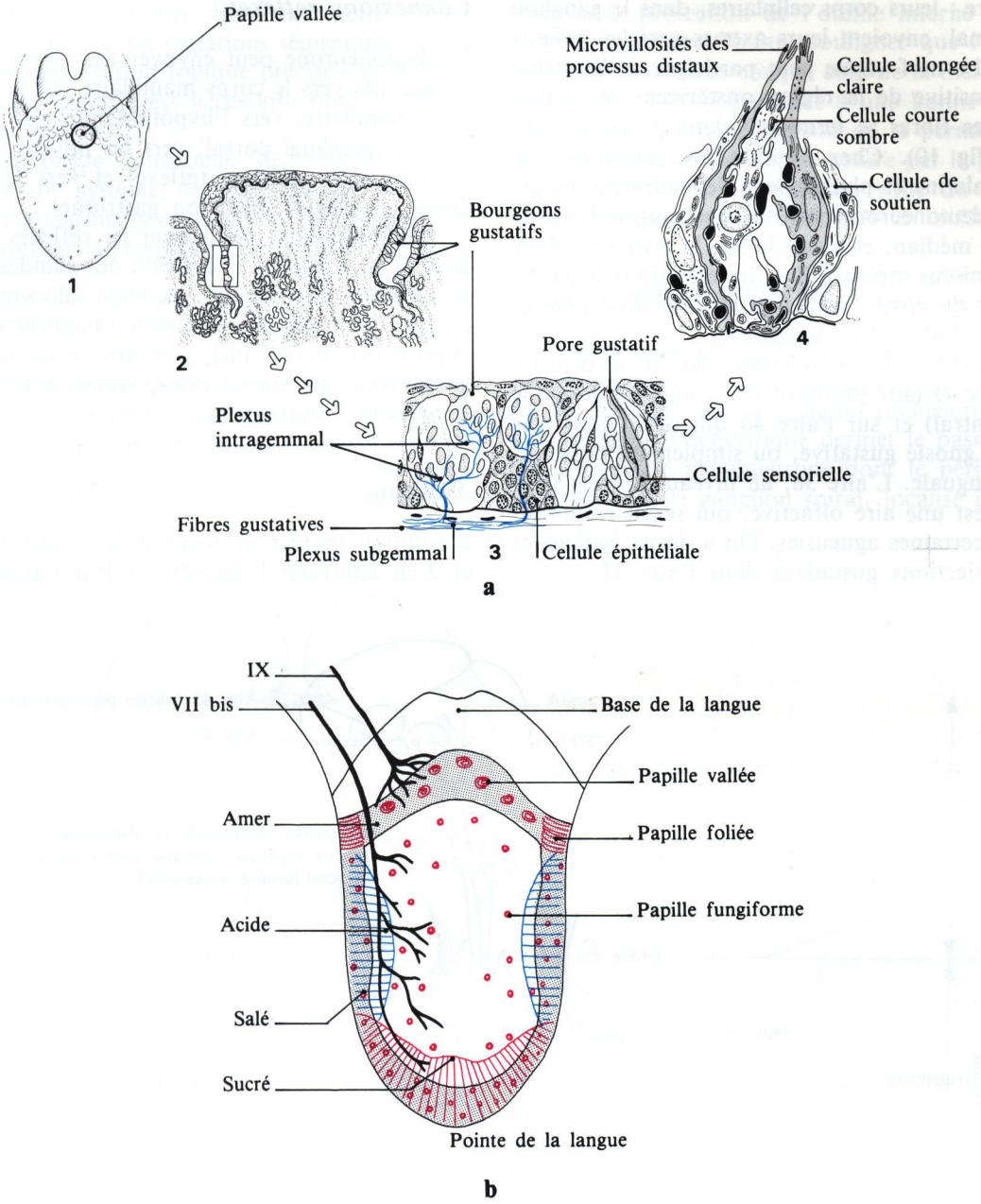

Fig. 9. Réception gustative. **a** Récepteur gustatif. *1* Aspect macroscopique des papilles gustatives ; *2* coupe d'une papille vallée (caliciforme) ; *3* bourgeon gustatif en microscopie optique ; *4* cellule gustative en microscopie électronique (inspiré de Ciba Foundation symposium on taste and smell in vertebrates (1970) Churchill, London, cité par W Kahle, Leonhardt et Platzer (1979) Thieme, Stuttgart. **b** Diagramme des champs gustatifs de la langue humaine (d'après H Altner (1978). In : Fundamentals of sensory physiology, p 219. RF Schmidt (ed) Springer Verlag, New York Heidelberg Berlin)

bis) par la corde du tympan. Leurs péricaryons se trouvent dans le ganglion géniculé, et elles se terminent dans le *noyau gustatif*. Les papilles vallées et celles du 1/3 postérieur de la langue envoient leurs fibres gustatives vers le nerf glosso-pharyngien dont le ganglion inférieur contient les corps cellulaires ; leurs axones se terminent dans le noyau gustatif. La région antérieure de la langue possède une innervation sensitive dont les fibres rejoignent le nerf lingual, puis le nerf man-

dibulaire ; leurs corps cellulaires, dans le ganglion trigéminal, envoient leurs axones vers les noyaux du V. Le nerf vague peut participer à l'innervation sensitive de la région postérieure de la langue ; ses fibres se terminent dans le noyau solitaire (fig. 10). Chez l'enfant les bourgeons du goût palatins et pharyngiens dépendraient du X.

Le deutoneurone part du noyau gustatif, croise le plan médian, et s'accole sur la partie médiale du lemniscus médial ; il se termine dans la *partie médiale du noyau ventral postérieur du thalamus* (noyau semi-lunaire accessoire).

A partir de là, le troisième neurone se projette sur l'*aire 43* (aire gustative vraie, au pied du gyrus post-central) et sur l'aire 40 qui serait plus une aire de gnosie gustative, ou simplement de sensibilité linguale. L'aire 38, au niveau du pôle temporal, est une aire olfactive, qui serait responsable de certaines agueusies. On a décrit également des projections gustatives dans l'aire 37.

Connexions réflexes

Le deutoneurone peut envoyer des fibres ou des collatérales vers le corps mamillaire par le pédoncule mamillaire, vers l'hypothalamus par le faisceau longitudinal dorsal, vers les noyaux salivaires (sécrétion salivaire réflexe) et vers le noyau dorsal du vague (sécrétion gastrique).

Ces connexions expliquent les réflexes dépendant de la gustation : sécrétion des glandes séreuses annexées aux papilles, sécrétion salivaire (salive épaisse de dégustation submandibulaire, sous la dépendance du VII bis), composition de la salive en fonction des stimulations, sécrétion gastrique, et certains vomissements.

Audition

L'audition permet de recevoir les ondes sonores et d'en apprécier l'intensité et la tonalité. Si le

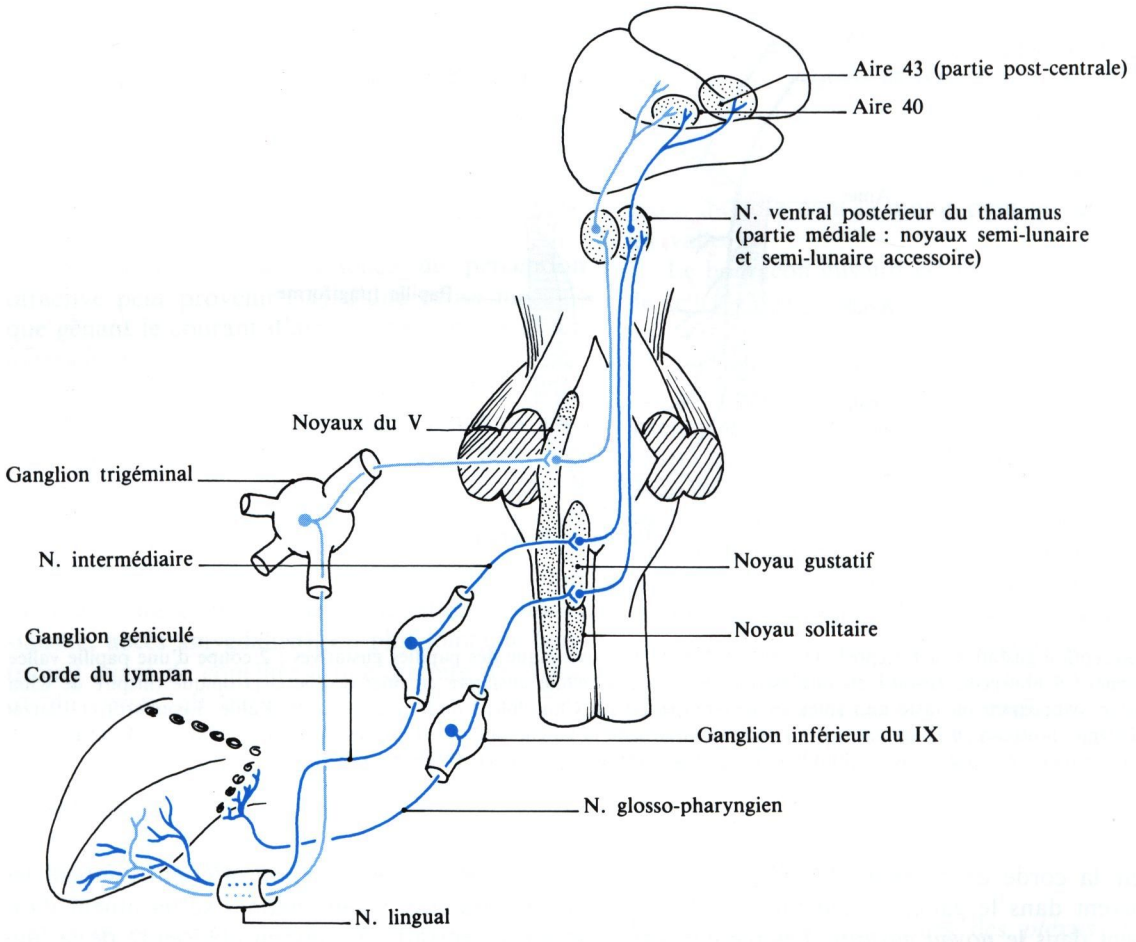

Fig. 10. Voies et centres gustatifs. L'aire 40 serait une aire de sensibilité linguale plutôt que gustative (Delmas). Outre la partie post-centrale de l'aire 43, l'aire gustative corticale comprend le cortex parainsulaire correspondant

récepteur doit amortir immédiatement l'onde sonore pour saisir les variations séquentielles rapides, une organisation topique précise des voies et des centres auditifs est nécessaire pour la discrimination tonale.

A la partie sensorielle du récepteur sera adjointe un système de sélection des sons et d'accommodation pour améliorer la réception et pour protéger le récepteur et les centres nerveux.

Récepteur

L'oreille dans son ensemble participe à l'audition.

L'oreille externe reçoit les sons et les orientent vers le tympan ; là, l'oreille moyenne les transmets vers l'oreille interne par la chaîne des osselets ; elle assure l'accommodation auditive et participe à la protection de l'oreille interne par le réflexe ossiculaire. Il faut souligner que l'équilibre des pressions de chaque côté de la membrane du tympan est indispensable à une bonne réception des sons et qu'il dépend de la perméabilité du tube auditif et de son ouverture par le jeu des muscles tenseur et releveur du voile du palais, innervés respectivement par le V et le IX.

Voies et centres sensoriels (fig. 11)

Les **cellules ciliées de l'organe spiral** sont des transducteurs dont le fonctionnement est objectivé par les courants microphoniques cochléaires. Une synapse sensori-dendritique permet le passage de l'influx vers le protoneurone dont le péricaryon est situé dans le ganglion spiral, localisé dans le

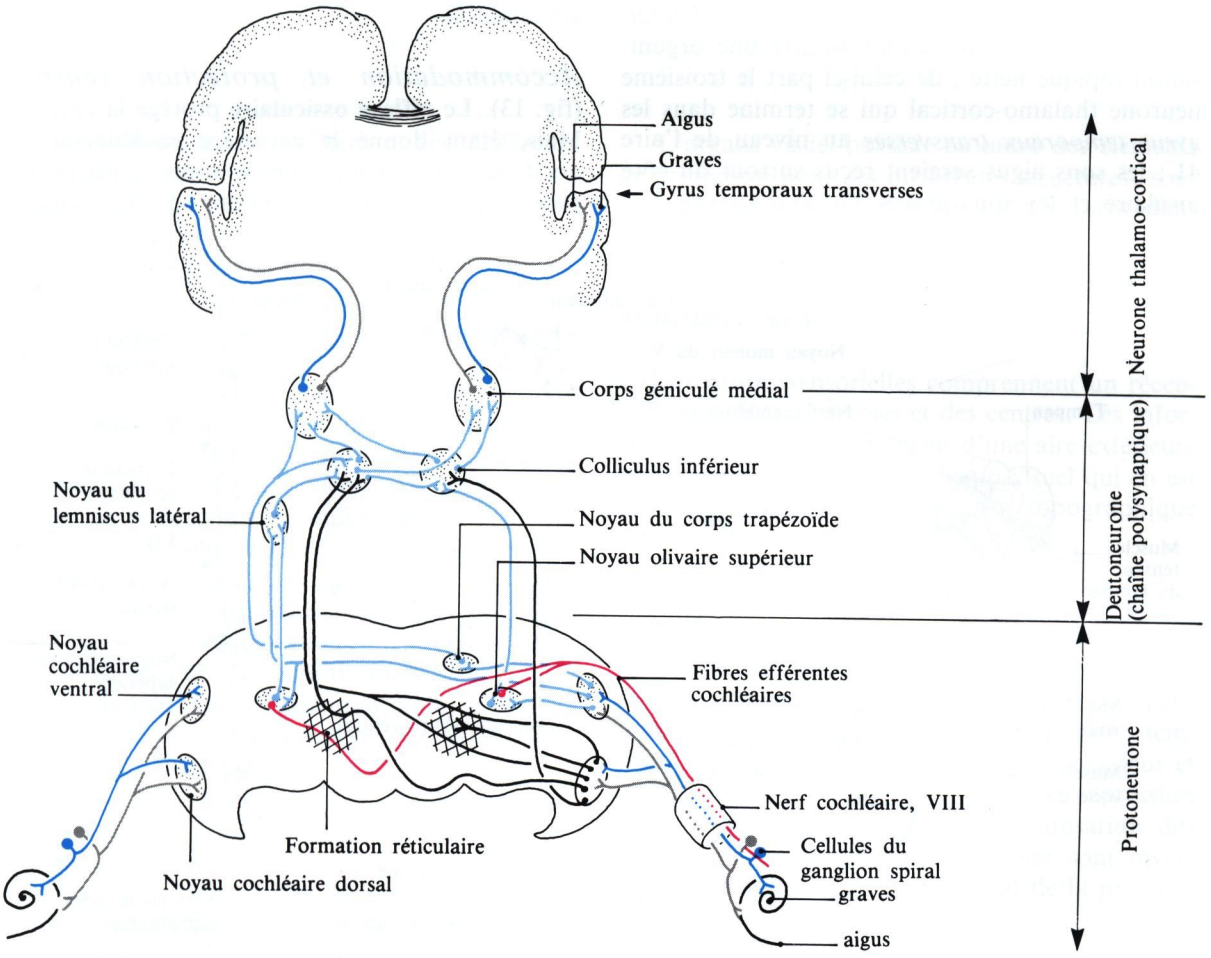

Fig. 11. Diagramme des voies sensorielles auditives (d'après J Bossy (1974) Schémas de neuroanatomie, fasc VII-II, p 113. Vigot, Paris)

modiolus ; les axones se groupent pour former la partie cochléaire du nerf vestibulo-cochléaire. En pénétrant dans le tronc cérébral les fibres cochléaires se dirigent vers les noyaux cochléaires dorsal et ventral. Le noyau cochléaire dorsal ne présente pas d'organisation topique ; il sert à l'accommodation auditive et à initier un certain nombre d'autres réactions réflexes ; certains l'ont rapproché de la formation réticulaire du tronc cérébral. Seul le *noyau cochléaire ventral* est sensoriel ; il présente une organisation topique précise (tonotopie).

Le « *deutoneurone* » est assez caractéristique puisque c'est une chaine neuronale qui joint le centre primaire au corps géniculé médial, avec une *décussation à 80 %*. Sur cette voie les fibres font relais dans différentes structures : noyau du corps trapézoïde, olive supérieure, noyau du lemniscus latéral et colliculus inférieur. Tous ces centres interviennent dans les réactions réflexes. Cette chaine polysynaptique forme le *lemniscus latéral.*

Le *corps géniculé médial* montre une organisation topique nette ; de celui-ci part le troisième neurone thalamo-cortical qui se termine dans les *gyrus temporaux transverses* au niveau de l'aire 41 ; les sons aigus seraient reçus surtout du côté insulaire et les sons graves du côté latéral.

Voies et centres réflexes

Accommodation et protection périphérique, réflexe ossiculaire (fig. 12). A partir d'informations cochléaires, le noyau cochléaire dorsal, le noyau olivaire supérieur, la formation réticulaire et le colliculus inférieur règlent la contraction des muscles tenseur du tympan et stapédien par les noyaux moteurs facial et trigéminal. Schématiquement, la contraction des deux muscles améliorent la réception des sons de fréquence et d'intensité élevées, celle du muscle stapédien des sons de fréquence basse et d'intensité élevée (hyperacousie des paralysies faciales), et celle du muscle tenseur du tympan des sons d'intensité moyenne et de fréquence élevée.

L'équilibre des pressions de chaque côté de la membrane du tympan est probablement plus réglé par la sensibilité de la caisse du tympan et de l'ostium de la trompe auditive que par les messages auditifs.

Accommodation et protection centrale (fig. 13). Le **réflexe ossiculaire** protège la cochlée. Mais, étant donné le caractère envahissant, et nocif parfois, des messages sonores, il existe une **protection centrale** au niveau de la synapse

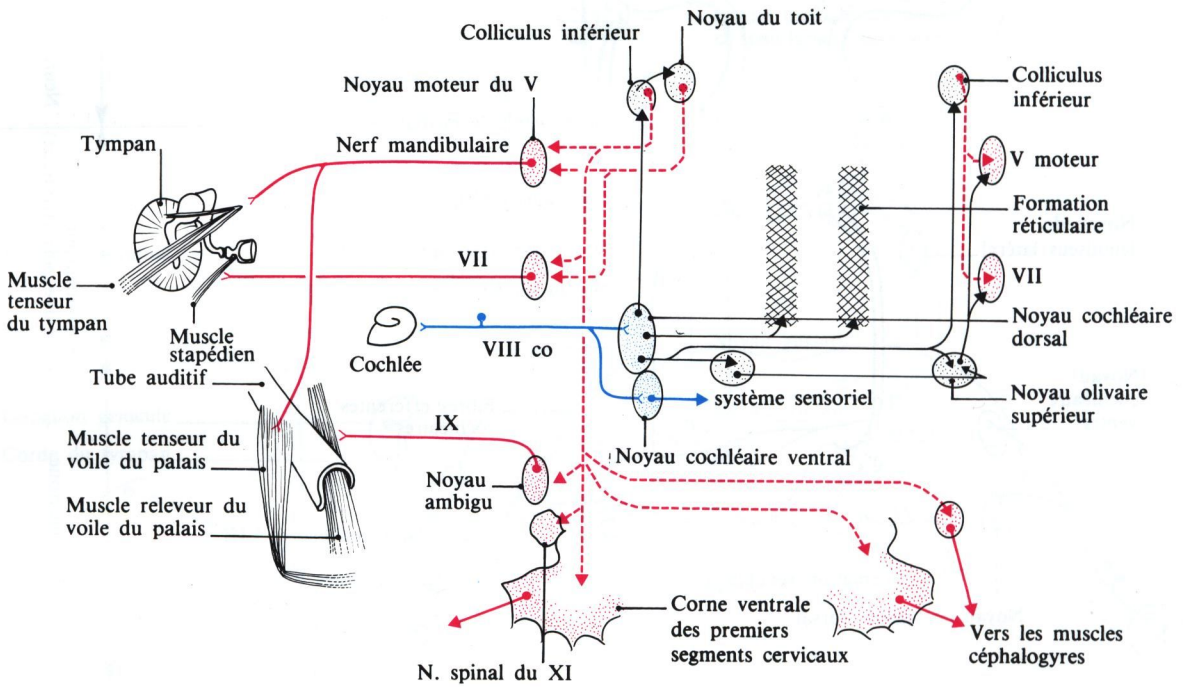

Fig. 12. Accommodation auditive et protection périphérique. Réflexe ossiculaire et équilibrage des pressions de chaque côté de la membrane du tympan (d'après J Bossy (1974) Schémas de neuroanatomie, fasc VII-II, p 114. Vigot, Paris)

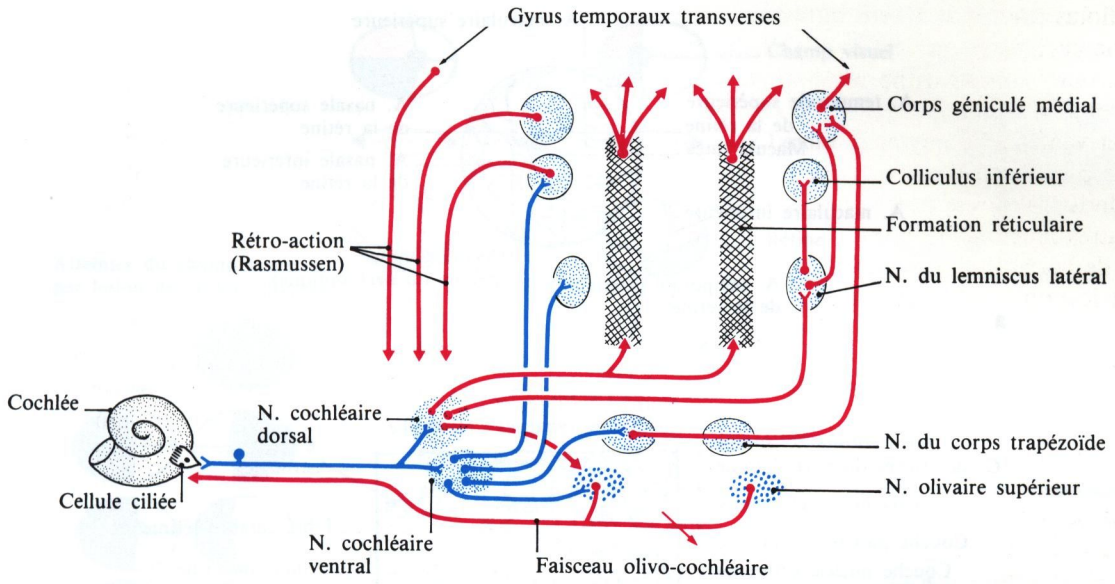

Fig. 13. Accommodation et protection auditives centrales (d'après J Bossy (1974) Schémas de neuroanatomie, fasc VII-II, p. 114. Vigot, Paris)

sensori-dendritique, et au niveau des différents centres des voies auditives.

Au niveau du récepteur ce sont les *fibres efférentes cochléaires* qui assurent une inhibition de la synapse sensori-dendritique. Ces fibres forment le faisceau olivo-cochléaire qui contient 100 fibres homolatérales et 400 fibres controlatérales (Galambos).

Le système inhibiteur central part des noyaux du lemnicus latéral, du colliculus inférieur et du corps géniculé médial ; des fibres descendantes se projettent sur les noyaux cochléaires réalisant un circuit de rétroaction modulant le passage des informations sensorielles dans les centres primaires.

Enfin la formation réticulaire permet une régulation du fonctionnement des centres sous-jacents ; mais aussi par ses projections diffuses thalamo-striées, elle participe à l'attention auditive et règle les mouvements céphalogyres permettant l'orientation des oreilles externes.

Vision

A côté d'un élément sensoriel hautement spécialisé, la vision fait intervenir un système complexe d'accommodation et de modulation pour les informations qui l'intéressent, et elle les intégrent dans des centres supérieurs.

L'organe visuel possède en outre des éléments de protection pour ses différentes structures, souvent communs avec ceux qui interviennent dans l'accommodation.

Structures sensorielles

Les structures sensorielles comprennent un récepteur (la **rétine**), des voies et des centres. Les informations visuelles proviennent d'une aire extérieure parfaitement délimitée ; le champ visuel qui en est un reflet, permet la localisation topographique précise des lésions de ces structures.

Champ visuel. Le champ visuel, étudié par la campimétrie, est plus étendu latéralement. On distingue une région centrale, ou maculaire, qui correspond à la vision photopique et une région périphérique, scotopique, divisée en quadrants ; temporaux supérieur et inférieur, nasaux supérieur et inférieur. Ces subdivisions sont l'expression physiologique et cliniques de l'organisation des structures sensorielles visuelles ; elles sont inversées par rapport à la rétine du fait de la présence de la lentille (ou cristallin).

Rétine. La rétine comprend plusieurs couches de cellules spécialisées (fig. 14). Les *photorécepteurs*, cônes et bâtonnets, sont les plus périphériques ;

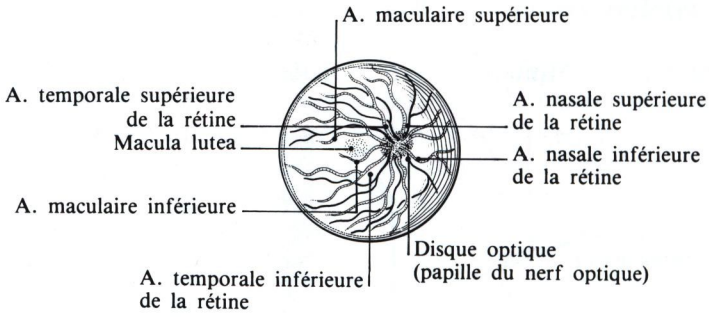

a

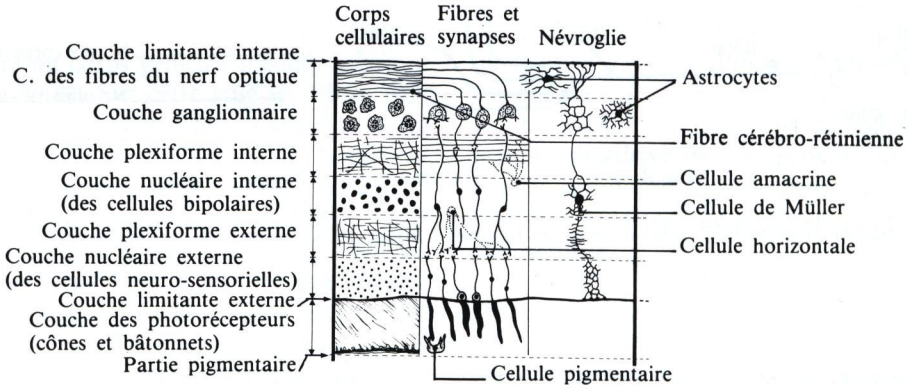

b

Fig. 14. a Vue antérieure du segment postérieur du globe oculaire ; **b** structure de la rétine (d'après J Bossy (1973) Schémas de neuroanatomie, fasc IX, p 25. Vigot, Paris)

leur partie sensorielle est dirigée vers la couche pigmentaire. Les cônes responsables de la vision colorée photopique sont groupés dans la **macula lutea**, tache jaune, dépression discrète (fovea centralis) correspondant à l'axe optique du globe oculaire. Les bâtonnets occupent tout le reste de la rétine visuelle. Les *cellules bipolaires*, dont les corps cellulaires correspondent à la couche nucléaire interne de la rétine, sont interposés entre les cônes et les bâtonnets d'une part et les *cellules ganglionnaires* du nerf optique d'autre part ; il faut noter qu'au niveau de la macula, une cellule sensorielle ne s'articule qu'avec une seule cellule bipolaire alors qu'à la périphérie les prolongements centripètes de plusieurs bâtonnets convergent vers le même neurone bipolaire. Ces cellules bipolaires sont considérées soit comme le protoneurone de la voie visuelle, soit comme un interneurone unissant un protoneurone neurosensoriel (cône ou bâtonnet) au deutoneurone formé par les cellules ganglionnaires du nerf optique (cellules multipolaires de la rétine). Les cellules ganglionnaires du nerf optique sont les plus profondes ; leurs corps cellulaires reposent sous la couche des fibres du nerf optique qui est composée de leurs prolongements centripètes. Ces prolongements forment les nerfs, le chiasma et les tractus optiques qui se terminent dans les *corps géniculés latéraux* et, pour 20 %, dans les colliculus supérieurs.

Voies et centres visuels. Les voies et centres visuels sont caractérisés par une *organisation topique* précise conservée à travers une décussation intéressant 50 % des fibres issues de la rétine.

Les fibres visuelles partant de la rétine se groupent au niveau du disque du nerf optique (papille) où elles quittent le globe oculaire en formant le nerf optique ; le disque du nerf optique ne contient pas de cellule sensorielle, il est donc responsable de la tâche aveugle du champ visuel.

Le *chiasma optique* correspond à la décussation partielle (50 %) des fibres optiques selon une organisation très précise : les fibres temporales restent toutes homolatérales ; toutes les fibres nasales croisent, et les fibres maculaires décussent à 50 %. Les tractus optiques qui font suite au

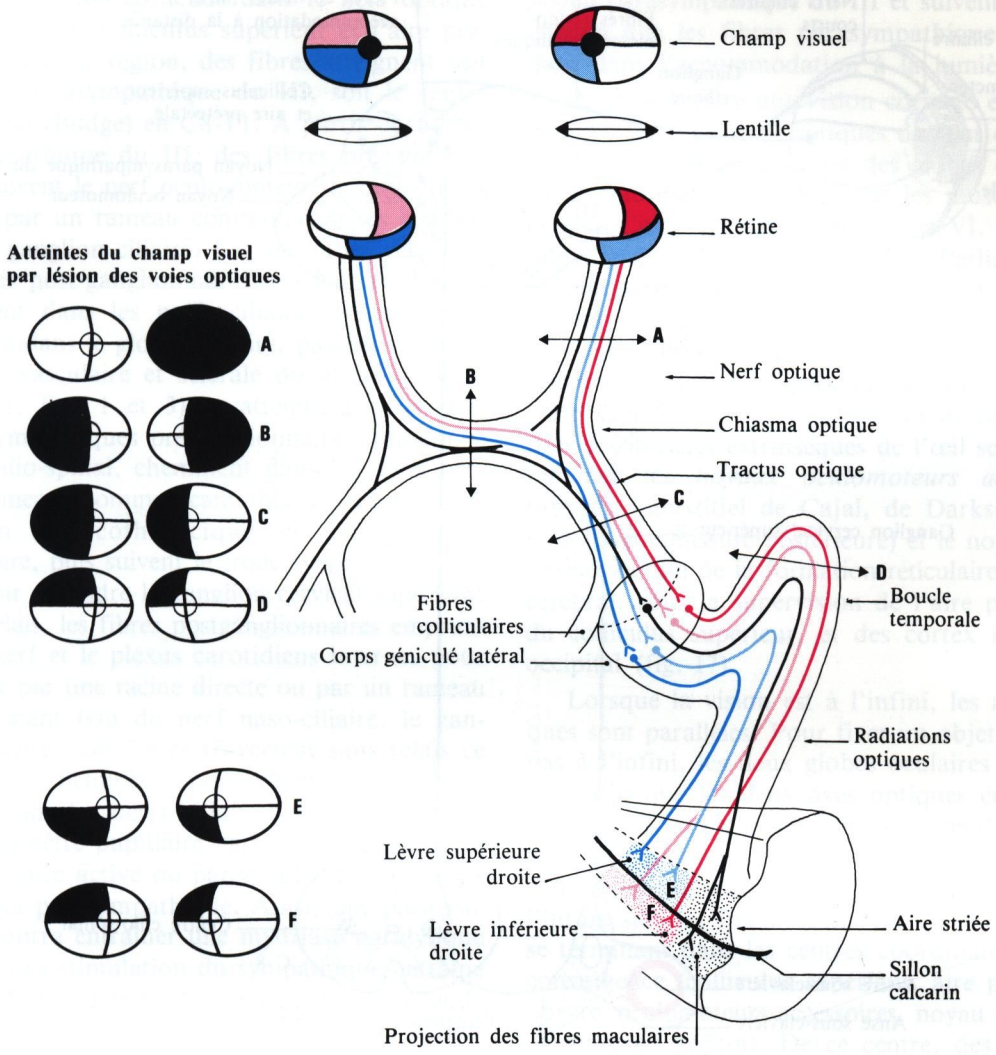

Fig. 15. Voies et centres de la vision ; déficits du champ visuel dans les lésions des voies optiques

chiasma contiennent donc les fibres de la rétine nasale controlatérale, les fibres de la rétine temporale homolatérale et 50 % des fibres des deux maculas (fig. 15).

Les tractus optiques se terminent pour 80 % de leurs fibres dans les corps géniculés latéraux, c'est le contingent de leurs fibres sensorielles ; les 20 % restantes se dirigent vers les régions colliculaires supérieures où elles participent à la régulation de l'accommodation et de diverses réactions réflexes (fig. 16).

A partir du corps géniculé latéral, le troisième neurone de la voie sensorielle est représenté par les *radiations optiques* qui décrivent une boucle caractéristique dans la région temporale, avant d'atteindre l'*aire striée* (aire 17) où elles se terminent selon une rétinotopie précise. Le cortex de l'aire 17 est un koniocortex typique réparti sur les lèvres du sillon calcarin ; les fibres maculaires se terminent dans la région polaire, les fibres rétiniennes supérieure et inférieure respectivement sur les lèvres supérieure et inférieure, les fibres nasales homolatérales étant plus proches de la région polaire.

Par des neurones d'association courts, l'aire 17 est reliée à l'aire 18 (péristriée) qui assure la gnosie visuelle et à l'aire 19 (parastriée) pour l'intégration et la synthèse des signaux visuels.

Des fibres plus longues unissent ce cortex strié au cortex pariétal postérieur qui intervient dans

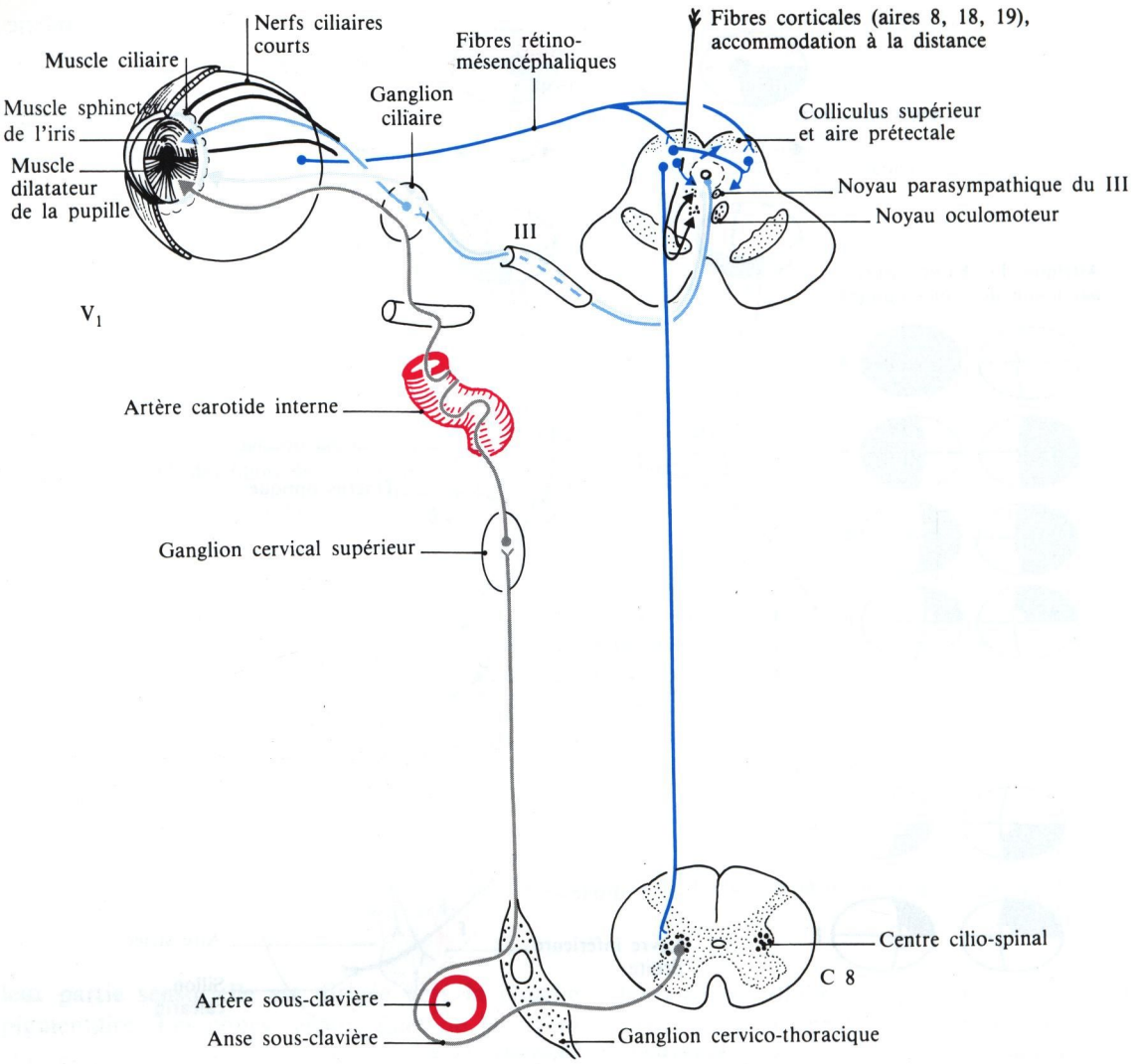

Fig. 16. Voies et centres de l'accommodation monoculaire

l'attention visuelle. Les grands faisceaux d'association hémisphériques connectent ce cortex à tous les lobes cérébraux (chap. 21 et 22).

Les différents déficits du champ visuel (hémianopsie, quadranopsie, etc...) permettent de localiser l'atteinte avec précision (fig. 15).

Accommodation

L'accommodation visuelle est un phénomène complexe indispensable à la vision correcte, qualitative et quantitative. L'accommodation à la lumière et l'accommodation monoculaire à la distance dépendent de la musculature intrinsèque, lisse, du globe oculaire alors que le phénomène d'accomodation-convergence binoculaire, dépend de la musculature extrinsèque, striée, des deux globes oculaires.

Accommodation à la lumière. Le flux lumineux qui atteint la rétine est réglé par le diaphragme irien. L'iris contient des fibres radiaires qui assurent son ouverture (*mydriase*) sous l'influence du sympathique, et des fibres circulaires réalisant le sphincter irien dont la fermeture (*myosis*) dépend du parasympathique.

Le mécanisme réflexe réglant le flux lumineux comprend des neurones sensitifs rétino-

mésencéphaliques contenus dans le nerf optique et rejoignant le colliculus supérieur et l'aire prétectale. De cette région, des fibres atteignent soit le noyau parasympathique du III, soit le centre cilio-spinal (Budge) en C8-T1. A partir du noyau parasympathique du III, des fibres préganglionnaires suivent le nerf oculo-moteur, le quitte dans l'orbite par un rameau communicant les conduisant au ganglion ciliaire. Là, elles font relais, et les fibres post-ganglionnaires qui leur font suite cheminent dans les nerfs ciliaires courts ; elles pénètrent dans le globe oculaire, passent entre les tuniques vasculaire et sclérale du globe oculaire (chap. 11, figs. 1 et 3) et atteignent l'iris. Les fibres sympathiques préganglionnaires quittent le centre cilio-spinal, cheminent dans les deux premiers rameaux communicants blancs, traversent le ganglion cervicothoracique et l'anse sous-claviculaire, puis suivent le tronc sympathique cervical pour atteindre le ganglion cervical supérieur. Après relais, les fibres postganglionnaires empruntent le nerf et le plexus carotidiens internes pour rejoindre par une racine directe ou par un rameau communicant issu du nerf naso-ciliaire, le ganglion ciliaire ; ces fibres traversent sans relais ce ganglion et cheminent avec les fibres parasympathiques dans les nerfs ciliaires courts.

Le diamètre pupillaire varie en fonction de la prédominance active ou paralytique du sympathique ou du parasympathique. Ainsi, une paralysie du III pourra entraîner une mydriase paralytique alors qu'une stimulation du sympathique entraîne une mydriase active. Le syndrome de Claude Bernard-Horner correspond à une section anatomique ou physiologique du sympathique cervical ; il est caractérisé par une énophtalmie, un myosis et un rétrécissement de la fente palpébrale qui correspondent respectivement à une paralysie des muscles lisses : tenseur de la périorbite, radiaire de l'iris, et palpébral supérieur.

Accommodation à la distance. Ici, le mécanisme est double : *accommodation monoculaire de la lentille* (cristallin) sous l'effet du muscle ciliaire, et *accommodation binoculaire par convergence* des deux axes optiques dûe au jeu des muscles striés, extrinsèques, du globe oculaire.

Les courbures de la lentille se modifient selon la tension de la zonule ciliaire (ligament suspenseur) sous l'effet de la contraction ou du relâchement du muscle ciliaire. La contraction diminue la tension de la zonule, entraîne une augmentation des courbures. Les fibres nerveuses assurant l'innervation du muscle ciliaire proviennent du noyau parasympathique du III et suivent le même chemin que les fibres parasympathiques intervenant dans l'accommodation à la lumière.

Pour permettre une vision correcte et stéréoscopique les deux axes optiques doivent converger sur l'objet par déplacement des globes oculaires. Ce déplacement est assuré par les muscles striés oculaires innervés par les III, IV et VI. Pour certains, le noyau central caudal (de Perlia) annexé au complexe nucléaire du III pourrait coordonner les contractions des différents muscles, mais ceci est contesté actuellement ; on lui attribue l'innervation des deux muscles releveurs de la paupière supérieure. La coordination de la contraction des muscles extrinsèques de l'œil serait assurée par les *noyaux oculomoteurs accessoires* (noyaux interstitiel de Cajal, de Darkschewitsch et de la commissure postérieure) et le noyau paramédian pontin de la formation réticulaire du tronc cérébral, sous la supervision de l'aire prétectale, du colliculus supérieur, et des cortex frontal et occipital (fig. 17).

Lorsque la vision est à l'infini, les axes optiques sont parallèles. Pour fixer un objet qui n'est pas à l'infini, les deux globes oculaires se déplacent afin que les deux axes optiques convergent sur celui-ci. Si cet objet se trouve sur l'axe résultant de l'intersection des plans horizontal et médian, le mécanisme est simplifié au maximum, l'influx suit les fibres issues des aires 8 et 18 et se terminant dans les centres coordinateurs de la convergence (colliculus supérieur, aire prétectale, noyaux oculomoteurs accessoires, noyau réticulaire paramédian pontin). De ce centre, des fibres se dirigent vers les noyaux ventro-médiaux droit et gauche du complexe nucléaire oculo-moteurs (III) ; de là partent les fibres se destinant aux muscles droits médiaux. Mais dès que l'on quitte cet axe, le mécanisme fait intervenir les autres muscles du globe oculaire et l'analyse en devient très complexe.

Dans les *mouvements conjugués des yeux*, des neurones internucléaires inhibent les muscles antagonistes.

Le noyau paramédian pontin coordonnerait les mouvements horizontaux des yeux, alors que ce serait les noyaux de Darkschewitsch et interstitiel de Cajal qui seraient responsables des mouvements de verticalité.

Lorsque l'objet se déplace, la *poursuite* se fait par un mouvement progressif sous la dépendance du cortex occipital (aire 18 et 19) ; mais il est possible qu'intervienne un circuit réflexe rétino-

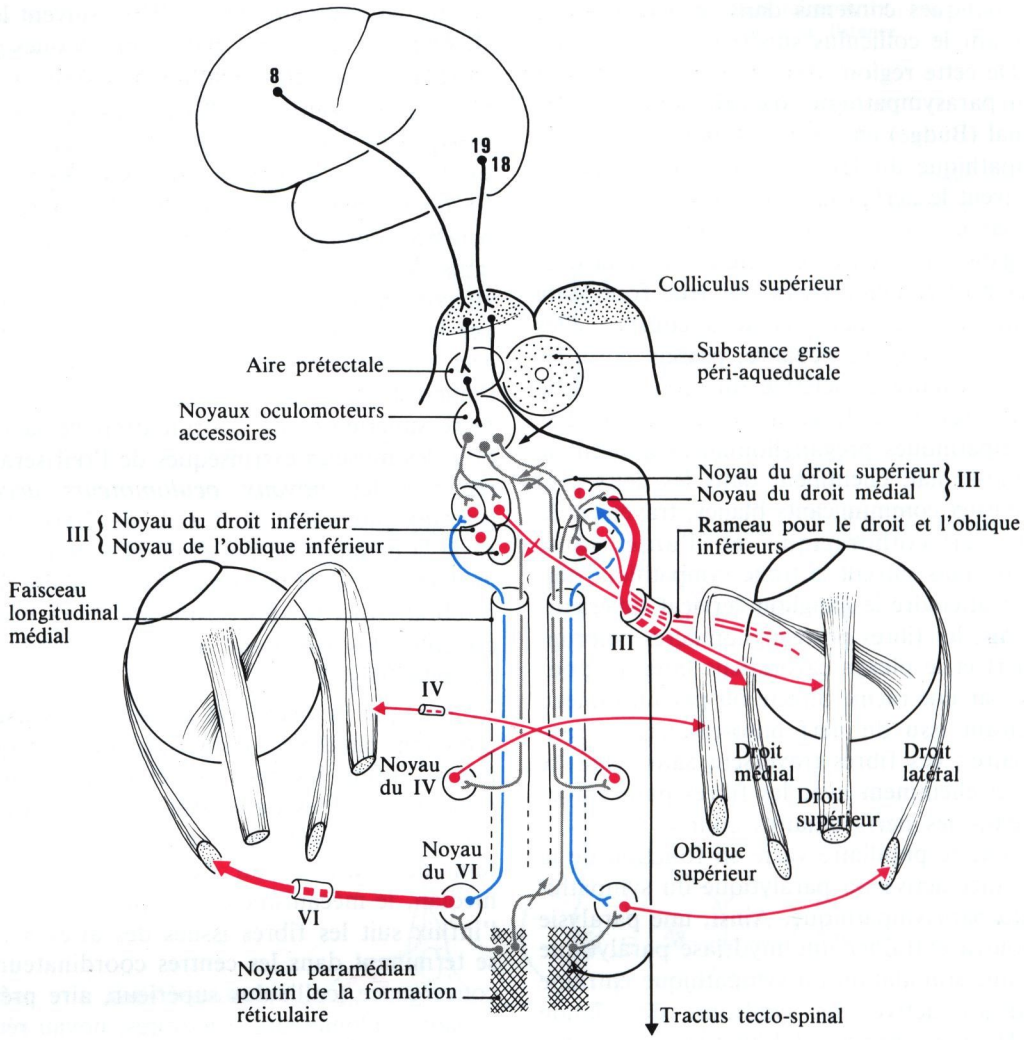

Fig. 17. Voies et centres intervenant dans l'accommodation binoculaire et les mouvements des yeux (inspiré des figs. 8.4. et 8.5. de ML Barr et JA Kiernan (1983) The human nervous system, 4th ed. Harper and Row, Philadelphia)

colliculaire aussi bien dans la fixation que dans la poursuite visuelle.

Système cortico-oculo-céphalogyre

Les mouvements de la tête et des yeux permettent la fixation visuelle dans n'importe quelle partie de l'espace mais surtout la poursuite d'un objet se déplaçant dans un secteur dépassant le champ visuel.

Les mouvements de la tête dépendent essentiellement de la musculature cervicale antérieure (muscles sterno-cléïdo-mastoïdien et trapèze innervés par le noyau spinal du XI) et postérieure (muscles de la nuque, innervés par les branches dorsales de C1 à C3 ou 4).

Les aires 8 et 18 paraissent essentielles pour assurer des *mouvements conjugués de la tête et des yeux* ; à partir de ces aires des fibres cortico-oculo-céphalogyres se groupent à la limite des fibres cortico-nucléaires et cortico-spinales. Elles atteignent la région colliculaire supérieure, l'aire prétectale et les noyaux oculomoteurs accessoires. Une participation importante doit être reconnue au *faisceau longitudinal médial* (chap. 22, fig. 3) qui unit les noyaux oculomoteurs accessoires, les noyaux moteurs commandant la motricité extrinsèque des globes oculaires (III, IV et VI), les noyaux vestibulaires, le noyau paramédian pontin de la formation réticulaire, et les centres moteurs des muscles céphalogyres (noyau spinal

du XI et corne ventrale de 3 ou 4 premiers segments cervicaux.)

Le substratum anatomique des mouvements des yeux est le même que celui envisagé ci-dessus pour l'accommodation binoculaire.

Vision colorée et relief

La vision en lumière vive et colorée, ou **photopique**, dépend des *cônes* de la macula lutea, alors que les *bâtonnets* répartis dans le reste de la rétine visuelle assurent la vision **scotopique**. La vision des formes dépend des circuits rétiniens qui, par des phénomènes de sommation et d'inhibition, réalisent une projection physiologique plus précise que la projection anatomique.

Les notions de **relief**, d'**espace** et de **mouvement** vont dépendre de la *réception monoculaire ou binoculaire*, et de l'intégration des informations dans le cortex cérébral. Pour le relief, en vision binoculaire, chacune des deux images est formée sur une rétine et l'intégration se fait dans les aires associatives visuelles ; dans le cas de la vision monoculaire grâce à la rémanence de l'image, les deux images se forment successivement sur la même rétine par de petits mouvements optocinétiques ; l'intégration se fait aussi dans le cortex associatif. La notion d'espace réunit : perception de la profondeur, perspective, et indices de distance (visuels, tactiles, sonores ou kinesthésiques) ; la multiplicité de ces indices implique une large participation corticale ; le *carrefour pariéto-temporo-occipital* y joue une part importante sinon dominante. La notion de mouvement fait intervenir la rémanence de l'image rétinienne dans la perception de l'image suivante ; mais dans certaines conditions, il existe une participation importante de la notion d'espace envisagée ci-dessus ; enfin le système vestibulaire intervient dans les notions de mouvements subjectifs (vertiges rotatoires, etc...).

Protection

Outre le dispositif anatomique fixe, orbitaire et périorbitaire, la protection du globe oculaire (cornée en particulier) est assurée par le *réflexe palpébral*. Un corps étranger atteignant un cil ou une paupière déclenche la fermeture immédiate de la fente palpébrale ; le circuit nerveux utilise le nerf trijumeau (V1 et V2), et le nerf facial qui innerve le muscle orbiculaire des paupières.

Le *réflexe cornéen* a son origine au niveau de la cornée (V1) ; il répond aussi par la fermeture de la fente palpébrale ou par des battements des paupières cherchant à éliminer le corps étranger ; en même temps apparaît une hypersécrétion lacrymale.

Dans les conditions physiologiques, la cornée doit être humidifiée en permanence pour conserver sa transparence. La sécrétion lacrymale dépend du noyau lacrymo-palato-nasal dont les fibres parasympathiques suivent le VII, le grand nerf pétreux et le nerf du canal ptérygoïdien pour rejoindre le ganglion ptérygo-palatin où elles font relais. De là, les fibres post-ganglionnaires rejoignent le nerf et la glande lacrymale par le nerf zygomatique, branche du V2 (chap. 11, fig. 3). Le battement rythmique des paupières permet la répartition régulière des larmes ; il est réalisé par la contraction alternée des muscles releveur de la paupière supérieure (III) et orbiculaire des paupières (VII). L'évacuation des larmes se fait de la région caronculaire vers les fosses nasales par la contraction du muscle lacrymal (Horner), dépendance de l'orbiculaire des paupières (VII) ; sa contraction crée une dépression dans le sac lacrymal permettant l'aspiration de larmes par les points lacrymaux.

Bibliographie

1. Barr ML, Kiernan JA (1983) The human nervous system, 4th ed. Harper and Row, Philadelphia
2. Beidler LH (1971) Handbook of sensory physiology, vol IV. Chemical senses. 1 : Olfaction ; 2 : Taste. Springer Verlag Berlin Heidelberg New York
3. Besson JM, Guilbaud G, Abdelmoumene M, Chaouch A (1982) Physiologie de la Nociception. J Physiol (Paris) 78 : 7-107
   Besson JM, Chaouch A (1987) Peripheral and spinal mechanisms of nociception. Physiol Rev 67/1 : 67-186
4. Bossy J (1983) Bases neurobiologiques des réflexothérapies (chap V), 3e éd., Masson, Paris
5. Braak E (1982) On the structure of the human striate area Springer Verlag Berlin Heidelberg New York
6. Brodal A (1981) Neurological Anatomy in relation to clinical medicine. 3rd ed, chap 8. Oxford University Press, New York
7. Carpenter MB (1976) Human Neuroanatomy, 7th ed. Williams and Wilkins, Baltimore
8. Chouchkov Ch (1978) Cutaneous receptors, advances in anatomy, embryology and cell biology 54/5 : 62. Springer Verlag Berlin Heidelberg New York
9. Faurion A (1987) Physiology of the sweet taste. In : D Ottoson (ed) Progress in sensory physiology, vol 8. Springer Verlag Berlin Heidelberg
10. Gouras P (1985) Oculomotor system. In : Kandel and Schwartz (eds) Principles of neural science, 2nd ed, chap 43, pp 570-583. Elsevier, New York Amsterdam Oxford
11. Jung R (1973) Central visual information. In : Handbook

of sensory physiology, vol. VII/3 A et B. Springer Verlag Berlin Heidelberg New York
12. Kelly JP (1985) Anatomy of the central visual pathways. In : Kandel and Schwartz (eds) Principles of neural sciences, 2nd ed, chap 28. Elsevier, New York Amsterdam Oxford, pp 356-365
13. Kornhuber HH (1974) Handbook of Sensory physiology, vol VI/1 Vestibular system. Part 1 : Basic mechanism, Springer Verlag Berlin Heidelberg New York
14 Mense S (1986) Slowly conducting afferent fibers from deep tissues : neurobiological properties and central nervous actions. Progress in Sensory physiology vol 6 : 139-219
15. Schmidt RF (1978) Fundamentals of sensory physiology. Springer Verlag New York Heidelberg Berlin
16. Sindou M (1972) Étude de la jonction radiculo-médullaire postérieure : la radicellectomie postérieure sélective dans la chirurgie de la douleur. Thèse de Médecine, Lyon
17. Skrandies W (1987) The upper and lower visual field of man electrophysiological and functionnal differences. In : D Ottoson (ed) Progress in sensory physiology 8, pp 1-93. Springer Verlag Berlin Heidelberg New York
18. Struppler A, Weindl A (1987) Clinical aspects of sensory motor integration. Springer Verlag Berlin Heidelberg New York London Paris Tokyo
19. Von Békésy G (1960) Experiments in hearing. In : EG Wever (ed). Mc-Graw Hill, New York
20. Yaksh TL, Hammoud DL (1982) Peripheral and central substrates involved in the rostrad transmission of nociceptive information. Pain 13 : 1-85

CHAPITRE 35

Bases nerveuses des fonctions vitales

J Bossy, G Godlewski et P Sambuc

Respiration

Les processus nerveux en relation avec la respiration sont complexes à différents titres. Une mise à jour toute récente [18 bis] modifie un certain nombre de données classiques chez l'homme sain et le malade. C'est un phénomène automatique, réglé par un pacemaker et modulé par différents réflexes d'adaptation, mais influençable par la volonté. Par ailleurs si l'arbre bronchique possède une musculature lisse involontaire qui module le flux aérien en liaison avec l'ouverture automatique de la glotte, la mécanique respiratoire dépend de la musculature striée thoraco-abdominale que peuvent venir aider certains muscles cervicaux.

La respiration est modulée dans son rythme et sa profondeur.

Innervation périphérique de l'appareil respiratoire

L'innervation périphérique comprend :

1) l'ensemble des *nerfs spinaux* se rendant à la musculature striée (diaphragme, muscles intercostaux, sangle abdominale, certains muscles du cou) ;
2) une *innervation sensitive*, autonome (parasympathique) pour l'arbre bronchique, les hiles et la bifurcation trachéale, et cérébro-spinale pour la plèvre pariétale et la musculature striée. Ces fibres font suite à des récepteurs de tension (réflexes de Hering-Breuer) et des chémorécepteurs ; ce sont des fibres C de type nociceptif. A partir des récepteurs d'initiation respiratoire, ce seraient des fibres myélinisées de petit calibre.
3) une *innervation efférente* ; l'existence d'une innervation orthosympathique, bronchodilatatrice, est discutée chez l'homme ; par contre des fibres parasympathiques assurent la tonicité bronchique ; enfin on a décrit une innervation non-adrénergique ayant un effet relaxant sur la musculature bronchique [26].

Centres respiratoires (fig. 1)

Les motoneurones assurant l'innervation de la musculature striée respiratoire s'échelonnent de C3 à L2.

Les centres autonomes efférents orthosympathiques spinaux sont situés dans la colonne intermédio-latérale entre T2 et T6 ; et c'est le noyau moteur dorsal du X (n. cardio-pneumo-entérique) qui contient les corps cellulaires des neurones parasympathiques à destinée respiratoire.

Les centres recevant les afférences suivent le schéma des centres moteurs spinaux ; et au niveau bulbaire c'est le noyau solitaire qui reçoit les afférences vagales.

Dans le tronc cérébral, trois centres respiratoires assurent l'automatisme respiratoire. Dans la formation réticulaire bulbaire au niveau de l'obex, (portion médiale), se trouve le *centre de l'automatisme inspiratoire*, et en position dorso-latérale, par rapport au précédent, le *centre de l'automatisme expiratoire*. Dans la formation réticulaire pontique se trouve le *centre pneumotaxique*, véritable pacemaker régulant le rythme respiratoire ; il est activé par des collatérales récurrentes du centre inspiratoire et exerce un feedback inhibiteur sur le centre inspiratoire. La respiration apneus-

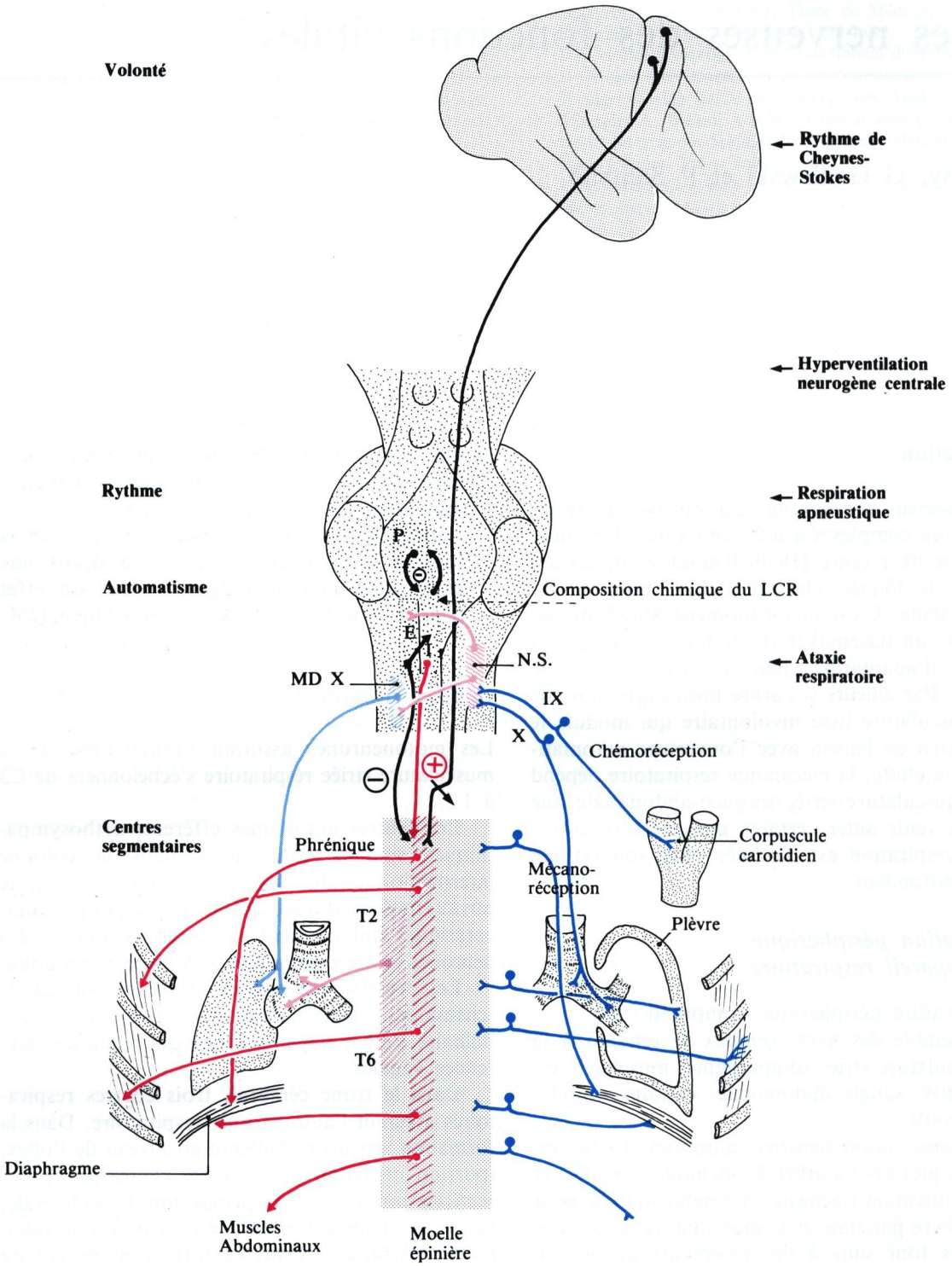

Fig. 1. Voies et centres de la respiration. *E* Centre expiratoire ; *I* centre inspiration ; *MDX* noyau moteur dorsal du X ; *NS* noyau solitaire ; *P* centre pneumotaxique

tique (inspiration prolongée suivie de mouvements expiratoires brefs) se voit dans les lésions pontiques, s'opposant à l'hyperventilation neurogène centrale rencontrée dans les lésions mésencéphaliques [29].

Le centre inspiratoire est activé par l'augmentation de la teneur du sang en CO 2, et en ions H+. Par des fibres réticulo-spinales, il stimule les centres primaires spinaux (diaphragme, muscles intercostaux). Les terminaisons nerveuses bronchiques augmentent leur taux de décharges avec le gonflement des poumons ; les fibres afférentes vagales qui en partent atteignent le noyau solitaire et par son intermédiaire le centre expiratoire qui inhibe les neurones du centre inspiratoire et les motoneurones des centres primaires. C'est le réflexe d'Hering-Breuer. Dans les conditions physiologiques normales, l'expiration est un phénomène passif.

Les atteintes pathologiques de ces centres entraînent des troubles du rythme respiratoire, qui souvent devient anarchique, et peuvent donner des arrêts respiratoires brutaux (ataxie respiratoire).

Régulation réflexe

En dehors du réflexe pulmonaire de Hering-Breuer vu ci-dessus, de nombreuses réactions réflexes modulent et adaptent l'activité respiratoire.

Des *chémorécepteurs* situés dans les corpuscules carotidien et aortique sont sensibles à la diminution du taux d'oxygène circulant ; par des fibres dont les péricaryons sont situés dans les ganglions inférieurs des IX et X les informations arrivent dans le noyau solitaire, et de là rejoignent les centres respiratoires pour augmenter la fréquence et la profondeur de la respiration. Cette modulation est importante dans les exercices intenses, l'adaptation à l'altitude, et les conditions d'asphyxie.

La composition ionique du liquide cérébro-spinal (H+, K+, Ca++, Mg++) intervient également par l'intermédiaire de l'area postrema.

D'autres réflexes ont été observés, mais n'ont pas toujours reçu une interprétation définitive : 1) *réflexe paradoxal de Head* qui peut expliquer une inspiration profonde en période eupnéique ; 2) *réflexe pulmonaire* vasculaire : une stimulation des barorécepteurs systémiques entraîne une diminution de la résistance dans les artères pulmonaires.

L'*inhibition respiratoire* dans l'effort, la miction, la défécation, et les vomissements s'expliquent par les liaisons de voisinage, soit pour maintenir une pression abdominale élevée, soit pour empêcher le passage des aliments dans l'arbre trachéo-bronchique.

Le *réflexe de toux* est très important pour éviter l'encombrement des voies respiratoires par des substances endogènes (sécrétion) ou des corps étrangers exogènes. Il est déclenché par des stimulations mécaniques et chimiques de la muqueuse respiratoire. En règle générale, l'arbre respiratoire supérieur est sensible aux stimulations mécaniques et les parties profondes du poumon aux stimulations chimiques. Dans les stimulations mécaniques, on observe une fermeture de la glotte avec un effort expiratoire et une brusque ouverture avec toux pour expulser le corps étranger. Lorsque ce réflexe est aboli (affection neuromusculaire périphérique, trouble de l'arc réflexe de la toux ou de la déglutition par lésion du tronc cérébral, trouble de la vigilance), l'encombrement trachéo-bronchique peut aggraver le pronostic vital.

Le *baillement* est un réflexe que la volonté peut modifier mais non arrêter. S'il existe un centre, il est peut-être situé dans la formation réticulaire puisqu'il est en relation avec le sommeil. Ce réflexe est associé à l'étirement, mais chez l'homme la dissociation est possible.

Quant au *réflexe d'éternuement*, il a son origine dans les voies aériennes supérieures ; il utilise le courant d'air respiratoire pour nettoyer les voies aériennes supérieures.

Centres supérieurs

Les aires motrice et prémotrice interviennent dans le contrôle volontaire de la respiration : technique et gymnastique respiratoires.

Beaucoup d'influences sensitives et sensorielles peuvent influencer le système respiratoire. Le cortex orbitaire et le système limbique y jouent un rôle certain, mais on ne peut éliminer le rôle de structures plus profondes puisque des lésions de la région mésencéphalique peuvent entraîner une hyperventilation neurogène, et que la respiration de Cheynes-Stokes (poussée d'hyperpnée aboutissant à une apnée) se rencontre dans des lésions hémisphériques profondes, des encéphalopathies, des engagements transtentoriels [8, 9].

Circulation

Le contrôle nerveux de la circulation sanguine fait intervenir de nombreux mécanismes qui doivent

en permanence : 1) assurer une circulation correcte dans chaque organe ou chaque territoire qu'il soit en activité ou au repos ; 2) coordonner toutes ces régulations dans l'ensemble de l'organisme ; et 3) adapter l'activité cardiaque et le volume sanguin. Cette régulation nerveuse est intimement liée à des phénomènes chimiques dont elle ne peut être dissociée.

L'organisation du système neurovasculaire a été envisagée au chap. 13. Seuls seront mis en place ici quelques schémas synthétiques des structures nerveuses qu'utilisent les mécanismes essentiels de la circulation (cf aussi chap. 27.)

Circulation périphérique

La régulation périphérique de la circulation se fait par les fibres musculaires lisses des parois des vaisseaux qui sont dotées de *propriétés autorégulatrices* (myogène et chimique) et qui reçoivent des fibres vasoconstrictrices et vasodilatatrices. Les fibres vasoconstrictrices sont les plus importantes. Pour les artères cutanées et viscérales, les fibres postganglionnaires sont de type adrénergiques.

Le flux sanguin est réglé selon les besoins des tissus et des organes par une *vasoconstrition* ou une *vasodilatation* artériolaire et précapillaire.

Pour la **peau**, les mécanismes peuvent varier avec les territoires. Ainsi au niveau de la main, la vasodilatation n'est pas active, elle est dûe à une diminution du tonus vasoconstricteur ; inversement au niveau de l'avant-bras on trouve une vasodilatation neurogène et humorale (bradykinine) [3]. On peut noter ici une relation entre la vasodilatation cutanée et la sudation.

La **circulation viscérale** est un territoire qui suit le plus souvent les variations de la circulation cutanée pour maintenir la pression sanguine à un niveau normal.

Pour les **muscles striés**, il existe des fibres vaso-constrictrices et vasodilatatrices. Ces dernières sont activées par le stress, mais par contre elles ne participent pas au réflexe vasodilatateur induit par l'échauffement du corps ; seuls les vaisseaux cutanés sont intéressés dans cette dernière réaction. Une vasodilatation active existe dans le muscle en activité. Quant aux fibres vasoconstrictrices, elles ne sont pas activées par les émotions.

Pour le *maintien de la pression sanguine* on observe schématiquement un balancement entre la circulation des territoires cutané et viscéral d'une part, et du territoire musculaire de l'autre ; la vasodilation de l'un détermine une vasoconstriction de l'autre.

Dans l'**hypotension orthostatique**, la chute de la pression sanguine est dûe au manque de vasoconstriction dans d'autres lits vasculaires. On n'en connaît pas les récepteurs ou les fibres afférentes ; ce pourrait être des barorécepteurs artériels. La vasodilatation provoquée par les émotions peut aboutir à une perte de connaissance par ischémie cérébrale dûe à une anomalie des réflexes contrôlant la circulation.

Les **veines** sont capables de veino-constriction et veino-dilatation. Elles constituent un réservoir sanguin qui avec le foie et la rate vont libérer du sang dans la grande circulation à la demande. Il existe un tonus veineux de base.

Il faut savoir que les neuropathies périphériques spinales et autonomes peuvent être responsables d'une hypotension orthostatique au même titre que les atteintes centrales.

Cœur

Le muscle cardiaque assure la régulation de la circulation sanguine par le volume et la puissance de l'éjection du flux sanguin, et son rythme.

Il possède une **innervation intrinsèque**, le *tissu nodal* qui permet une autorégulation, ajustant la pression et le volume du flux sanguin aux variations de la circulation périphérique.

Par ailleurs un **système nerveux extrinsèque**, *nerfs cardiaques sympathiques et parasympathiques*, contrôle son activité, rythme en particulier. Des messages chimiques peuvent aussi modifier le rythme en agissant sur le nœud sinusal. Il faut souligner qu'il existe un équilibre entre fréquence et volume cardiaques, et que l'on peut observer des effets identiques pour une fréquence basse et un volume important ou pour fréquence élevée et un volume réduit.

Récepteurs et afférences

Chémorécepteurs. La circulation devra d'abord assurer la nutrition des organes et des tissus, par un *réflexe* qualifié *de nutrition* qui agit sur la fréquence et le volume cardiaques.

Le glomus carotidien et la crosse de l'aorte possèdent des chémorécepteurs sensibles à la teneur du sang en O2 et CO2, d'où sont issues des fibres afférentes qui suivent les nerfs glosso-pharyngien et vague pour stimuler le centre vasomoteur bulbaire entraînant une vasoconstriction splanchnique qui augmente la pression sanguine, et une élévation du rythme cardiaque.

Barorécepteurs. Les barorécepteurs du sinus carotidien vont avoir un effet réflexe sur les vaisseaux et sur le cœur.

Lorsque la *pression artérielle* diminue, on observe un effet inhibiteur sur le centre vasopresseur bulbaire ce qui entraîne une augmentation du tonus vasculaire dans le territoire viscéral et donc une augmentation de la pression artérielle ; ici l'effet est indirect par rapport au « réflexe de nutrition » ci-dessus.

Pour le cœur, c'est le *réflexe de Bainbridge* ; les parois des veines caves et des veines pulmonaires dans leurs trajets intrapéricardiques contiennent des barorécepteurs qui par des fibres vagales atteignent le noyau solitaire. Une augmentation du volume sanguin (retour veineux) entraîne une élévation du rythme cardiaque.

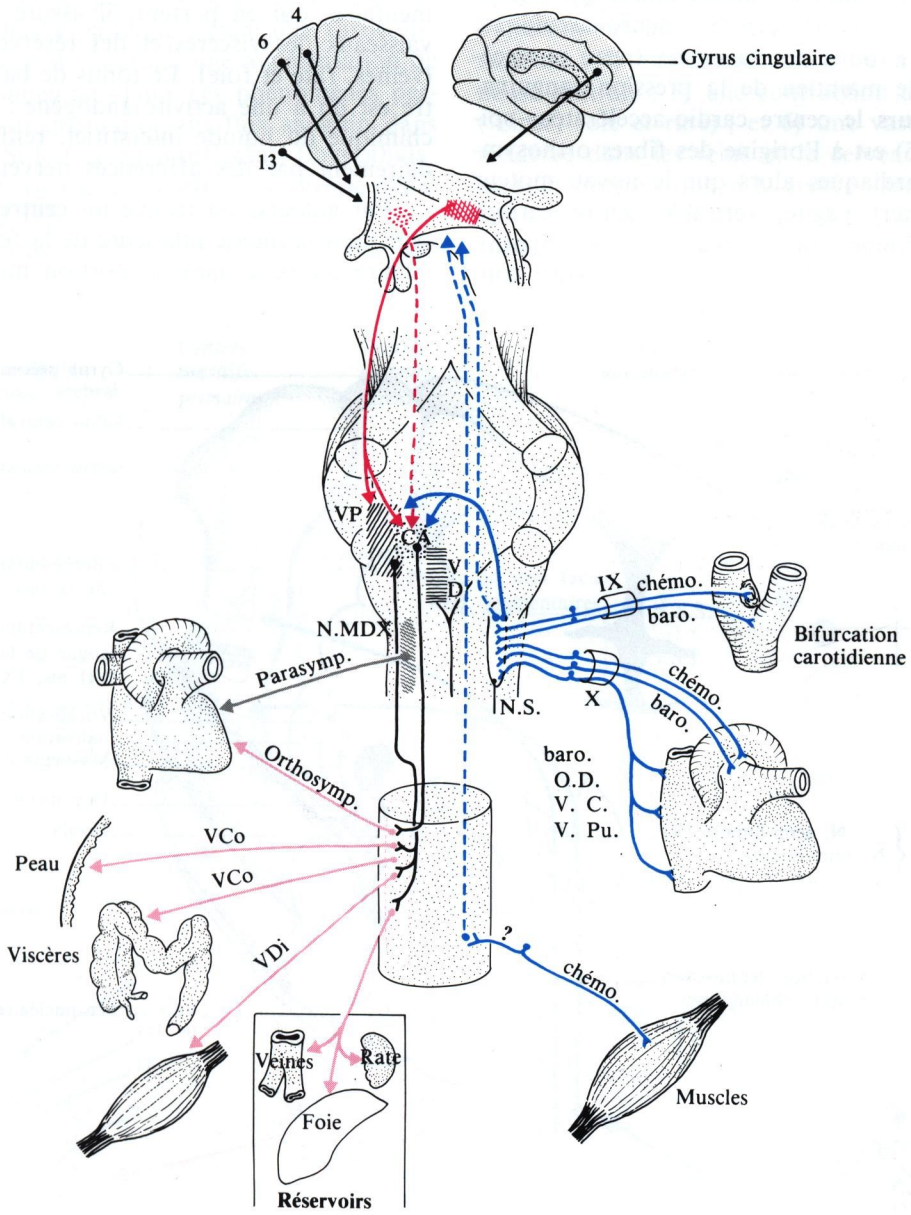

Fig. 2. Voies et centres de la circulation sanguine. *CA* Centre cardio-accélérateur ; *NMDX* noyau moteur dorsal du X ; *NS* noyau solitaire ; *OD* oreillette droite ; *VC* veine cave ; *VCo* fibres vasoconstrictrices ; *VDi* fibres vasodilatatrices ; *VP* centre vasopresseur ; *VPu* veine pulmonaire

Extérorécepteurs. Les différents extérocepteurs, nocicepteurs surtout, peuvent engendrer une augmentation de la pression sanguine indépendamment de l'activité cardiaque. Le circuit passe par l'hypothalamus qui stimule le centre bulbaire vasopresseur et inhibe les mécanismes dépresseurs.

Centres névraxiaux (fig. 2)

Centres segmentaires. Au niveau spinal, ce sont des réflexes vasomoteurs segmentaires qui règlent la circulation (voir centres neurovasculaires, chap. 13). Le tonus des vaisseaux (peau et viscères) assure le maintien de la pression sanguine.

Par ailleurs le centre cardio-accélérateur spinal (T1 à T5) est à l'origine des fibres orthosympathiques cardiaques alors que le noyau moteur dorsal du nerf vague, véritable centre cardio-inhibiteur, donne son innervation parasympathique. Le noyau solitaire est un centre sensitif connecté au noyau moteur dorsal du X et aux centres vasomoteurs bulbaires.

Centre suprasegmentaire bulbo-pontique. Dans la partie latérale de la formation réticulaire bulbaire, dans ses 2/3 supérieurs, existe un **centre vasomoteur** qui sous l'effet d'influences chimiques et nerveuses aussi bien périphériques que centrales maintient un tonus vasopresseur. Par l'intermédiaire des centres neurovasculaires de la colonne intermédio-latérale et des fibres sympathiques segmentaires qui en partent, il assure le tonus des vaisseaux des viscères et des réservoirs sanguins (veines, rate et foie). Le tonus de base de ce centre est dû à une activité endogène : composition chimique du liquide interstitiel, renforcée secondairement par des afférences nerveuses [27].

Par ailleurs, on trouve un **centre vasodépresseur** dans la moitié inférieure de la formation réticulaire bulbaire dans sa portion médiale.

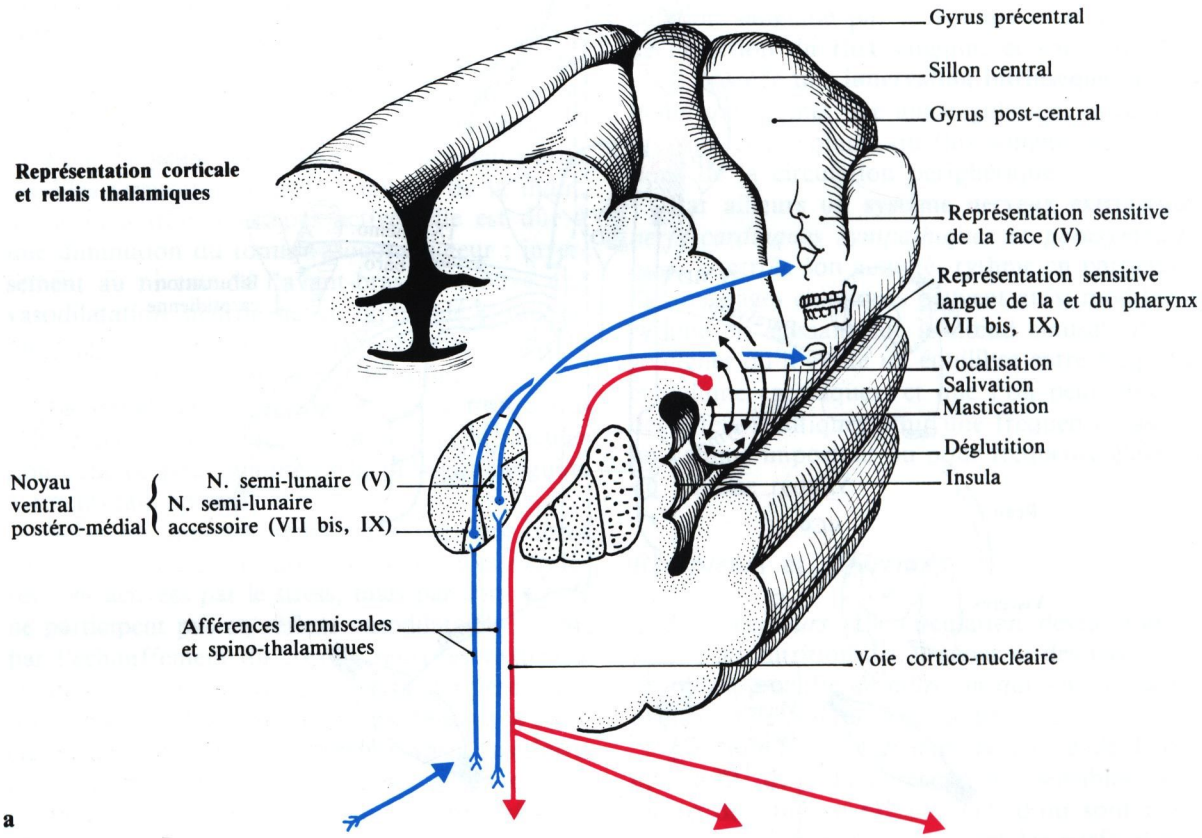

Fig. 3 a, b. Voies et centres de la mastication, de la salivation et de la déglutition (d'après J Bossy (1974) Schémas de neuroanatomie, fasc VII-II, p 126. Vigot, Paris). *NLPN* Noyau lacrymo-palato-nasal ; *NSI* noyau salivaire inférieur ; *NSS* noyau salivaire supérieur. Pour la mastication, les muscles ptérygoïdiens n'ont pas été représentés ; ils sont innervés par le nerf trijumeau. Les glandes muqueuses intervenant dans l'insalivation n'ont pas été figurées

Enfin dans cette région se trouve un **centre cardio-accélérateur bulbaire** (partie dorsolatérale de la formation réticulaire bulbaire) qui augmente le rythme cardiaque. Il est connecté au centre bulbaire vaso-presseur.

Ces centres sont indispensables au « réflexe de nutrition ». Les métabolites acides libérés par l'activité musculaire stimulent les chémorécepteurs ; par des fibres des IX et X, ces informations arrivent au noyau solitaire qui les transmet au centre cardio-accélérateur et au centre vaso-presseur. Ce dernier par un mécanisme réflexe segmentaire orthosympathique donne une vasoconstriction cutanée et viscérale, une augmentation de la pression sanguine. Tous ces phénomènes permettent une augmentation du flux sanguin dans les muscles. Si l'effet est insuffisant, l'hypothalamus entre en jeu par son **centre « ergotrope dynamogène »** de type sympathicomimétique.

Des réactions inverses se produisent lors d'une dépression de la circulation sanguine (sommeil, relaxation...) : *réflexe dépresseur vagal*, etc. [27].

Hypothalamus. L'hypothalamus permet l'activation maximum de la circulation dans l'activité musculaire (ergotrope) comme l'adaptation à toutes les situations d'urgence (stress). La stimulation de l'hypothalamus (régions ventrale et postérieure) entraîne : 1) une vasoconstriction de la peau et des viscères, une augmentation de la pression artérielle moyenne, et une vasodilatation musculaire ; 2) une augmentation du rythme, du débit et de l'éjection cardiaque ; 3) une vasodilatation coronarienne ; 4) une augmentation de la pression veineuse centrale ; 5) une contraction des réservoirs (veines, foie et rate) ; et 6) une vasoconstriction modérée dans les reins et le cerveau. Ces effets ne sont obtenus que si le centre vasomoteur bulbaire est intact. La stimulation de l'hypothalamus rostral détermine une tachycardie et de l'anxiété.

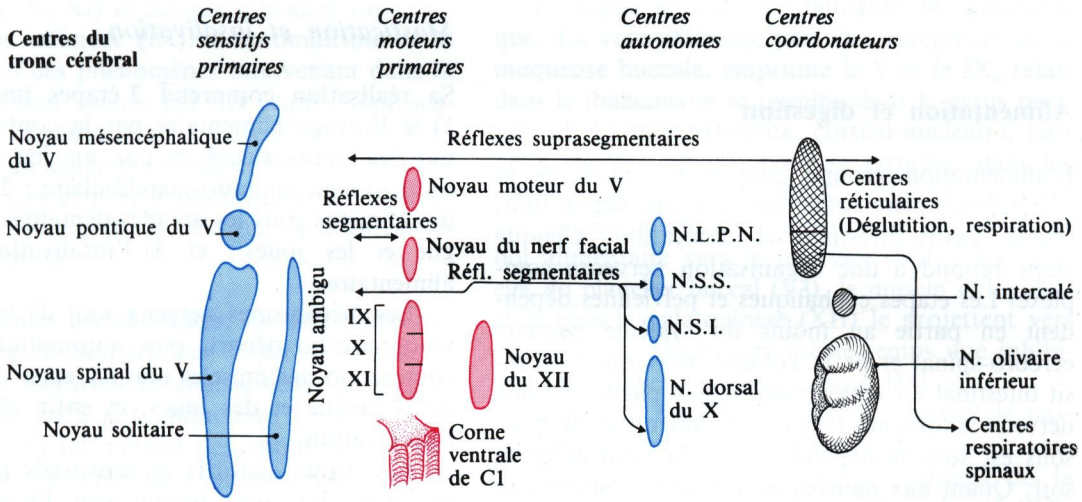

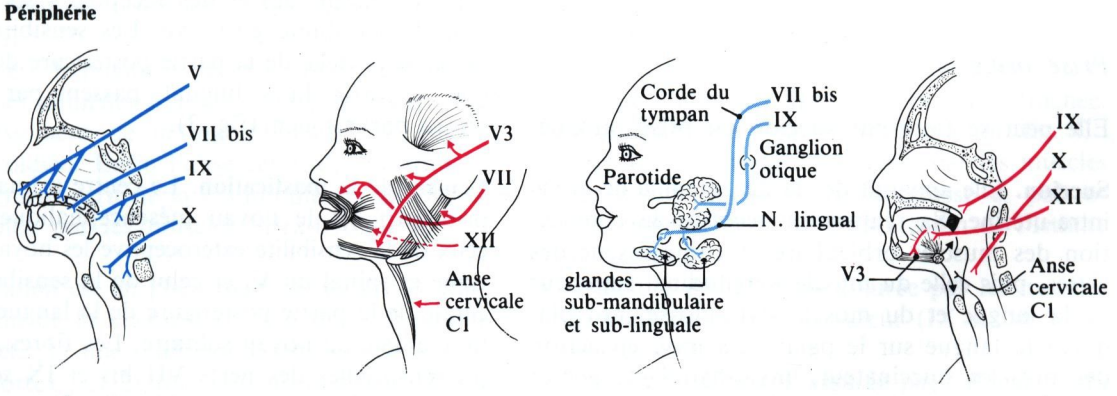

Cortex cérébral. Le cortex cérébral est impliqué dans la circulation sanguine avec des effets vasodilatateurs et vasoconstricteurs ; l'influence de la volonté et des émotions sur la vasomotricité et le cœur en sont les témoins. On a montré que la peur augmente de 8 à 10 fois le flux sanguin dans l'avant-bras par vasodilatation musculaire, et que le stress détermine en plus une vasoconstriction cutanée.

On peut dire tout de suite qu'il n'existe pas de zone précise ; un contrôle cortical s'exerce sur la circulation locale controlatérale [27]. La stimulation des aires 4 ou 6 augmentent le tonus vasoconstricteur et la pression sanguine ; la vagotomie renforce cet effet alors que la stellectomie le diminue.

La stimulation du gyrus cingulaire antérieur, comme celle de l'amygdale, détermine une augmentation de la pression sanguine et une élévation de la fréquence du rythme cardiaque.

La stimulation du paléo-cortex orbitaire, aire 13 en particulier, a aussi un effet indiscutable sur la circulation sanguine.

Alimentation et digestion

L'alimentation groupe cinq étapes motrices et sécrétoires : prise orale, mastication, déglutition, transit gastro-intestinal et défécation. Chaque étape répond à une organisation nerveuse complexe. Les étapes céphaliques et pelviennes dépendent en partie au moins du système nerveux cérébro-spinal et de la volonté alors que le transit intestinal est entièrement régulé par le système nerveux autonome. La prise d'aliments et de boissons est sous la dépendance de la faim et de la soif. Quant aux nausées et aux vomissements, ce sont des troubles du fonctionnement normal, induits par des aggressions diverses.

Prise orale

Elle peut se faire par succion ou prise buccale.

Succion. Elle apparaît dès la 22e semaine de la vie intra-utérine. Sa réalisation nécessite la contraction des muscles orbiculaire et compresseur des lèvres, puis celle du muscle longitudinal supérieur de la langue et du muscle stylo-glosse, qui plaquent la langue sur le palais. La mise en action des muscles buccinateur, mylo-hyoïdien, génio-hyoïdien, palato-glosse et palato-pharyngien, provoque une pression négative intrabuccale, d'autant plus efficace que l'étanchéité du palais est parfaite. Les récepteurs et les fibres sensitives suivent les nerfs V2 et V3 ; les influx nerveux atteignent les noyaux sensitifs du trijumeau, puis le thalamus et se termine dans le gyrus post-central. La réponse motrice volontaire débute dans le gyrus précentral, emprunte le tractus cortico-nucléaire et rejoint la musculature buccale (V3, VII, X et XII) ; mais chez le nouveau-né et le nourrisson, la réponse est réflexe, puis automatique.

La prise buccale des aliments comprend 3 étapes : 1) ouverture de la bouche par la contraction des muscles supra-hyoïdiens (V3) et des muscles peauciers périlabiaux (VII) ; 2) abaissement de la langue par la contraction des muscles génio-et hyo-glosse (XII) ; et 3) fermeture labiale par la contraction du muscle orbiculaire des lèvres (VII). L'organisation nerveuse est identique à celle de la succion.

Mastication et insalivation

Sa réalisation comprend 3 étapes importantes : 1) le broyage alimentaire par la contraction des muscles masticateurs et par un jeu correct de l'articulation temporo-mandibulaire ; 2) le renvoi des aliments sous les arcades dentaires par la langue et les joues ; et 3) l'insalivation du bol alimentaire.

Les mécanismes nerveux sont de trois types : volontaire au départ, puis automatique pour la contraction des muscles masticateurs, des muscles de la langue et des joues, et enfin réflexe pour l'insalivation.

Les influx sensitifs et sensoriels partent des récepteurs buccaux : terminaisons libres et encapsulées pour la sensibilité générale (tactile, proprioceptive, thermique) et des récepteurs spécifiques pour la sensibilité gustative. Les sensibilités tactile et sensorielle de la partie postérieure de la langue, à partir du V lingual, passent par le nerf glosso-phraryngien (fig. 3).

Centres de la mastication. Le centre primaire proprioceptif est le noyau mésencéphalique du V, ceux de la sensibilité extéroceptive les noyaux pontique et spinal du V, et celui de la sensibilité viscérale de la partie postérieure de la langue la partie crâniale du noyau solitaire. Les fibres afférentes sensorielles des nerfs VII bis et IX se terminent dans le noyau gustatif. (fig. 3).

A l'étage thalamique, les deutoneurones font relais dans le noyau ventral postéro-médial, noyau semi-lunaire pour le lemniscus trigéminal, et noyau semi-lunaire accessoire pour la voie gustative.

Les neurones thalamo-corticaux atteignent le gyrus post-central. La sensibilité des lèvres, des dents, des gencives, des joues, de la langue et du pharynx y sont représentées, dans la partie inférieure des aires 3, 1 et 2. Les fibres gustatives atteignent l'aire 43 dans sa partie postérieure.

Des neurones d'association unissent les gyrus post-central et pré-central ; ce dernier contient le cortex effecteur. On y trouve dans son tiers inférieur la commande des lèvres (V), des joues (VII) et de la langue (XII), puis celle du larynx et du pharynx (IX, X). Trois fonctions sont donc représentées de haut en bas : mastication, salivation et déglutition.

Les fibres cortico-nucléaires qui en partent rejoignent les centres primaires moteurs du tronc cérébral : noyaux moteurs du V et du VII, noyau ambigu (IX, X, XI) et noyaux salivaires supérieur (VII bis) et inférieur (IX). L'automatisme et la coordination des phénomènes intervenant dans la mastication sont assurés par des centres suprasegmentaires : noyau olivaire inférieur, noyau intercalé et noyau giganto-cellulaire de la formation réticulaire. Ces centres assurent aussi les interactions inhibitrices entre la succion, la mastication et la respiration.

Voies efférentes périphériques. Le nerf mandibulaire permet la plupart des mouvements de la mandibule : élévation et abaissement, projection en arrière et en avant, diduction.

Le nerf facial permet les mouvements des joues et donc le renvoi des aliments du vestibule gingivo-labial vers les arcades dentaires. Il participe aussi à la mastication en abaissant la mandibule (ventre postérieur du digastrique et platysma).

Le nerf hypoglosse permet par la langue le renvoi des aliments sous les dents, et il participe à l'abaissement de la mandibule par le musle génio-hyoïdien. Enfin l'anse cervicale contribue à l'abaissement actif de la mandibule en stabilisant l'os hyoïde par les muscles infra-hyoïdiens.

L'**insalivation** est un phénomène nécessaire et contemporain de la mastication. On doit cependant distinguer : 1) une salivation conditionnée induite par le cortex ; et 2) une salivation réflexe dûe à des stimulus chimiques et mécaniques.

Les glandes salivaires, sublinguale et submandibulaire d'une part, et parotide d'autre part, reçoivent respectivement leur innervation parasympathique du noyau salivaire supérieur par la corde du tympan et du noyau salivaire inférieur par le nerf glosso-pharyngien (chap. 11). Les fibres sympathiques post-ganglionnaires qui leur sont destinées quittent le ganglion sympathique cervical supérieur et accompagnent la carotide externe et ses branches (fig. 3). On doit ajouter dans l'insalivation des aliments, la participation des glandes muqueuses buccales et palatines ; pour ces dernières, l'innervation parasympathique provient du noyau lacrymo-palato-nasal.

Déglutition

La déglutition comprend 3 temps successifs : buccal, pharyngien, et œsophagien (figs 3, 4).

Le temps buccal est volontaire, ou automatique. La voie afférente part des récepteurs de la muqueuse buccale, emprunte le V et le IX, relaie dans le thalamus et se termine dans le gyrus post-central. La voie efférente, cortico-nucléaire, part du gyrus pré-central, pour se terminer dans les noyaux moteurs du V, du X et du XII. La langue par sa musculature intrinsèque fait glisser le bol alimentaire vers le pharynx (XII) ; les muscles du plancher buccal (V3), le muscle styloglosse et le muscle palatoglosse (XII) le projettent vers l'arrière. On observe en même temps une inhibition des muscles infrahyoïdiens [14].

Le *temps pharyngien*, réflexe, permet le passage du bol alimentaire de la cavité buccale vers l'œsophage. Les influx sensitifs partent de la muqueuse du voile du palais et de la luette (V2), des piliers du voile (IX) et de la muqueuse du pharynx et de l'épiglotte (X). Les réponses motrices doivent éviter trois écueils : le retour vers la cavité buccale, le reflux vers les fosses nasales et le passage d'aliments dans le larynx et la trachée. Il existe donc trois systèmes d'obturation (fig. 4) :

1) fermeture de la cavité buccale par les muscles des piliers du voile : palatoglosse et palato-pharyngien (X). C'est l'obturation de l'isthme du gosier ;
2) fermeture des choanes assurée par les muscles du voile du palais, élévateur (IX et/ou X) et tenseur (V3) ;
3) fermeture du larynx assurée par l'élévation du larynx et la bascule passive de l'épiglotte (mus-

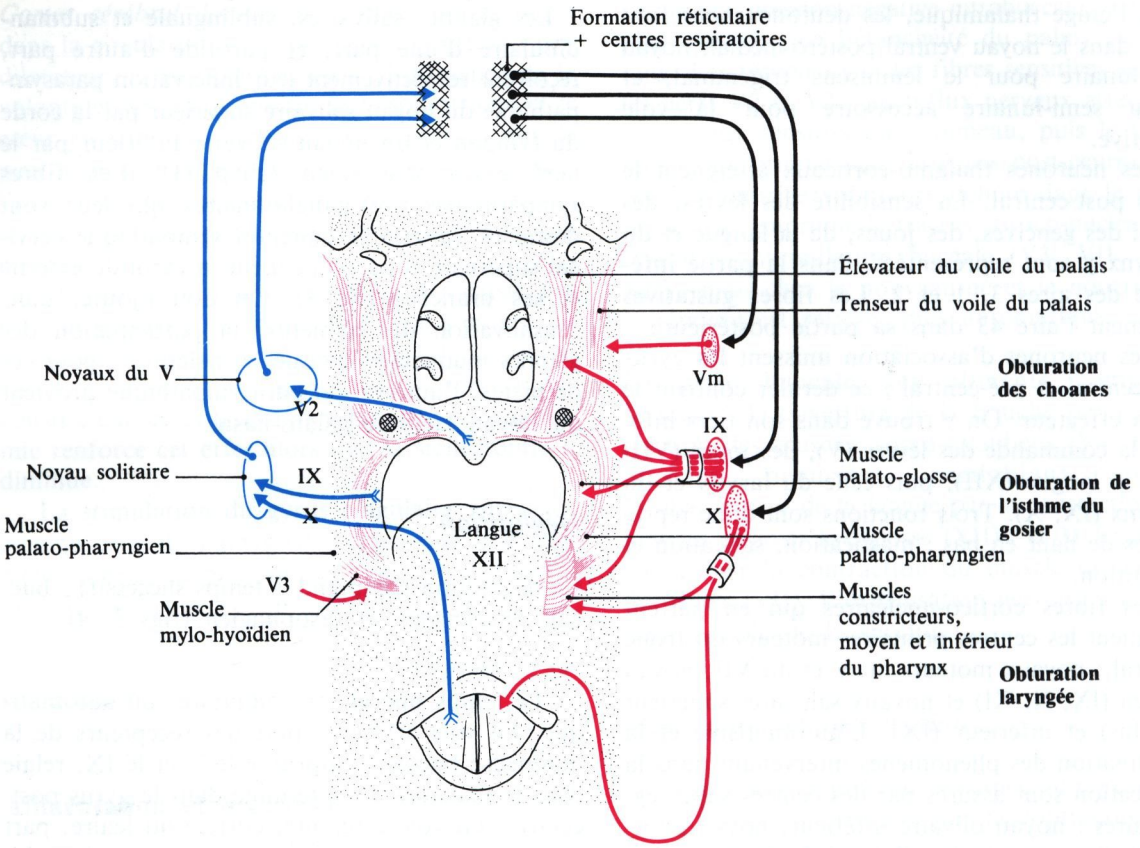

Fig. 4. Les trois systèmes d'obturation du temps pharyngien de la déglutition

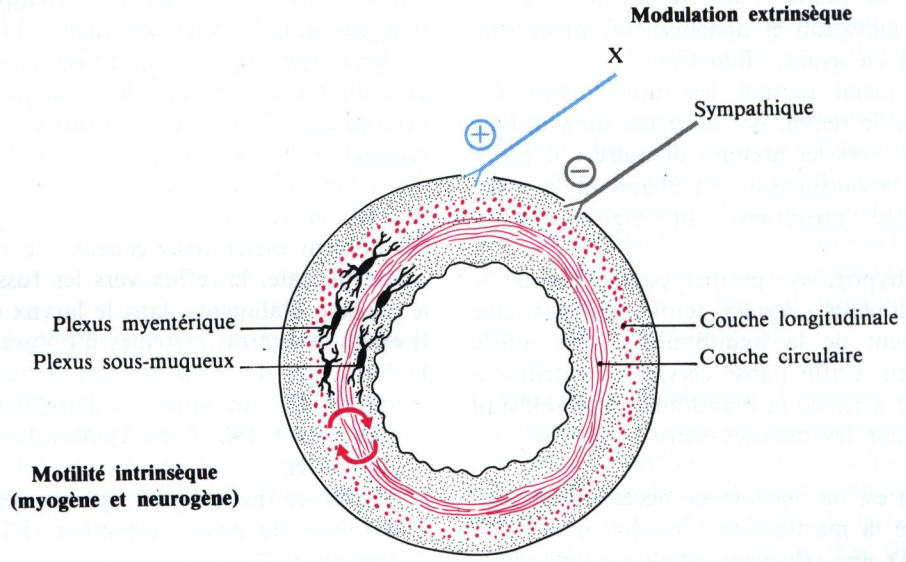

Fig. 5. Schéma général de l'innervation du tube digestif

cles du plancher buccal (V3 et XII) et constricteur moyen (IX).

Le temps œsophagien est aussi réflexe. La progression du bol dans l'oropharynx se fait par la contraction successive des muscles constricteurs moyen et inférieur du pharynx. Le bol est ensuite véhiculé par les ondes péristaltiques de l'œsophage.

Les fibres afférentes des nerfs glossopharyngien et vague se terminent dans le noyau solitaire qui règle la salivation (noyaux salivaires) et la déglution (noyau ambigu). Il existe un centre rhombencéphalique de la déglutition qui permet la synergie ou l'inhibition des différentes activités somatiques et viscérales survenant simultanément, par exemple l'apnée du temps pharyngien, alors que le temps œsophagien s'accompagne d'une respiration normale.

Des centres rhinencéphaliques et diencéphaliques (amygdale, hypothalamus antéro-médial) interviennent dans la synergie des activités somatiques et viscérales [27].

Transit digestif

Le transit digestif assure la progression du bol alimentaire le long de tout le tractus digestif ; mais la digestion ne peut se faire qu'avec la participation des glandes muqueuses digestives, du pancréas exocrine et des sucs biliaires.

Organisation générale de l'innervation du tube digestif (fig. 5). Le tube digestif possède une innervation intrinsèque formée par le plexus myentérique (entre les couches circulaire et longitudinale) et un plexus sous-muqueux. Cette innervation intrinsèque existe de la partie supérieure de l'œsophage jusqu'au sphincter interne de l'anus [3]. La motilité, péristaltisme en particulier, est d'origine myogène et neurogène intrinsèque ; distension et étirement stimulent le plexus myentérique. Ces mouvements sont modulés par l'**innervation extrinsèque** : renforcement par le parasympathique et dépression par l'orthosympathique.

Dans la paroi du tube digestif, on trouve : 1) des mécanorécepteurs à adaptation lente répondant aux contractions toniques donnant les sensations de remplissage ; 2) des mécanorécepteurs à adaptation rapide, répondant aux contractions phasiques responsables des douleurs dans les contractions spastiques ; 3) dans le mésentère et les séreuses, des corpuscules lamellaires (type Pacini), sensibles aux tractions ; 4) des chémorécepteurs, sensibles au pH, à la pO2, à la teneur en glucose, acides gras, ou acides aminés ; 5) des osmorécepteurs ; 6) des thermorécepteurs ; 7) des récepteurs polymodaux qui pourraient être responsables des douleurs ischémiques ; et 8) peut-être des nocicepteurs spécifiques.

Transit œsogastrique et sécrétion gastrique. Le transit œsophagien est assuré par de rapides mouvements péristaltiques qui amènent le bol alimentaire au cardia. L'intégrité de l'innervation vagale est nécessaire au transit dans l'œsophage supérieur alors que le péristaltisme de l'œsophage inférieur est indépendant du contrôle nerveux. Cette dualité explique un certain nombre de dysphagies œsophagiennes [3].

La ***fermeture du cardia***, dans les conditions normales, ne paraît pas réquerir l'intervention du sympathique. Par contre dans l'achalasie (cardiospasme), la balance ortho/parasympathique sur une innervation intrinsèque anormale pourrait en être le support nerveux.

Le nerf vague assure l'activité tonique et phasique de l'estomac. Les récepteurs d'étirement de la paroi gastrique par les fibres vagales atteignent le noyau solitaire ; les connexions avec le noyau moteur dorsal permettent le **réflexe gastrique**. Le noyau solitaire envoie aussi des afférences à la formation réticulaire mésencéphalique, à l'hypothalamus et au cortex insulaire et somesthésique ; ces afférences permettent la sensation gastrique et le réflexe gastrique supérieur (effets gastriques des émotions) [27].

Selon Pavlov, on peut distinguer trois niveaux pour la **sécrétion gastrique** : 1) céphalique, réflexe conditionné dépendant des informations sensorielles gustative, olfactive, visuelle et auditive ; 2) gastrique, sécrétion de gastrine par la muqueuse pylorique sous l'influence de stimulations alimentaires ; et 3) intestinal, facteurs hormonaux provenant de la muqueuse duodénale. Cette sécrétion gastrique est activée par le parasympathique, facilité par l'hypothalamus antérieur et le cerveau antérieur, alors qu'elle est déprimée par l'aire ergotrope, postéro-ventrale, de l'hypothalamus.

Mouvements et sécrétions intestinales. L'organisation générale de l'innervation du tube digestif se retrouve tout au long de l'intestin grêle et du cadre colique ; elle assure la mobilité des différents segments avec une *régulation humorale* (neuropeptides), et une *modulation supérieure.*

La sécrétion alcaline de la muqueuse intestinale dépend de stimulations chimiques et méca-

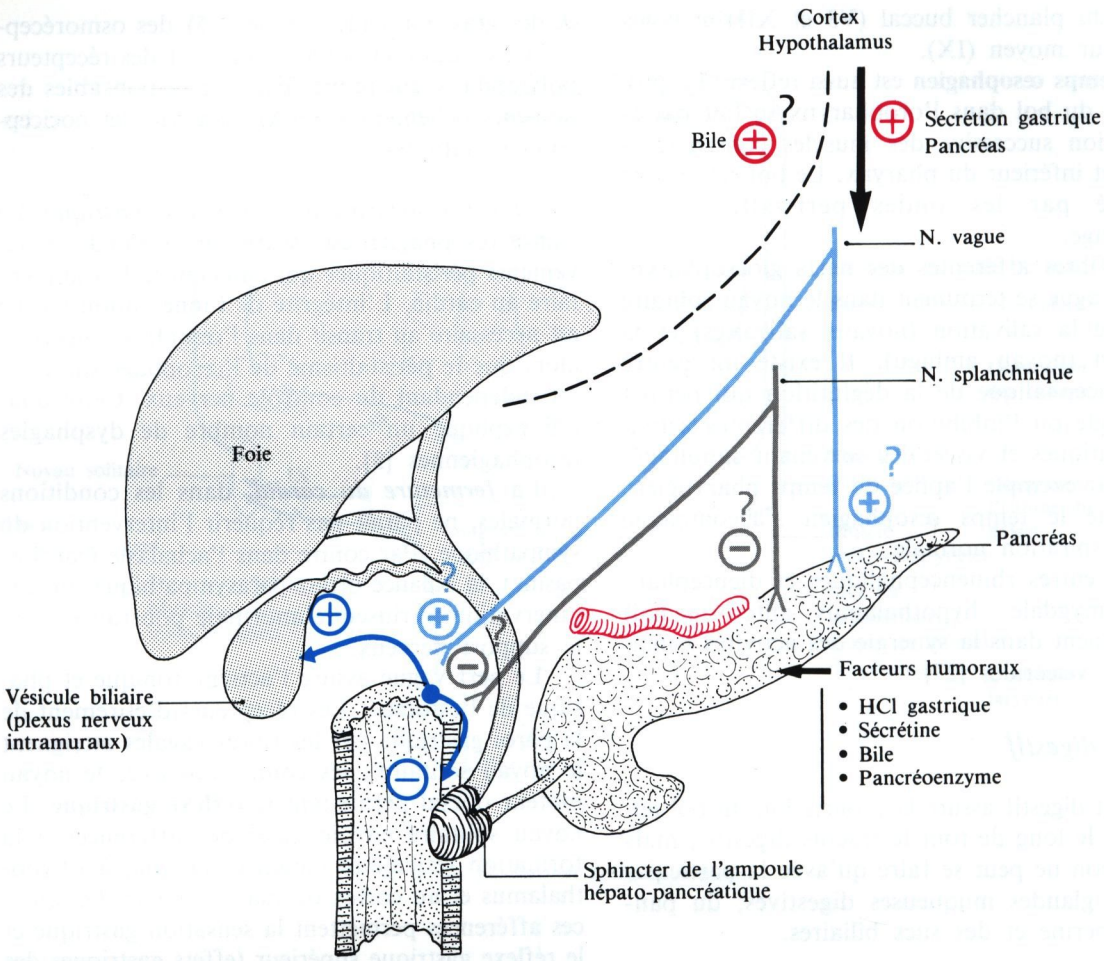

Fig. 6. Schéma de l'innervation du pancréas et du complexe hépato-biliaire

niques qui agissent sur les plexus nerveux. Là encore, il existe une stimulation parasympathique et une inhibition orthosympathique.

Il faut noter qu'il existe des fibres efférentes parasympathiques inhibant la motricité et probablement les sécrétions intestinales. Ces fibres de type purinergiques n'agiraient qu'après inhibition de la voie excitatrice [6].

Pancréas et complexe hépato-biliaire (fig. 6). La **sécrétion du pancréas exocrine** est provoquée par des facteurs humoraux (HCl gastrique, sécrétine, bile, pancréozymine) et des phénomènes réflexes. La première zone réflexe est la muqueuse buccale qui intervient dans la qualité et la quantité des sécrétions. La stimulation parasympathique augmente le taux des enzymes alors que l'orthosympathique entraîne une sécrétion pauvre en enzymes, peut-être consécutive à la vasoconstriction concomittante. [27].

En ce qui concerne le **complexe hépato-biliaire**, on doit souligner que le parenchyme hépatique n'est pas sensible aux stimulations algogènes, contrairement aux voies biliaires. La bile est sécrétée en permanence par le foie, stockée et concentrée dans la ***vésicule biliaire***, et libérée à la demande dans le duodénum, ce qui explique l'importance de la régulation de la motricité des voies biliaires.

A partir de stimulations de la muqueuse duodénale, la contraction de la *vésicule biliaire* est initiée par les plexus nerveux intramuraux, et elle s'accompagne simultanément du relâchement du ***sphincter de l'ampoule hépato-pancréatique*** (sphincter Oddi). Ces phénomènes peuvent être stimulés par le nerf vague, ou inhibés par les fibres splanchniques. Une régulation humorale existe aussi (cholécystokinine).

Des influences hypothalamiques et corticales

sont importantes pour les sécrétions gastriques ou pancréatiques, mais beaucoup moins pour la bile.

Les territoires corticaux intervenant sur le tractus digestif sont situés dans les aires 4, 6 et 13, et dans l'insula.

Défécation (fig. 7)

Normalement l'ampoule rectale est vide. Par contraction du colon sigmoïde, les matières fécales passent dans l'ampoule et assurent son remplis-

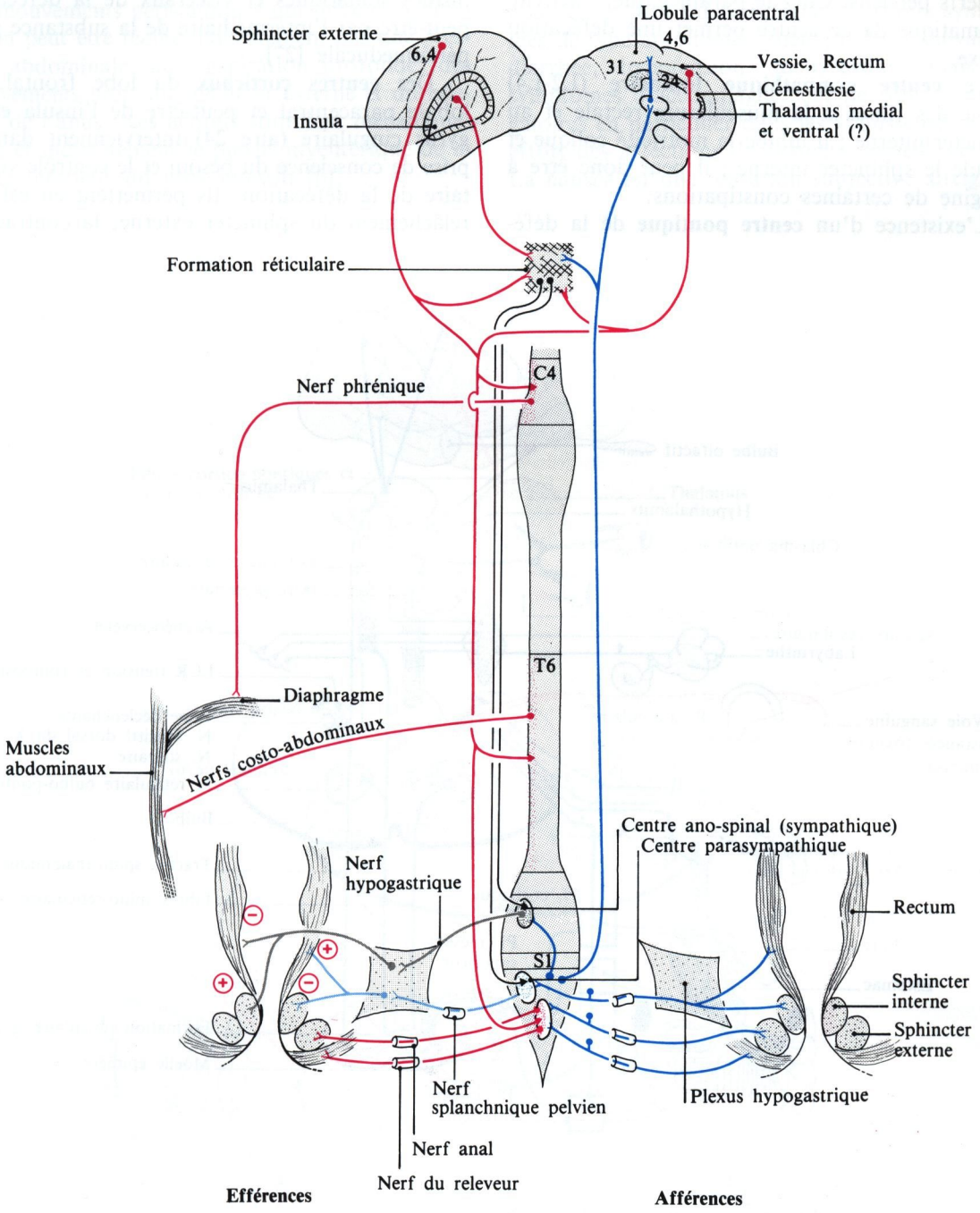

Fig. 7. Voies et centres de la défécation (modifié d'après J Bossy (1974) Schémas de neuroanatomie, fasc VII-II, p 127 et 129. Vigot, Paris)

sage ; lorsque la pression atteint 30 à 40 mm de mercure, la **sensation de besoin** apparaît.

La distension du rectum entraîne une contraction tonique et phasique de la musculature de la paroi rectale et un relâchement du sphincter interne. Le **centre parasympathique sacré** (S2-S3) est responsable de ces phénomènes moteurs par les nerfs pelviens. Chez le paraplégique, l'activité automatique de ce centre permet une défécation réflexe.

Le **centre sympathique lombaire** (L2-L4) envoie des fibres à la musculature rectale et au sphincter interne ; il inhibe la motricité colique et stimule le sphincter interne ; il peut donc être à l'origine de certaines constipations.

L'existence d'un **centre pontique** de la défécation est suggéré par certains, mais n'a jamais été prouvé. Cependant l'inhibition respiratoire dans la défécation doit faire intervenir la formation réticulaire bulbaire. Par contre, on connaît le rôle de la région septale postérieure, et de l'hypothalamus (région antérieure et ventrale) dans la défécation ; cette zone coordonnerait les mécanismes somatiques et viscéraux de la défécation peut-être par l'intermédiaire de la substance grise périaqueducale [27].

Des **centres corticaux** du lobe frontal, du lobule paracentral et peut-être de l'insula et du gyrus cingulaire (aire 24) interviennent dans la prise de conscience du besoin et le contrôle volontaire de la défécation. Ils permettent en effet le relâchement du sphincter externe, la contraction

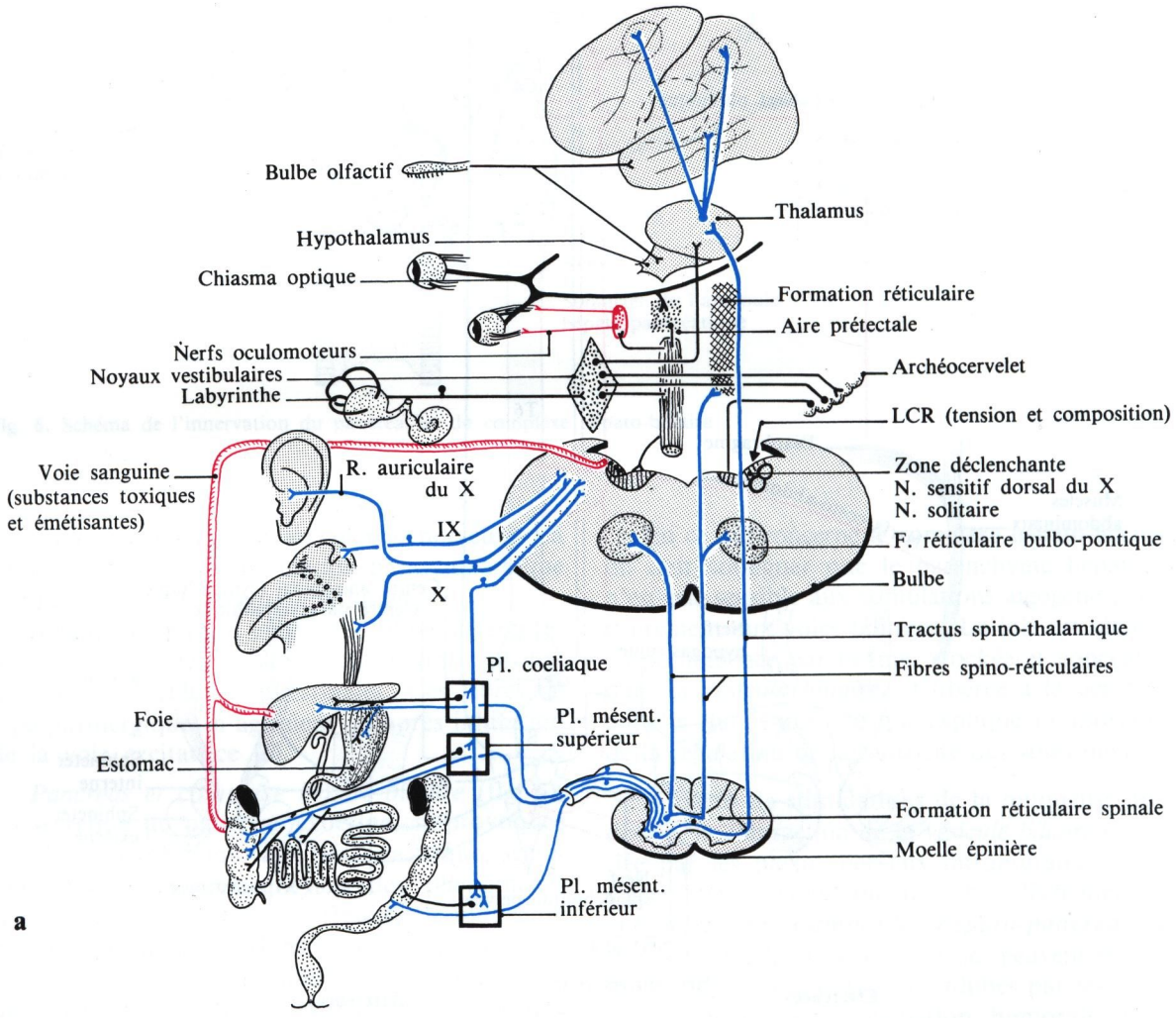

Fig. 8. Voies et centres des nausées et vomissements (d'après J Bossy (1974) Schémas de neuroanatomie, fasc VII-II, p 130 et 131. Vigot, Paris). **a** Afférences ; **b** efférences

du faisceau élévateur du releveur de l'anus, et la contraction de la musculature thoraco-abdominale pour augmenter la pression intra-abdominale [6]. Il existe cependant une régulation inconsciente (enfant par exemple) dont la commande est diencéphalique ou bulbo-pontique.

On doit encore ajouter que le renforcement des mouvements péristaltiques qui initient la défécation peut être réalisé indirectement par une pression abdominale, une inspiration profonde, des mouvements brefs du sphincter externe et du releveur de l'anus ; ces actions stimulent mécaniquement et indirectement le plexus myentérique de la partie inférieur du gros intestin [6].

Nausées et vomissements (fig. 8)

Le *vomissement* est un réflexe de protection gastrique qui peut se situer à différents niveaux : bulbaire, hypothalamique (aire supraoptique) et cortical. C'est l'expulsion rapide du contenu gastrique vers la cavité buccale. Il peut être précédé de nausées, et peut s'accompagner de divers symptômes de type autonome : sueur, pâleur, salivation, diarrhée, hypotension, tachycardie ; mais ces symptômes d'accompagnement ne sont pas obligatoires en particulier dans les vomissements sans effort des affections du système nerveux central. La *nausée* est une sensation subjective atteignant

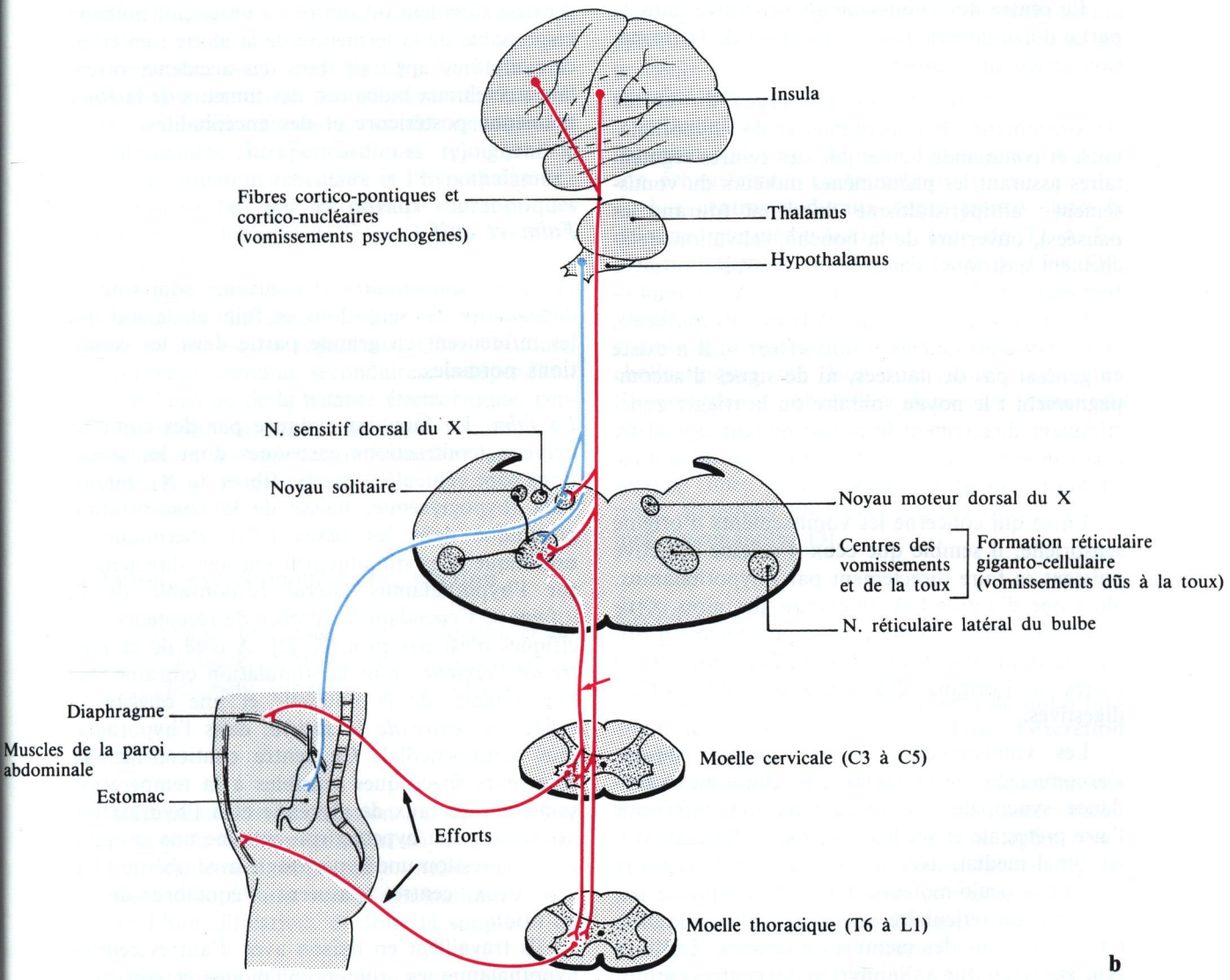

b

donc le niveau cortical ; elle peut s'accompagner de contractions gastriques et pariétales inefficaces.

Différents stimulus peuvent être à l'origine des nausées et des vomissements : émotif, douloureux, gastro-intestinaux, urinaire, vestibulaire (mouvement). Il faut y adjoindre des stimulus chimiques et toxiques qui agissent par voie sanguine ou par le liquide cérébro-spinal [13].

Les **afférences** du tractus digestif cheminent surtout dans le nerf vague et atteignent le noyau solitaire ; les afférences somesthésiques suivent les voies nociceptives ; enfin les stimulations chimiques atteignent la trigger zone chémoréceptive située au niveau de l'area postrema, dont la caractéristique est la richesse en récepteurs dopaminergiques.

Le **centre des vomissements** se trouve dans la partie dorso-latérale (parvi-cellulaire) de la formation réticulaire bulbaire.

Ce centre reçoit des afférences du cortex sensori-moteur, de l'amygdale, et de l'hypothalamus, et commande l'ensemble des centres segmentaires assurant les phénomènes moteurs du vomissement : antipéristaltisme duodénal (durant les nausées), ouverture de la bouche, salivation, relâchement gastrique, contrôle de la respiration avec fermeture de la glotte, contraction de la musculature thoraco-abdominale (effort d'expulsion). Dans les vomissements « sans effort », il n'existe en général pas de nausées, ni de signes d'accompagnement ; le noyau solitaire ou la trigger zone, stimulent directement le noyau moteur dorsal du nerf vague qui entraîne une contraction de la musculature lisse de l'estomac.

En ce qui concerne les vomissements d'origine sensorielle, il semble que ceux d'origine olfactive puissent se faire directement par l'hypothalamus, alors que d'autres font intervenir des aires corticales, aires 41 et 5b pour les vomissements d'origine vestibulo-cochléaire. L'insula pourrait être le cortex à l'origine des sensations de nausées digestives.

Les vomissements et les nausées peuvent s'accompagner de nystagmus, de chute ou de tendance syncopale. Le nystagmus fait intervenir l'aire prétectale et ses liaisons, par le faisceau longitudinal médial, avec les noyaux vestibulaires et les centres oculo-moteurs. La chute s'explique par la formation réticulaire qui peut induire une inhibition du tonus des membres inférieurs. Enfin la syncope serait due à l'inhibition des centres cardio-vasculaires bulbaires.

Le *hoquet* appartient aussi bien à la respiration par sa composante effectrice, qu'à l'appareil digestif qui en est souvent l'initiateur.

C'est un spasme involontaire du diaphragme entraînant une inhalation soudaine qui est brusquement interrompue par la fonction spasmodique de la glotte. On peut le considérer comme un réflexe viscéro-moteur dont les fibres afférentes et efférentes sont contenues dans le même nerf phrénique [27].

Cette innervation rend compte de la composante diaphragmatique du hoquet ; des lésions thoraciques et abdominales hautes sont souvent responsables des hoquets persistants. Mais la contraction spasmodique de la glotte est sous la dépendance des nerfs laryngés assurant l'adduction des cordes vocales. Du point de vue central, il existe sûrement un centre ou un circuit bulbaire responsable de la fermeture de la glotte ; en effet, ce symptôme apparaît dans des accidents vasculaires cérébraux bulbaires, des tumeurs de la fosse crânienne postérieure et des encéphalites.

Faim et soif

Les prises alimentaires et hydriques sont sous la dépendance des sensations de faim et de soif qui les influencent en grande partie dans les conditions normales.

La faim. La faim est évoquée par des stimulus nerveux (contractions gastriques dont les sensations sont véhiculées par les fibres du X), humoraux (hypoglycémie, baisse de la concentration glucidique dans les tissus [27]), thermique et osmotique. Ces stimulus peuvent agir directement sur l'hypothalamus latéral responsable de la « faim ». Cependant l'existence de récepteurs spécifiques n'est pas prouvée [2]. A côté de ce ***centre de l'appétit***, dont la stimulation entraîne une hyperphagie, de la boulimie et une obésité, il existe un ***centre de la satiété***, dans l'hypothalamus ventro-médial. Ce centre contiendrait des récepteurs spécifiques sensibles à la température sanguine, au taux de glycémie et à l'hydratation des tissus ; son hyperactivité entraîne une anorexie et sa dépression une hyperphagie avec obésité [27]. Ces deux centres assurent l'équilibre de la nutrition.

Ils travaillent en liaison avec d'autres centres hypothalamiques, rhinencéphaliques et corticaux intervenant dans le sommeil et la vigilance, les

comportements sexuel et affectif (cf aussi chap. 27.)

La soif. La soif dépend de l'équilibre hydrique intra- et extra-cellulaire. Une déshydratation générale entraîne une gorge sèche par réduction des sécrétions salivaires ; mais la quantité de liquide absorbé par l'estomac intervient aussi. La régulation se fait par des ***récepteurs osmotiques*** et ***volumétriques***.

Les osmorécepteurs sont situés dans l'hypothalamus latéral, dans un territoire qui ne dépasse pas le fornix latéralement et qui n'atteint pas l'hypothalamus antérieur dans la région des noyaux supraoptique et paraventriculaire. Mais on en trouve aussi dans le foie. La région préoptique interviendrait dans la soif liée à la thermorégulation. La soif est liée intimement au besoin de sel. Dans ce dernier cas un mécanisme nerveux non osmotique peut intervenir ; par les nerfs glossopharyngien et vague, les messages des barorécepteurs du sinus carotidien et des veines caves et pulmonaires intrapéricardiques rejoignent le bulbe, la formation réticulaire et l'hypothalamus ; la réponse se fait par les noyaux supraoptiques et paraventriculaires et de là par l'hormone antidiurétique [3].

Il semble exister un système excitateur qui détermine une influence de base et un système inhibiteur qui est un régulateur. Chez l'homme, de nombreux stimulus secondaires, indépendamment de l'eau ou de la balance électrolytique, peuvent intervenir ; il s'agit d'habitudes (repas, thermorégulation, psychisme) où interviennent le rhinencéphale et le néocortex.

Sudation, excrétion urinaire, miction

Bien qu'il existe une balance entre sudation et élimination urinaire, cette dernière ne peut jamais être complètement suppléée par la sueur.

Sudation

Les mécanismes de la sudation auraient pu être placés avec la thermorégulation où leur intervention est également importante. Mais, la sueur intervient aussi comme voie d'élimination et pour assurer l'humidification, et donc la souplesse de la peau.

Il existe deux types de glandes sudoripares : les glandes eccrines réparties sur toute la surface cutanée, et des glandes apocrines au niveau de l'aisselle et des organes génitaux externes. Elles ont toutes une double innervation : une innervation autonome de type *cholinergique* dont la stimulation entraîne des sueurs profuses et une vasodilatation ; et une innervation sympathique de type *adrénergique* qui a un effet moteur sur les cellules myoépithéliales entourant le glomérule des glandes sudoripares. Cette dernière correspond plus à une excrétion du contenu glandulaire ; elle s'accompagne souvent de pilo-érection et de vasoconstriction cutanée. C'est donc une réaction « ergotrope » de type sympathico-surrénalien.

La sécrétion sudorale intervient lors d'une élévation de température périphérique ou centrale, lors du travail musculaire et dans certaines conditions d'asphyxie et de sommeil. Une sécrétion réflexe localisée peut apparaître par stimulation nerveuse, ou être inhibée par refroidissement ou pression locale, et par section nerveuse qui entraîne une anhidrose.

L'hypothalamus antérieur intervient dans la sécrétion sudorale ; sa stimulation électrique ou son échauffement l'augmente.

Les **centres sudoraux** sont répartis dans la colonne intermédio-latérale : face de T1 à T2, membre supérieur de T2 à T8, tronc de T5 à T12, et membre inférieur de T10 à L3. Les fibres préganglionnaires font relais dans les ganglions de la chaîne latéro-vertébrale ; mais ce sont des fibres cholinergiques qui leur font suite, expliquant l'hyperhidrose observée dans les réactions parasympathico-mimétiques.

Les déficits observés après thalamatomies seraient dues à des lésions proches du noyau rouge atteignant probablement des fibres autonomes descendantes [3].

Excrétion urinaire

Malgré l'importance de l'innervation du rein, on n'a pas pu mettre en évidence un rôle important direct du système nerveux dans l'excrétion urinaire.

La stimulation des nerfs splanchniques moyen et inférieur, qui assurent cette innervation, entraîne une vasoconstriction et une légère diminution de la diurèse. L'action se fait sur la filtration glomérulaire, mais la vasoconstriction simultanée de vaisseaux efférents glomérulaires équilibre la quantité du filtrat.

La production de l'hormone antidiurétique par le noyau supraoptique et son stockage dans le

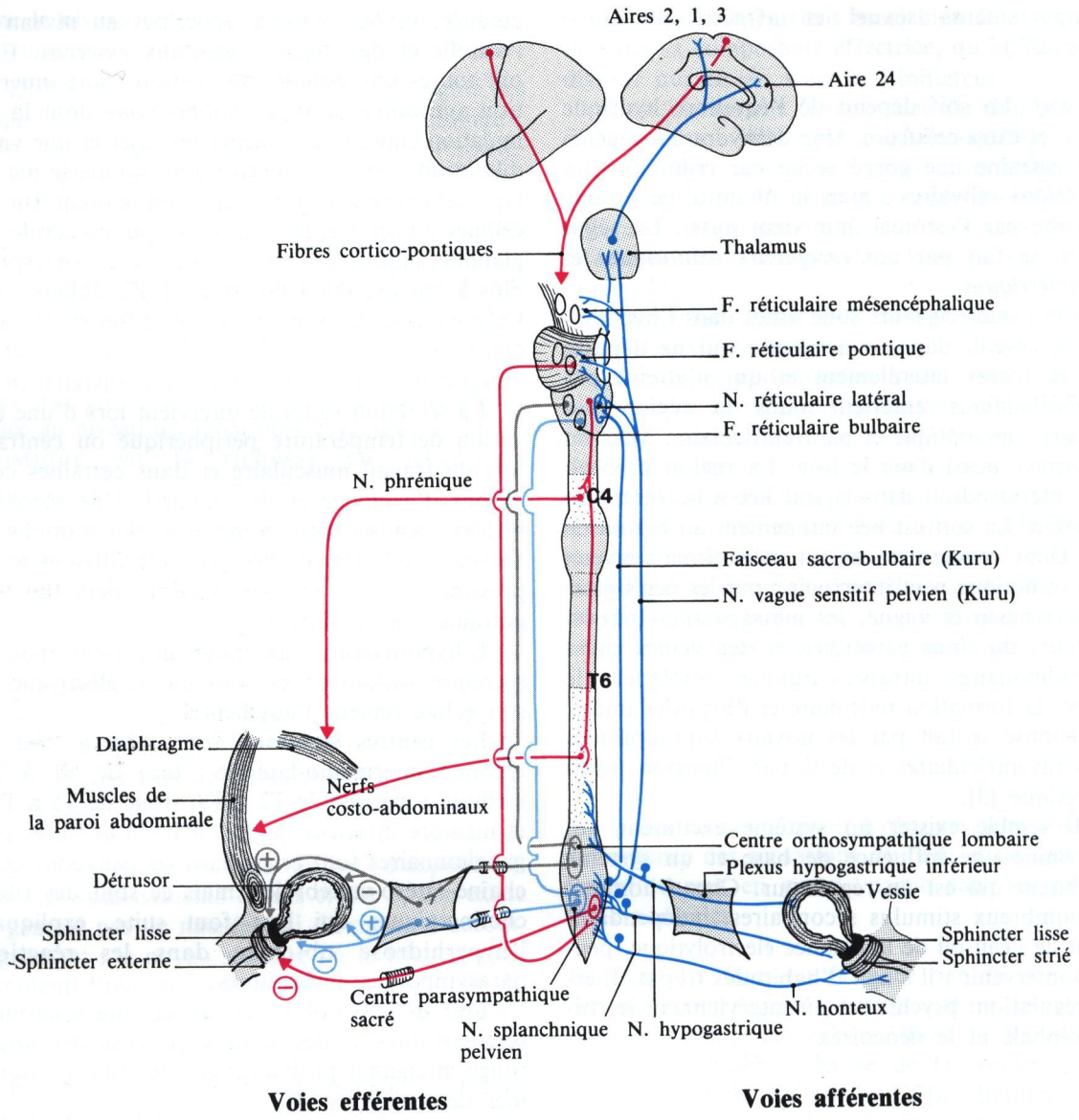

Fig. 9. Voies et centres de la miction (modifié d'après J Bossy (1974) Schémas de neuroanatomie, fasc VII-II, p 128. Vigot, Paris)

lobe postérieur de l'hypophyse, réalise le mécanisme neuro-humoral fondamental de la diurèse.

Miction (fig. 9)

La miction, au contraire, dépend de mécanismes nerveux complexes. Elle permet la vidange du réservoir urinaire, poche contractile munie de deux sphincters :

- le sphincter externe, strié, sous la dépendance du système nerveux cérébro-spinal qui assure le début et l'interruption volontaire de la miction ;
- le sphincter interne, lisse, qui permet la commande automatique de la miction ; c'est le seul en jeu chez l'enfant ou chez le malade porteur d'une section spinale.

La vidange volontaire est sous la dépendance de centres supérieurs du système nerveux cérébro-spinal. Ce dernier agit aussi de façon complémentaire par augmentation de la pression intra-abdominale (contraction du diaphragme, des muscles abdominaux et fermeture des cordes vocales).

Les phénomènes autonomes dépendent des centres primaires lombo-sacrés : le système parasympathique assure la contraction du détrusor et l'ouverture du sphincter lisse. A l'inverse le système orthosympathique assure le relâchement du détrusor et la fermeture du sphincter lisse.

Les **récepteurs** principaux de la paroi vésicale et du sphincter lisse sont des terminaisons encapsulées qui permettent d'apprécier la pression, le froid et la traction, et des terminaisons libres nociceptives. Les fibres afférentes traversent le plexus ganglionné hypogastrique inférieur ; les fibres vésicales traversent le plexus hypogastrique supérieur (nerf présacré) pour rejoindre la moelle thoracolombaire (T11-L2) alors que les fibres issues du sphincter lisse empruntent le trajet des nerfs splanchniques pelviens (ou érecteurs) pour rejoindre la moelle sacrée (S2, S3, S4), centre parasympathique de la miction.

Les récepteurs du sphincter strié sont des fuseaux neuro-musculaires qui empruntent le nerf honteux pour atteindre la corne dorsale de la moëlle en S2.

Les récepteurs vésicaux sont responsables de la *sensation de réplétion*, les récepteurs sphinctériens de la *sensation de besoin.*

Les **centres segmentaires** de la miction groupent : 1) un centre parasympathique sacré (S2,S3,S4) (sa destruction détermine une vessie automatique dont la contraction est initiée par les plexus intramuraux) ; et 2) un centre sympathique thoracolombaire, T12 à L2, qui inhibe le détrusor et stimule le sphincter interne. Une lésion susjacente, libère ce centre, et peut entraîner des rétentions [27, 3]. Il faut encore ajouter le centre cérébrospinal sacré (S1-S3) qui, par le nerf honteux, commande le sphincter strié.

Il existe en outre des centres sus-jacents qui interviennent dans la miction. Ces centres sont informés de l'état des voies urinaires inférieures par le système spino-thalamique.

On a décrit dans les trois étages de la **formation réticulaire** du tronc cérébral des couples de centres [20] : aires vésico-constrictive et vésico-relaxante dans le mésencéphale ; aires vésico-constrictrice et sphinctéro-relaxante (sphincter externe) dans le pont, et aires vésico-relaxante et vésico-constrictrice dans le bulbe. Par leurs interconnexions avec les centres respiratoires, ces centres provoquent l'apnée du début de la miction, et par leurs fibres descendantes, ils agissent sur les centres spinaux sous-jacents responsables de la pression intra-abdominale (C3 à T12), et sur les centres autonomes thoraco-lombaires de la miction (cf aussi chap. 27).

Le **cortex cérébral** intervient dans la miction par le lobule paracentral dont la partie pariétale (aires 3, 1 et 2) est responsable des sensations vésico-urétrales, et la partie frontale (aires 4 et 6) de la commande volontaire du sphincter strié. La partie antérieure du gyrus cingulaire (aire 24) intervient sur la vessie. Les fibres cortico-spinales agissent directement sur les centres spinaux pour initier ou arrêter la miction. De plus, par l'intermédiaire du nerf honteux, elles déterminent la contraction du muscle bulbo-caverneux pour vider l'urètre postérieur.

La miction dépend donc de trois niveaux : 1) un niveau spinal autonome, siège des réflexes ; 2) un niveau supraspinal, réticulaire, siège d'automatismes, responsable de la coordination avec les autres activités concomitantes ; et 3) un étage conscient sous la dépendance du cortex qui permet le début et la fin volontaires de la miction.

Cette disposition explique que la section spinale au-dessus du renflement lombaire permette une récupération quasi-constante d'une miction réflexe par fonctionnement automatique des centres sympatique et parasympathique. A l'inverse la destruction du renflement lombo-sacré s'accompagne de désordre majeur de la miction à type de rétention ou d'incontinence totale.

Sexualité et reproduction

Sexualité

Comme toute fonction, la sexualité comprend un certain nombre de structures sensitives indispensables à la mise en œuvre de réactions effectrices aboutissant à l'acte sexuel.

Sensibilité et plaisir sexuels. Masters et Johnson [24] ont été les premiers à considérer le comportement sexuel comme une fonction biologique naturelle ; leurs observations physiologiques chez l'homme et la femme ont débouché sur une conception quadriphasique de la sexualité : excitation, plateau, orgasme et résolution. Des études ultérieures l'ont ramené à deux phases : excitation et orgasme [23]. Pour Kaplan [19] trois phases caractérisent le comportement sexuel : désir, excitation et orgasme ; elles sont imbriquées mais séparées sur le plan neurophysiologique ; le plaisir sexuel participe à chacune d'entre elles [23].

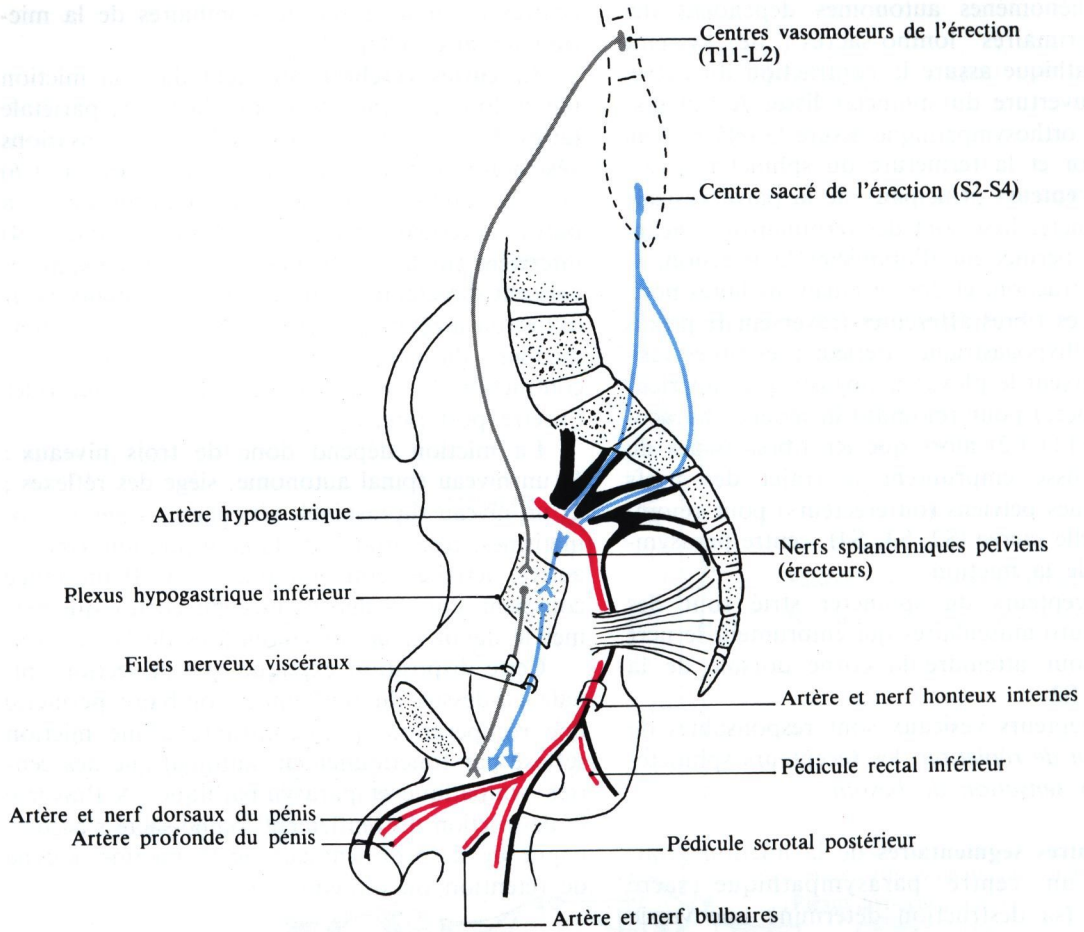

Fig. 10. Éléments artériels et nerveux mis en jeu au cours de l'érection

Les différences de comportement sexuel entre l'homme et les mammifères sont liées à la particularité du développement du cortex conscient de l'homme ; chez lui, un message parlé ou écrit peut produire un intérêt érotique. Le signal cortical de l'orgasme dépasse les autres messages sensitivo-sensoriels non douloureux, déterminant une « fulguration sensitive » [23] par diffusion dans les voies associatives. Mais dans le « circuit orgasmique » [24], il n'y a pas obligatoirement élaboration corticale de toutes les sensations périphériques.

Le point de départ de ces sensations se situe dans les « zones érogènes primaires », c'est-à-dire les régions génitales, dont la stimulation est souvent suffisante pour déclencher l'orgasme, et dans les « zones érogènes secondaires », régions cutanées souvent différentes d'un individu à l'autre, qui interviennent généralement les premières dans la physiologie de l'orgasme [1].

La microscopie a pu mettre en évidence, au niveau du gland, des ***récepteurs orgasmogènes*** spécifiques, ou « corpuscules de la volupté », correspondant à des récepteurs du type Krause-Finger. La sensibilité érogène du vagin semble liée à des récepteurs proprioceptifs de la paroi musculaire ; ils fonctionnent comme des condensateurs, avec une phase initiale de mise en tension, puis stockage d'un potentiel sensitif par stimulation répétée, et enfin une sommation qui déclenche la réponse orgasmique par décharge instantanée du message sensitif maximal [32]. Après l'orgasme, les récepteurs ont une période réfractaire suivie d'une phase de restauration.

Les informations des zones érogènes primaires, conscientes ou non, sont véhiculées par les voies cérébrospinale et autonome, dans la moelle épinière et les chaînes sympathiques ; elles s'amplifient en recevant celles des zones érogènes secondaires et atteignent les paléo- et néocortex, tout

en recevant l'influence de nombreuses autres informations [1]. Entre la **moelle épinière** et le **cortex**, différentes structures cérébrales vont inhiber, activer ou moduler les informations périphériques :

1) la **formation réticulaire du tronc cérébral**, responsable de la vigilance, exerce une action anti-érotique ;
2) l'**hypothalamus**, centre de la sexualité, est le carrefour des comportements instinctifs et affectifs : sa stimulation induirait un besoin d'amour et de romantisme ;
3) le **thalamus** permet le filtrage d'une partie du « circuit orgasmique ».
4) le **système limbique**, siège des conditionnements, est un centre de l'orgasme et de l'agressivité ; il est peu influencé par le néo-cortex ; de lui partent les réponses autonomes et cérébro-spinales de l'orgasme pendant lequel ce centre présente une activité électrique [5, 11, 32].

L'excitation sexuelle détermine donc l'orgasme et les réponses physiologiques et physiques qui en découlent : érection, éjaculation et sécrétions glandulaires génitales, grâce à des réflexes simples, dont les centres effecteurs se situent dans la mœlle ; ces derniers jouissent d'une certaine autonomie, en particulier au cours du sommeil, où sont toujours possibles érection et éjaculation.

Seuls seront envisagés ici les phénomènes effecteurs génitaux.

Érection. L'érection du pénis est contrôlée par les nerfs splanchniques pelviens. C'est l'analogue physiologique des sécrétions vaginales de la femme. Elle correspond à la fermeture des dispositifs de blocs artériels des corps caverneux et spongieux, donc à un shunt sanguin dans ce système. Les centres vasomoteurs se situent entre L1 et L2, alors que le centre sacré de l'érection est situé entre S2 et S4 (fig. 10).

L'immunohistochimie a montré la présence, dans la paroi des artères honteuses et des corps caverneux, de fibres nerveuses VIP-ergiques (VIP : vasoactive intestinal polipeptide) ; l'érection serait sous leur dépendance.

L'érection est complétée par la musculature striée pelvi-périnéale volontaire, en particulier par les muscles ischio- et bulbo-caverneux qui dépendent du nerf honteux.

Éjaculation. Elle est précédée de l'émission préorgasmique d'une sécrétion muqueuse produite par les glandes bulbo-urétrales (glande de Cowper), à un moment de la phase en plateau qui correspond chez la femme à l'activité excrétoire des glandes vestibulaires majeures (glande de Bartholin). On observe une nette prédominance vagale [23].

Chez l'homme, l'orgasme est presque synonyme d'éjaculation, et comprend deux phases : la première correspond à la contraction de structures génitales (déférent, épididyme, vésicule séminale, prostate, sphincter vésical) ; la deuxième est représentée par la contraction régulière, à la fréquence de 0,8 Hz, des muscles périnéaux (bulbo-caverneux, ischio-caverneux, transverses du périnée, releveur de l'anus et sphincter vésical lisse) ; elle est contemporaine d'un relâchement du sphincter strié de l'urètre, ce qui permet l'issue de sperme vers l'urètre pénien et évite l'éjaculation rétrograde.

Les **centres effecteurs** se situent entre S2 et S4.

Réactions féminines. L'excitation génitale du coït produit l'érection des corps caverneux, du clitoris et des bulbes, phénomènes analogues à ceux de l'homme, tout comme les contractions de la musculature striée périnéale pendant l'orgasme. Les sécrétions des glandes vestibulaires majeures (de Bartholin) précèdent et accompagnent le coït pour lubrifier la vulve et en partie le vagin.

A la phase d'excitation, la première réaction ou réponse, à l'augmentation de « tension sexuelle » peut être l'érection des mamelons, avec congestion mammaire, et turgescence aréolaire. Il existerait un ***centre des réactions mammaires*** au même niveau que celui de l'éjaculation (S2 à S4) [23].

Pendant le plateau apparaît souvent une éruption maculeuse, puis maculo-papuleuse de la région pectorale et épigastrique. Cette éruption peut se généraliser pendant l'orgasme, pour disparaître selon une séquence différente de la phase de résolution.

Parturition

Au cours de l'accouchement, l'expulsion du contenu utérin se déroule en trois phases : dilatation du col, expulsion du fœtus, puis du placenta. A ces trois phases succède une contraction utérine assurant l'hémostase. Les conditions optimales sont représentées par de bonnes contractions synchronisées à partir de la 30e semaine de gestation et débutant par le fond utérin.

La présence de *pacemakers* au niveau des ostiums tubaires a été montrée [21, 31]. La con-

traction se propage à la vitesse de 1 à 2 cm/s pour atteindre la totalité de l'utérus en 10 à 20 s ; la douleur n'est pas liée à la contraction mais à la dilatation du col (qui possède de nombreuses fibres afférentes autonomes) et aux contraintes périnéales.

Les *mécanismes locaux et périphériques* sont plus importants que la régulation nerveuse centrale [10]. Localement, les pacemakers spécialisés des ostiums [21, 31] et de l'endocol, sont à l'origine des contractions rythmiques de la parturition ; les impulsions apparaissent régulièrement pendant la grossesse et sont influencées par les œstrogènes [12, 30]. Sur le plan périphérique, l'innervation sympathique de l'utérus permet la naissance de sensations viscérales représentant un véritable signal d'alarme [17] : cette régulation périphérique est assurée par des neurones juxta- ou intramuraux.

La cause théorique du déclenchement naturel du travail semble être liée aux phénomènes suivants : l'augmentation d'intensité des contractions utérines pousse la tête fœtale contre le col et donc favorise sa dilatation ; celle-ci entraîne une augmentation des contractions fundiques soit directement par conduction musculaire, soit indirectement par un *réflexe neuro-humoral* ; l'irritation auto-entretenue du col (afférences sympathiques) permet de stimuler par voie nerveuse l'hypothalamus qui sécrète de l'*ocytocine* [16] (fig. 11). Pendant le travail, il existe une activité sympathique extra-utérine importante disparaissant pendant les intervalles libres. Par contre, c'est l'*activité parasympathique* qui stimule le travail, donc la contraction et la dilatation du col ; l'*activité sympathique* augmente le tonus de repos.

Les **centres autonomes** [7] (fig. 11) sont situés pour le corps utérin en T12-L1, et pour le col utérin, en S2-S4. Ceci peut expliquer l'effet des réflexothérapies au cours de la grossesse, dans la régulation du travail lors de l'accouchement et pour la délivrance.

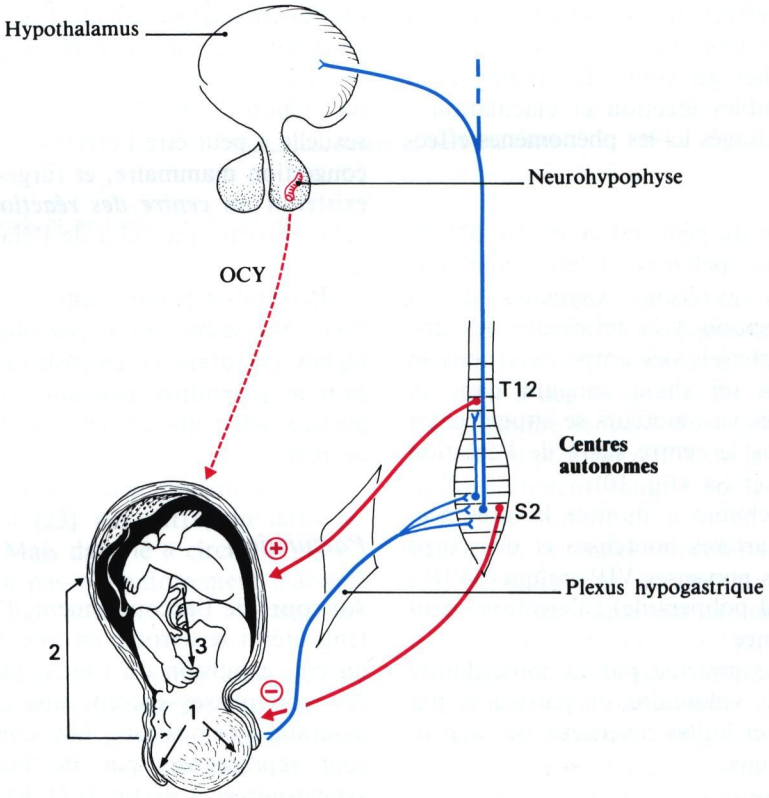

Fig. 11. Innervation segmentaire de l'utérus et mécanisme théorique d'initiation du travail : *1* La tête fœtale sollicite le col ; *2* ce stimulus induit une contraction fundique par conduction locale et par voie neuro-humorale (rôle de l'ocytocine) ; *3* cette contraction pousse le fœtus, et le cycle se répète

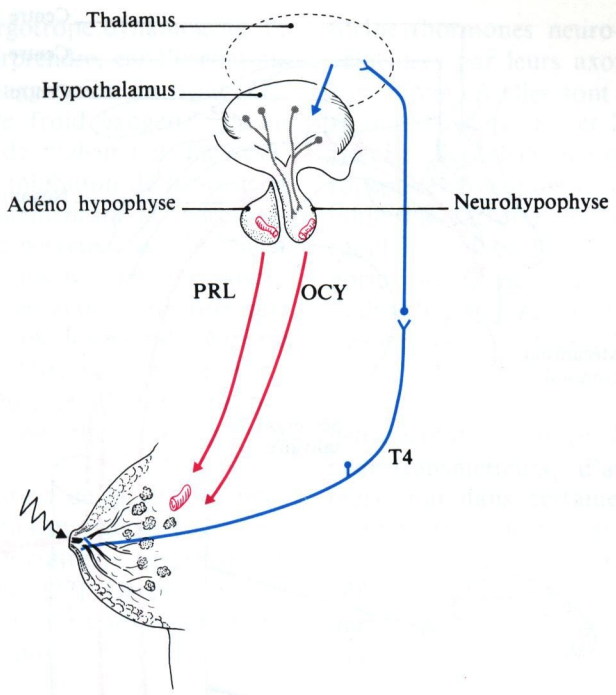

Fig. 12. Schéma simplifie du circuit neuro-hormonal de la lactation. La succion du mamelon déclenche, par voie nerveuse la mise en jeu de l'axe hypothalamo-hypophysaire. Les hormones hypophysaires sont véhiculées par voie sanguine (en rouge). La prolactine *(PRL)* déclenche la sécrétion du lait, et l'ocytocine *(OCY)* permet son éjection par les canaux galactophores

Lactation

Pendant la grossesse, la sécrétion de prolactine et d'*hormone lactogène placentaire* sont de plus en plus élevées : ces hormones préparent la glande mammaire. Après l'accouchement, le rôle de l'hormone lactogène est remplacée par la *prolactine* antéhypophysaire stimulant la sécrétion du lait [27]. Pendant l'allaitement, la *succion du mamelon* entraîne une sécrétion d'ocytocine par le complexe hypothalamo-posthypophysaire ; le **mécanisme réflexe neuro-hormonal** a son origine dans la stimulation des récepteurs mamelonaires (fig. 12) ; cette production d'ocytocine permet la contraction des cellules myoépithéliales annexées aux alvéoles mammaires et donc l'expression du lait dans les canaux galactophores. Cette *éjection du lait* est bien sûr facilitée par l'effet d'aspiration lié à la succion, mais le circuit neuro-hormonal explique trois types de faits :

1) la latence observée dans l'éjection du lait à partir du début de la succion qui est d'une minute environ [16] ;
2) les problèmes du sevrage : en effet, même si la succion devient moins fréquente, il existe toujours un entretien et une rémanence de ce circuit neuro-hormonal par la stimulation du mamelon ;
3) enfin, dans l'allaitement, le rôle majeur des **facteurs centraux d'ordre psychique**, pouvant être soit inhibiteurs (anxiété, culpabilité, appréhension...) soit stimulants (harmonie psycho-affective, odeur et cris du nourrisson...) ; ceci s'explique par les relations étroites existant entre l'hypothalamus et tout le rhinencéphale.

Régulation thermique

La régulation thermique assure le maintien de la température corporelle malgré les fluctuations que subit la surface corporelle, et les variations de la thermogénèse dépendant des diverses activités somatiques et viscérales. L'homéothermie est la balance équilibrée entre la production et la déperdition de chaleur (cf aussi chap. 27).

Il existe des *thermorécepteurs* périphériques cutanés et muqueux ; ce sont souvent des terminaisons nerveuses nues, mais il existe des terminaisons encapsulées (Krause, Ruffini) [27]. Des thermorécepteurs profonds ont été décrits dans diverses espèces animales ; ils sont mal connus et

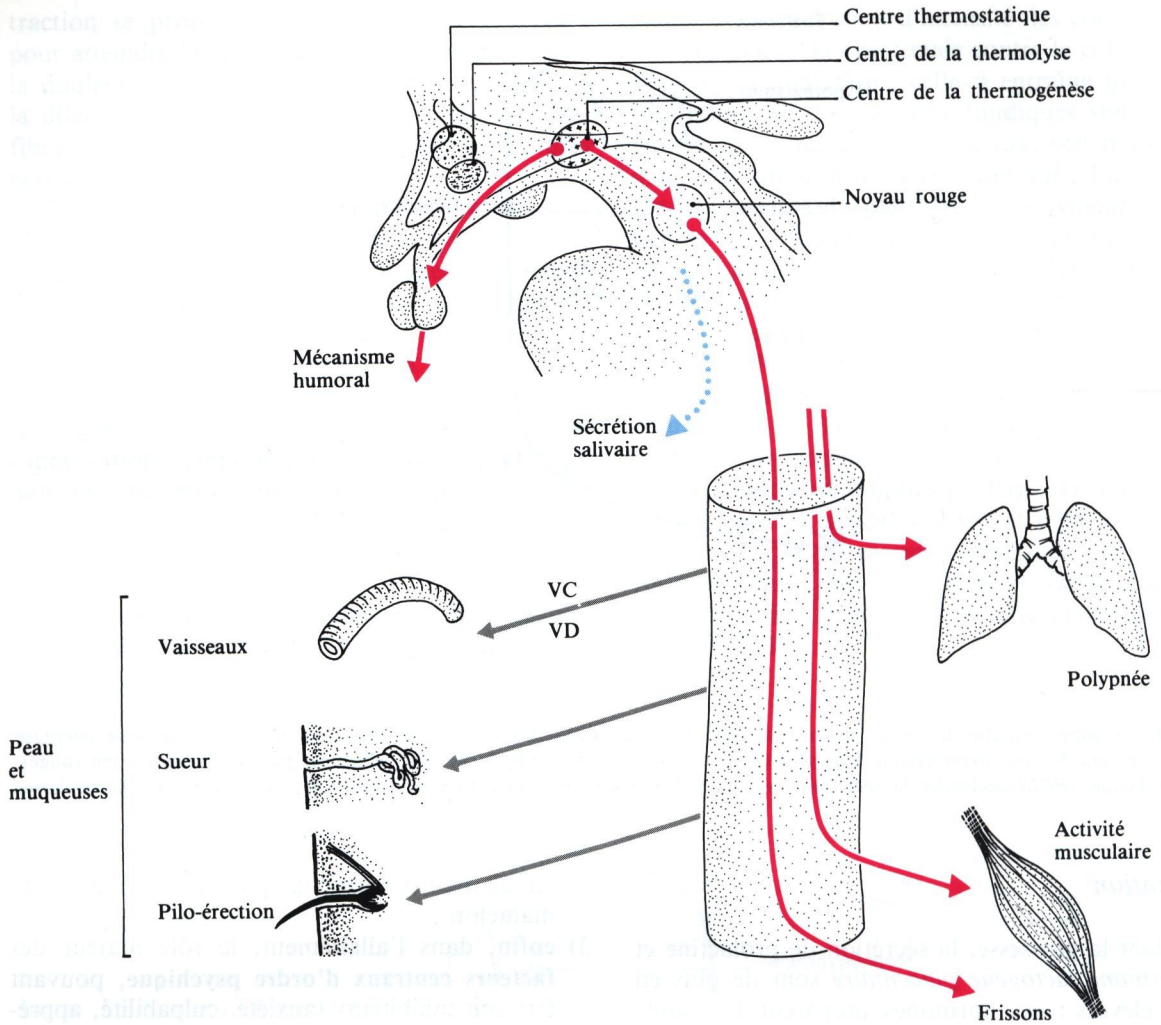

Fig. 13. Schéma de la thermorégulation

mal systématisés [28] ; peut-être jouent-ils un rôle dans la régulation de la température locale lors des activités viscérales [25].

Par ailleurs, on a mis en évidence des *thermodétecteurs* centraux sensibles à la température du sang. Il en existe dans la mœlle épinière [18] et le tronc cérébral [28] ; mais c'est surtout l'hypothalamus qui contient des thermodétecteurs. Dans l'hypothalamus antérieur et la région préoptique, existe un **centre thermostatique** contenant des neurones répondant à une augmentation de la température centrale, d'autres peu nombreux répondent à un abaissement, et enfin ceux d'une troisième catégorie ne modifient pas leur activité avec les changements de la température centrale ; ces derniers seraient peut-être les références de la température normale. De plus dans l'hypothalamus antérieur, on trouve un centre de la thermolyse sensible à l'élévation de la température sanguine et dans l'hypothalamus postérieur, un centre de la thermogénèse répondant à l'abaissement de la température des capillaires sanguins (fig. 13).

L'effet régulateur dépend de la différence de température entre la périphérie et les centres hypothalamiques.

Centre de lutte contre le froid

L'hypothalamus postéro-ventral (centre de lutte contre le froid) favorise la conservation de la chaleur et sa production (ou thermogénèse.) Il est

tout proche de la zone ergotrope dynamogène, ce qui n'est pas fait pour surprendre, car l'organisme doit se défendre contre l'aggression du froid [27]. Ce centre lutte contre le froid exogène : 1) en diminuant la déperdition de chaleur par une vasoconstriction cutanée, une inhibition de la sueur et de la polypnée ; 2) en augmentant la thermogénèse *a)* par un mécanisme nerveux : accroissement du métabolisme dans les muscles (activité musculaire et frissons) et dans les glandes (le foie surtout), et *b)* par un mécanisme hormonal complexe (sécrétion d'ACTH et de TSH par l'hypophyse ; sécrétion de glycocorticoïdes et d'adrénaline par la surrénale ; sécrétion de thyroxine par la thyroïde).

Ce centre de conservation de la chaleur peut être stimulé par des facteurs pyrogènes bactériens (endotoxines) ou leucocytaires, responsables d'hyperthermie ou de fièvre [27]. On peut encore souligner que le noyau rouge est nécessaire pour la mise en train des frissons.

Centre de la thermolyse

Dans la lutte contre la chaleur, le centre de la thermolyse est situé dans la région supraoptique antéro-médiale, à proximité du champ adynamique de Hess ; ses réactions s'apparentent aux réponses parasympathiques. Le mécanisme de perte de chaleur comprend une vasodilatation cutanée, une augmentation de la sudation et de la salivation et une polypnée.

Par ailleurs il détermine une inhibition de la thermogenèse avec une diminution des métabolismes et de l'ionisation des molécules d'H2.

Cet effet inhibiteur physiologique est comparable à celui des substances neuroplégiques qui déprime le système hypothalamo-hyophysaire, la formation réticulaire et le système sympathico-adrénergique pour engendrer une hypothermie.

Neuroendocrinologie

La neuroendocrinologie se condense dans le complexe hypothalamo-hypophysaire. L'hypothalamus reçoit des signaux de l'ensemble des structures nerveuses et par eux il est renseigné sur l'environnement et sur l'état des différentes parties de l'organisme. Par l'intermédiaire de l'hypophyse, il répond par voie hormonale.

Comme ceci a été indiqué dans les chapitres 10, 18, 27 et 28, il existe : 1) des neurones hypothalamiques qui élaborent la vasopressine et l'ocytocine (hormones neuro-hypophysaires) qui sont véhiculées par leurs axones jusque dans la post-hypophyse où elles sont stockées et libérées dans le courant sanguin ; et 2) des neurones neurosécrétoires hypothalamiques qui produisent des neuropeptides hypophysiotropes (releasing factors et inhibiting factors), les déversent dans un réseau capillaire, relié à l'anté-hypophyse par un système porte, permettant leurs effets sur les cellules de l'adénohypophyse à l'origine des hormones hypophysaires (ACTH, MSH, TSH, STH, PRL, FSH, LH).

Enfin dans cette région, de nombreux autres neuropeptides sont produits ; certains sont des neurotransmetteurs, d'autres des neuromodulateurs, qui dans certaines conditions peuvent se comporter comme de véritables hormones. Comme ceci a été vu dans le chap. 28, c'est un nouveau domaine multidisciplinaire de l'exploration et de la connaissance du système nerveux central et de l'organisme dans son ensemble.

Bibliographie

1. Abraham G, Marrama P, Carani C, Gaillard JM (1985) Psycho-neuro-endocrinologie du plaisir. Simep, Lyon
2. Andersson B (1972) Receptors subserving hunger and thirst. In E Neil (ed) Handbook of sensory physiology, vol III/1, pp 187-216. Springer Verlag Berlin Heidelberg New York
3. Appenzeller O (1970) The autonomic nervous system. North-Holland, Amsterdam London
4. Barr ML, Kiernan JA (1983) The human nervous system, 4th ed. Harper and Row, Philadelphia
5. Betts TA (1975) Disturbi del comportamento sessuale. In : I testicoli. Il Pensiero Scientifico, Roma
6. Beuret-Blanquart F, Weber J, Denis Ph (1987) Physiopathologie nerveuse de la motricité colique et de la défécation. Ann Readapt Med Phys. 30 : 313-328
7. Bossy J (1983) Bases neurobiologiques des réflexothérapies, 3e ed. Masson, Paris
8. Cambier J, Masson M (1972) Abrégé de Neurologie. Masson, Paris
9. Cambier J, Dehen H, Poirier J, Ribadeau Dumas JL (1976) Propédeutique neurologique. Masson, Paris
10. Cannon WB (1930) The linacre lecture on the autonomic nervous system, an interpretation. Lancet I : 1109
11. Carani C, Della Casa L, Marrama P (1981) Le impotenze maschili. In : Pathologica Medica, Piccin : 2756
12. Csapo A (1958) Wehenphysiologie und Pathologie. Symposium Marburg, p 44. Karger, Basel
13. Davis CJ, Lake-Bakaar GV, Grahame-Smith DG (1986) Nausea and vomiting : mechanisms and treatment. Springer Verlag Berlin Heidelberg New York Tokyo
14. Fitzgerald MJT (1985) Neuroanatomy basic and applied. Baillière Tindall, London Philadelphia Toronto Mexico Rio de Janeiro Sydney Tokyo Hong Kong
15. Guerin J, Bioulac B, Henry P, Loiseau P (1979) Système nerveux végétatif. Sandoz, Rueil Malmaison

16. Guyton AC (1969) Function of the human body, 3rd ed. Saunders, Philadelphia London Toronto
17. Hauser GA, Wenner R (1963) Weibliche Fortpflanzungsfunktionen. In : M Monnier (ed) Physiologie und Pathophysiologie des vegetativen Nervensystems, II. Band : Pathophysiologie, pp 390-480. Hippokrates Verlag Stuttgart
18. Hellon RF (1972) Central thermoreceptors and thermoregulation. In : E Neil (ed) Handbook of sensory physiology, Volume III-1, enteroceptors, pp 161-186. Springer Verlag Berlin Heidelberg New York
18 bis. Kaliner MA, Barnes PJ (1988) The airways, neural control in health and disease. Marcel Dekker, New York Basel
19. Kaplan HS (1979) The physiology of the sexual response. In : Disorders of sexual desire. Baillière Tindall, London
20. Kuru M (1965) Nervous control of micturation. Physiol Rev 45 : 425-494
21. Larks SD, Dasgupta K, (1958) Wave of the electrohysterogram in pregnancy. Am J Obstet Gynecol 75 : 1069-1078
22. Le Magnen J (1986) Central processing of sensory information in the control of feeding. In : D Ottoson (ed) Progress in sensory physiology, vol 8. Springer Verlag Berlin Heidelberg New York Tokyo
23. Marrama P, Carani C, Casoli P, Piccinini D, Montanini V, (1982) Aspetti biologici del comportamento sessuale. Quad Sessuol Clin, 1 : 7
24. Masters WH, Johnson VE (1966) Human sexual response. Little Brown, Boston
25. Mei N (1983) Sensory structures in the viscera. In : D Ottoson (ed), Progress in sensory physiology, vol 4, pp 1-42. Springer Verlag Berlin Heidelberg New York Tokyo
26. Meier-Sydow J, Gonsior E (1979) Regulation physiologique de la tonicité bronchique. J Sandoz Sciences Méd XIX/2-3 : 37-42
27. Monnier M (1968) Functions of the nervous system, vol I : General Physiology, Autonomic functions. Elsevier, Amsterdam London New York
28. Necker R (1981) Thermoreception and temperature regulation in homeothermic vertebrates. In : D Ottoson (ed), Progress in sensory physiology, vol 2, pp 1-48. Springer Verlag Berlin Heidelberg New York
29. Plum F, Posner JB (1973) Diagnostic de la stupeur et des comas. Masson, Paris
30. Prosser CL, Sperelakis N and Bergman RA (1955) Conduction in intestinal circular muscle. Am J Physiol 183 : 652
31. Reynolds SRM (1949) Physiology of the Uterus, 2nd ed. Hobler, New York
32. Zwang G (1976) Abrégé de Sexologie, Masson, Paris

CHAPITRE 36

Fonctions supérieures et cerveau

Les difficultés de l'expérimentation dans ce domaine, le passage très aléatoire de l'animal à l'homme, et les discordances entre les localisations et les fonctions rendent bien difficile l'établissement de bases morphologiques pour les fonctions supérieures. Cependant avec Monnier [11] on ne peut que s'incliner devant « l'indissociable synergie de la fonction mentale et de la structure cérébrale se manifestant par son activité électrique et par sa morphologie ».

Par exemple, l'étude du réseau nerveux cortical et tout particulièrement la richesse des épines dendritiques, objective une très nette différence en diminution chez les retardés mentaux. A côté de cette base morphologique, il est indispensable d'ajouter un substratum neurochimique qui intéresse aussi bien l'ontogenèse cérébrale (neurogenèse et synaptogenèse) que le fonctionnement de tous les centres nerveux tout au long de la vie de l'individu.

Trois grands principes peuvent être retrouvés dans l'organisation de fonctions mentales [11] : 1) un système régulateur mésodiencéphalique responsable de la vigilance et des rythmes ; 2) une représentation corticale des grandes fonctions sensori-motrices et viscérales avec des localisations d'autant plus précises que la fonction est spécifique, en relation directe avec les centres primaires à l'origine des neurones périphériques ; et 3) un vaste réseau intégrateur neuronal, situé dans le cortex cérébral qui par la richesse de ses champs dendritiques peut réguler toutes les fonctions supérieures.

Perception et réaction

Ces deux phénomènes ont été envisagés dans les chapitres précédents. Ce sont les plus élémentaires dans les fonctions mentales, mais ils sont indispensables pour leur acquisition et leur réalisation tout au long de la vie.

Toute sensation requiert un **récepteur spécifique** capable de tranformer le stimulus en un message spatio-temporel nerveux, c'est-à-dire de le *coder*. A partir de là, le message est traité, pour utiliser le langage informatique. L'organisation du **cortex cérébral** en « colonnes fonctionnelles » *traite* l'information afférente, et par le jeu de l'inhibition latérale permet d'en assurer le *contraste*. Ainsi donc une stimulation est filtrée par le récepteur, modulée tout au long de la voie sensorielle et projetée selon une organisation spatiale topique contrastée au niveau des aires corticales primaires ou spécifiques.

Cette mosaïque est alors traitée par le cortex cérébral qui *reconstruit* l'image. Cette étape de perception nécessite un traitement séquentiel cortical ; par exemple l'aire somesthésique se projette sur les aires 4 et 5, puis 7, 22, 45 et 46, puis vers le cortex limbique. Ce dernier permet à la perception d'acquérir une *teinte émotionnelle.*

L'atteinte de ces aires provoque les agnosies, qui sont une impossibilité d'identifier et de reconnaître un objet. A côté des agnosies corticales spécifiques, il existe des phénomènes agnosiques dûs à des troubles sensoriels, à une détérioration mentale, ou à un trouble de la vigilance. De plus, les fonctions gnosiques sont partiellement latéralisées, l'hémisphère gauche participant plutôt à l'analyse et le droit à la synthèse (voir ci-dessous).

Les **réactions motrices** ont été envisagées dans le chap. 33. En ce qui concerne le domaine des fonctions supérieures, ces réactions s'expriment par les *praxies* de localisation corticale, et par des réactions sans expression organique, c'est-à-dire la pensée.

Mais un site cortical peut ne pas être univoque. Dans le langage humain par exemple, le même site peut intervenir dans la séquence motrice orofaciale et l'identification du phonème, c'est-à-dire qu'il participe à la fois au système de production et de compréhension du langage [12].

Hémisphères cérébraux, asymétrie, latéralité, corps calleux

Les *structures nerveuses sont nécessaires mais non pas suffisantes pour rendre compte des fonctions supérieures*. Tout le monde connaît la phrénologie de Gall et le mosaïcisme cérébral. S'il existe indiscutablement des aires spécifiques extrêmement précises et limitées (chap. 21), les fonctions supérieures dépendent de circuits faisant intervenir plusieurs aires corticales et des centres sous-jacents, ainsi que des deux hémisphères cérébraux qui apparaissent comme deux entités complémentaires et indissociables.

Hémisphères cérébraux

Dans chaque hémisphère, il existe un certain nombre de régions et de structures impliquées dans les fonctions nerveuses supérieures. Ce cortex était autrefois qualifié de silencieux, car il ne répondait pas aux stimulations. Actuellement on groupe souvent toutes ces zones sous l'appellation générique d'**aires associatives corticales**. Ainsi le cortex du gyrus angulaire (région du *carrefour pariéto-temporo-occipital*) est considéré comme une aire d'intégration commune. Le *lobe préfrontal* est impliqué dans la pensée abstraite [8] ; grâce à sa perception d'informations multiples et à sa capacité de synthèse, il donnerait des solutions ; il permet la conscience, la réflexion, le plan, l'ambition, mais aussi l'inquiétude. La perte de ce cortex peut entraîner : 1) des réactions extrêmes, rapides, fugaces, changeantes, non adaptées ni réfléchies ; 2) une réduction de l'affectivité et de la motivation ; 3) une indifférence avec apathie, akinésie et diminution de la spontanéité verbale ; 4) une désinhibition des conduites instinctives ; et 5) une persévération gestuelle et verbale.

L'**hémisphère dominant**, par son effet inhibiteur sur le système limbique et le cortex associatif, permettrait l'intelligence créative en dépassant l'instant présent [5].

Commissures hémisphériques

L'intervention conjointe de deux hémisphères cérébraux dans toutes les fonctions supérieures ne peut se réaliser que par les commissures interhémisphériques dont le **corps calleux** est la plus importante quantitativement et qualitativement dans ce domaine. Ses fonctions ont pu être appréciées lors d'intervention neurochirurgicales, ou par l'étude de malades porteur d'agenésie complète ou partielle du corps calleux. Comme on pouvait s'y attendre sa partie antérieure unissant les cortex préfrontaux est impliquée dans les fonctions cognitives, et sa partie postérieure, spléniale, dans les fonctions sensorielles. Cette région spléniale est plus volumineuse chez la femme que chez l'homme ; elle pourrait donc correspondre à une différence dans le degré de latéralisation pour les fonctions visuo-spatiales.

Asymétrie hémisphérique et latéralisation

On connait l'**asymétrie morphologique** des hémisphères (chap. 21) déjà visible pendant la période fœtale (chap. 32). La **dominance** d'un hémisphère sur l'autre laisse la place actuellement à la prééminence de certaines fonctions ou activités dans l'un ou l'autre ; ce schéma de la **latéralisation** ne correspond pas à la réalité car si un hémisphère dirige une fonction, celle-ci ne peut s'exécuter normalement sans les deux ; ainsi l'hémisphère gauche est responsable de « ce que nous disons » et le droit de « la manière dont nous le disons ».

En général chez le droitier, l'hémisphère gauche traite l'information analytique et séquentielle alors que le droit est spécialisé dans le traitement global de l'information [3, 9, 11]. L'*hémisphère droit* est responsable de la perception des formes et de la notion d'espace, et donc du schéma corporel (somatognosie) ; il travaille plutôt sur le mode analogique et corrélatif, et sur le concret, et il participe plus à l'affectivité, à l'attention, orientant vers la contemplation. L'*hémisphère gauche* est orienté vers l'abstraction, le symbolisme, la logique ; il est responsable de l'expression verbale, de la cognition ; il est analytique et suit une voie linéaire séquentielle ; et il oriente

vers l'action et l'entreprise. On a pu dire que l'hémisphère gauche est indispensable pour les mathématiques, alors que le droit est prédominant dans la réalisation artistique sous toutes ses formes (peinture, sculpture, musique, etc.)

Sur cette organisation générale de la latéralisation, l'étude de **lésions localisées** a permis de préciser certaines données [11]. Pour le *lobe temporal*, une lésion gauche entraîne une aphasie sensorielle, une alexie, alors qu'une lésion droite rend difficile la reconnaissance de figures spatiales complexes ou l'appréciation des mélodies musicales. Une lésion du *lobe pariétal* droit gêne le traitement des données spatiales non verbales (agnosie spatiale) alors qu'une atteinte gauche réalise un tableau de désintégration des sensations reliées au langage, avec difficultés pour écrire et compter, pour catégoriser ou symboliser. Le *lobe frontal*, par son contrôle temporel des évènements, moteurs en particulier, est responsable dans ses lésions droites de la diminution de la facilité d'écriture ou d'expression pictoriale alors que l'atteinte gauche se traduit par la réduction de la facilité du langage verbal, une difficulté dans les classifications logiques.

Dimorphisme sexuel cérébral

Le dimorphisme sexuel du cerveau existe sans aucun doute, mais l'interprétation qui en a été donné est le sujet de nombreuses controverses. Ce **dimorphisme cortical** est dû à l'influence des *hormones ovariennes* pendant la vie fœtale ; leur présence favorise le développement vers un cortex féminin, et inversement ; mais une absence totale d'hormone gonadique (testiculaire ou ovarienne) entraîne une hyper-féminisation [7].

Le cerveau masculin est plus apte au raisonnement mathématique [4] et à la compréhension des relations spatiales, alors que celui de la femme est supérieur dans la facilité du langage et la compréhension de la signification des expressions. Chez les patients neurologiques, il semble que l'importance de l'asymétrie fonctionnelle droite-gauche prédomine chez l'homme [7, 10].

Mémoire, apprentissage, intelligence

Il est impossible de dissocier l'apprentissage de la mémoire, et il faudrait y ajouter la vigilance et l'affectivité qui seront envisagées plus bas.

Mémoire

Après la saisie de l'information, le signal serait comparé à des traces mnésiques, ou engrammes, situés dans certaines couches du cortex [8].

La **mémoire à court terme**, de l'ordre de la minute peut s'expliquer soit par un stockage de l'information dans un *neurotransmetteur*, soit par des *circuits réverberants autoentretenus* dans le cortex cérébral ; au delà, de l'ordre de l'heure, ce seraient des *circuits thalamo-corticaux* où l'aire corticale interessée correspond au type de sensation reçue. L'entretien d'un circuit à court terme (raison, émotion) peut créer un engramme.

Pour la **mémoire à long terme**, on pense qu'il s'agit d'une *facilitation dans un circuit polysynaptique* si bien qu'un signal similaire retrouve « la trace » et passe mieux.

Mais pour déterminer ce qui doit être retenu, un circuit cortico-sous-cortical intervient dans lequel l'*hippocampe* paraît jouer un rôle essentiel ; ici la **participation affective** (douleur ou plaisir ; récompense ou punition) est fondamentale. Les facteurs neurochimiques semblent tenir une place importante (sérotonine, enképhalines, noradrénaline, divers neuropeptides, etc.). On pensait que la trace mnésique pouvait se trouver dans une macromolécule spécifique de type ARN ; actuellement, c'est à des circuits neuronaux corticaux que l'on attribue le support de la mémoire [3, 11]. Ces circuits mnésiques intéressent avec prédilection les cellules pyramidales du cortex cérébral, les cellules granulaires de l'hippocampe et les cellules de Purkinje du cervelet.

Si la destruction bilatérale de l'hippocampe entraîne des troubles majeurs de la mémorisation, on ne lui attribue plus maintenant l'entière responsabilité de la mémoire.

La formation réticulaire et le système limbique agissent de concert dans la formation des *engrammes* [11]. La **formation réticulaire** assure la *vigilance* indispensable au recueil et au traitement de l'information. Le **système limbique**, où l'hippocampe est connecté avec l'hypothalamus (y compris le corps mamillaire) et avec le cortex cérébral, donne une *signification* à l'information en la comparant avec les informations déjà stockées, il permet aussi sa consolidation, peut-être grâce à la *teinte affective* qui l'accompagne. Les lésions de ce système sont responsables des amnésies axiales [3] caractérisées par un déficit global de mise en mémoire.

Le **cortex cérébral** par ses différentes aires per-

met la *mémorisation* d'informations de moins en moins spécifiques en allant d'un cortex spécifique vers un cortex associatif. Lors de lésions corticales, le trouble n'est pas global : on parle d'amnésie focalisée (ou corticale) où le déficit correspond alors au territoire atteint. Pour un même territoire, le trouble peut différer selon l'hémisphère atteint, en particulier pour le cortex associatif.

Apprentissage

Sans les processus de mémorisation, l'apprentissage serait impossible. En effet, le conditionnement quel qu'il soit implique la réalisation de traces mnésiques. Les circuits peuvent être spinaux, mésencéphaliques, hypothalamiques, hippocampiques ou corticaux ; mais la plupart du temps c'est l'ensemble qui entre en jeu selon un schéma général proche de celui de la mémoire : 1) *phénomènes sensori-moteurs* élémentaires (la fonction motrice est controlée par des engrammes sensoriels permettant la reproduction du même schéma moteur) ; 2) *vigilance* par la formation réticulaire du tronc cérébral ; 3) *automatismes* utilisant des circuits sous-corticaux de l'étage diencéphalique ; 4) *intérêt* par le système limbique (l'allocortex hippocampique semble spécialement impliqué dans l'apprentissage) ; 5) cortex spécifique (sensoriel, moteur et cérébelleux) pour la *programmation.*

Mais l'apprentissage réclame des processus sans cesse renouvelés. Ainsi, chez le lapin, l'apprentissage commence par mettre en activité la couche profonde du cortex cingulaire qui est relayée par le noyau antéro-ventral du thalamus et la couche superficielle du cortex cingulaire ; cette dernière pourrait être le support des automatismes libérant ainsi la couche profonde du gyrus cingulaire pour permettre de nouveaux processus d'apprentissage.

Fonctions cognitives intellectuelles

Il semble exister une corrélation entre le niveau intellectuel et le réseau nerveux cortical. L'ontogénèse des fonctions cognitives est instructif à cet égard [11] ; on passe successivement de structures sensori-motrices non réversibles permettant des *réflexes*, une *coordination* et une *adaptation intentionnelle*, à une *intelligence préopérationnelle* symbolique (dont les structures sont partiellement réversibles), puis à une *intelligence opérationnelle concrète* supportée structuralement par des groupements, et enfin à une *intelligence opérationnelle formelle* dont la structure dépend de réseaux doués de flexibilité et de plasticité.

Les capacités intellectuelles paraissent donc liées à la richesse du **réseau dendritique cortical**, mais aussi à la **plasticité des contacts synaptiques**, et ceci sous l'influence activatrice ou modératrice de structures sous-corticales, et en particulier du réseau diffus issu de la formation réticulaire du tronc cérébral qui permet **l'éveil cortical.** A côté de ce support morphologique, il existe des **gradients électrochimiques** [11].

Les troubles de ces facultés intéressent non seulement l'intelligence mais aussi le jugement et le raisonnement, si bien qu'une désorganisation se traduit par de la confusion mentale, de la démence, des délires et des hallucinations.

Comportement

Un comportement peut se définir comme la manière d'être ou d'agir d'un individu par rapport à son environnement. Il dépend donc en grande partie des phénomènes mnésiques et de l'apprentissage ; mais on ne peut le dissocier d'une importante participation affective, et des pulsions « instinctives ».

Le **système limbique** intervient dans le contrôle de la plupart des fonctions comportementales. Il intervient en effet dans le stockage des informations des expériences passées (odeur, douleur, appétit, sexualité, etc.).

Vigilance, sommeil, rêves

Conscience et vigilance s'opposent physiologiquement au sommeil, et pathologiquement au coma, dont les quatre stades, du coma vigile au coma dépassé, traduisent la réactivité de l'organisme aux stimulations extérieures.

Le cycle veille/sommeil suit à peu près un rythme nycthéméral traduisant la fatigue nerveuse, et/ou la réactivité du système réticulaire activateur ascendant [8, 11, 14].

Les **réactions d'éveil** se caractérisent par : 1) une augmentation de l'activité cérébrale, 2) une transmission directe des signaux de la formation réticulaire activatrice vers les muscles et 3) une excitation du système sympathique. Cette dernière permet de souligner l'importance du système noradrénergique du locus coeruleus. On y associe des

phénomènes dopaminergiques responsables des phénomènes posturaux du comportement de l'éveil [11].

Au contraire, le **sommeil** apparaît comme une phase de rétablissement de l'équilibre entre les parties du système nerveux qui sont fatiguées et celles qui sont hypoactives. Si le manque de sommeil n'entraîne pas de perturbation directe du fonctionnement des différents organes, il entraîne des troubles autonomes sévères. Le sommeil comprend des phases sérotoninergiques *(noyau du raphé)* de sommeil lent, et des phases noradrénergiques *(locus coeruleus)* de sommeil rapide.

La partie la plus caudale du *locus coeruleus* entrainerait une inhibition musculaire responsable de l'atonie musculaire, alors que sa partie médiane jouerait le rôle de **pacemaker pontique** à l'origine du rythme endogène ponto-géniculo-occipital responsable des phénomènes phasique et tonique de sommeil rapide (paradoxal).

Les *structures hypnogènes de l'encéphale* peuvent être schématisées de la façon suivante : noyau solitaire, formation réticulaire bulbopontique, noyaux intralaminaires du thalamus (dont le centre médian), hypothalamus antéromédial (région préoptique), noyau caudé et cortex cérébral. La formation réticulaire, par les noyaux intralaminaires et ses projections corticales diffuses règle l'éveil et les activités mentales d'une part, mais d'autre part par ses projections sur le système limbique permet le rêve et la régulation des états émotifs [11].

En ce qui concerne les **rêves**, on peut simplifier ainsi leur support nerveux : 1) un mécanisme réticulaire pontique permet d'isoler le système nerveux en « fermant » les organes des sens aux stimulations externes ; 2) au cours du sommeil rapide, à partir du pacemaker pontique, les projections ponto-géniculo-occipitales évoquent une image qui se poursuit par une séquence stéréotypée en relation avec la mémoire à court terme ou à long terme. On ne peut donc concevoir la production d'un rêve sans traces mnésiques, analytiques ou synthétiques, permettant l'évocation d'un évènement vécu ou la création d'un schéma nouveau à partir d'éléments mnésiques stockés dans le cortex cérébral.

Les **hallucinations** utilisent probablement des circuits identiques à ceux de l'activité onirique normale, mais elles se produisent en dehors du sommeil.

Rythmes

L'activité du cerveau est dominée par des rythmes. Certains sont évidents comme le rythme veille/sommeil, d'autres réclament une intrumentation élaborée pour être mis en évidence comme les rythmes électro-encéphalographiques.

Les rythmes sont la base fonctionnelle de la **notion de temps**. Il existe des rythmes endogènes (veille/sommeil, température, métabolismes). L'**oscillateur** qui les initie doit se situer dans l'*hypothalamus* [1] et le noyau suprachiasmatique a été particulièrement incriminé [16] ; cette hypothèse est très controversée actuellement [13]. On implique aussi une enzyme de la *glande pinéale* et un *oscillateur pontique* dont la constante de temps est beaucoup plus longue [11]. En effet, on a montré l'existence de rythmes cellulaires dans l'hypothalamus ou diverses parties du système nerveux, mais ces rythmes sont de l'ordre de la seconde ou de la fraction de seconde.

Chez le fœtus humain, on a remarqué que les oscillations spontanées suivent un rythme d'un cycle par minute. Par contre, chez l'adulte, les activités cognitives suivent des oscillations d'une heure et demie.

D'un point de vue structural, on peut donc dire qu'il existe des oscillateurs cellulaires à rythme très bref, des pacemakers nerveux ou neurochimiques pouvant expliquer les rythmes endogènes plus longs, circadiens en particulier [15]. Mais il n'existe pas de structure unique correspondant à l'horloge biologique endogène. Comme dans les autres activités supérieures, ce sont des circuits complexes qui en règle le fonctionnement.

Affectivité, humeur, émotion

Toutes ces activités supérieures dépendent de *mécanismes humoraux et nerveux*. Si l'on a décrit depuis fort longtemps les fluctuations cataméniales de l'humeur, de nombreuses autres substances chimiques peuvent l'influencer. L'élévation des oestrogènes (période prémenstruelle) entraîne une humeur labile, avec irritabilité, dépression, anxiété et malaise. La sérotonine a des effets dépresseurs et trophotropes, avec diminution de l'activité et de la réactivité, facilitation de l'habituation et de l'acceptation, alors que les catécholamines (NA, DOPA) entraînent une excitation des réactions ergotropes avec aggressivité (DOPA) et agression (NA) [11].

Par ailleurs, le **circuit de Papez** (chap. 24) a

servi de support morphologique à l'étude de la pathologie de ce vaste domaine. Même s'il a été modifié ou critiqué, ce circuit reste du point de vue structural une base intéressante, unissant la périphérie, la région diencéphalique et le cortex cérébral dont la partie limbique est la plus impliquée dans ce domaine.

En effet, on peut distinguer trois niveaux dans le support de la thymie [11] : un *niveau périphérique* (nerveux et hormonal), un *contrôle hypothalamo-hypophysaire* (nerveux et neurochimique), et un *contrôle supérieur archéo- et néocortical* dont la dysharmonie est responsable des troubles de l'humeur.

Les relations des *réactions affectives* avec l'**hypothalamus** ont pu être étudiées chez l'animal. Les centres dorso-latéraux sont de type facilitateur ; leur stimulation entraîne des phénomènes de rage, de fureur, avec hypertension artérielle, mydriase, horripilation, hypoglycémie, et défécation, alors que leur destruction entraîne indifférence, apathie et aphagie. A l'inverse, la région ventromédiale de l'hypothalamus est de type inhibiteur ; sa destruction libère les centres facilitateurs [14].

Quant au **système limbique** dans son ensemble, il intervient dans les émotions, le comportement, les réactions affectives, les pulsions, la motivation, l'attention sélective, et les réactions autonomes et somatiques reliées aux émotions [5]. Alors que le néocortex intervient dans l'élaboration de l'apprentissage et les phénomènes cognitifs, le système limbique permet la *mémorisation* et donne la *tonalité affective* en appréciant le système récompense/punition si bien qu'il permet l'acquisition de nouveaux comportements [1] (cf aussi chap. 27).

Conclusion

Pour conclure, on doit insister sur l'indissociabilité de la psyché (esprit et affectivité) et du cerveau (système neuronal et neurochimique). En opposition au dualisme, on peut parler avec Monnier [11] d'un concept d'« unisme » (mieux que de monisme) principe d'organisation intégrale unissant esprit et cerveau chez l'homme. « Esprit et cerveau sont deux aspects de la même organisation unis par une interface permettant les interactions, mais éliminant en définitive toute prépondérance causale de l'un des principes sur l'autre » [11].

Les interactions permettent de rendre compte des effets psychomatiques à travers le système nerveux autonome, la formation réticulaire et les glandes endocrines [8].

Quoiqu'il en soit le système nerveux reste un tout ajustant en permanence les parties de l'organisme entre elles, et celui-ci à ce qui l'entoure, pour sa vie sous tous ses aspects, de la réaction réflexe élémentaire à la pensée spéculative ou à l'émotion esthétique la plus haute.

Bibliographie

1. Abraham G, Marrama P, Carani C, Gaillaud JM (1985) Psycho-neuro-endocrinologie de plaisir. SIMEP, Lyon
2. Appenzeller O (1970) The autonomic nervous system. North-Holland, Amsterdam London
3. Barbizet J, Duizabo Ph (1985) Neuropsychologie, 3e éd. Masson, Paris
4. Benbow CP, Stanley JC (1980) Sex differences in mathematical ability : fact or artefact ? Sciences 210 : 1262-1264
5. Cambier J, Dehen H, Poirier J, Ribadeau-Dumas JL (1976) Propédeutique neurologique. Masson, Paris New York Barcelone Milan
6. De Ajuriaguerra J, Hecaën H (1960) Le cortex cérébral, étude neuropsychopathologique, 2e éd. Masson, Paris
7. Goy RW, Mc Ewen BS (1980) Sexual differentiation of the brain. MIT Press, Cambridge (Mass)
8. Guyton AC (1969) Function of the human body, 3rd ed. Saunders, Philadelphia London Toronto
9. Hecaën H, Lanteri-Laura G (1983) Les fonctions du cerveau. Masson, Paris New York Barcelone Milan Mexico Sao Paulo
10. Inglis J, Lawson JS (1981) Sex differences in the effects of unilateral brain damage on intelligence. Science 212 : 693-695
11. Monnier M (1983) Functions of the nervous system vol 4 : Psychic functions. Elsevier, Amsterdam New York Oxford
12. Ojemann G, Mateer G (1979) Human language cortex : localization of memory, syntax and sequential motor - phoneme identification systems. Science 205 : 1401-1403
13. Powell EV (1988) The master clock illusion, Chronologia, 15 : 321-328
14. Schmidt RF, Dudel J, Jänig W, Zimmermann M (1984) Neurophysiologie. Le François, Paris
15. Silver R, Bittman EL (1984) Reproductive mechanisms : interaction of circadian and interval timing. In : J Gibbon, L Allan (eds) Timing and time perception, pp 488-514, Annals of the New York Academy of Sciences vol 423
16. Suda M, Hayaishi O, Nakagawa H (1979) Biological rhythms and their central mechanisms. Elsevier North Holland, Amsterdam New York Oxford

Index

Les chiffres en caractères gras renvoient à la référence principale, et les chiffres en italiques aux figures ou aux tableaux.

A

« Absence » épileptique 273
Abstraction 454
Accomodation à la distance *423*
— à la lumière *422*
— auditive 418, *419*
— binoculaire **423,** *424*
— monoculaire *422,* 423
Acétylcholine 79, 307
Activation 47, 275, 277
Acides aminés **79, 312**
Activité intégratrice 276
— intellectuelle 235
— psychomotrice 235
Adénosine-triphosphate, ATP 80
Adhérence interthalamique *176,* 183, *186,* 214, *224,* 250
Adhésion interthalamique, voir adhérence interthalamique
Adrénaline 79, 308
Adreno-corticotropic hormone, ACTH 315
Affectivité 457
Agénésie 376
— du corps calleux 454
Agnosie, voir aussi gnosie 453
Agraphie 402
Agressivité 457
Aile blanche externe, voir aire vestibulaire
— — interne, voir éminence médiale
— du lobe central *160, 162*
— grise, voir fossettes supérieure et inférieure du 4e Ventricule
Aires associatives corticales 454
— corticales **233,** *234*
— de gnosie 398
— entorhinale 266, *267*
— gustative 416
— hypothalamiques 177
— limbique du mésencéphale 271, *272, 301*
— olfactives **266, 267**
— parastriée et péristriée 237, 421
— prépiriforme *267*
— prétectale 140, *144, 151, 243*
— septale 301
— sous-calleuse 263
— somesthésique 405
— striée 237, 421
— suppressive « 4S » 400
— tegmentale dorso-latérale 312
— vestibulaire 132
Akinésie 398
Alimentation **434**
Allocortex *232,* 233
Alvéus de l'hippocampe *213, 228,* 267, *268,* 269
Amimie 398
Amines biogènes 79
Ampoule de Galien, voir grande veine cérébrale
Anarthrie 400
Anastomose nerveuse, voir échange de fibres et rameau communicant
Anastomoses veineuses :
— transcérébrales *349*
— transparachymateuses 351
Anesthésie (topographie) 409
Angioarchitectonie 229
Angiotome 41
Angiotensine II **316**
Angle ponto-cérébelleux 128
Anosmie 414
Anse cervicale 88, *89*

— lenticulaire 189, 195, *198, 210*
— pédonculaire 270
— subclavière *422*, 423
Antagonisme musculaire 48
Anxiété 302
Aphasie 400
— de compréhension 237
— thalamique 189
Appareil de Timofejew 33
— sous-neural 18
Appendice endolymphatique 360
Apprentissage 161, 272, 456
Apraxie 394, 398
Aqueduc du cerveau (de Sylvius), voir aqueduc du mésencéphale
Aqueduc du mésencéphale 71, 127, 132, *246,* **249**
Arachnoïde *72*, 73, *325,* **330**
Arche paraphysaire 362
Archéo-cérébellum 159, *162, 168,* 411
Archéo-cortex 237, *268*, 269
Area postrema 39, **137,** *294*
Arginine-vasopressine **315**
Artère basilaire *336,* **344,** *345*
— calcarine *345,* 347
— calloso-marginale 339
— carotide commune **335**
— — interne **335,** *336, 338*
— cérébelleuses *336, 340,* 344
— cérébrale antérieure *336,* **338,** *340*
— — moyenne *336, 338,* **342**
— — postérieure *336, 340,* **344**, 345
— choroïdienne antérieure *259,* 261, *336,* **338,** *341*
— — postérieure *259,* 261, *340,* 347
— communicante antérieure *336, 338,* **339**
— — postérieure *336,* **338,** *341*
— d'Adamkiewicz *351*
— du gyrus paracentral *341*
— du sillon central 342
— dure-mérienne crânienne *332*
— du sillon précentral 342
— frontale ascendante, voir du sillon précentral
— géniculées 191
— hypophysaire *178*, 337
— insulaire *341*
— lenticulo-striée médiale 339, *340,* 342
— méningée antérieure *333*
— — moyenne *333*, 334
— occipitale 347
— ophtalmique 337, *341*
— orbito-frontale 342
— pariétales 342, 347
Artères perforantes :
— — spinales antérieures 351
— — pédonculaires 347
— — pontiques 344
— — thalamiques *340*
— péricalleuse 339, *340*
— pharyngienne ascendante 342
— pontines 344
— précunéenne *341*
— préfrontale 342
— radiculo-spinale 347
— récurrente de Heubner *336*, 339
— rolandique, voir du sillon central
— spinales **347**
— — antérieure *336*, 344, **347,** *351, 353*
— — postérieure 344, **351,** *353*
— spléniale 347
— sylvienne, voir cérébrale moyenne
— temporales 342, 347
— thalamique 191
— thalamo-géniculées 347
— vertébrale *336, 340,* **344,** *345*
Aspartate **312**
Astrocytes *4, 7,* **8**
— fibreux *7*, 319, 320, 321
— mixte *322*
— protoplasmique *7*, 319, 320, 321, 322
Asymétrie (hémisphères cérébraux) **454**
Ataxie respiratoire *428*, 429
Atrium, voir carrefour ventriculaire
Attention 272
Audition 237, **416**
Automatisme 456
— spinal 120
— viscéral 120
Avalanche de conduction, voir divergence neuronale
Avant-mur, voir claustrum
Axone 3, 8

B

Bâillement 425
Bandelette diagonale 208, *264,* 267
— de Giacomini *264, 266,* 267
— longitudinale postérieure, voir faisceau longitudinal médial
Barorécepteur 431
Baroréception réflexe *297*
Barrière hémo-méningée 376
Base du cerveau *61*
Biogénèse 355
Boucle temporale des radiations optiques 237, *421*
Bourgeon du goût 414, *415*
Branches dorsales des nerfs spinaux **97**
Bras des colliculus 139, 185
— conjonctival, voir bras des colliculus
Bulbe de la corne postérieure *260*
— olfactif *207,* **263**, 306, *361*, 362
— — , microcircuits *51*
— — , structure 263, *265*
— (rachidien) 71, *72,* **127**

C

Cacosmie 414
Calcar avis 258, *260*

Calamus scriptorius 132
Canal central *131*
— cochléaire (embryologie) 362
— épendymaire 71, 113, *115*, **247**
— vertébral *60*
Capsule externe *194*, 208, *211*
— extrême *194*, 208, *211*
— interne *186*, *194*, 195, *196*, *208*, *211*, *216*, *226*
— — bras antérieur *186*
— — bras postérieur *186*
— — genou *186*, 208, *211*
Carrefour sensoriel (de Gratiolet) 210
— temporo-pariéto-occipital 189, 236, 425, 454
— ventriculaire *246*, *254*, *257*, **258**
Cavités du tronc cérébral **132**
Cavum trigéminal 328
Catécholamine 79, 457
Cellule amacrine *323*
— à corbeille 160, *162*
— bréviradiées 321
— centrales (moelle épinière) 116
— chromaffine *6*
— ciliées de l'organe spiral 417
— claire 54
— chémoréceptrices *6*
— de Bergmann 8, 320
— de Fañanas 320
— de Golgi 159, *162*
— de Martinotti 229
— de Müller 8, 323
— de Purkinje *5*, **159**, *162*
— de Renshaw 117, 277, *390*
— de Schwann, voir neurolemnocyte
— du cortex cérébral **229**, *232*
— du ganglion spiral *417*
— fusiforme 229, 233
— ganglionnaires primitives 4
— gliales *7*
— gustative 6, *415*
— horizontale de Cajal 229
— interstitielle de Cajal 5, *32*
— limitrophes (moelle épinière) 116
— longiradiées 321
— mitrale *5*, 264
— multipolaire *54*
— nerveuse, voir aussi neurone, *4*
— — , embryologie *367*
— — , évolution **369**
— névroglique, épithéliale 323
— — tangentielle 320
— neurosécrétoire *5*
Cellule olfactive 6, *413*
— opposito-polaire à axone latéral 229
— pseudo-sensorielle 23
— pyramidale *5*
— géante (de Betz) **229**, 392
— satellite 53, *54*
— sombre *54*
Centre adrénalino-sécréteur 103
— adrénergique *306*, **307**
— ano-spinal 103, *439*, 440
— autonome primaire 68, 69
— — orthosympatique **101**
— — spinaux 45, *293*
— — suprasegmentaire **297**
— — de commande et de coordination 68
— cardio-accélérateur 103, *431*, 433
— cardiovasculaire 300
— cholinergique **307**, *306*
— ciliospinal *422*, 423
— cortical de la défécation 440
— de Delgado et Kaada 400
— de l'expression émotionnelle 302
— de la faim 302
— de l'appétit 442
— de la salivation 299
— de la satiété 302, 442
— de la sueur 302, 443
— de la toux 441
— de la thermorégulation 302
— de Penfield 400
— de Smith et Gastaut 400
— des réactions mammaires 447
— des vomissements 299, 442
— digestifs 103
— dopaminergiques **306**
— ergotrope dynamogène 433
— extrapyramidal de Brickner 400
— génital, éjaculation 103
— médian *152*
— médiastinaux, postérieurs 103
Centre mictionnel 300
— noradrénergique **305**, *306*
— ovale 210
— pneumotaxique 427, *428*
— pontique de la défécation 440
— primaire, ou segmentaire 74
— respiratoire 300, **427**, *428*
— suprasegmentaire 74
— supraspinaux, voir suprasegmentaires
— tensionnel 300
— thermostatique 450
— vasodépresseur 432
— vasomoteur 300, 432, 433
— — périphériques **107**
— — spinaux *108*
— vasopresseur 431
— vésico-spinal 103
Cercle anastomotique artériel des plexus choroïdes *259*, 261
— anastomotique artériel périhémisphérique 343
— artériel du cerveau 347
Cérébro-cérébellum *171*, 172
Cerveau 72
— , émotionnel 238
— , foetus 363
— , poids chez l'enfant 365
— postérieur 362

— viscéral 237
Cervelet 71, **159,** 390, 398, *410*
— , embryologie *363,* 364
— , fonction **165,** *164*
— , lobulation 364
— , morphologie 159, *160, 161*
— , organisation synaptologique *163*
— , organisation topique *168,* **285**
— , substance blanche *168*
Chaîne fermée 49
— ganglionnaire **67**
— latérovertébrale 68, 107
— neuronale multiple *49*
— prévertébrale, préviscérale 68
Champ commissural 360
— H de Forel 199
— nasal 360
— périrubrique 239
— visuel 419, *421*
Chiasma 72
— optique 177, *179, 196,* 244, 420
Chémoarchitectonie 80, 229
Chémorécepteur 24, 429, 430
Chémotopie 285
Cholécystokinine 438
Chorée de Huntington 315
Choroïdocyte 7
Chromosome, aberration 371
Cils olfactifs 412
Cingulectomie 407
Cingulum *212,* **213, 240,** 269, *272*
Circonvolution, voir gyrus
— frontale ascendante, voir gyrus précentral
— pariétale ascendante, voir gyrus postcentral
— intralimbique, voir gyrus intralimbique
Circuit de Papez 190, 271, *272,* 457
— de suppléance *49*
— fermé 276
— intracorticaux **233,** *235*
— mésencéphalique 271, 272
— neuronaux **47**
— réverbérant 407
Circulation **429,** 431
— cutanée, musculaire, veineuse et viscérale 430
Citerne ambiante 251, 332
— cérébello-médullaire 330
— chiasmatique 332
— de la fosse latérale du cerveau 332
— encéphaliques **330,** 332
— postérieure (grande), voir cérébello-médullaire
— spinale **330**
— subarachnoïdienne **330**
— subfornicale **250,** 251, 253
Claustrum *194, 211, 220, 226*
Clava, voir tubercule gracile
Codage 453
Cœur, innervation 430
Collet du bulbe 127, *129*
Colliculus axonal, voir cône d'émergence de l'axone
— du facial 132
— inférieur *129, 130, 131,* 185, 418
— supérieur *129, 131,* 185
Colonnes 71
— intermédio-latérale 68, *69,* 111, 119, **292,** *295*
— — -médiale 66, *69,* 104, **292,** *295*
— — -ventrale 68, *69,* 104, **293**
— latérobasale (Bechterew) 409
— médiobasale (noyau thoracique de Clarke) 409
Commissures 72, **242**
— antérieure *176, 206, 213,* **215,** *222,* 242, 252, 269, 270, *363,* 364
— archipalliale 242, 271
— cérébelleuse 244
— du fornix *213, 215,* 269, *270*
— du 3e Ventricule *214*
— des colliculus *143,* 244
— diencéphaliques 242
— épithalamique (interhabénulaire), voir habénulaire
— grise, voir adhérence interthalamique
— habénulaire **177,** 214, 242, 250, *270*
— , embryologie 362
— hippocampique 213, *363,* 364
— hypothalamique antérieure (de Ganser) *179,* 181, 214, 242
— néopalliale 242, 271
— paléopalliale 242, 271
— postérieure 140, *144, 214, 216,* 242, *243*
— — , embryologie 362
— subthalamique (Forel) 199, 214, 242
— supramamillaire *214,* **215,** 242
— supraoptiques *179,* 181, *214,* 242
— ventrale (de la moelle épinière) 243
Complexe amygdalien 313
— olivaire inférieur **137,** 160
— — supérieur **137,** 138
Complexe terminal voméro-nasal 61
Comportement 271, 276, **456**
— alimentaire 237
— motivation 300, 301
— sexuel 237
Conditionnement 456
Conduction de l'influx nerveux 3, 6, 9
Cônes et bâtonnets (voir aussi photorécepteurs) *420*
— d'émergence de l'axone *4,* 15
— dural 329
— médullaire 113, *114*
Confluent des sinus *327*
Contraste 453
Contrôle mictionnel *298*
— mono-aminergique du système nerveux autonome *296*
— respiratoire *298*
— segmentaire du système nerveux autonome **294**
— suprasegmentaire **297,** *299*
Convergence 276, 279, *280,* 291
— neuronale 47
Coordination spatio-temporelle 390
Corde dorsale *374*
— du tympan 85, 415, *416*

Cordon 71
— dorsal 279, *284*
Corne d'Ammon, voir hippocampe
— d'abondance **249**
— de la moelle épinière :
— — dorsale 116, 117
— — ventrale 117, 283
— du ventricule latéral,
— — antérieure (frontale) **256,** *260*
— — inférieure (temporale) **259,** *258, 260, 268*
— — postérieure (occipitale) **258,** *254, 260*
Corona radiata, voir couronne rayonnante
Corps amygdaloïde *193, 196, 222, 260,* **269**, 301
— calleux *176, 195, 206, 211,* **215,** *216,* 242
— — , embryologie *363,* 364
— — , fonction **454**
— — , genou *186,* 211
— — , splénium *186, 211*
Corps de Luys, voir noyau subthalamique
— du ventricule latéral 257
— géniculés 175, 185, *230*
— — latéral *144,* **190,** 420
— — médial *131, 144,* **191,** *417*
— mamillaire *128,* 177, 190, *224,* 252, *272*
— pinéal 130, *131, 144, 161, 184,* 185, *206, 252,* 254
— restiforme 130, *139*
— striés **193,** *218*
— — , connexions **197,** *198, 201*
— — , embryologie *361*
— — , fonction **200,** 398
— — , morphologie **193**
— — , vascularisation **200,** *201*
Corpuscule bulboïde (Golgi-Mazzoni) 24, *25*
— de la volupté, voir récepteurs orgasmogènes
— lamellaire (Pacini) 24, *25*
— tactile (Meissner) 24, *25*
Cortex 71
— cérébral **203**
— — , architectonie *232,* 233
— — , contrôle autonome 302
— — , extrapyramidal 393
— — , miction 445
— — , moteur 392, 398
— — , structure **229**
— cérébelleux **159**
— — organisation neuronale *162*
— — topique *168*
— entorhinal 268
— limbique 313
— préfrontal 301
Corticotropin releasing factor, CRF **314**
Couches du cortex cérébral *232,* 233
— marginale (moelle épinière) 116
Courbures de l'encéphale 359, 360
Coupes du cerveau *206* à *231*
— du tronc cérébral *136* à *144*
Couplage électrotonique 31, *32*
Couronne rayonnante 194, 208, *209, 211, 220, 230*
Coussinet des artères du tissu érectile 33, *34*
Crête neurale 28, *29,* 359, 367
Croissance du système nerveux 359
Crosse de l'aorte 430
Crus cerebri *129, 144*
— du fornix *216*
Cul de sac arachnoïdien *60*
Culmen 159, *160, 161*
Cunéus 205, *206*
Cylindraxe, voir axone
Cytoarchitectonie **229,** *232*

D

Déclive 159, *160, 161*
Décussation 72, **244**
Décussation auditive (du corps trapézoïde) 244
— cérébelleuse 244
— cochléaire *140*
— de Werneking, voir des pédoncules cérébelleux supérieurs
— des fibres olivo-cérébelleuses *138*
— des nerfs trochléaires *142,* 244
— des pédoncules cérébelleux supérieurs *142, 143*
— des pyramides(ou motrice) *128, 136, 141,* 244, 391, 392
— dorsale du tegmentum *143, 145, 244*
— du corps trapézoïde *141*
— du lemniscus médial (sensitive) *136,* 244
— supramamillaire 145, 244
— ventrale du tegmentum *143, 145*
Défécation **439**
Déglutition *432, 433,* **434**
Dendrite 3
Dépolarisation membranaire 18
Dérivés de la pro-opio-mélanocortine **315**
Dermatome 41, *43*
— de la face et du cou *83*
Désinhibition des instincts 271
Deutoneurone 76, 244
Diencéphale 71, *176*
Dispositifs vasculaires **33**
Disque de la lentille 360
Disque olfactif 360
— optique *420*
— otique 359, *361*
— rétinien 360
— tactile (Merkel) *6*
Divergence neuronale 47
Diverticule suprapinéal 177
Dominance hémisphérique 400, **454**
Dopamine, L-Dopa 79, 306, 309
Douleur **451**
— référée, 41, 286, 296
— viscérale **295**
Dure-mère *55, 325,* **326**
— crânienne *73,* **326**
— primaire, spinale *73,* **329**
Dynorphine **316**

Dysraphies 376
Dystonie musculaire 392

E

Echange de fibres *58*
Ecorce 71
Effecteur **31**
Ejaculation **447**
Eminence collatérale 259, *260, 268*
— médiale (4e ventricule) *131,* 132
— médiane (3e ventricule) 311, 313
— pyramidales du pont 127, *129*
— ronde 132
— trigéminale 128, *129*
Eminentia teres, voir éminence ronde
Emotion 190, 263, 267, 271, 272, **457**
Enanthiomère 78
Encéphale 71, *72*
Endonèvre *54*
Endorphine 157
Engagement temporal 328
Engramme 455
Enképhaline 157, **315**
Enophtalmie 423
Ependyme 245
Ependymocyte **6,** *7,* 245, 319
Ephapse 13
Epinèvre *54,* 329
Epiphyse cérébrale, voir corps pinéal
— , embryologie 360, *361,* 362
Epithalamus *176*
Epithélium épendymaire 6
Equilibration 236, 237, **410,** *411,* 412
Equilibre hémodynamique 335
— homéostasique 291
Erection *446,* **447**
— du mamelon 447
Ergot de Morand, voir calcar avis
Ergotrope 291, 302
Espace épidural *73, 325,* **329**
— extradural 326
— péridural *73*
— subarachnoïdien 57, *60, 73, 325,* **330**
— subdural *73,* **330**
— synaptique, voir fente synaptique
Etat de rêve 273
Excrétion urinaire **443**
Expansion antérieure, voir corne ventrale
— postérieure, voir corne dorsale
Expression gestuelle 397
— verbale **397,** *401*
Extérocepteurs 23, 432
Extrathécal 74

F

Facilitation 117, voir aussi activition
— des mouvements 271
— spatiale 47
Faim **442**
Faisceau 72
— arqué *209, 211,* **212**
— ascendants *121,* **123, 142**
— central du tegmentum (de la calotte) 144, *155,* **242,** 307
— cunéïforme (Burdach) 124, 135, *136, 146*
— — accessoire 124, 135
— d'association 121, 144, 219, **239**
— de Flechsig, voir tractus spinocérébelleux dorsal
— de Gowers, voir tractus spinocérébelleux ventral
— de Gudden, voir tractus mamillo-tegmental
— de projection 210
— descendants **121,** *122, 123,* **141**
— dorsal du tegmentum 307
— dorsolatéral 242
— extrapyramidaux *121,* 141, 390
— géniculé, voir tractus cortico-nucléaire
— gracile (de Goll) 124, 135, *136, 146*
— interfasciculaire 124
— latéral de Von Monakov, voir faisceau cunéïforme accessoire
— lenticulaire *198,* 199, *210*
— longitudinal dorsal (Schütz) *138,* 144, 155, *179,* **242,** 310, 313, 424
— — inférieur *212,* **213,** *216*
— — médial *138,* 144, 154, **242,** *243*
— — supérieur *209, 211,* **212,** *216*
— mamillo-thalamique 180, 181
— médial du télencéphale (olfactif basal d'Edinger) 154, *178,* **181,** 241, *270,* 309, 313, 314
— noradrénergiques (ventral et dorsal) *296*
— occipito-frontal, voir longitudinal supérieur
— primaire (d'un nerf) 54
— propres de la moelle épinière, (proprio-spinaux) **242**
— pyramidal, voir aussi tractus cortico-spinal 121, *136,*
— réticulo-spinal, voir tractus spino-réticulaire *154,*
— rétroflexe (de Meynert), voir aussi tractus habénulo-interpédonculaire *153*
— sacro-bulbaire (de Kuru) *444*
— secondaire (d'un nerf) 54
— semi-lunaire (interfasciculaire) 242
— septohypothalamique 241
— septomarginal 124, 242
— solitaire *137*
— subthalamique *198,* 200, 210
— thalamique 189, *198,* 199, *210*
— temporo-occipital, voir faisceau longitudinal inférieur
— triangulaire 124, 242
— unciné *153,* **212,** *214*
Fasciola cinerea, voir gyrus fasciolaris
Faux du cerveau *327,* **328**
— du cervelet **328**
Feedback, voir information en retour

Fente de Bichat, voir fissure transverse du cerveau
Fente synaptique 15, *16*
Fermeture du cardia 437
Fibres musculaires lisses, striées, myocardiques 31, *32*
— nerveuses *8*, 54, 72
— — , classification *10*, 11
— arquées ou arciformes (ou propres de Meynert) **239**
— — du bulbe *138, 139*
— cortico-oculo-céphalogyres *143*, 283
— cortico-pontiques 389
— d'associations **239**
— de Perroncito 31
— efférentes cochléaires 33, 419
— — vestibulaires 33
— excito-sécrétoires **33**
— fusimotrice, voir motoneurone-γ
— grimpantes *160*
— inter- et intra-nucléaires 239
— motrices α et γ 31
— moussues **161**
— nociceptives, périphériques *40*
— — , viscérales 101
— parallèles *162*
— post-ganglionnaires 65, 107
— pré-ganglionnaires 107
— rétino-hypothalamique 180
— rétino-motrice 33
— temporo-pontique *391*
— transverse du pont *141*
— trophique 33
Filtres thalamique et spinal (voir porte de contrôle) 407
Filum de la dure-mère spinale 329
— terminale **58**, *56*, 113, *114*
Fimbria *213, 228, 260, 268, 270*, 307
Fissure choroïdienne 252, *268*
— horizontale (Vicq d'Azyr) 160, *161*
— longitudinale du cerveau 203, *220*
— médiane ventrale (de la moelle épinière) 113, *115*
— médiane ventrale (du bulbe) *128*
— postéro-latérale *160*
— primaire *160, 162*
— rétinienne 358
— transverse du cerveau *176*, 203, *206*, 332
Foetopathie 376
Foie, innervation **438**
Folium 159, *160, 161*
Foramen ovale (de Pacchioni) *327*, 328
Forceps du corps calleux *214*, 258
Fonctions cognitives 456
— motrices **389**
— sensitives et sensorielles 403
— vitales **427**
Formations choroïdiennes 6, 333
— — du 4e ventricule *130*, **132**
— — , organogénèse **132**, 133
— non segmentaires du tronc cérébral *135*
— réticulaire 68, 73, *135, 143*, **149**, 240, 277
— — , aspect fonctionnel *156*, 299, 445
— — , diencéphalique **152**
— — , du tronc cérébral **150**, *151*, 167, 190
— — , fibres **153**, 154, *155*
— — , spinale **149**
Fornix *176, 179, 186, 197*, **213**, *216*, 240, 269, *270, 273*, 307
— , embryologie *363*
Fosse interpédonculaire *129, 206*
— latérale du cerveau 203, *220*, 364
— rhomboïde *130*, 132
Fossettes du 4e ventricule *131*, 132
Flux axoplasmique 4
Frein du voile médullaire supérieur *130, 131*
Frange sous-liminaire *48*
Fulcrum glial 319
Funicule 71
Fuseau neuromusculaire 24, *25, 26*, 34
— — lisse 36

G

GABA 157, 165, 188, 199, **312**
Gaines des fibres nerveuses **9**
— de myéline **9**, *10*, 54
Gamète 371
Ganglion **53**, 54
— ciliaire 83
— de l'habénula 177, 186, *252*, 414
— géniculé *87*
— inférieur du IX *87*
— — du X *87*
— intramuraux 101
— latéro-vertébral *66*
— otique *86*
— parasympathique crânien 85, *86*
— — — , embryologie **368**, *372, 374*
— prévertébral, voir préviscéral
— préviscéral *66*, 101
— ptérygo-palatin 85, *87*
— spinal *367, 374*, 417
— supérieur du IX *87*
— supérieur du X *88*
— sympathique, embryologie *366*, 367, 374
— trigéminal 360
Gargoylisme 371
Gate-control, voir porte de contrôle
Geste fin 120
Glande, innervation *35*
— pinéale 453
Glioarchitectonie 229, 233, 319
Gliocytes ganglionnaires 8
Globe oculaire (segment postérieur) *420*
Globus pallidus 186, *194, 195, 198, 222*
Glomérule cérébelleux *51*, 159, *162*
— olfactif 263, *265*, 412
— spinal 116
Glomus 33, *34*
— carotidien 430
— choroïde *216, 255*, 258

Glutamate **312**
Glycine **312**
Gnosie 236
— auditive 237
— visuelle 237
Gouttière neurale 359, 360
Gradients de l'organisation nerveuse **369**, *376*
Grain du cervelet 159, *162*
— du cortex cérébral 229
Grande fente cérébrale (de Bichat), voir fissure transverse du cerveau
Grande veine cérébrale (Galien) *184*, 185, 192, 200, 251, *259, 350*, 353
Granulation arachnoïdienne (de Pacchioni) 246, *326,* **332**
Gustation 236, **414**, *415*
Gyrus ambiens 208, *264*, 266
— angulaire *204*, 205
— cingulaire 190, 263, *264*, 287
— denté 208, *230, 264,* 267, *268*
— diagonal 208
— fasciolaris 208, *216, 264,* 267
Gyrus frontaux *204*, 205
— insulaires 208, *209*
— intralimbique 208, 263, *264,* **267**
— lingual 205, *206*
— occipitaux *204*, 205
— occipito-temporal 205, *206, 207*
— orbitaires 205, *207, 266*
— parahippocampique 205, *207, 220, 226*, 263, 267
— paraterminal *206*, 208, *220*, 263, 267
— postcentral *204*, 205, 281, *287*, 407
— précentral *204*, 205, 281
— rectus 205, *207*, 266
— semilunaire 208, *264*, 266
— subcalleux 208, *267*
— supracalleux (voir indusium gris)
— supramarginal *204*, 205, *230*
— temporaux *204*, 205, 208
— — transverses (de Heschl) *209, 417,* 418

H

Habénula 177, 183, *184*, 250, *252*
Hallucinations 457
— visuelles 237
Hémianopsie 191
Hémiballisme 200, 392
Hémisphères cérébraux **203**
— — , embryologie 362, *363*
— — , asymétrie, dimorphisme sexuel 454, 455
— — , fonctions **233**
— — , morphologie 203, *204, 206, 207*
— — , substance blanche **208**
Hétérotopie 376
Hippocampe (pes hippocampi) *218, 255,* 259, *260, 268, 273,* 301, 455
— , embryologie 362
Histamine 79
Homéostasie liquidienne 316
Homéothermie 449
Homonculus (de Penfield) 281, *282, 286*
Hoquet 442
Hormone antéhypophysaire 307
— antidiurétique 443
— lactogène, placentaire 448
— stéroïdienne 80
Humeur **457**
Hydrocéphalie 245, 252
Hyperosmie 414
Hyperpathie thalamique 188
Hyperpolarisation membranaire 18
Hypophyse 178, 451
Hypothalamus 68, **175**, *176, 178*
— , connexions **179**
— , fonctions 300
— , région 177
— , substance blanche **180**
Hypothermie 313

I

Immunité 291
Incisure myélinique (de Schmidt-Lantermann) 9, *10*
— pré-occipitale *204*, 205, *207*
— tentorielle 328
Indusium gris 208, *214*, **267**
Influx nerveux 3
Information en retour 49, *50*
Infundibulum *176*, 177, *178*, 250, 252
Inhibition 47, 117, 275, 277
— des mouvements 271
— respiratoire 429
Innervation cutanée des membres, embryologie *369*
— des articulations zygapophysaires *98*
— du diaphragme **99**
— du plancher pelvien **99**, *100*
— de l'extrémité céphalique **83**
— des membres inférieurs **91**, *93*
— des membres supérieurs **89**, *90*
— du périnée **99**, *100*
— du tronc **97**, *99*
— réciproque 48
— somatique **83**
— vasculaire **108**
— viscérale **101**, *102, 104, 436*
— — , embryologie *375*
— Insalivation **434**
Insula *194,* **208**, *209, 222,* 238
— , embryologie 362
Intelligence **456**
Intestins 437
Interneurone *50, 116,* **275**, 276, 293
— du cervelet 163
Intrathécal 74
Ionopore 80

Iris *418*
Isocortex **229**, *232*, 237
Isthme du gyrus cingulaire 208, 263

J

Jonction neuro-effectrice 18
— neuromusculaire striée 18, *19*
— — lisse 20
— neuromyocardique 19

K

Konio-cortex **229**, *232*, 237

L

Labyrinthe 411
Lactation **448**, *449*
Lame 71
— alaire 360
— basale 360
Lame colliculaire 71, 128, 130, *161*
— commissurale 360
— cornée, voir lamina affixa
— de Rexed 114, *115*
— médullaire 239, 278, 320
— — du thalamus **186**, *228*
— — du corps strié 195, *222*
— tectale, voir lame colliculaire
— terminale *176*, 177, 252, 360
Lamelle cérébelleuse *164*
— sus-optique 252
Lamina affixa 186, 194, *216*, *222*, 257
Langage 189, 236, *401*
Latéralité 237, 400, **454**
— , embryologie 373
Lepto-méninge *73*, 325
Lemniscus 72
— du V, trigéminal 189, 404
— latéral *142*, *146*, 418
— médial *137*, *142*, *146*, 403
Ligand 79
Ligament dentelé 56, *60*, 334
— longitudinal postérieur *60*
Ligula (voir ténia du 4e ventricule) 248
Limen insulae 208
Limitante externe *319*, *320*, *322*, *323*
— interne *323*
Lingula (du cervelet) *130*, *131*, 159, *161*
Lipotropine 315
Liquide cérébro-spinal (céphalo-rachidien, LCR) **246**, **332**
Lobe antérieur de l'hypophyse 313
— central 159, *160*, *161*
— cérébraux **203**
Lobe flocculo-nodulaire 159, *160*, *162*, 170
— frontal **205**, 233, *236*
— limbique **208**, **263**, 400
— — non-olfactif **267**
— occipital **205**, 237
— olfactif primitif **263**
— pariétal **205**, 235, 455
— postérieur de l'hypophyse 311
— préfrontal 233, *236*, 454
— temporal **205**, 237, 455
Lobotomie préfrontale 408
Lobules du cervelet *160*, *162*
— fusiforme 205, *207*, 208
— paracentral *206*, *230*, 286, *287*, 440
— pariétal (sup. et inf.) *204*, **205**
Locomotion **389**, *391*
Locus coeruleus et subcoeruleus 132, **137**, *151*, 156, 300, 305, 307
Loge caverneuse 328
Loi de Kahler 279
Luette, voir uvula
Luteinizing hormone releasing hormone (LH-RH) **314**
Lymphatique 74

M

Macroglie **8**
Macropsie 237
Macula lutea 420
Maladie de Parkinson 189, 200, 315, 392
Malformations **371**, *377*
Manteau 71
Marche **393**
Masse commissurale 360, *361*, 362
Mastication *432*, *433*, **434**
Mastocyte *6*
Motivation 272
Maturation du système nerveux 369, *378*
Mécanorécepteur 24
Mélanocyte *6*
— α-ménalocyte stimuling hormone, α-MS 315
Membrane limitante gliale 319
Membrane post-synaptique 16
— pré-synaptique 15
Membrana tectoria 246
Mémoire 190, 238, 263, 271, **455**, 458
— , cervelet 161
— , visuelle 237
Méninges *60*, *115*, **325**
— , embryologie **368**, *375*
— , innervation et vascularisation **334**
Mésencéphale 71, *72*, **127**, 128, *143*, 151
— , embryologie 359, *361*
Métabolisme lipidique 291
Métamère **40**, *42*, 280
Métamorphopsie 237
Métathalamus 175, *176*, 185, **190**
Métencéphale *8*

Microcircuits neuronaux 50, *51*
Microglie **8**
Micropsie 237
Microgliocytes *7*, **8**, **319**
Miction **443**, *444*
Milieu intérieur, récepteurs sensibles 300
Mimique *397*, **398**
Mise en mémoire 50
Moelle allongée, voir bulbe
— épinière 71, *72*, **113**, *114*
Morphogénèse du système nerveux central **359**
— — — périphérique **366**
Mosaïcisme cérébral 454
Motoneurone-α 117
— -γ 34, 40, 118
— spinal 392
Mouvements anormaux 200, 389, 392
— conjugués de la tête et des yeux 423, *424*
— cortico-oculo-céphalogyres 237
— lents 398
— péristaltiques 441
— rapides 398
Motricité 235, **389**, *393*
— automatique 193
— extrapyramidale 189, 200
— holocinétique 389, *390*, *394*
— idiocinétique 389, *390*, *394*
— phasique *282*, 389
— tonique *282*, 389
— volontaire (propositionnelle) 193
Muscle ciliaire *422*
— innervation *34*
— — segmentaire *44*
— lacrymal (Horner) 425
— orbiculaire des paupières 425
Mydriase 422
Myélencéphale 71, 127
Myélinisation *10*, 357, 365, *378*
Myélo-architectomie *232*, **233**
Myélotomie commissurale 405
Myosis 422
Myotome 41, *44*

N

Nausées *440*, **441**
Néocérébellum 159, *162*
Néopallium 362
Néorubrum 139, *145*
Néostriatum 193
Nerf abducens 62, **83**
— accessoire 62, **86**, *89*
— cérébraux *55*, **58**, *61*, **83**
— — , embryologie 360, **368**, *372*
— ciliaires courts 83, 423
— — longs *86*
— cochléaire 62, *418*
— crâniens, voir nerfs cérébraux
— de Lancisi, voir indusium gris
— érecteur, voir nerf parasympathique sacré
— facial 62, **85**, *87*
— glosso-pharyngien 62, **86**, *87*, 415
— honteux 445
— hypoglosse 62, **88**, *89*
— intercostaux **98**
— intermédiaire (de Wrisberg) 62, **85**, *87*, 414
— lingual 85, 415
— lombaires 99
— moteur oculaire commun, voir nerf oculo-moteur
— — — externe, voir nerf abducens
— oculo-moteur 62, **83**, *85*
— olfactif 61, 412
— optique 62
— parasympathique sacré 104
— pathétique, voir nerf trochléaire
— pelvien 67
— périphérique, constitution *54*
— pétreux, grand 85
— — , petit 86
— pneumogastrique, voir nerf vague
— sinu-vertébral, voir rameau méningé
— sous-costal 99
— splanchnique 65, 101, *367*, 368
— spinal 53, **55**, *57*, *59*, *61*
— — , embryologie 360, *367*, **368**, *373*
— — (XI), voir nerf accessoire
— terminal 61
— thoracique **98**
— thoraco-abdominaux 99
— trijumeau 62, **85**, *86*
— trochléaire 62, **83**, *85*, *130*
— tympanique 86
— vague 62, **86**, *88*, 103, 416, 442
— — sensitif pelvien (Kuru) *444*
— vasculaire 108, *110*
— vestibulaire 62
— vestibulo-cochléaire 418
— viscéral 66, 101
— voméro-nasal 61
Nervi nervorum *54*
Neurectoblaste 359
Neurobiotaxie 356
Neurochimie **77**
Neuro-endocrinologie **451**
Neurohormone **78**
Neurolemnocytes 8, *9*, *10*, 19, 54, *355*, 369
Neuromère 360
Neuromodulateurs **78**
Neurone 2, **3**, *4*, *5*
— bipolaire 3, *5*
Neurone central 393
— corticaux **229**, *232*
— d'association, voir interneurones
— d'association intracorticaux 239
— hypothalamiques 451
— intercalaire, voir interneurone
— opposito-polaire à axone latéral 4, *5*

— périphérique *393*
— polarité 3
— prolongements **4**
— pseudo-unipolaire (en T) 3, *5*, 53
— unipolaire 3, *5*
Neuropeptides 18, **79**, 451
— hypophysiotropes **314**
Neuropore caudal (postérieur) 360
— rostral (antérieur) 359
Neurosécrétion 20, 78
Neurotensine **313**
Neurotome 40
Neurotransmetteurs 15, 17, **77**
Neurulation 358
Névrilemme 54
Névroglie **5**, **319**
— de l'allocortex **321**, *322*
— de la moelle épinière **319**
— de la rétine **323**
— des noyaux gris centraux **320**
— du bulbe olfactif **323**, *322*
— du cortex cérébelleux **320**
— — cérébral **321**
— , embryologie *367*
— périphérique **8**
Névraxe 71, *72*
Nexus 33
Nocicepteurs 432
Nociception 316, voir sensibilité nociceptive
Nodulus 159, *161*, *162*
Noeud de la fibre nerveuse (de Ranvier) 9, *10*
Noradrénaline 79
Notion d'espace 425
— de mouvement 425
— de temps 457
Noyau 71
— accessoire du III, voir noyau parasympathique du III
— ambigu 86, 133, *136*
— arqué (bulbe) *135*, *136*
— — (thalamus), voir noyau ventro-postéro-médial
— autonome du III, voir noyau parasympathique du III
— basal de Meynert 307
— central caudal (de Perlia) 423
— centraux de la formation réticulaire *151*
— cardio-pneumo-entérique, voir noyau moteur dorsal du X
— caudé 185, **193**, *220*, *228*
— cochléaires 135, *139*, 417, 418
— cunéïforme (du bulbe) 124, *136*
— — accessoire (latéral) 124, 134, *136*, 166, 409
— — et subcunéïforme (de la formation réticulaire) *151*
— de Deiters, de Schwalbe, de Bechterew et de Lewandowsky, voir noyaux vestibulaires
— de Darkschewitsch, noyau dorsal du tegmentum, noyau interstitiel de Cajal, voir noyaux oculomoteurs accessoires
— de l'habénula 157
— de la bandelette diagonale *267*, *270*, 307
— de la commissure postérieure *243*, *140*
— de la ligne médiane 175
— de la strie terminale 269
— de Nosaka *297*
— de Roller 138
— de Van Monakov, voir noyau cunéïforme accessoire
— denté *161*, 163, **171**
— des nerfs crâniens **132**, *134*
— dorsal paramédian 135, *137*, *139*
— des colliculus *135*, 139, *143*
— du corps trapézoïde 138, *140*, 142, *143*
— du lemnicus latéral *142*, 417
— du locus coeruleus *141*, 457
— du nerf abducens 133, *140*
— — hypoglosse 133, *136*
— — oculomoteur 133, *143*
— — trochléaire 133, *143*
— du pont *135*, **137**, *140*
— du raphé *135*, *139*, **150**, 156, 300, 306, 307, 312, 457
— du septum *179*
— du toit du mésencéphale 139
— du tuber 177, *178*
— emboliforme 163, *164*, 170
— fastigial 163, *164*, *169*, **171**
— globuleux 163, *164*, *170*
— gracile 124, *135*, *136*
— gris centraux *185*, 391
— — cérébelleux **163**
— gustatif 134, 415, *416*
— hypothalamique 177, *178*
— infundibulaire 177, 306, 314, 315
— intercalé *135*, *137*, 138
— interpédonculaire 140, *142*
— interposé 163, *164*, **171**
— interstitiel de Cajal *144*, **243**, 423
— — de la strie terminale 315
— intralaminaire 152
— lacrymo-palato-basal (noyau parasympathique du VII) 85, 103, *292*, 293, *412*, 425
— lenticulaire *185*, *193*, **195**, *196*
— masticateur, voir noyau moteur du nerf trijumeau
— mésencéphalique du V 135, *143*, 410
— moteur dorsal du X 86, 103, 133, *137*, 293, 416, *428*, *431*
— — du nerf facial 133, *139*
— — — trijumeau 133, *141*
— oculomoteur *134*
— — accessoires *138*, **144**, *151*, 423
— olfactif antérieur *265*
— olivaires **137**
— ovale *294*
— parafasciculaire *152*
— paramédian *151*, 423
— parasympathiques crâniens *67*, 68, *69*
— parasympathique du III 103, 134, *143*, 422, 423
— — du VII (lacrymo-palato-nasal) 134, 425
— — sacré *67*, 68
— paraventriculaire 177, 313, 314
— pédonculo-pontin *151*
— pré-optique 177

— prepositus hypoglossi 138
— pupillaire *292*, 293
— réticulaires 150, *151*, *153*
— — latéral *137*, 150, 305
— réticulé du thalamus (noyau grillagé d'Arnold) 153, 187, **190**
— réticulo-tegmental *151*
— rouge *135*, **138**, *145*, *226*, *228*
— salivaire 103, 133, *139*, *292*, 293, 416
— semi-lunaire accessoire 189, 416
— septal *267*, 269, 307
— sensitif dorsal du X 134
— — pontique du V 135, *141*
— solitaire 134, *137*, *294*, 305, 307, 313
— spinal du V 135, *136*, *139*, 405
— subthalamique 185, **197**, *226*
— supra-chiasmatique 177, 313
— supra-optique 177, 313, 315
— thalamiques *152*
— thoracique 119, *125*, *165*, 166
— ventraux du thalamus 189
— vestibulaires 135, *139*, *140*, *243*
Nucleus accumbens septi *215*, *267*, 269
— pigmentosus, voir locus coeruleus
— proprius (moelle épinière) 116

O

Obex 128, *129*, 249
Occlusion 48
Oculocéphalogyre *411*
Ocytocine **315**, 448
Oestrogène (thymie) 457
Olfaction 237, 267, **412**, *413*
Oligodendrocytes *7*, *8*, *9*, 319, 321
Olive bulbaire 127, *128*, *129*, *138*, 167
— cérébelleuse, voir noyau denté du cervelet Ontogénèse **355**, *368*, *375*
Oreille 417
Organogénèse 356
Organes effecteurs **33**
— neurotendineux (Golgi) 24, 34
— paraventriculaire 177
— périépendymaires (ou périventriculaires) 8, 177, 316
— subcommissural 177, 362
— subfornical 177, 314
— vasculaire de la lame terminale 177, 314
— voméro-nasal 362
— des sens **26**, *27*, (voir aussi chapitre 34)
Organisation réflexe **39**, *41*
— spinale de la motricité *123*
— topique du système nerveux **279** à **289**
Orgasme 441
Origine des nerfs crâniens **127**, *128*, **130**, *134*
Orthosympathique 65, **101**, *102*, 111, 292
Oscillation (hypothalamique et pontique) 453
Ouvertures du 4e ventricule (latérales et médiane) *130*, *131*, 247, **248**, 332
Oxytocine, voir ocytocine.

P

Pachyméninge 325, voir dure-mère
Paléo-cérébellum 159, *162*, *169*
Paléo-cortex 237, 263
Paléo-rubrum 139, *145*
Paléo-striatum 193
Paresthésie 400
Pallidus 175, 193, *222*, 283, *286*
Pallium 71
Pancréas, innervation 33, 438
Papille gustative 414, *415*
Paquet acoustico-facial *129*, 132
Paralysie 385, voir aussi chapitre 11
Paraneurones **5**, *6*, 31, 367
Parasympathique 65, 66, *102*, **103**, 111, 292, 293
Parésie 385
Parturition **447**, *448*
Pars opercularis, triangularis, orbitalis 205
Peau 430
Pédoncules 71
— cérébelleux *130*, *131*
— cérébraux 71, 127
— mamillaires *270*, *272*
Peptides intestinaux **312**
— neurohypophysaires **315**
Perception **453**
Péricyte 33, *34*
Période embryonnaire **359**, *377*, *382*
— foetale **362**
— périnatale et enfance **365**
— réfractaire *49*
Petit mal 273
Phonation **394**, *401*
Photorécepteurs *6*, 419
Phrénologie (de Gall) 454
Pie-mère *73*, *325*, *333*
Pied de l'hippocampe (pes hippocampi) **267**, 269
Pigment rétinien 360
Placodes 28, *29*, 361
Plaisir 272, 455
— sexuel 445
Plancher du 4e Ventricule 132, **247**
Plaque cérébelleuse 360
— motrice 34, voir jonction neuromusculaire
— nasale *29*
— neurale 359
Plasticité 359
— neuronale 456
Planum temporale 208, *209*
Plexus 55
— autonome *67*, 68
— — péri-artériel 103
— brachial *58*, *89*, **90**, *91*, *92*, *93*
— cervical 83
— choroïdes *74*, 246, 233
— — du 3e ventricule *252*, *253*
— — du 4e ventricule *130*, 362
— — des ventricules latéraux *252*, *261*, 362

— des membres, embryologie 369, *372*
— lombaire et sacré **91**, *93*, *94*, *95*, *96*
— sérotoninergique supra-épendymaire 310
— subgemmal 414, *415*
— tangentiel 229
Pli de passage 205
— courbe, voir gyrus angulaire
Poil, innervation *26*
Polygone de Willis, voir cercle artériel du cerveau
Pont 71, *72*, **127**, *141*
— putamino-caudés 194
Porte de contrôle 405
Posture 120, 121, 200, *390*
Potentiel d'action 18
Praxie **454**
Précunéus 205, *206*
Préhension **395**, *396*
Prématurité *370*
Pression sanguine 313, 430, 431
Présubiculum 267
Primordium hippocampi 360, 364
Prise buccale **434**
Processus organogénétique **356**
Programmation 456
Projection, nerveuse *280*
— , dense 16
Prolactine 449
Propriocepteurs 23
Prosencéphale 359
Prostaglandine 80
Protection cochléaire centrale 418, *419*
— des centres nerveux *73*
— oculaire 425
Protubérance annulaire, voir pont
Psyché 458
Psychomotricité 235
Pulvinar *131*, **185**, **189**, *197*, *218*
Punition 301, 455
Putamen *186*, *194*, *195*, 220
Pyramide bulbaire 127, *128*, *129*
— du vermis 159, *161*

Q

Quadranopsie 237
Queue de cheval *56*, 58

R

Racine 53
— spinales **56**, *60*, 113, *367*, **368**
Radiations 72
— auditives 210
— optiques 191, 210, *216*, *421*
— thalamiques 189, 210, 404
— thalamo-cingulaires *272*
Radicelles 53, **56**
Radicellectomie 124
Rameau auriculaire du nerf vague 85, 86
— communicant *66*, 68
— — blanc 65, *66*, 107
— — commissural 68
— — ,embryologie **367**, 368
— — gris 65, *66*, 108
— — interganglionnaire (connectif) 67
— méningé *56*, *57*, *59*
Raphé 239, 243
Réaction d'éveil 456
— sexuelle féminine **447**
— somatique **271**
— somato-viscérales 263
— viscérales 267, **271**
Récepteurs membranaires 16, **78**
— nerveux **23**, *24*
— — , embryologie 28
— — musculaires 24
— — orgasmogènes 446
— — osmotiques 443
— — sensoriels 27
— — spécifiques 453
— — volumétriques 443
Récessus infrapinéal 254
— latéral du 4e Ventricule *130*, 132
— optique 177
— suprapinéal 177, 254
Récompense 301, 455
Reconnaissance visuo-spatiale 189
Réflexes **39**, *45*, 294
— cornéen 425
— cutané plantaire 365
— d'axone 40
— de Bainbridge 451
— , défécation 295
— d'éternuement 429
— d'Hering-Breuer 429
— , miction 295
— de nutrition 430, 433
— de toux 429
— , embryologie 362, *370*
— gastrique 437
— inhibition réciproque 118
— monosynaptique *40*, 115
— myotatique 40, **119**, 124, 390
— neurohormonal (lactation) 449
— nociceptif *118*, 119
— olfactifs 413
— ossiculaire *418*
— palpébral 425
— paradoxal de Head 429
— polysynaptique *40*, 115
— pulmonaire, vasculaire 429
— segmentaire 389
— somato-viscéraux 294
— supra-segmentaires (supra-spinaux) 40
— tonique du cou 365
Région rétrolenticulaire 210, *211*

— septale *267*
— sous-lenticulaire 210, *211*
— sub-thalamique 175
— thalamique 175, **210**
Régulation thermique **449**, *450*
Renflements de la moelle épinière 113, *114*
Représentation périphérique 279, *280*
Reproduction **445**
Respiration **427**
— apneustique *428*
Rétine 419, *420*
— microcircuits 51
Rétinotopie 191, 285
Rétroaction, voir information en retour
Rêve **457**
— , état de rêve (dreaming state) 237
Rhinencéphale 263
Rhombencéphale 71, 127, 357
Rhombomère 359
Rire 402
Rythmes 453, **457**
— biologiques 278
— de Cheynes-Stokes *428*, 429
— endogène ponto-géniculo-occipital 457

S

Salivation *432*, *433*
Schéma corporel 189, 236
Scissure calcarine, voir sillon calcarin
— calloso-marginale, voir sillon cingulaire
— de Rolando, voir sillon central
— de Sylvius, voir sillon latéral
— interhémisphérique, voir fissure longitudinale du cerveau
— perpendiculaires, voir sillon pariéto-occipital
Sécrétion gastrique 313, 437
— lacrymale 425
Segment spinal 56, *60*
Sénescence **371**
Sensation de besoin, défécation 440
— — , miction 445
Sensibilité, classification *24*
— , embryologie 362
— extéroceptive 24, 124
— nociceptive **405**, *406*
— ostéo-arthro-musculaire 24
— proprioceptive, consciente 24, 124, **403**, *404*, *408*
— — , inconsciente 124, 409
— protopathique 124, **405**, *406*
— tactile, épicritique **403**, *404*
— viscérale 24
Septum cervical intermédiaire 334
— médian de la moelle épinière 319
— pellucidum (lucidum) *206*, *216*, *220*
Septum verum 267
Sérotonine 79, 199, 457
Seuil douloureux 313
Sexualité **445**
Sillon **203**
— basilaire 127, *129*
— calcarin 205, *206*, *218*, *260*, *363*
— central *204*, 205, *363*, 364
— choroïdien 252, 257
— cingulaire 205, *206*, 208, *363*, 364
— circulaire de l'insula 208
— collatéraux de la moelle épinière 113, *115*
— collatéral du cerveau *207*
— de l'hippocampe *268*
— des nerfs mixtes 128
— du corps calleux *206*
— fimbrio-denté *268*
— hypothalamique (de Monro) 175, *176*, 183, 250
— — , embryologie 360
— intermédiaire dorsal 130
— intrapariétal *204*, 205
— latéral du cerveau **203**, *204*, *222*, *363*, 364
— — du mésencéphale 128, 129, 407
— médian dorsal 193, *115*, 128, *131*
— — ventral (du bulbe) 127, *128*, 129
(voir aussi fissure)
— olfactif *207*
— orbitaire 205
— pariéto-occipital *204*, 205
— précentral (prérolandique) 205
— post-central 205
— rhinal 208, *264*
— sous-pariétal *206*
— temporaux *204*, 205
— thalamo-caudé 252
— thalamo-strié 183, *186*
Sinus veineux 326
— caverneux *350*
— droit *327*, 328, *350*
— intercaverneux *178*
— latéral *350*
— péricranii 354
— pétreux *327*, 328
— sagittal *327*, 328, *346*, 349
— sigmoïde *350*
— transverse *327*, *350*
Siphon carotidien 337
Site récepteur 6, 77
Soif **442**
Sommeil **456**, 457
Somatognosie 189, 454
Somatotopie 281
Somatostatine **314**
Somesthésie 236, **403**
Somites 357
Sommation (spatiale et temporelle) 47
Spécificité 279
Sphincter de l'ampoule hépato-pancréatique (d'Oddi) 438
— de l'urètre 444
Spino-cérébellum *169*, *170*, 171
Stades embryonnaires 359

Stratum de l'archéocortex 268
— zonale 186
Stress 433
Striatum **193**
— , embryologie 362, 364
Strie de Gennari 233, 237
— médullaire du 4e ventricule 132, *139*
— — du thalamus 175, 185, 210, **213**, *241*, 267, *270*, 307
— olfactive **264**, *266*, 412
— terminale *179*, 180, 194, *210*, *241*, *268*, *270*, 311, 314
Structures hypnogènes de l'encéphale 457
Subiculum 267, *268*
Subnucleus caudalis, oralis et interpolaris, voir noyau spinal du V
Substances agoniste, antagoniste et compétitive 78
— blanche spinale 114, **120**, *121*
— gélatineuse (de Rolando) 116
— grise centrale *136*
— — périaqueducale *143*, 150, *151*, 156, 313
— — spinale 113, **114**, *115*
— innominée 307
Substance intermédiaire centrale (moelle épinière) 114, *118*, **119**
Substance noire *135*, **138**, *142*, 185, 199, *226*, 306, 309
— « P » 199, **312**
— perforée antérieure *207*, *222*, *266*, 267
— — postérieure *207*
Substantia gliosa 319
Subthalamus 175, *176*
Succion **434**
Sulcus limitans 132
— — , embryologie 360, *361*
Surdité verbale 237
Sympathique 65, *102*
Synaptopore 16
Synaptogénèse 20, 366, 453
Synapse *4*, **13**
— chimique 13, 15, 77
— électrique 13, 15
— inhibitrice 18
— réciproque 18
— transitive 15
Syndrome cérébelleux 171
— de Brown-Séquard 126
— de Claude-Bernard-Horner 103, 423
— de Klüver et Bucy 271
— de Korsakoff 272
— de Parinaud 140
— vermien et paravermien 171
Synergie musculaire 48
Syringomyélie 126
Système adrénergique **308**
— cholinergique **307**
— cordonal postérieur 123, 403
— cervico-oculo-céphalogyre **424**
— dopaminergique **309**, *310*
— du lemnicus médial 142
— endocrino-métabolique 291
— extrapyramidal (neurochimie) 312
— histaminergique **311**
— immunitaire 291
— limbique **263**, *264*, **269**, *270*, 301, 407, 414, 458
— mésolimbique (de Nauta) 407
Système nerveux autonome **65**, **291**
— — central **71**
— — cérébrospinal 1
— — organovégétatif, voir système nerveux autonome
— — périphérique **53**
— neurovasculaire **107**, 111
— noradrénergique 190, **307**, *308*, *309*
— porte hypophysaire 181, 314, 315
— rénine-angiotensine 316
— réticulaire activateur ascendant 151, 156
— sérotoninergique **310**, *311*
— sphinctéro-propulseur (Velican) 33, **34**
— veineux épidural 329
Systémogénèse 357

T

Tache jaune (de la rétine), voir macula lutea
— — (fosse nasale) 412
Tanycyte 6
Tapetum 213
Taurine **312**
Tectum 71
Tegmentum 71
— mésencéphalique 185
Télencéphale 71
— médian 175, 358
Temps de la déglutition 435, *436*
Ténia choroïdien 183, *184*
— du 4e ventricule 130, 132
— thalami 183
Tente de l'hypophyse *327*, **328**
— du bulbe olfactif 263, **329**
— du cervelet *327*, **328**
— — , embryologie 368
— du nerf optique **329**
Terminaison effectrice 20
— encapsulée 24, 291
— libre 23
Thalamus **183**, *184*
Thalamus, connexions **187**
— , embryologie 360, *361*, 364
— , morphologie **183**
— , noyaux **186**, 187, **190**, 199, *228*
— , somatotopie 284, *286*
— , vascularisation **191**
Thermo-détecteurs 449
Thermogénèse 450
Thermolyse (centre de la) 451
Thermorégulation 443, voir régulation thermique

Thymie 235
Thyrotropin-releasing-hormone, TR **315**
Tissu choroïdien **245**
— érectile 33
— glial 319, voir névroglie
— nerveux 3
— nodal *32*, 33
Toile choroïdienne du 3e ventricule 177, 186, 250
— — du 4e — 128, *129, 131, 248*
— — du ventricule latéral 261
Toit du 4e ventricule 247, **248**
Tonotopie 191, 285, 414
Tonus musculaire 121, 122, 189, 193, 390
Topectomie 408
Topochimie 80, 305
Tractus 72
— central du tegmentum *137, 143*
— cortico-nucléaire 141, *143*
— cortico-olivaire 167
— cortico-pontique 141
— cortico-spinal 121, **141**, *143*, 391
— cunéo-cérébelleux *165*, 166
— dorso-latéral (de Lissauer) 123
— fronto-pontin (d'Arnold) 195
— habénulo-interpédonculaire 141, **241**, *270*, 271
— habénulo-tegmental **241**, *414*
— hypothalamo-hypophysaire 180
— intermédio-médio-latéral *295*
— interstitio-spinal 121, 390
— mamillo-tegmental 180, **241**, 271, *272*
— mamillo-thalamique (Vicq d'Azyr) 190, *213*, 269, *270, 272*
— mésencéphalique du V *141*
— néo-spino-thalamique *284*
— olfactif 61, *207*, **264**, *265*
— olivo-cérébelleux 167
— olivo-spinal 121, *136*, 141, *146, 282*
— optique *128, 222, 226*, 421
— ponto-cérébelleux 167
— réticulo-spinal 141, *146, 149*, 150, *154*
— rubro-spinal 122, *136*, 141, *146, 282*, 390
— solitaire *137*
— spinal du V *136*
— spino-cérébelleux 124, *125, 136, 138, 146*, **166**
— spino-olivaire 126, 144, 167
— spino-réticulaire *125*, **126**, *144, 149*, 154
— spino-réticulo-thalamique 188
— spino-tectal 126, 144
— spino-thalamique *125*, **126**, *136*, 142, *146, 406*
— spino-vestibulaire 126
— supra-optico-hypophysaire 181
— tecto-spinal 121, *136*, 139, 141, *146*, 390
— temporo-pontin (de Turck-Meynert) 195
— tubéro-hypophysaire 181
— vestibulo-spinal 121, *136*, 141, *146, 282*
Triangle du lemniscus latéral (Reil) (ou trigone des lemniscus), voir sillon latéral du mésencéphale
Trigone cérébral, voir fornix
— collatéral du ventricule latéral *197, 214, 216*
— du X *131*, 132
— du XII *131*, 132
— olfactif *266*
Trisomie 369
Traitement de l'information 453
Transducteur 23
Transit digestif **437**
Travail, voir parturition
Tronc cérébral *72*, **127**, *128, 129*
— — , substance blanche **140**
— — , — grise **132**
— vagal (antérieur, postérieur) *88*
Trophotrope 291, 302
Trou de conjugaison, voir trou intervertébral
— de Luschka, voir ouverture latérale du 4e ventricule
— de Magendie, voir ouverture médiane du 4e ventricule
— interventriculaire (de Monro) 71, 175, *176, 246*, **254**, 360
— intervertébral 53, 61
Troubles du développement 377
— héréditaires 371
— oculomoteurs 237
— sensitifs *409*, **410**
Tube auditif 417
— endoneural 54
— neural 359
Tuber (cervelet) 159, *160*, 161
— cinereum 177, 252
Tubercule antérieur du thalamus 185
— cendré de Rolando, voir éminence trigéminale
— cunéïforme 128, *129, 131*
— gracile 128, *129, 131*
— olfactif 267
— quadrijumeau, voir colliculus

U

Uncus de l'hippocampe *207*, 208, *220, 260*, 264, *273*
Unisme 458
Unité fonctionnelle 2
— motrice 19, 34, 389
— neurale 2
— réticulaire 156, 277
Utérus, voir parturition
Uvula 159, *161, 162*

V

Vaisseaux sanguins, innervation 36, **107**
Vallée de sylvius, voir fosse latérale du cerveau
Valvule de Tarin, voir voile médullaire inférieur
— de Vieussens, voir voile médullaire supérieur
Vasa nervorum *54*
— vasorum 36
Vascularisation du névraxe *74*, **335**
— artérielle cérébrale *74*, **335**

— — spinale **347**
— territoire artériels *337*
— veineuse *74*, **351**
Vaso-active intestinal peptide, VIP, 313
Vasomotricité 426
Veille-sommeil 151, 156, voir aussi sommeil
Veine anastomotique inférieure (de Labbé) *346, 350*
— — supérieure (de Trollard) *346,* 350
— basale 200, *346, 349, 353*
— caudée 350
— cérébrale interne *184*, 251, *253, 259, 346, 349, 350,* 354
— — moyenne 349, 350
— choroïdienne *259*, 261, 354
— de la tête du noyau caudé *259*
— émissaires 359
— septale *259,* 350
— spinale *352*
— thalamiques 191, 192
— thalamostriées 191, 194, 200, *259*
— ventriculaire inférieure *259*
Velum interpositum 251
Ventricule 71, **245**
— , 3e **175**, *176, 184,* **250**, 253
— , 4e 127, *161,* **247**
— , latéral *216,* 246, **254**
— d'Arantius 247
— de Krause 247
Vermis **159**, *160, 161, 162*
Verrou, avoir obex
Vertiges **412**
Vésicule biliaire **438**
— cérébrales 360, *361, 372*
— de la lentille *29*
— optique 360, *361, 382*
— otique *29,* 360, *382*
— synaptique 15
Vessie automatique 445
Vestibulo-cérébellum *168*
Vie émotionnelle 235
Vigilance 453, 455, **456**, voir aussi veille-sommeil
« V » lingual 414
Villosités choroïdiennes *7*
Viscères creux, innervation *36*
Viscérocepteur 23
Viscérotome 41
Viscérotopie **286**
Vision 27, 237, **419, 425**
Voie amygdalofugale ventrale *178, 179,* 180, 269
— auditives 27, *417*
— dopaminergique 138, 199, **309**
— finale commune *391*
— — — autonome 292
— gustatives 27, *416*
— hypothalamo-hypophysaire *178*
— lemniscale 403
— motrice principale *75,* 391
— nerveuse 72
— neurovasculaire 109, **110, 111**
— nigrostriée dopaminergique 199
— non spécifique 49, *50*
— olfactives 28, 412
— pyramidale 392
— sensitives et sensorielles 27, *28, 75,* 76
— spécifique 49, *50*
— visuelles 28, 47, *48,* 421
Voies et centres de l'audition **416**
— — de la gustation **414**
— — de la motricité **394**
— — de l'olfaction 412
— — de la respiration *428*
— — de la sensibilité 403
Voiles médullaires *130, 131,* 132, 247, *248*
Vomissements *436,* 441

Z

Zona incerta 185, *194, 198,* 306
Zone décollable de G. Marchant 326
— de Ramsay-Hunt 85
— de recouvrement 280
— d'extension sensitive 41, *45*
— érogène 446
— fondamentale 114, **119**
— grillagée d'Arnold, voir noyau réticulé du thalamus
— péricornuale 120
Zonule ciliaire 423

Achevé d'imprimer par Corlet, Imprimeur, S.A.
14110 Condé-sur-Noireau (France)
N° d'Éditeur : 219 - N° d'Imprimeur : 4760 - Dépôt légal : février 1990
Imprimé en C.E.E.

Cette collection d'Anatomie Clinique en 4 volumes est rédigée par une quarantaine d'auteurs dont la plupart sont des membres du Collège Médical Français des Professeurs d'Anatomie.
Son but principal est l'ouverture de l'anatomie morphologique et topographique traditionnelle sur une anatomie appliquée à la médecine clinique. Elle s'adresse, par ses chapitres traditionnels, aux étudiants de premier cycle et, par ses chapitres d'anatomie fonctionnelle et d'anatomie appliquée, aux étudiants de deuxième et troisième cycle.
Les 4 volumes comprennent l'anatomie des membres (F Bonnel, JP Chevrel, G Outrequin), l'anatomie du tronc (JP Chevrel), l'anatomie de la tête et du cou (JB Flament) et la neuro-anatomie (J Bossy).

Le but de ce volume est de rassembler les éléments connus du système nerveux de l'homme pour permettre son étude par l'étudiant, et son utilisation par le médecin dans sa pratique journalière.
La première partie est consacrée aux structures élémentaires et aborde le vocabulaire indispensable à la compréhension du système nerveux. Elle dégage les grands principes de son organisation générale.
La deuxième partie est descriptive et limite au maximum les détails ne présentant pas d'intérêt immédiat pour le médecin. Pour rester aussi proche que possible de la réalité, elle offre une importante iconographie issue aussi bien de techniques anatomiques que d'examens paracliniques. Chaque chapitre descriptif ouvre toujours la voie vers l'organisme vivant normal ou malade.
La troisième partie s'adresse plus spécialement aux médecins. Elle saisit les bases morphologiques essentielles et les groupe en synthèses permettant de retrouver rapidement les structures et leur organisation réciproque intervenant dans toutes les grandes fonctions, aussi bien somatiques que viscérales.

ISBN 2-287-00009-7
ISBN 3-540-59516-3

© CORLET IMPRIMEUR S.A.